

Cluster glavobolja

Bezić-Sinjicki, Nada; Šepić-Grahovac, Dubravka; Sepčić, Juraj

Source / Izvornik: **Acta Facultatis Medicae Fluminensis, 1988, 13, 31 - 39**

Journal article, Published version

Rad u časopisu, Objavljena verzija rada (izdavačev PDF)

Permanent link / Trajna poveznica: <https://urn.nsk.hr/urn:nbn:hr:184:552461>

Rights / Prava: [Attribution 4.0 International](#)/[Imenovanje 4.0 međunarodna](#)

Download date / Datum preuzimanja: **2025-01-10**



Repository / Repozitorij:

[Repository of the University of Rijeka, Faculty of Medicine - FMRI Repository](#)



CLUSTER GLAVOBOLJA

CLUSTER HEADACHE

NADA BEZIĆ-SINJICKI, DUBRAVKA ŠEPIĆ-GRAHOVAC, JURAJ SEPČIĆ

Klinika za neurologiju
Klinički bolnički centar
Medicinski fakultet
51000 Rijeka

Pregledni članak

Review

Cljučne riječi: cluster glavobolja; patofiziologija; liječenje

Key words: cluster headache; pathophysiology; treatment

Sažetak

Cluster glavobolja je oblik snažne, intermitentne glavobolje isključivo hemikranične lokalizacije, karakterizirane razdobljima svakodnevna višekratnog javljanja bolova i prateće homolateralne autonomne simptomatologije što se izmjenjuju s asimptomatskim intervalima neodređena trajanja. U nomenklaturi postoji mnoštvo sinonima od kojih se najčešće koristi naziv cluster headache. Patofiziologija cluster glavobolje predmet je mnogih istraživanja. U posljednje vrijeme veća pažnja pridaje se teoriji o ulozi supstancije P u patogenezi cluster glavobolje, no točan patofiziološki mehanizam još nije definiran. Na osnovi karakteristične simptomatologije dijagnoza se postavlja relativno lako. Najčešće je potrebno diferencijalno-dijagnostički razlikovati klasičnu i običnu migrenu, neuralgiju trigeminusa i kroničnu paroksizmalnu hemikraniju. Provođenje dopunskih pretraga opravdano je u atipičnoj kliničkoj slici ili modificiranoj simptomatologiji cluster glavobolje. Jasna klinička slika ne zahtijeva dopunsku obradu. Medikamentozna terapija cluster glavobolje je podijeljena na simptomatičku i profilaktičku. Neurokirurški tretman se provodi jedino u slučaju kad prethodna medikamentozna terapija nije dovela do poboljšanja. Djelotvorne terapijske sheme nema, pa je tretman potrebno prilagoditi epizodnom, odnosno kroničnom obliku bolesti.

Summary

Cluster headache is a strong, intermittent headache of hemicranial localisation. It is characterised by periods of daily reiterated occurrence and accompanying homolateral symptomatology, which interchanges with asymptomatic intervals of indefinite duration. In nomenclature there are many synonyms of which the most frequent is cluster headache. The pathophysiology of cluster headache is the subject of many studies. In recent times greater significance is given to the theory about the role which substance P has in the pathogenesis of cluster headache, but the exact pathophysiological mechanism has not yet been defined. Cluster headache is relatively easily diagnosed due to its characteristic symptomatology. Differentially-diagnostically it is most frequently necessary to distinguish between classic and ordinary migraine, trigeminal neuralgia and chronic paroxysmal hemicrania. Additional tests are justified with an atypical clinical picture or with modified symptomatology of cluster headache. A clear clinical picture does not demand additional tests. The medicamentous therapy of cluster headache is divided into symptomatic and prophylactic. Neurosurgical treatment remains the last resort in cases where previous medicamentous therapy gave no improvement. An effective therapeutical scheme does not exist, so the treatment should be adjusted to either episodic or chronic form of the disease.

Primljeno

1987 - 10 - 28

Received

NOMENKLATURA CLUSTER GLAVOBOLJE

U proteklih šezdeset godina nomenklatura cluster glavobolje mijenjala se paralelno s aktualnim patofiziološkim istraživanjima posvećenim toj vrsti glavobolje. Kliničke karakteristike cluster glavobolje prvi je opisao Harris 1926. godine pod nazivom migrainous neuralgia ili periodic migrainous neuralgia. Deset godina kasnije prvobitni naziv

zamjenjuje nazivom neuralgia ciliare. Godine 1929. Horton toj glavobolji daje naziv eritromelalgija, a kasnije koristi termin cephalalgia hystaminica. Brickner koristi naziv cephalalgia autonoma, Gardner neuralgia petrosa, a u djelima Vaila nailazimo na termin neuralgia Vidiana. Martinetti uvodi termin syndroma neuro-vegetativo-vasco-

lare del capo. Bing tu simptomatologiju opisuje kao erithroprosopalgiju, Pasteur-Valery i Radot kao syndrome de vasodilatation hémicephalique d'origine symphatique. Napokon 1952. godine Kunkle uvodi termin cluster headache što je i danas najčešće korišteni naziv. U literaturi francuskoga govornog područja taj oblik glavobolje naziva se céphalée en grappe, céphalée en chapelet, a često se koristi i naziv algie vasculaire de la face. Talijanski autori cluster prevode s »grappolo«, pa stoga termin cefalea a grappolo. U Njemačkoj autori koriste naziv cluster-Kopfschmerz. Najčešći termini koji se mogu naći u našoj literaturi su Hortonova glavobolja, histaminska glavobolja, cluster glavobolja i algički vaskularni sindrom lica.

Kasnijim istraživanjima je utvrđeno da nazivi erithroprosopalgia i neuralgia Vidiana nisu sinonimi za cluster glavobolju, već su posebni klinički entiteti. U daljem tekstu služit ćemo se kraticom CH (cluster headache ili cephalaea Hortoni).

DEFINICIJA

Kako je moguće precizno definirati jedino simptomatologiju, zasada ne postoji općeprihvaćena adekvatna definicija CH. Sintezom pojedinih dijelova različitih definicija dobiva se ovo određenje: »Cluster glavobolja je oblik snažne, intermitentne glavobolje isključivo hemikranične lokalizacije, karakterizirana razdobljima svakodnevna, višekratnog javljanja bolova i prateće autonomne simptomatologije što se izmjenjuju s asimptomatskim intervalima neodređena trajanja.«

AKTUALNA KLASIFIKACIJA I OBLICI CLUSTER GLAVOBOLJE

S obzirom na još nerasvijetljenu patofiziologiju, uz indikacije da bi mogla biti vaskularne prirode, cluster glavobolja se najčešće ubraja u vaskularne glavobolje migrenskog tipa.⁸ Opisuje se i kao migreniformna varijanta vazomotorne glavobolje ili jednostavno kao varijanta hemikranije.² Prema drugoj klasifikaciji²³ cluster glavobolja se ubraja u kronične rekurirajuće glavobolje. Najnovijom klasifikacijom⁴² se CH i kronična paroksizmalna hemikranija izdvajaju iz grupe migrenoznih glavobolja kao posebni klinički entiteti.

S obzirom na kliničku sliku razlikujemo *epizodni* i *kronični* oblik CH. U češće zastupljenu epizodnom obliku CH se ponavlja s karakterističnim periodicitetom. Kronični oblik glavobolje mnogo je rjeđi, a u odnosu na njegov nastanak moguće je diferencirati primaran od sekundarno-kroničnog oblika. Primarnokroničan oblik glavobolje nastaje odmah, bez prethodnih periodičnih epizodnih manifestacija.¹¹ Sekundarnokroničan oblik razvija se nakon učestalih salvi epizodne CH, a njegov nagovještaj predstavlja sukcesivno skraćivanje razdoblja remisija.

Kriterij kroničnosti je vremenski. Traju li cluster napadaji neprekidno dulje od jedanaest mjeseci⁵¹ smatra se da je bolest prešla u kronicitet. Prema drugim podacima, nastanak kroničnog oblika bolesti karakteriziraju najmanje dva napadaja tjedno u razdoblju duljem od dvije godine.⁶ U određenog broja bolesnika prema postojećim kriterijima oblik CH nije moguće klasificirati, pa se u novijoj literaturi, uz epizodni i kronični oblik spominje i *CH nedeterminiranog periodiciteta*.⁴² Opisani su i tzv. *gornji* i *donji* CH

sindrom.⁴⁰ Gornji CH sindrom obilježen je bolovima što punktom maksimum dosižu u orbiti ili supraorbitalno s iradijacijom prema čelu i temporalnoj regiji.

U donjem CH sindromu bolovi iradiraju infraorbitalno, a udruženi su s inkompletnim Hornerovim sindromom i ipsilateralnom frontalnom hiperhidrozom, bez vidljiva nabreknuća temporalne arterije.

KLINIČKA SLIKA

Napadaj CH započinje naglo, neočekivano, bez prodroma, bolovima što ubrzo dosižu stupanj acme. Lokalizacija je striktno hemikranična i tijekom napadaja se ne mijenja. Maksimum bolova je u području orbite, u bulbusu oculi ili oko njega. Često iradiraju u homolateralno fronto-temporalno područje, prema obrazu ili gornjoj vilici. U manjem broju slučajeva šire se čitavom polovinom lica prema uhu i homolateralnim cervikalnim regijama. Karakter bolova individualno varira. Obično se opisuju snažni bolovi tipa čupanja, nabijanja ili intenzivna pečenja, rjeđe kao pulzirajući ili lancinirajući, u trajanju od 30 do 180 minuta. Bolovi imaju tendenciju javljanja u fiksne sate s naročitom regularnosti noćnih napadaja što obično počinju nakon nekoliko sati spavanja i bude bolesnika. Noćni su napadaji u odnosu spram dnevnih učestaliji. U početku krize bolesnicima najviše odgovara mirovanje, no kako bolovi ubrzo postaju nepodnošljivi, uznemireno se kreću, pritišću rukama sljepoočnice, pojedini prijetu samoubojstvom. Bolovi su praćeni homolateralnom autonomnom simptomatologijom što se može podijeliti na:

okularnu – konjunktivalna injekcija, suzenje, inkompletni Claude-Bernard-Hornerov sindrom (ptoza, mioza),

nazalnu – kongestija, rjeđe rinoreja,

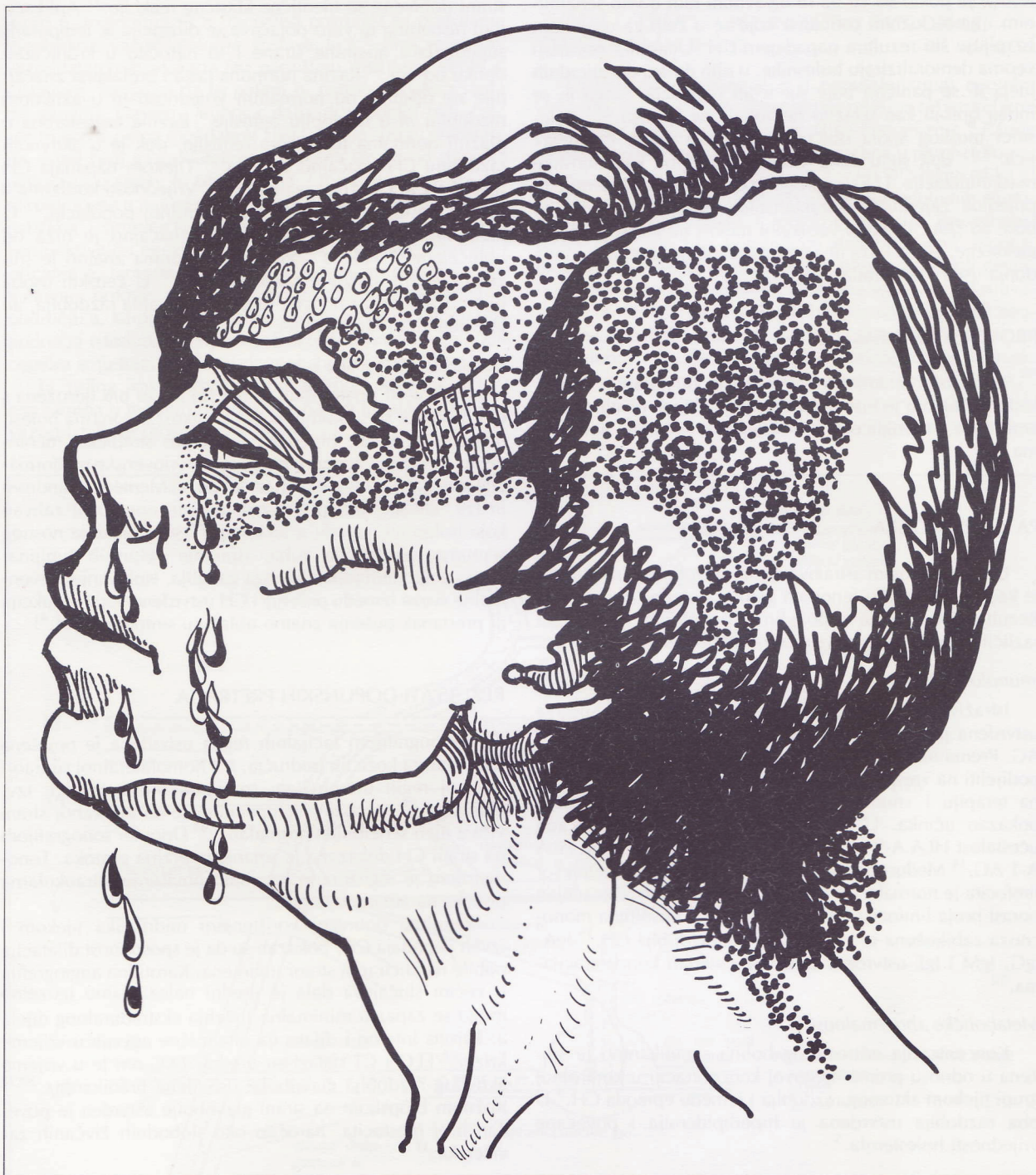facijalnu – crvenilo odnosno edem polovine lica ili samo kapaka, afekcija arterije temporalis superficialis (vidljivo otečena i izbočena), hiperhidroza polovine lica s eventualnom centralnom frontalnom anhidrozom,

abdominalnu – simptomatologija je izuzetno rijetka; ukoliko je prisutna javlja se obično uz mučninu, izuzetno uz povraćanje.

Kraj napadaja obilježen je istodobnom regresijom prateće autonomne simptomatologije i bola. Iako su napadaji najčešće lokalizirani na istoj strani, u pojedinim slučajevima naredno cluster razdoblje može zahvatiti kontralateralnu stranu.³¹ Uporedo s trajanjem CH, u određenog broja bolesnika primijećeno je sukcesivno skraćivanje remisija uz manje intenzivnu simptomatologiju svakog narednog napadaja.³² Također je primijećeno da je varijabilnost lokalizacije napadaja tijekom istog razdoblja cluster glavobolje izuzetno rijetka ali ipak moguća.²⁷

PERIODICITET

CH se obično javlja u određeno godišnje doba, jednom ili dva puta godišnje.³¹ Bolesnik je tijekom bolnog razdoblja što najčešće traje od 6 do 8 tjedana svakodnevno suočen s jednom do tri krize, iako su opisani slučajevi i s desetak kriza na dan.⁵¹ One su u istog bolesnika uvijek jednakih karakteristika. Razdoblja kriza odvojena su remisijama od više mjeseci do nekoliko godina. Neurološki status je u 90 posto bolesnika tijekom asimptomatskog intervala bolesti uredan, dok u približno 10 posto bolesnika persistira inkompletni Hornerov sindrom.³⁹



Slika 1 **Cluster glavobolja** (rad akad. slikara M. Solisa)

Picture 1 **Cluster headache** (drawing by M. Solis, artist)

POČETNO DOBA I SPOL

Većina bolesnika navodi da su glavobolje tipa cluster u njih počele između dvadesete i tridesete godine. Javljanje prve epizode nije, međutim, vremenski determinirano.¹² Češće je zahvaćen muški spol mlađe životne dobi. Odnos muških i ženskih bolesnika izražava se sa 5,1:1³¹, 4:1 ili 7:1,^{12,51} izuzev u crne rase gdje je incidencija CH veća u ženskog spola.³¹

HEREDITET, PSIHIČKE I KONSTITUCIJSKE KARAKTERISTIKE BOLESNIKA S CLUSTER GLAVOBOLJOM

Istraživanja učestalosti glavobolje tipa cluster u obitelji oboljelih pokazala su da obiteljska dispozicija za CH ne postoji ili je zanemariva. Opisani su rijetki slučajevi koegzistencije migrene i cluster glavobolje, a pojedini bolesnici su anamnestički naveli migrenske glavobolje što su prestale davno prije početka prvog CH napadaja.^{12,31} Psiholozijska

testiranja pokazala su da se uglavnom radi o vrlo senzibilnim i ambicioznim osobama koje se u želji za uspjehom iscrpljuju što rezultira napadajem CH. Učestaliji napadaji veoma demoraliziraju bolesnike, u njih dolazi do suicidalnih ideja ili se panično boje sljedećih napadaja. Stoga ih se može opisati kao izrazito neurotizirane ličnosti.^{2,33} Bolesnici muškog spola obično su atletske građe i »lavlja« lica,^{24,33} dok su u žena vidljive određene karakteristike maskulinizacije. U fizionomiji tih osoba mogu se primijetiti pojedine zajedničke karakteristike, primjerice naglašene bore na čelu, izraženi vertikalni nabori na glabeli, telean-giektazije, gruba koža lica poput narančine kore, naglašena donja usna i podbradak.¹⁷

PROVOKATIVNI FAKTORI

Jedan od najranije definiranih vazodilatatornih provokativnih faktora je histamin. Uz njega jednak učinak imaju amid-nitrit, nitroglicerol i alkohol u malim količinama.^{1,13,31}

PATOFIZIOLOGIJA

Unatoč mnogim istraživanjima glavobolja tipa cluster je kao patofiziološki fenomen gotovo potpuno nepoznata. Rezultati istraživanja u pojedinim područjima osnova su različitih hipoteza, a navest ćemo samo neke.

Imunološke studije

Istraživanjem učestalosti pojedinih grupa HLA sustava utvrđena je snižena frekvencija HLA B-14 i HLA BW-21 AG. Prema reakciji na terapiju litijem bolesnike je moguće podijeliti na »responders« grupu koja je povoljno reagirala na terapiju i »non responders« grupu u kojoj litij nije pokazao učinka. U prvoj grupi dokazana je povećana učestalost HLA A-9 i HLA B-18 AG, a u drugoj grupi HLA A-1 AG.¹⁴ Međusobni odnos između T-helper i T-supresor limfocita je normalan, a tijekom krize utvrđen je značajan porast broja limfocita NK (natural killer). Apsolutna monocitoza zabilježena je tijekom aktivna razdoblja CH.¹⁵ IgA, IgG, IgM i IgE utvrđeni su u uobičajenim koncentracijama.⁵⁰

Metaboličke abnormalnosti

Koncentracija eritrocitnog holina značajno je snižena u odnosu prema njegovoj koncentraciji u kontrolnoj grupi tijekom aktivnog razdoblja i između epizoda CH.⁵ U oba razdoblja utvrđena je hiperlipidemija i povećane vrijednosti holesterola.⁵

Vazoaktivne supstancije i hormoni

Koncentracija serotonina u krvi značajno je snižena u razdoblju između napadaja.²⁷ Imunoreaktivnost supstancije P u plazmi značajno je niža u vrijeme spontanih i histaminom induciranih cluster napadaja. Tijekom histaminom inducirane CH njezina je aktivnost u likvoru nepromijenjena.²⁷ Metabolizam histamina ispitan je nakon oralne i supkutane aplikacije. U oba slučaja urinarna ekskrecija nije pokazala razliku između rezultata u kontrolnoj grupi i CH bolesnika.⁴⁵

Intrakarotidna i intravenska infuzija histamina ne alteriraju regionalni cerebralni protok krvi.²⁷ Kožnim histaminskim testom u aficiranu području i na kontralateralnoj

strani dobivene su identične klasične reakcije.²⁷ Aplikacijom histamina in vitro pojačava se dilatacija a. temporalis superficijalis aficirane strane i to naročito u kroničnom obliku bolesti.²² Razina hormona rasta i prolaktina značajnije ne odstupa od normalnih vrijednosti ni u aktivnom razdoblju ni u razdoblju remisije.⁴ Razina testosterona u plazmi normalna je tijekom remisije, dok je u aktivnom razdoblju CH značajno snižena.²⁵ Tijekom napadaja CH utvrđena je i snižena razina LH.²⁹ Vrijednosti kortizona u plazmi nešto su niže negoli u kontrolnoj populaciji.²⁷ U razdoblju remisije razina gastrina značajno je niža od uobičajene.²⁶ Noćna sekrecija melatonina znatno je snižena tijekom aktivnog razdoblja CH.²⁷ U ženskih osoba nije uočena sveza između CH i menstrualna razdoblja, ali je evidentiran hipofertilitet.²⁷

Ostala patofiziološka istraživanja

Od bolesti i patoloških stanja što mogu biti udružena s CH najčešće se spominju peptički ulkus, koronarna bolest, migrena (u žena), hipertenzija, herpes simpleks, meningeom, invazivni adenom hipofize, arteriovenske malformacije mozga, egzostoze na bazi lubanje i Meniérov sindrom ili tzv. cluster vertigo. Najzastupljeniji operativni zahvati koje bolesnici navode u anamnezi⁵¹ su: korekcija nosnog septuma, ekstrakcija zuba, ispiranje čeljusnih šupljina, ekstripcija pterigopalatalnog ganglija. Ispitivanjem eventualne sveze između pušenja i CH utvrđeno je da redukcija ili prestanak pušenja znatno ublažuju simptome CH.⁴¹

REZULTATI DOPUNSKIH PRETRAGA

Termografijom facijalnih regija utvrđena je povišena temperatura kože tih područja, a u homolateralnoj supraorbitalnoj regiji ustanovljeni su hipotermički otočići, tzv. chai sign.²⁸ Kornealna temperatura je na aficiranoj strani viša a njen senzibilitet normalan.^{9,49} Doppler sonografijom na strani CH dokazana je smanjena brzina protoka. Tonometrijom je registrirano tek malo povišenje intraokularna pritiska na aficiranoj strani.

Rezultati dobiveni korištenjem midrijatika tijekom i izvan napadaja CH, pokazali su da je sposobnost dilatacije pupile na aficiranoj strani smanjena. Karotidna angiografija u većini slučajeva dala je uredni nalaz. Samo izuzetno mogu se zapaziti minimalna suženja ekstraduralnog dijela a. karotis interne i dilatacija oftalmične arterije u vrijeme krize.²⁷ EEG i CT nalazi su uredni. EKG-om je u vrijeme aktivnog razdoblja glavobolje utvrđena bradikardija.^{20,27} Kožnom biopsijom na strani glavobolje utvrđen je povećan broj mastocita, naročito oko slobodnih živčanih završetaka.³⁷

VASKULARNA TEORIJA

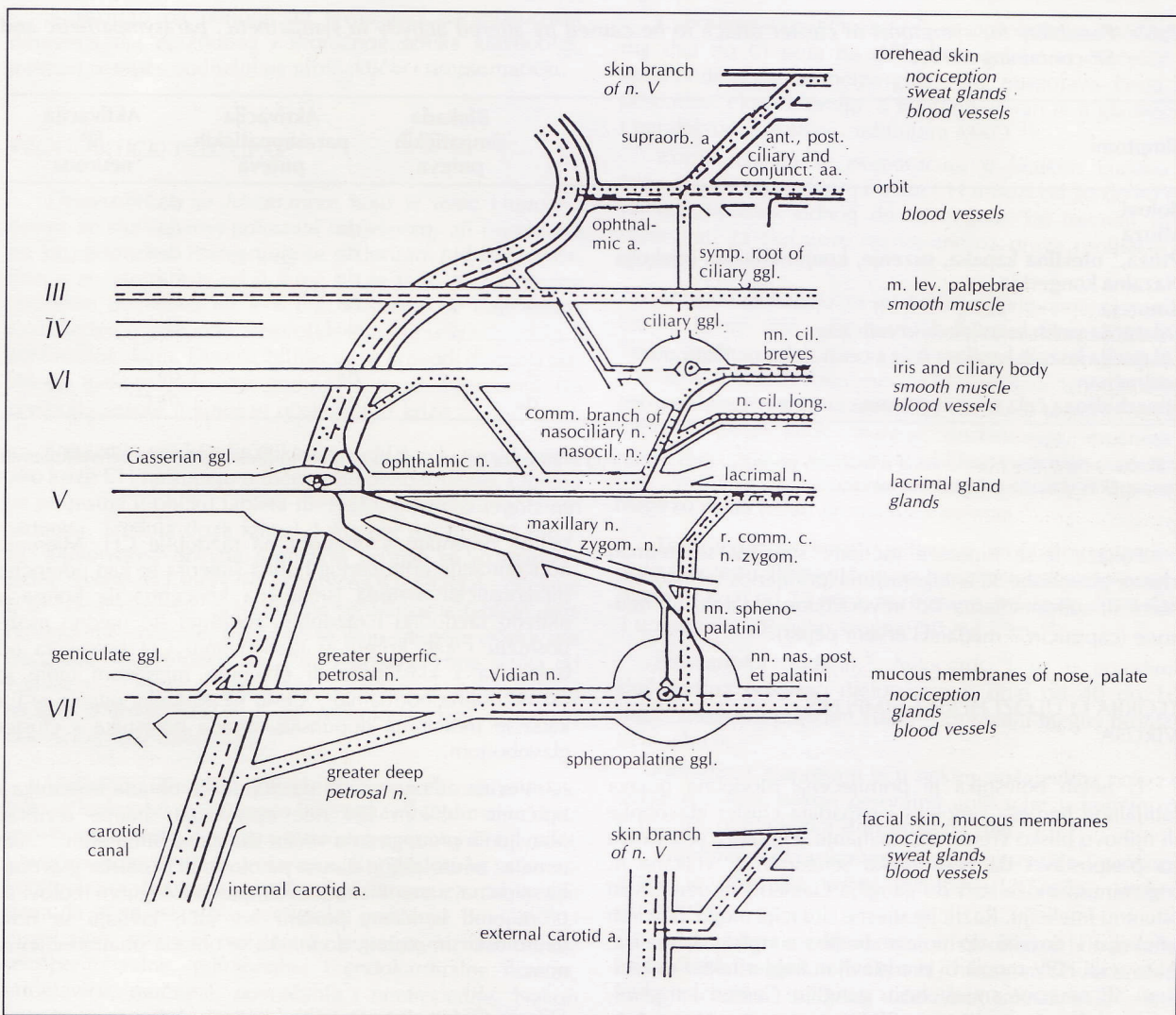
Rezultati većine navedenih istraživanja upućuju na pretpostavku da je patofiziološki mehanizam CH vaskularne naravi. Opće je mišljenje da je većinu simptoma moguće objasniti iznenadnom hiperekscitabilnošću parasimpatičkog ili hipoaktivnošću simpatičkog nervna sustava, ali se može raditi i o tranzitornoj udruženosti obaju fenomena.² Hipotonus okulosisimpatičkih vlakana mogao bi biti posljedica refleksa što nastaje kao odgovor na vazodilataciju a. karotis interne i njom uzrokovana istezanja unutrašnjeg karotidnog pleksusa.² Novija istraživanja u području

jezgri n. trigeminusa i n. facijalisa pokazala su postojanje dvostrukog vazodilatatorna sustava lica.⁶ Prvi je sustav vazodilatatornih vlakana što napuštaju moždano deblo u sastavu n. facijalisa da bi putem n. petrosus majora stigla do ganglija Gasseria. Njihova dalja distribucija uključuje sve tri grane petog moždanog živca. Drugi sustav predstavlja manji broj vazodilatatornih vlakana što su od početka uključena u sastav n. trigeminusa. Oba sustava su, smatra se, uključena u patogenezu CH i deblans između parasimpatičkog i simpatičkog nervnog sustava može uzrokovati konjunktivalnu injekciju, miozu, ptozu, suženje, rinoreju i isticanje a. temporalis superficijalis tijekom napadaja. Intenzivne bolove mogla bi prouzročiti vazodilatacija u području a. karotis interne ili a. karotis eksterne (ali i u oba područja istodobno) i njome uzrokovana kompresija nociceptora smještenih u distendiranoj stijenci krvne žile.

U prilog vaskularnoj teoriji govore povoljni učinci ergotamina u terapiji, poboljšanje nakon inhalacija kisika i vazodilatatorni provokativni faktori.

TEORIJE O ULOZI SUPSTANCIJE P U PATOGENEZI CLUSTER GLAVOBOLJE

Distribucija supstancije P u perivaskularnim nervnim vlaknima aficirana područja u biti ne odstupa od vaskularne teorije, ali sugerira ulogu neuronalna mehanizma.⁶ Ranije je ustvrđeno da su sve strukture uključene u patofiziologiju CH napadaja ili inervirane ili sadržavaju SP vlakna (slika 2) što uz senzornu funkciju (prenošenje nociceptivnih stimulusa s periferije) imaju i motornu funkciju (sposobnost dilatacije krvnih žila, konstrikcije glatkih mišićnih stanica, ekscitacije stanica autonomnih ganglija, mogućnost degranulacije mastocita, indukcije žlijezdne sekrecije i ekstravazacije proteina).²⁰ Zbog svojih bipolarnih aksona SP neuroni predstavljaju jedini primjer otpuštanja transmitera na centralnom i perifernom nervnom završetku, pa teorijski postoji mogućnost stimulacije neurona na oba kraja.²⁰ Aktivacijom ipsilateralnih neurona u inervacijskom području n. ksilarisa i n. oftalmikusa i njihovih sveza s



Slika 2 Simpatički, parasimpatički i SP-putevi uključeni u patogenezu cluster glavobolje (... simpatički; — parasimpatički; — SP-putevi)

Picture 2 Sympathetic, parasympathetic and SP-containing neuronal pathways of relevance for the present discussion on symptoms in cluster headache

pterigopalatalnim ganglijem i karotidnim sifonom mogu se objasniti gotovo svi simptomi CH i to na dva načina:²⁰

1. direktnom inervacijom struktura uključenih u CH;
2. indirektno, aktivacijom postganglijskih parasimpatičkih vlakana ganglija pterigopalatinuma, odnosno inaktivacijom perivaskularnih simpatičkih vlakana oko a. karotis interne u karotidnu kanalu (edematozna stijenka krvne žile pritišće plexus karotikus internus o koštani zid karotidna kanala).

Pretpostavlja se da bi uzrok aktivacije SP neurona uz periferne, zasad nepoznate stimuluse, mogao predstavljati prestanak centralne presinaptičke inhibicije kojom serotonergički neuroni smješteni u mezencefalonu djeluju na SP vlakna podrijetlom iz nucleus tractus spinalis n. trigemini.²⁰ Na tablici su prikazani učinci debalansa između parasimpatičkog i simpatičkog nervna sustava u usporedbi s učincima aktivacije SP neurona.

nezi CH. Na osnovi nalaza kožne biopsije aficirana područja i na osnovi pozitivnih učinaka ketotifena u terapiji kronične CH, postavljeno je pitanje nije li cluster glavobolja ustvari lokalna mastocitna dijateza.^{37,43} U posljednje vrijeme u tijeku su istraživanja o eventualnu poremećaju hipofiza-hipotalamus sustava i ulozi enkefalina, odnosno opijatnih receptora u patogenezi CH.^{18,24,48}

DIJAGNOSTIKA I DOPUNSKA OBRADA

Dijagnozu je u većini slučajeva lako postaviti. Radi li se o tipičnoj kliničkoj slici CH, za utvrđivanje dijagnoze je uz nalaz općeg i neurološkog statusa obično dovoljna pažljivo uzeta anamneza. Provokativni testovi nemaju dijagnostički pouzdane i ujednačene rezultate; oni se

Tablica *Moguća simptomatologija cluster glavobolje uzrokovana debalansom između simpatičkog i parasimpatičkog sustava u usporedbi s učincima aktivacije SP-neurona²⁰*

Table *Possibility for symptoms of cluster attack to be caused by altered activity in sympathetic, parasympathetic and SP-containing nerves²⁰*

Simptomi	Blokada simpatičkih puteva	Aktivacija parasimpatičkih puteva	Aktivacija SP neurona
Bolovi	ne	?	da
Mioza	da	da	da
Ptoza,¹ oteklina kapaka, suzenje, konjunktivalna injekcija	ne?	da	da?
Nazalna kongestija	ne	da	da
Rinoreja	ne	da	da
Dilatacija većih kranijalnih krvnih žila	?	da?	da
Dilatacija kožnih kapilara čela s centralnim nedilatiranim područjem	?	da?	da ¹
Hiperhidroza čela s eventualnom centralnom anhidrozom	da	ne	da? ¹

¹ Ptoza – centralna hladna zona u toplijem području čela, centralna anhidroza čela – jedino indirektno preko oštećenja perivaskularnih simpatičkih vlakana u karotidnu kanalu

Pokaže li se hipoteza točnom, sugerira se tretman cluster glavobolje SP antagonistima (primjerice somatostatinom) ili supstancijama što ireverzibilno razaraju SP neurone (capsaicin – mađarski crveni papar).²⁰

TEORIJA O ULOZI HERPES SIMPLEKS VIRUSA

U nekih bolesnika je primijećena istodobna pojava labijalnog herpesa simpleks i napadaja cluster glavobolje ili njihovo blisko vremensko javljanje. Hipoteza se zasniva na pretpostavci da HSV preko senzornih C vlakana n. trigeminusa može stići do ganglija Gasseri i tu uzrokovati latentnu infekciju. Različite stresne situacije mogu aktivirati infekciju i dovesti do pojave herpes simpleks labijalisa. Aktivacija HSV mogla bi predstavljati trigger faktor i ekscitirati SP neurone smještene u gangliju Gasseri i trigeminusna vlakna što sadržavaju SP kao transmitter. Neurogena upala²⁰ nastala aktivacijom SP neurona mogla bi rezultirati kliničkom pojavom CH. U prilog teoriji govori učinak antivirusnih sredstava što su nakon dva dana medikacije dovela do prekida napadaja CH.^{21,38}

Uz navedene, postoje brojne teorije o mogućoj patoge-

naime mijenjaju s obzirom na razdoblje CH. Mjerenje koncentracije eritrocitnog holina sugerira se kao pomoćna dijagnostička metoda (smanjena koncentracija holina u aktivnu razdoblju i razdoblju remisije) što ujedno može poslužiti i kao kriterij u razlikovanju CH bolesnika od bolesnika s klasičnom ili običnom migrenom (gdje je razina holina normalna).⁵ Često se postavlja pitanje je li i kada je indicirana dopunska obrada bolesnika s cluster glavoboljom.

Većina autora smatra da dopunska obrada bolesnika s tipičnim oblikom CH nije opravdana; naime rezultati obavljenih pretraga su u većini slučajeva bili uredni.³¹ Ako je nalaz neurološkog statusa patološki ili je cluster glavobolja atipična, s modificiranom simptomatologijom (bolovi su promijenili karakter, postaju sve jači, javljaju se novi neurološki simptomi), dopunska se obrada smatra indiciranom.³⁵

Diferencijalno-dijagnostički dolaze u obzir:

1. kronična paroksizmalna hemikranija (CPH) s napadajima što su po distribuciji bolova i pratećoj autonomnoj simptomatologiji identični napadajima CH, a razlikuju se po kraćem trajanju i većoj učestalosti u ženskog spola. Još se ne zna je li CPH varijanta CH ili je poseban entitet;

2. migrena s aurem⁴² (ranije: klasična migrena);
3. migrena bez aure⁴² (ranije: obična migrena);
4. lažne, atipične ili tzv. facijalne migrene;
5. trigeminus neuralgija;
6. cluster-tic sindrom;⁴⁶
7. bolni sindromi lica
 - a) idiopatske neuralgije facijalisa
 - b) simptomatski bolni sindromi lica (procesi u ORL ili stomatološkoj regiji, glaukom)
 - c) atipični bolni sindromi lica.

Rjeđe je potrebno diferencijalno dijagnosticirati:

1. arteriitis temporalis,
2. Readerov paratrigeminalni sindrom,
3. Sluderov sindrom (neuralgia sphenopalatina),
4. neuralgiu Vidiana,
5. erithroprosopalgiju.

PREGLED TERAPIJE CLUSTER GLAVOBOLJE

S obzirom na periodicitet javljanja i na mogućnost diferenciranja epizodnog i kroničnog oblika glavobolje, tretman se može podijeliti na profilaktički i simptomatički.

PROFILAKTIČKI POSTUPAK

Desenzibilizacija histaminom koju je uveo Horton u nekim se slučajevima pokazala uspješnom, ali nije naišla na širu primjenu. Primjenjuje se diklorirani hidrirani histamin u početnoj dozi od 0,5 mg što se tijekom 2–3 tjedna postupno povećava na 4–6 mg. Histamin se daje sporo i razrijeđen u 250 ccm fiziološke otopine u kombinaciji s antihistaminikom. Desenzibilizacija se provodi dvaputa godišnje tijekom nekoliko godina, i to u mjesecima što prethode sezoni u kojoj se očekuju CH krize.²

Ergotamin predstavlja efikasan profilaktički medikament ako krize CH nastupaju u točno određeno vrijeme. Obično se propisuje u obliku tableta ili, rjeđe, injekcija ergotamin tartarata. Srednja doza iznosi 2 mg per os, ili 0,25 mg i. m. Djelotvorna dnevna profilaksa postiže se uzimanjem jedne tablete dva sata prije očekivana napadaja ili, očekuje li se noćni napadaj, preporučuje se uzimanje tablete prije odlaska na spavanje. Injekcije se daju sat prije očekivana napadaja, maksimalno do 2 ili 3 dnevno zbog rizika od ergotizma. Oprez u doziranju potreban je u istodobnoj terapiji antibioticima iz grupe makrolida zbog uzajamna potencirajućeg djelovanja.³⁹

Metisergid (Deseril^R, Desernil^R, Sansert^R) ima profilaktički učinak u 60 do 80 posto bolesnika.³⁹ Optimalna doza je 6–8 mg dnevno, iako se u epizodnom obliku CH²⁷ može povećati pokaže li se potrebno. Krajem prvog mjeseca kontinuirana tretmana preporučuje se pauza od tjedan dana da bi se ustanovio eventualni prestanak bolova.³⁹ U dugotrajnoj primjeni metisergida povećan je rizik pojave retroperitonealne, pulmonalne i endokardijalne fibroze, vrtoglavice, mučnine, povraćanja i neutropenije. Nakon kontinuirana uzimanja lijeka tijekom tri mjeseca preporučuje se pauza u terapiji od mjesec dana. Zajedničke kontraindikacije za ergotamin i metisergid su: trudnoća, hipertenzija, koronarna insuficijencija i bolesti perifernih krvnih žila.^{10,23,39} Postoje li kontraindikacije, profilaktički učinak može se postići:

Pizotifenom što se može naći pod nazivom Sanmigran^R, Sandomigran^R i ranije BC 105. Svojim antiserotoninskim i antihistaminskim djelovanjem u 57 posto bolesnika postiže povoljan preventivni učinak. Srednja djelotvorna doza je 2–3 mg na dan tijekom pet tjedana. Od nuspojava moguće je porast tjelesne težine i somnolencija.^{10,34} Kontraindikacije su glaukom i adenom prostate.³⁹

Litij se danas smatra jednim od najuspješnijih profilaktičkih sredstava, naročito u terapiji kroničnog oblika CH. Koristi se litij-karbonat što se propisuje u količini od 600 do 1200 mg na dan (obično u tri doze od 300 mg).¹⁴ Poželjno je tijekom tretmana održavati litiemiju između 0,7 i 1 meq/l.³⁹ Ako napadaji regrediraju, doza se postupno smanjuje sve dok se ne postigne minimalna djelotvorna doza. Litiemija iznad 2 meq/l može rezultirati toksičnom reakcijom što se pokazuje kao anoreksija i tremor ruku, a traje li dulje, može doći do hipotireoze.⁵¹ Kombinacija litija i ergotamina u navedenim dozama preporučuje se ako se u ranije spomenutoj profilaksi noćnih napadaja ergotaminom dogodi obrat noćnih napadaja u dnevne.²⁷

Cyproheptadine (Periactin^R) se propisuje u dozi od 4 mg dva do tri puta na dan. Primjenjuje se najčešće u kontraindikacijama metisergida. Od nuspojava česta je pospanost i kserostomija, a kontraindiciran je u glaukomu i paralelnom korištenju inhibitora MAO.²³

Kortikosteroidi se preporučuju u kratkim kurama u kroničnom i epizodnom obliku CH u dozi od 20 do 40 mg na dan tijekom jednog do tri tjedna. Taj tretman valja rezervirati za slučajeve rezistentne na druga profilaktička sredstva.

Antagonisti kalcija (sa selektivnim djelovanjem na cerebralne krvne žile – Nimodipine^R). Peroralno uzimanje lijeka u dozi od 120 mg na dan, nakon četiri tjedna značajno je snizilo frekvenciju CH napadaja. U grupi kalcij antagonista Nimodipin najrjeđe uzrokuje nuspojave, od kojih se mogu javiti mialgije, dismenoreja, mučnina i iritabilnost. Izuzev epizodnog oblika, uspjeh je evidentan i u profilaksi napadaja kroničnog oblika CH što nije reagirao ni na jedan primijenjen tretman.⁴⁷

Testosteron se koristi jedino u profilaksi epizodnog oblika bolesti. Preporučuje se terapija testosteron-propionatom u dozi od 25 mg i. m. tijekom sedam do deset dana i u nastavku još neko vrijeme 10 mg i. m.²⁴

Propranolol (Inderal^R, Avlocardyl^R) se u pojedinim slučajevima pokazao djelotvoran u dozi od 40 do 100 mg,²³ međutim pojedini autori osporavaju njegov profilaktički učinak.

Klonidin (Catapresan) je u nekim slučajevima pokazao dobre rezultate nakon peroralne aplikacije u količini od 0,125 mg podijeljenoj u tri doze na dan.²

Kombinacija kortikosteroida, methysergida i sandomigrana je pokazala dobre rezultate (J. Sepčić; usmeno priopćenje).

Uz navedene medikamente radi profilakse bilo je pokušaja korištenja blokatora H₁ i H₂ histaminskih receptora i karbamazepina, međutim očekivani učinak nije postignut.²⁷

Većina autora se slaže u konstataciji da bi djelotvoran preventivni tretman valjalo provoditi tijekom razdoblja u kom se očekuje da bi CH mogla trajati, naročito ako simptomatska terapija nije pomogla ili su napadaji češći tj. javljaju se više od dva puta na dan.²⁷

Zbog relativno kratkog vremena od početka napadaja do njegove manifestacije u punom intenzitetu, potrebno je započeti simptomatičkom terapijom u samom početku napadaja i izabrati oblik u kom će lijek najbrže djelovati.

Ergotamin je i ovdje sredstvo izbora i to u obliku supozitorija i inhalacija nazalnog spreja (*Ergotamin-Medihaler^R*). Preporučena je simptomatička terapija dnevnih napadaja CH u obliku dvije do maksimalno šest inhalacija na dan u samom početku napadaja, ili pomoću supozitorija sa 2 mg ergotamina, također u početku napadaja.²⁷ Liječenje frekventnijih CH napadaja, naročito u duljem razdoblju, predstavlja rizik od pojave ergotizma.

Kisik je u tom slučaju alternativna simptomatska terapija. U kupiranju noćnih napadaja pokazale su se djelotvorne inhalacije čistog kisika.

Preporučuje se inhalacija tijekom 15 minuta (svake minute udahnuti do 7 l kisika).

Narkotici i analgetici najčešće su bez učinka.²⁷ U nekim slučajevima kodein u dozi od 30 do 60 mg per os svaka tri do četiri sata može dovesti do nestanka bolova.²³ Iako su pokušaji pronalaženja uspješnog liječenja zaista mnogobrojni a napredak u odnosu prema početnim terapijskim metodama razvidan (topli i hladni oblozi, analgetici), djelotvorne terapijske sheme nema. Rezultati tretmana su individualni, često različiti i kad se radi o jednakom terapijskom sredstvu. Uz navedenu terapiju preporučuju se reserpin,² ketotifen ili lokalni anestetici, međutim bez značajnije podrške. U eksperimentalnoj fazi su Acyclovir^R,²¹ somatostatin²⁰ i capsaicin.²⁰

Acyclovir^R sprečava replikaciju virusa i mogao bi se pokazati djelotvornim dokaže li se sveza između herpesa simpleksa i pojave CH. Rezultati jednog istraživanja pokazali su da je u dvojice bolesnika tretiranih s 200 mg Acyclovira pet puta na dan tijekom pet dana, drugog dana prestala CH.²¹

Capsaicin je mađarski crveni papar s dokazanom sposobnošću ireverzibilnog razaranja SP neurona. Pokaže li se hipoteza o ulozi supstancije P u patogenezi cluster glavobolje točnom, valja očekivati da injekcija capsaicina u ganglij Gasseri ili pterigopalatalni ganglij, ili tretman sa SP antagonistima poput *somatostatina* može biti koristan u terapiji te vrste glavobolje.²⁰

AKUPUNKTURA U TERAPIJI CLUSTER GLAVOBOLJE

Na Klinici za neurologiju Kliničkog bolničkog centra Rijeka u osmoro bolesnika proveden je tretman akupunkturinom. Učinci su bili zadovoljavajući. Kliničko poboljšanje simptomatologije postignuto je u šestoro bolesnika (75 posto), nepromijenjeno stanje ostalo je u jednog (12,5 posto) i nepoznat učinak u jednog (12,5 posto) bolesnika (B. Pancić; usmeno priopćenje).

KIRURŠKI POSTUPAK

Uz medikamentoznu terapiju, zadnjih pedeset godina pokušavao se različitim kirurškim zahvatima riješiti problem cluster glavobolje. Indikaciju za kirurški tretman predstavlja kronični oblik CH, refrakteran na sve terapijske pokušaje. Najčešće su se koristile ove metode: resekcija n.

petrosus majora,²⁰ ektomija ganglija pterigopalatinuma²⁰ ili njegova blokada alkoholom, mikrovaskularna dekompresija n. facijalisa,⁴⁶ resekcija n. intermedijusa,⁴⁶ blokade ganglija Gasseri alkoholom,⁶ retrogasserijalna senzorna rizo-tomija i perkutana termokoagulacija ganglija Gasseri.⁶

Rezultati kirurškog tretmana pokazali su znatnu varijabilnost, a negativna strana kirurške terapije uključuje mogućnost oštećenja susjednih, dotada intaktnih struktura i pojavu novih simptoma.

LITERATURA

1. *Aebeholt-Krabbe A, Olesen J.* Headache provocation by continuous intravenous infusion of histamine. *Pain* 1980;8:253-9.
2. *De Amicis E.* Le «cefalee a grappolo». U *Cefalee e algie craniofaciali di interesse ORL.* Pisa-AGPM 1972;57-77.
3. *Barton SE, Parkin JM, Goldmeier D.* Cluster headache and herpes simplex. *Br Med J* 1985;291-4.
4. *Boiardi A, Bussone E, Martini A, Di Giulio AM, Transini E.* Endocrinological responses in cluster headache. *J Neurol Neurosurg Psych* 1983;46:956-8.
5. *De Belleruche J, Clifford FC.* Metabolic abnormality in cluster headache. *Headache* 1984;24:310-2.
6. *Burton M, Onofrio MD.* Surgical treatment of chronic cluster headache. *Mayo Clin Proc* 1986;61:537-44.
7. *Bussone G, Giovanni P.* A study of platelet activity MAO in patients with «cluster headache». *Eur Neurol* 1977;15:157-62.
8. *Dallesio DJ.* Wolff headache and other head pain. New York-Oxford, Oxford University Press 1980.
9. *Drummond PD, Lance JW.* Thermographic changes in cluster headache. *Neurology* 1984;34:1292-8.
10. *Ekbom K.* Prophylactic treatment of cluster headache with new serotonin antagonist, BC 105. *Acta Neurol Scand* 1969;45:601-10.
11. *Ekbom K, De Fine Olivarius B.* Chronic migrainous neuralgia—diagnostic and therapeutic aspects. *Headache* 1971;11:97-101.
12. *Ekbom K.* A clinical comparison of cluster headache and migraine. *Acta Neurol Scand* 1979;41:7-48.
13. *Ekbom K.* Nitroglycerine as a provocative agent in cluster headache. *Arch Neurol* 1968;19:487-93.
14. *Giacovazzo M, Martelletti P.* Relationship between HLA system in cluster headache and clinical response to lithium therapy. *Headache* 1985;25:267-70.
15. *Giacovazzo M, Martelletti P.* A new immunological aspect of cluster headache: increase of monocyte and NK cell populations. *Headache* 1986;26:134-6.
16. *Gilbert GJ.* Cluster headache and cluster vertigo. *Headache* 1970;9:195-200.
17. *Graham JR.* Cluster headache. *Headache* 1972;11:175-86.
18. *Grossman A, Mouet PJ, Gillard A.* The opioid control of LH and FSH release: effects of metenkephalins analogue and naloxone. *Clin Endocr* 1981;14:41-7.
19. *Hanes WJ.* Histamine cephalalgia resembling tic douloureux. *Headache* 1969;8:172-6.
20. *Hardebo JE.* The involvement of trigeminal substance P neurons in cluster headache: an hypothesis. *Headache* 1984;24:294-304.
21. *Hardebo JE.* An association between cluster headache and herpes simplex. *Headache* 1985;25:325-7.
22. *Hardebo JE, Aebeholt-Krabbe A, Gjerris F.* Enhanced dilatatory response to histamin in large extracranial

- vessels in chronic cluster headache. *Headache* 1980;20:316–20.
23. *Hier D.* Headache. U: Manual of neurologic therapeutics. Boston – Little Brown and Co. 1978;13–26.
 24. *Klimek A.* Use of testosterone in treatment of cluster headache. *Eur Neurol* 1985;24:53–6.
 25. *Klimek A.* Plasma testosterone levels in patients with cluster headache. *Headache* 1982;22:162–4.
 26. *Klimek A.* Gastrin levels in patients with migraine and cluster headache. *Eur Neurol* 1982;21:305–8.
 27. *Krabbe AA.* Cluster headache: a review. *Acta Neurol Scand* 1986; 74:1–9.
 28. *Kudrow L.* A distinctive facial thermographic pattern in cluster headache – the »chai« sign. *Headache* 1985;25:33–6.
 29. *Kudrow L.* Plasma testosterone and LH levels in cluster headache. *Headache* 1977;17:91–2.
 30. *Kudrow L.* Prevalence of migraine, peptic ulcer, coronary heart disease and hypertension in cluster headache. *Headache* 1976;16:66–9.
 31. *Kudrow L.* Cluster headache. Mechanisms and management. Oxford: Oxford University Press 1980.
 32. *Kudrow L.* Natural history of cluster headache—part one. Outcome of drop-out patients. *Headache* 1982;22:203–6.
 33. *Kudrow L.* Physical and personality characteristics in cluster headache. *Headache* 1974;13:197–201.
 34. *Ledić P, Antončić N, Sepčić J.* BC 105 u profilaksi migrene. *Neuropsihijatrija* 1973;21:291–6.
 35. *Lefevre JP, Simmat G.* Algies vasculaires de la face dues a un meningeoma. *Le Presse Med* 1984;13:2323.
 36. *Levine H.* The calcium channel blockers in migraine and cluster headache. *NMF* 1984;50:2–3.
 37. *Liberski PP, Prusinski A.* Further observations on the mastcells over the painful region in cluster headache patients. *Headache* 1982;22:115–7.
 38. *Joseph R.* Cluster headache and herpes simplex: an association? *Br Med J* 1985;290:1625–6.
 39. *Mas JL, Bousser MG.* Migraine et algie vasculaire de la face. *La Rev Pract* 1984;34:695–715.
 40. *Mc Kiney A.* Cluster headache developing ipsilateral orbital exenteration. *Headache* 1983;23:305–6.
 41. *Millac P.* Cigarette smoking and cluster headache. *Headache* 1985;25:223.
 42. *Olesen J.* New international headache classification. *Neuroepid* 1989;8:53–5.
 43. *Prusinski A.* Is the cluster headache local mastocytic diathesis? *Headache* 1979;19:197–201.
 44. *Sjastaad O, Egge K.* Chronic paroxysmal hemicrania: mechanical precipitation of attacks. *Headache* 1979;19:31–6.
 45. *Sjastaad O.* Histamine metabolism in cluster headache and migraine. *Eur Neurol* 1977;216:105–17.
 46. *Solomon S, Apfelbaum I.* Surgical decompression of the facial nerve in treatment of chronic cluster headache. *Arch Neurol* 1986;43:479–82.
 47. *Stirling JM, Hardenberg J.* Clinical effectiveness of calcium channel blockers in prophylactic treatment of migraine and cluster headache. *Headache* 1983;23:266–77.
 48. *Stubbs WA, Jones A.* Hormonal and metabolic response to an enkephalin analogue in normal men. *Lancet* 1978;1225–7.
 49. *Vijayan N, Watson C.* Corneal sensitivity in cluster headache and migraine. *Headache* 1985;25:104–6.
 50. *Visintini D, Trabatoni G.* Immunological studies in cluster headache and migraine. *Headache* 1986;26:398–402.
 51. *Wentges RT.* Cluster-Kopfschmerz. *HNO* 1986;34:291–5.

Pregledni
članak