

# Gastropareza u dječjoj dobi: egzotika ili svakodnevni problem?

---

**Palčevski, Goran; Peršić, Mladen**

*Source / Izvornik:* **Paediatrica Croatica, 2010, 54, 99 - 104**

**Journal article, Published version**

**Rad u časopisu, Objavljena verzija rada (izdavačev PDF)**

*Permanent link / Trajna poveznica:* <https://um.nsk.hr/um:nbn:hr:184:387725>

*Rights / Prava:* [Attribution-NonCommercial-NoDerivs 3.0 Unported](#) / [Imenovanje-Nekomercijalno-Bez prerada 3.0](#)

*Download date / Datum preuzimanja:* **2024-08-29**



*Repository / Repozitorij:*

[Repository of the University of Rijeka, Faculty of Medicine - FMRI Repository](#)



## GASTROPAREZA U DJEČJOJ DOBI: EGZOTIKA ILI SVAKODNEVNI PROBLEM?

GORAN PALČEVSKI, MLADEN PERŠIĆ\*

*Gastropareza je poremećaj obilježen povraćanjem, epigastričnom boli, osjećajem nadutosti, ranim osjetom sitosti, distenzijom abdomena i gubitkom tjelesne mase. Nastaje kao posljedica otežanog pražnjenja želučanog sadržaja u duodenum, a u odsutnosti mehaničke zapreke.*

*U djece se gastropareza najčešće javlja kao posljedica gastroenteritisa uzrokovanog rotavirusom. U većini slučajeva simptomi prolaze spontano unutar 6-24 mjeseca.*

*Pri dijagnostici gastropareza u svakodnevnom radu primjenjuju se ultrazvuk abdomena, radiološka pasaža želuca, endoskopske pretrage, scintigrafija i elektrogastrografija.*

*Mogućnosti liječenja su brojne: liječenje specifičnih poremećaja, izobrazba uz psihološku pomoć, prilagođena prehrana, lijekovi, enteralna i parenteralna nutritivna potpora. Od lijekova najkorisniji su prokinetici i antiemetici. U dječjoj dobi se zbog djelotvornosti i sigurnosti preporuča upotrebu eritromicina. Od novijih načina liječenja električna stimulacija želuca (stomach „pace maker“) daje najbolje rezultate.*

Deskriptori: DIJETE; GASTROPAREZA – dijagnoza, terapija

### UVOD

Pražnjenje želuca posljedica je usklađenih zbivanja koja se odvijaju u različitim područjima želuca i duodenuma. Događaji započinju prilagodbom fundusa želuca na unesenu hranu, nastavljaju se kontrakcijama antruma i relaksacijom pilorusa, a završavaju antroduodenalnom koordinacijom (1). Poremećaj u tom složenom slijedu može uzrokovati smetnje u pražnjenju želuca i posljedične tegobe (2).

Odgodeno pražnjenje želuca u odsutnosti mehaničke zapreke naziva se gastropareza, a pripada skupini funkcijskih poremećaja motiliteta.

Nadutost, mučnina, povraćanje i bol u gornjem dijelu trbuha što se javljaju nekoliko sati nakon obroka često su razlog traženja liječničke pomoći. No dijagnoza gastropareze postavljala se vrlo rijetko. Ovim pregledom željeli smo olakšati dija-

gnostiku i liječenje gastropereze u svakodnevnom radu.

### ELEKTROFIZIOLOGIJA ŽELUCA I RAZVOJ ŽELUČANOG MOTILITETA

Motilitet želuca posljedica je mioelektrične i mehaničke aktivnosti želučanih struktura (3, 4, 5). Za pravilan motilitet nužne su neoštećene anatomske strukture želuca, kao i savršena koordinacija živčanih elemenata (crijevnog, autonomnog i centralnog živčanog sustava) (5, 6).

Najvažniju ulogu u početnom stvaranju električnih valova imaju intersticijske *Cajalove* stanice koje se nazivaju i želučani „pace-maker“. Točan im položaj još nije poznat, ali se smatra da su lokalizirane u mijenteričnom ili submukoznom području, najviše u području velike krivine želuca (spoj fundusa i antruma) (7). U njima, nakon određenih živčanih podražaja, nastaju spori valovi koji se potom šire u ostali dio želuca frekvencijom od 3 cikla u minuti (c/min).

Da bi se nakon pojave sporih valova javile mišićne kontrakcije, prijeko je po-

treban razvoj šiljaka. Šiljci („odgovorna aktivnost“) druga su komponenta želučane mioelektrične aktivnosti. Razvijaju se pošto živčani i stanični podražaji aktiviraju ionske kanale i pumpe, čime se nadvisuje prag „pace-maker“ za kontrakcije. Mehanička i električna aktivnost želuca razlikuju se tijekom gladovanja i stanja „sitosti“ (7).

Mišićni dio želuca sazrijeva tijekom 7. mjeseca gestacije, iako se u potpunosti razvija tek nakon rođenja. Motorička aktivnost se najbrže razvija tijekom prvih mjeseci života. U dojenčadi od 2. do 6. mjeseca značajnije ih je manje nego u odraslih, ali više u odnosu na novorođenačku dob. Daljnjim sazrijevanjem u djece počinju prevladavati obrasci koji se nalaze i u odraslih (8).

U tom procesu s dugoročnim učinkom na zdrav rast i razvoj posebnu značajnu ulogu ima prehrana. Dokazano je da enteralno hranjenje potiče sazrijevanje sporih valova. Procjenjuje se da je razdoblje između 25. tjedna gestacije i 18. mjeseca nakon rođenja osobito osjetljivo za živčevlje crijevnog sustava, te da stoga iz-

\* KBC Rijeka, Klinika za pedijatriju

Adresa za dopisivanje:

Doc. dr. sc. Goran Palčevski, dr. med., KBC Rijeka, Klinika za pedijatriju, Istarska 43, 51000 Rijeka

nimno važno utječe na kasniji razvoj (8, 9). Iako je ovaj slijed zbivanja opće prihvaćen, neki se istraživači s njim ne slažu i iznose svoje priloge teoriji razvoju sporih valova (10, 11).

#### INCIDENCIJA I PREVALENCIJA

Istraživanja o prevalenciji i incidenciji gastropareze su rijetka. Postoje tek pojedinačni radovi u kojima su autori pokušali utvrditi učestalost javljanje te bolesti, pa se spominje procjena između 4% i 20% stanovništva SAD-a koji imaju simptome te bolesti (12, 13, 14).

Žene su neproporcionalno sklonije gastroparezi - one čine više od 82% bolesnika. Prema nekim autorima objašnjenje treba tražiti u prirodnoj višoj razini progesterona koji slabi funkciju glatkih mišića (15). Za dječju dob epidemiološki podatci ne postoje.

#### UZROCI GASTROPAREZE

Gastropareza može nastati kao posljedica nekoliko uzroka. *Soykan i sur.* su tijekom 6 godina prikupili podatke o 146-ero bolesnika s gastroparezom. U 29% uzrok tegobama bio je dijabetes mellitus, 36% je imalo idiopatsku, 13% gastroparezu vezanu za kirurški zahvat, 7% uz Parkinsonovu i druge neurološke bolesti, 4% uz kolagene bolesti i pseudoopstrukcije, dok su u 6% uzroci bili miješani (13).

Uzroci gastropareze u djece i odraslih su različiti. Tijekom djetinjstva najčešće se vidi postvirusna gastropareza u kojoj se otežano želučano pražnjenje može javiti tijekom i nakon virusnih infekcija. Kao uzročnici se spominju citomegalovirus, Epstein-Barr virus, varicela virusi, novovirusi. Ipak, se najčešće javlja nakon gastroenteritisa uzrokovanog rotavirusom koji uzrokuje postprandijalni antralni hipomotilitet (2, 16, 17).

U dječjoj dobi gastropareza se javlja i u drugim stanjima koja utječu na želučano pražnjenje: u prematurusa, dijabetes mellitusu, preosjetljivosti na bjelančevine kravljeg mlijeka, hipotireoidizmu, kroničnim renalnim bolestima, postoperativno (vagotomija), kao nuspojava nekih lijekova (citostatici, opijati, antikolinergici), u hipokalijemiji, acidozi, eozinofilnoj gastroenteropatiji, cističnoj fibrozi, traumama glave, razvojnim anomalijama (npr. gastroshiza), neurološkim bolestima, genetskim/metaboličkim promjenama (npr.

Riley Dayov sindrom) kao i postpiretički (9, 18, 19, 20, 21, 22).

Ako se točan uzrok ne može utvrditi ni vezati za određenu bolest, govorimo o idiopatskoj gastroparezi (19, 23).

#### PATOFIZIOLOGIJA GASTROPAREZE

Točan patofiziološki mehanizam gastropareze nije poznat. Ipak, bez obzira na uzrok, smatra se da otežano pražnjenje želučanog sadržaja u duodenum - a u odsutnosti mehaničke zapreke - nastaje kao posljedica neuropatije.

Poznato je da su virusi iz obitelji herpesa neurotropni, kao i da zahvaćaju želudac. Patološki elektrogastrografski (EGG) nalazi koji su nađeni u mnogih bolesnika s postinfektivnom gastroparezom (PIGP) upućuju na to da virusi mogu posredovati oštećenju intesticijskih Cajalovih stanica i time poremetiti trajanje i snagu želučane kontraktilnosti (2, 24). Smatra se da u dijabetičnih bolesnika gastropareza nastaje kao posljedica neuropatije parasimpatičkog živčanog sustava (25).

#### KLINIČKA SLIKA

Uobičajeni znaci gastropareze su osjet punoće abdomena, nadutost, mučnina, povraćanje, bol i nelagoda u epigastriju, žgaravica, koji se obično javljaju nekoliko sati nakon obroka (tablica 1). Uz te simptome spominju se i rani osjećaj sitosti te gubitak tjelesne mase. Rijetko su prisutni svi nabrojani simptomi. Za postavljanje dijagnoze dovoljna je prisutnost i pola njih (26, 27).

Pri postavljanju dijagnoze važno je obratiti pozornost na vrijeme javljanja tegoba (poveznica mučnine i jela) i stupanj njihove izraženosti.

Želudac zdravih osoba može pohranjivati velike količine hrane i tekućine, pa je taj sadržaj nemoguće povratiti nekoliko minuta nakon obroka, osim ako bolesnik nema ahalaziju, veliki faringealni diver-

tikul ili postožljivo suženje. Da bi se javili znaci gastropareze, hrana mora ostati u želucu 1 do 2 sata nakon jela. U zdravih osoba želudac nakon noći obično je prazan. Neprobavljena hrana koja zbog usporenog pražnjenja ostaje u želucu preko noći, ujutro može uzrokovati mučninu i nadutost, što upućuje na gastroparezu.

Važna je također jačina poremećaja. Česti boravci u bolnici zbog tvrdokornog povraćanja praćenog dehidracijom i neishranjenošću, uz nesposobnost obavljanja svakodnevnih aktivnosti, upućuju na potrebu za poduzetnijim pristupom u dijagnostici i liječenju.

PIGP je često neprepoznata bolest, osobito ako su tegobe blago izražene (2). Međutim, ako se tijekom, ili određeno vrijeme nakon povišene tjelesne temperature, mijalgije, mučnine ili proljeva javi stalno povraćanje, nadutost, distenzija abdomena nakon obroka uz gubitak tjelesne mase, možemo s velikom pouzdanošću pomisliti na virusnu gastroparezu (2, 16, 26). Dijagnoza PIGP-a se zasniva na kliničkim podacima, isključenju drugih uzroka perzistirajućeg povraćanja i potvrdi usporenog pražnjenja želuca (2, 16, 17).

Gastropareza se u virusnoj bolesti može javiti u akutnom ili kroničnom obliku. Akutna prolazi nakon nekoliko dana, dok u kroničnoj simptomi mogu trajati mjesecima ili godinama, bez značajnijeg poboljšanja unatoč liječenju (16, 28).

U većini slučajeva bolest je samozlječiva, a simptomi prolaze spontano unutar 6-24 mjeseca (9, 17, 29).

Uspoređujući s odraslima, u djece su tegobe blaže izražene, a bolest traje kraće. Može se zapravo reći da što je dijete mlađe, to bolest traje kraće, a tegobe su blaže. U adolescenta smetnje mogu trajati dulje i od jedne godine (2).

#### Diferencijalna dijagnoza

Kako simptomi nisu karakteristični samo za gastroparezu, često je postavljanje pogrešne dijagnoze.

Zbog lake zamjene s gastroparezom, osobito u starije djece i adolescenata, posebnu pozornost zahtijeva sindrom ruminacije. Ovaj sindrom obilježava gađenje i nevoljka regurgitacija hrane s povremenim povraćanjem. Mučnina je minimalna i prethodi povraćanju. Tipično je da regurgitacija počinje jednu do nekoliko minuta nakon jela i ne javlja se noću ili tijekom spavanja. To je i osnovna razlika od gastropareze, pri kojoj se tegobe javljaju

Tablica 1. Klinički znaci gastropareze  
Table 1. Clinical features of gastroparesis

Nadutost*/Bloating*
Bol i nelagoda u epigastriju*/Epigastric pain and discomfort*
Mučnina i povraćanje*/Nausea and vomiting*
Žgaravica*/Heartburn*
Rani osjećaj sitosti/Early satiety
Gubitak tjelesne mase/Weight loss

\* uobičajeno nekoliko sati nakon obroka/usually several hours after a meal

nakon nekoliko sati. Uz ruminacijski sindrom se također veže i pojam psihogeno povraćanje, jer se može jasno vezati na stres i psihogeni uzrok. U gastroparezi psihogena komponenta nije naglašena. Za liječnika je najveći izazov određivanje prisutnosti događaja koji uzrokuju stres. Prokinetički lijekovi u liječenju ruminacije nisu korisni. Liječenje ruminacijskog sindroma uključuje tehnike relaksacije (meditaciju, hipnozu i vježbe disanja) (25).

Druge pogrešne dijagnoze su poremećaji hranjenja ili funkcionalno/psihogeno povraćanje, koje treba isključiti pomnim pregledima pedijatra i psihijatra.

#### DIJAGNOSTIČKE PRETRAGE

Dijagnostička obrada bolesnika sa sumnjom na gastroparezu treba započeti uzimanjem detaljnije anamneze i fizikalnim pregledom (naglasak na palpaciji i auskultaciji abdomena).

Ako se posumnja na gastroparezu, laboratorijska obrada uključuje i kompletnu krvnu sliku, elektrolite, hormone štitnjače i nadbubrega te hemoglobin A1c.

Pri dijagnostici gastropreza primjenjuju se različite metode: endoskopija, ultrazvuk (UZ) abdomena (intraluminalni, 3-D), RTG pasaža želuca, manometrijska ispitivanja, izdisajni testovi (npr. mjerenje  $^{13}\text{CO}_2$  nakon uzimanja jela obilježeno  $^{13}\text{C}$ -oktanoičnom kiselinom), EGG, scintigrafija želuca, bežično telemetrijsko mjerenje tlaka/pH kapsulom, magnetska rezonancija (MRI) (mjerenje motiliteta dna male zdjelice), *Single Photon Emission Computed Tomography* (SPECT) i slikovne pretrage mozga (9, 26, 27, 29-33).

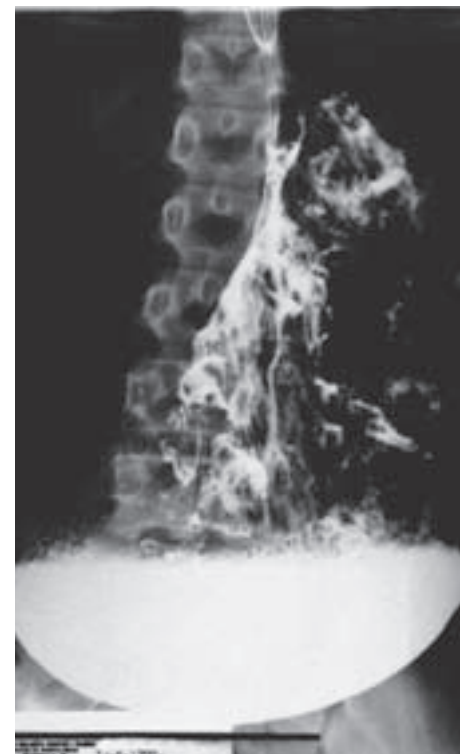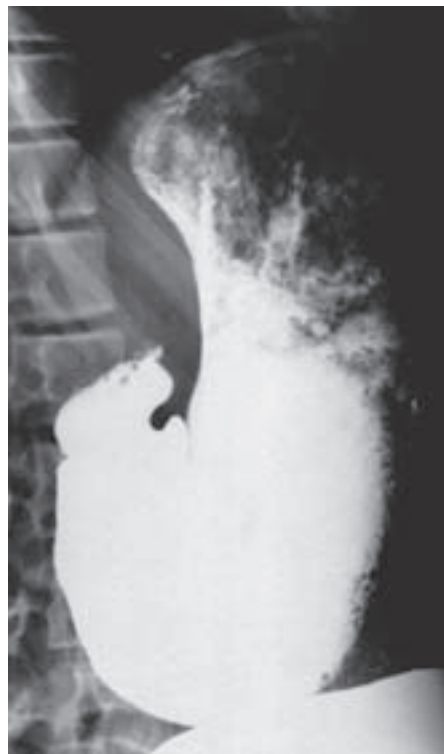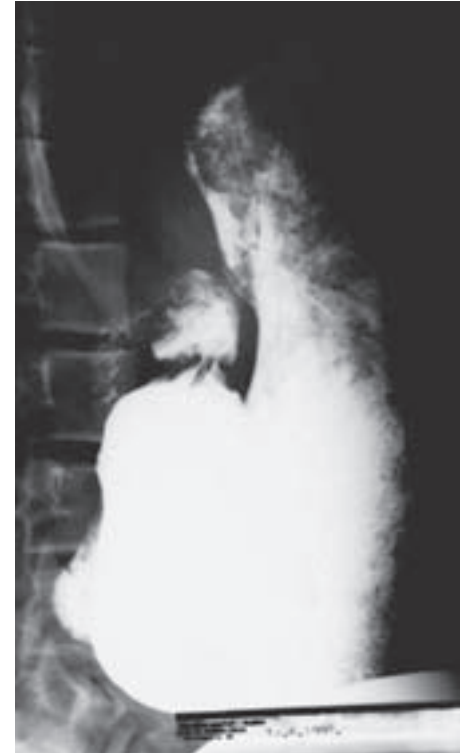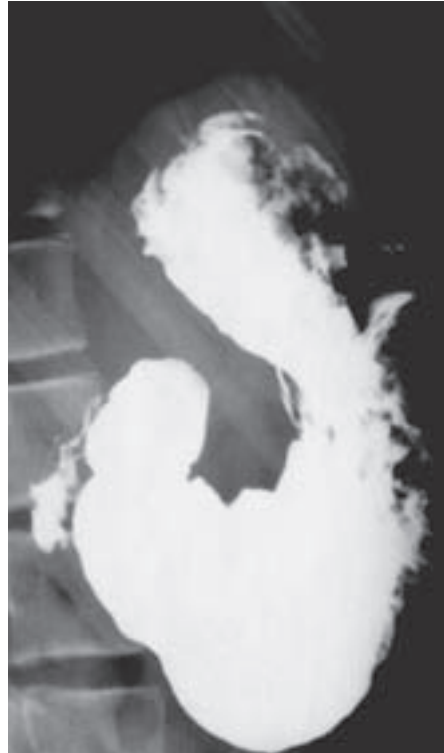Neke od navedenih pretraga (endoskopija, UZ abdomena, RTG pasaža želuca, EGG, scintigrafija želuca) rabe se u svakodnevnom radu uz dokazanu pouzdanost nalaza. Vrijednost ostalih još je i danas upitna, pa njihova primjena nije široko rasprostranjena (tablica 2) (9, 26, 27, 29-33).

Tablica 2. Dijagnostika gastropareze  
Table 2. Gastroparesis diagnostics

Anamneza/Medical history
Fizikalni pregled/Physical examination
Ultrazvuk abdomena/Abdominal ultrasound
Ezofagogastroduodenoskopija (EGDS)/ Esophagogastroduodenoscopy
Scintigrafija želuca/Scintigraphy of stomach
Elektrogastografija (EGG)/Electrogastrography

Slikovne pretrage s kontrastom (barijem) i izravni uvid gornjom endoskopijom nužno je učiniti da bi se isključilo postojanje mehaničke zapreke u želucu ili

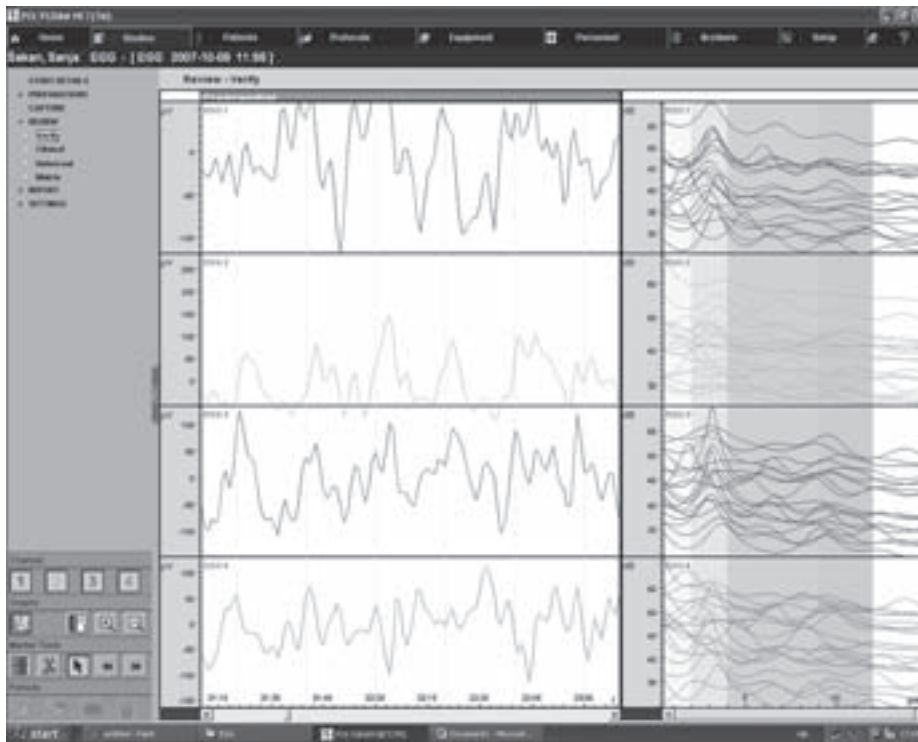
tankom crijevu (slike 1, 2, 3 i 4). Tek se nakon toga obavljaju funkcijske pretrage pražnjenja želuca – scintigrafija želuca i EGG.



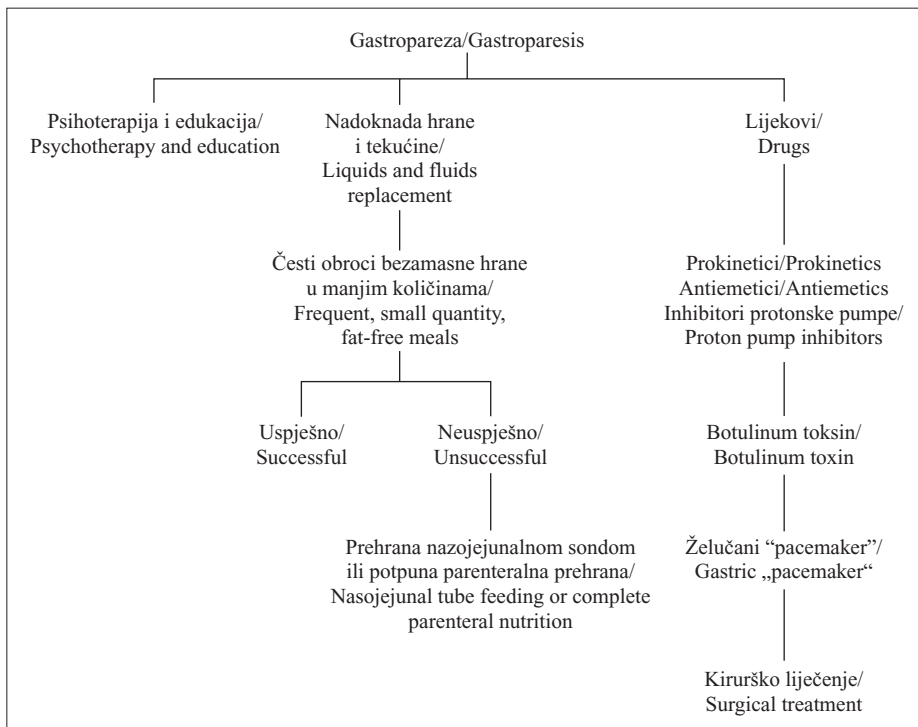
Slike 1, 2, 3 i 4. RTG snimka želuca 15, 30, 60 i 120 minuta nakon davanja obroka (motilitet želuca je minimalan – i nakon 120 minuta vidljiva je velika količina zaostalog kontrasta)

Figure 1, 2, 3 and 4. X-ray of stomach 15, 30, 60 i 120 minutes after the meal (minimal gastric motility – even 120 minutes after application a large amount of contrast is present)





Slika 5. Prikaz gastropareze nakon obroka na zaslonu računala (vidljivi su spori valovi neodgovarajuće veličine amplitude – manja snaga kontrakcije)  
 Figure 5. EGG findings of gastroparesis presented on the PC monitor (showing slow waves of inappropriate amplitude – weak contractions)



Slika 6. Shematizirani prikaz liječenja gastropareze (prilagođeno 18)  
 Figure 6. Gastroparesis management strategies (adapted 18)

Scintigrafija (hranom obilježenoj tehnecijem) dugo je bila zlatni standard za praćenje pražnjenja želuca i smatrala se pouzdanim probirnim testom pri sum-

nji na poremećaj motiliteta želuca. Kako je ta pretraga skupa, a uz nju je vezano zračenje, razvijena je nova neinvazivna i sigurna dijagnostička metoda – EGG

Tablica 3. Liječenje gastropareze  
 Table 3. Treatment of gastroparesis

Nadoknada tekućine i hrane/Liquids and foods replacement
Liječenje povraćanja (antiemetici)/Treatment of vomiting (antiemetic drugs)
Ponovna uspostava usklađenog motiliteta želuca i tankog crijeva (prokinetici)/Re-establishment of balanced gastric and small intestine motility (prokinetic drugs)
Primjena jejunalne sonde, biopsija i/ili stimulacija želuca/Use of jejunal feeding tube, biopsy and/or stimulation of the stomach

(slika 5). Nedostatak i scintigrafije i EGG-a je nepostojanje uobičajenih, standardnih, vrijednosti pri različitim obrocima i u različitim dobnim skupinama.

Iako neki radovi pokazuju da se u djece EGG nalaz ne podudara sa scintigrafskim (34), brojniji su oni koji potvrđuju pouzdanost i primjenjivost rezultata dobivenih EGG-om (35, 36).

#### LJEČENJE

Liječenje ovisi o stupnju izraženosti tegoba. Kako je uzrok tegobama često nepoznat, liječenje može biti vrlo složeno, osobito u slučajevima koji ne reagiraju na uobičajene lijekove i postupke.

Početno zbrinjavanje uključuje liječenje specifičnih poremećaja, ako postoje (npr. dijabetes mellitus ili hipotiroidizam).

Ostale mogućnosti liječenja su brojne: prilagođena prehrana, lijekovi, psihološka pomoć i edukacija, enteralna i parenteralna nutritivna potpora, botulinum toksin, električna stimulacija želuca i kirurško liječenje (tablica 3) (12, 37, 38). Važno je napomenuti da edukaciju, prilagođenu nutritivnu potporu i lijekove treba primjenjivati istodobno (slika 6) (14).

Često se pri liječenju spominje odgovarajući način prehrane. Međutim, ne postoje objavljena kontrolirana istraživanja koja dokazuju djelotvornost dijeta u bolesnika s poremećajima motiliteta. Savjeti o odgovarajućoj prehrani veću učinkovitost pokazuju u blažim oblicima poremećaja, dok je u srednjim ili teškim nužna istodobna primjena lijekova (39).

Savjetuje se što bolje i dugotrajnije žvakanje hrane. Smanjivanje količine hrane i povećanje broja obroka (4-6 na dan) smanjiti će distenziju želuca po obroku. Bolesnici trebaju izbjegavati hranu koju ne mogu dobro sažvakati, tijekom obroka moraju piti što više tekućine, a 1 do 2 sata poslije jela trebali bi sjediti ili šetati (ovi-

sno o bolesnikovom iskustvu). Od hrane se savjetuje izbjegavanje neprobavljivih vlakana, jer ona stvaranjem bezoara mogu dodatno usporiti motilitet. Treba ograničiti unos masne hrane, jer lipidi usporavaju želučano pražnjenje. Kako tekućine koje sadrže masti bolesnici bolje podnose, savjetuje se nužne kalorije unijeti u tom obliku (12, 40).

Dijetni način prehrane preporučuje se provoditi u 3 faze. Prva faza ne bi smjela trajati duže od 3 dana. Naglasak treba biti na upotrebi tekućih oblika hrane, jer takva hrana brže napušta želudac. Tekućina sprječava dehidraciju i osigurava tijelu nadomještanje vitamina i minerala. Savjetuju se bezmasni *bujoni*, umjereno slani krekeri te vitaminski napitci. Tijekom druge faze bolesniku se dodaju kalorije kroz lako probavljive masnoće – manje od 40 grama na dan. Preporučuje se upotreba mlijeka i mliječnih prerađevina s manjim sadržajem masnoće, pilećeg ili purećeg mesa, ribe, voće i povrće bez kore. Treća faza se provodi kroz duže razdoblje. Masnoće su ograničene na 50 grama na dan (41).

Djeca s dugotrajnijim tegobama i pridruženim gubitkom mase zahtijevaju nutritivnu potporu sondom (nazoduodenalnom ili nazojejunalnom).

Od lijekova primjenjuju se prokinetici, antiemetici i lijekovi za ublažavanje boli.

Prokinetici se najčešće primjenjuju u liječenju poremećaja motiliteta želuca u dječjoj i adolescentnoj dobi. To su cisaprid, eritromicin, metoklopramid i domperidon (39).

U odraslih se zbog svoje kardiotoksičnosti cisaprid više ne primjenjuje. No u djece, ako je ukupna dnevna doza manja od 40 mg, uporaba je, prema sada dostupnim podacima, sigurna (42, 43, 44). Eritromicin ima prokinetička svojstva, ali u dozi manjoj od antibiotske. U neonatalnoj dobi doza je 1-10 mg/kg 3 x na dan, dok se u starije djece daje 5-6 mg/kg 3-4 x na dan intravenski ili peroralno, 30 minuta prije obroka (9, 12, 29, 45). Liječenje metoklopramidom započinje dozom od 5-10 mg peroralno 30 minuta prije jela i prije spavanja, a može se povećavati do 20 mg četiri puta na dan, jer prolazi hematoencefalnu barijeru. Uz metoklopramid se spominju brojne, prvenstveno neurološke popratne pojave. Stoga metoklopramid u dječjoj dobi ima ograničenu uporabu i propisuje se tek u adolescenata (46, 47). Domperidon se u početku liječenja daje četiri puta na dan po 10 mg peroralno, s mogućnošću po-

većavanja do 20-30 mg četiri puta na dan. Prema nekim autorima djelotvorniji je od cisaprida (48).

U odrasloj dobi se primjenjuje i tege-sarod (agonist 5-HT<sub>4</sub> receptora) u dozi od 6 mg dva puta na dan (prije jela) (25). Podataka o njegovoj uporabi u dječjoj dobi još nema.

Zaključno, zbog svoje učinkovitosti te sigurnosti pri dugotrajnom davanju, najpri-mjereniji su eritromicin i cisaprid (49).

Zabilježeno je i nekoliko manjih istraživanja u kojima je praćen utjecaj *botulinum toxina* na sfinkter pilorusa. Dobiveni podaci pokazuju da ubrzava pražnjenje želučanog sadržaja i umanjuje gastrointestinalne tegobe u bolesnika s dijabetičkom i idiopatskom gastroparezom. Za konačnu procjenu učinkovitosti *botulinum toxina* u liječenju gastropareze potrebno je ipak sačekati rezultate većih kontroliranih istraživanja (29).

Kao druge mogućnosti poboljšanja gastričnog pražnjenja i ublažavanja simptoma gastropareze, spominje se uporaba želučanog „pace-maker“ (*gastric pace-maker*). FDA je 2000. godine odobrila njegovu upotrebu u slučaju da gastropareza ne reagira na uobičajeno liječenje. Pritom se glatka muskulatura želuca električno stimulira žicom koja se kroz kožu postavlja na površinu želuca. Njegova primjena još nije široko rasprostranjena, ali su rezultati ohrabrujući. U odraslih rezultati pokazuju smanjenje simptoma gastropareze uz značajno smanjenje mučnine i povraćanja (12, 14, 50, 51, 52). U djece slična ispitivanja još nisu rađena (27, 52).

U slučajevima kad lijekovi nisu djelotvorni (npr. neurološka oštećenja), kirurški zahvat je jedina preostala terapijska mogućnost (33).

I na kraju, je li gastropareza u dječjoj dobi egzotika ili svakodnevni problem? Niti jedno niti drugo. Iako se s gastroparezom u dječjoj dobi ne susrećemo svakodnevno, ona više nije samo egzotični pojam iz subspecialističkih udžbenika.

#### LITERATURA

1. Parkman HP, Hasler WL, Fisher RS. American Gastroenterology Association technical review on the diagnosis and treatment of gastroparesis. *Gastroenterology* 2004;127:1592-622.
2. Naftali T, Yishai R, Zangen T, Levine A. Post-infectious gastroparesis: Clinical and electrogastrographic aspects. *Journ Gastroenterol Hepatol* 2007;22:1423-8.
3. Smout AJ, Van der Schee EJ, Grashuis JL. What is measured in der gastrogastrography? *Dig Dis Sci* 1980;25:179-87.

4. Levy J, Harris J, Chen J, Sapoznikov D, Riley B, De La Nuez W, Khaskelberg A. Electrogastrographic norms in children: toward the development of standard methods, reproducible results, and reliable normative data. *J Pediatr Gastroenterol Nutr* 2001;33:455-61.
5. Levanon D, Chen JZ. Electrogastrography: its role in managing gastric disorders. *J Pediatr Gastroenterol Nutr* 1998;27:431-43.
6. Mayer EA. The physiology of gastric storage and emptying. In: Leonard R, ed. *Physiology of the gastrointestinal tract*. New York: Raven Press, 1994: 956 - 8.
7. Rumessen JJ, Mikkelsen HB, Qvortrup K, Thunberg L. Ultra-structure of interstitial cells of Cajal in circular muscle of human small intestine. *Gastroenterology* 1993;104:343-50.
8. Chen JDZ, Co E, Liang J. Patterns of gastric myoelectrical activity in human subjects of different ages. *Am J Physiol* 1997;272:1022-7.
9. Liang J, Co E, Zhang M, Pineda J, Chen JDZ. Development of gastric slow waves in preterm infants measured by electrogastrography. *Am J Physiol* 1998;37:186-91.
10. Riezzo G, Indrio F, Montagna O. Gastric electrical activity and gastric emptying in term and preterm newborns. *Neurogastroenterol Motil* 2000;12:223-9.
11. Cucchiara S, Salvia G, Scarcella A. Gestational maturation of electrical activity of the stomach. *Dig Dis Sci* 1999;44:2008-13.
12. Abell TL, Bernstein RK, Cutts T, Farrugia G, Forster J, Hasler W, McCallum RW, Olden EW, Parkman HP, Parish CR, Pasricha PJ, Prather CM, Soffer EE, Twillman R, Vinik AI (The American Motility Society Task Force on Gastroparesis). Treatment of gastroparesis: a multidisciplinary clinical review. *Neurogastroenterol Motil* 2006;18:263-83.
13. Soykan I, Sivri B, Sarosiek I, Kiernan B, McCallum RW. Demography, clinical characteristics, psychological and abuse profiles, treatment, and long-term follow-up of patients with gastroparesis. *Dig Dis Sci* 1998;43:2398-404.
14. Patrick A, Epstein O. Review article: gastroparesis. *Aliment Pharmacol Ther* 2008;27:724-40.
15. Walsh JW, Hasler WL, Nugent CE, Owyang C. Progesterone and estrogen are potential mediators of gastric slow wave dysrhythmias in nausea of pregnancy. *Am J Physiol Gastrointest Liver Physiol* 1996;270:506-14.
16. Sigurdsson L, Flores A, Putnam PE. Postviral gastroparesis: presentation, treatment, and outcome. *J Pediatr* 1997;131:751-4.
17. Bitvutsky LP, Soykan I, McCallum RW. Viral gastroparesis: a subgroup of idiopathic gastroparesis - clinical characteristics and long term outcome. *Am J Gastroenterol* 1997;92:1501-4.
18. Hussain SZ, Di Lorenzo C. Motility disorders. Diagnosis and treatment for the pediatric patient. *Pediatr Clin North Am* 2002;49:27-49.
19. Chitkara DK, Nurko S, Shoffner JM, Buie T, Flores A. Abnormalities in gastrointestinal motility are associated with diseases of oxidative phosphorylation in children. *Am J Gastroenterol* 2003;98:871-7.
20. Aktay AN, Splaingard ML, Miller T, Freeman ME, Hoepfner H, Werlin SL. Electrogastrography in children with cystic fibrosis. *Dig Dis Sci* 2002;47:699-703.
21. Park YJ, Kim SM, Oh JT, Han SJ. Postpyretic gastroparesis. *J Korean Surg Soc* 2008;75:418-20.
22. Mazzola CA, Adelson PD. Critical care management of head trauma in children. *Crit Care Med* 2002;30:393-401.

23. Friesen CA, Lin Z, Hyman PE, Andre L, Welchert E. Electrogastrography in pediatric functional dyspepsia: relationship to gastric emptying and symptom severity. *J Pediatr Gastroenterol Nutr* 2006;42:265-9.
24. Koch KL. Electrogastrography: physiological basis and clinical application in diabetic gastropathy. *Diabetes Technol Ther* 2001;3:51-62.
25. Buckles DC, McCallum WR. New approaches for gastroparesis. *Advanced Studies in Medicine* 2003;3:39-44.
26. Chumpitazi B, Nurko S. Pediatric gastrointestinal motility disorders: challenges and a clinical update. *Gastroenter Hepatol* 2008;4:140-8.
27. Waseem S, Moshiree B, Draganov PV. Gastroparesis: Current diagnostic challenges and management considerations. *World J Gastroenterol* 2009;15:25-37.
28. Jaehoon J, Chung HK. Gastroparesis after a presumed viral illness: clinical and laboratory features and natural history. *Mayo Clin Proc* 1990;65:636-42.
29. Rayner CK, Horowitz M. New management approaches for gastroparesis. *Nat Clin Gastroenterol Hepatol* 2005;10:545-462.
30. Camilleri M. New imaging in neurogastroenterology: an overview. *Neurogastroenterol Motil* 2006;18:805-12.
31. Palčevski G, Peršić M. Važnost elektrogastrografije u dijagnostici poremećaja motiliteta želuca u dječjoj dobi. *Liječ Vjesn* 2009;131:207-10.
32. Lange A, Funch-Jensen P, Thommesen P. Gastric emptying patterns of a liquid meal in newborn infants measured by gastric impedance. *Neurogastroenterol Motil* 1999;9:55-62.
33. Hasler WL. Management of gastroparesis. *Expert Rev Gastroenterol Hepatol* 2008;2:411-23.
34. Barbar M, Steffen R, Whyllie R. Electrogastrography versus gastric emptying scintigraphy in children with symptoms suggestive of gastric motility disorders. *J Pediatr Gastroenterol Nutr* 2000;30:193-7.
35. Guandalini S. Achalasia. In: *Textbook of Pediatric Gastroenterology and Nutrition*. Ed: Guandalini S. London: Taylor&Francis 2004:59-66.
36. Camilleri M, Hasler WL, Parkman HP. Measurement of gastrointestinal motility in the GI laboratory. *Gastroenterology* 1998;115:747-62.
37. Arts J, van Gool S, Caenepeel P, Verbeke K, Janssens J, Tack J. Influence of intrapyloric botulinum toxin injection on gastric emptying and meal-related symptoms in gastroparesis patients. *Aliment Pharmacol Ther* 2006;24:661-7.
38. Bromer MQ, Frienderberg F, Miller LS, Fisher RS, Swartz K, Parkman HP. Endoscopic pyloric injection of botulinum toxin A for the treatment of refractory gastroparesis. *Gastrointestinal Endosc* 2005; 61:833-9.
39. Parish CR, Yoshida C. Nutrition intervention for the patient with gastroparesis: an update. *Pract Gastroenterol* 2005;29:29-35.
40. Feinle-Bisset C, Horowitz H. Dietary factors in functional dyspepsia. *Neurogastroenterol Motil* 2006;18:608-18.
41. www.gicare.com/diet
42. Tozzi A, Staiano A, Paparo F, Miele E, Maglio M, Di Meo M, Simeone D, Troncone R. Characterization of the inflammatory infiltrate in peptic esophagitis. *Digest Liver Dis* 2001;33:452-8.
43. Gremse DA. GERD in the pediatric patient: Management considerations. *Med Gen Med* 2004; 6:13.
44. Finkel Y, Baker RD, Sherman PM. Cisapride: The black sheep. *J Pediatr Gastroenterol Nutr* 2002; 35:5-7.
45. Curry JI, Lander TD, Stringer MD. Erythromycin as a prokinetic agent in infants and children. *Aliment Pharmacol Therap* 2001;15:595-603.
46. Menniti-Ippolito F, Da Cas R, Bolli M, Capuano A, Traversa G (the Multicenter Study Group on Adverse Drug Reactions in Children). A multicentre study on adverse drug and vaccine reactions in children. *Drug Saf* 2006;29: 911-1010.
47. Al Zaben AA, Al Herbish AS. Neurological side effects associated with unnecessary use of metoclopramide in children. *Ann Saudi Med* 1995;15: 183-4.
48. Franzese A, Borrelli O, Corrado G, Rea P, Di Nardo G, Grandinetti A, Dito L, Cucchiara S. Domperidone is more effective than cisapride in children with diabetic gastroparesis. *Aliment Pharmacol Therap* 2002;16:951-7.
49. Vandenplas Y, Hauser B, Salvatore S. Current pharmacological treatment of gastroparesis. *Exp Opin Pharmacother* 2004;5:2251-4.
50. Lin Z. Gastric pacing improves emptying and symptoms in patients with gastroparesis. *Gastroenterology* 1998;114:456-61.
51. Lin Z, Sarosiek I, Forster J, McCallum RW. Symptom responses, long-term outcomes and adverse events beyond 3 years of high - frequency gastric electrical stimulation for gastroparesis. *Neurogastroenterol Motil* 2007;18:18-27.
52. Elfvin A, Andersson S, Abrahamsson H, Edebo M, Simren M, Lonroth H. Percutaneous implantation of gastric electrodes - a novel technique in animals and in patients. *Neurogastroenterol Motil* 2006;19:103-9.

## Summary

### GASTROPARESIS IN CHILDHOOD: FICTION OR DAILY PROBLEM?

G. Palčevski, M. Peršić

*Gastroparesis, or delayed gastric emptying without obstruction, is a chronic disorder caused by stomach pump failure.*

*The prevalence and etiology of gastroparesis in children has not been extensively examined, though postviral gastroparesis (rotavirus) is thought to be the most common identifiable cause in children.*

*Typical symptoms of gastroparesis are abdominal fullness or bloating, early satiety, epigastric pain and distress, heartburn, anorexia, nausea, vomiting and weight loss.*

*Several methods have been proposed for quantification of gastric emptying: abdominal ultrasonography, radiographic contrast techniques, gastric emptying scintigraphy, electrogastrography and breath testing for gastroparesis.*

*Initial therapy should be guided by underlying diseases, if existent. Treatment is based on psychological and dietary support and pharmacotherapy. Pharmacotherapy includes prokinetic and antiemetic agents. From a paediatric perspective, prokinetic erythromycin is more efficient, has mild and transient side effects after long-term, low-dose administration. Gastric electrical stimulation seems to be the most promising therapeutic option available at present.*

Descriptors: CHILD; GASTROPARESIS – diagnosis, therapy

Primljeno/Received: 18. 5. 2009.

Prihvaćeno/Accepted: 28. 9. 2009.