

# Primarni limfom nosnog septuma - prikaz slučaja

---

**Mačkić, Marica Lidia; Manestar, Dubravko; Kujundžić, Milodar; Marijić, Blažen; Malvić, Goran; Krstulja, Mira; Jonjić, Nives**

*Source / Izvornik:* **Medicina Fluminensis : Medicina Fluminensis, 2019, 55, 95 - 98**

**Journal article, Published version**

**Rad u časopisu, Objavljena verzija rada (izdavačev PDF)**

[https://doi.org/10.21860/medflum2019\\_216316](https://doi.org/10.21860/medflum2019_216316)

*Permanent link / Trajna poveznica:* <https://um.nsk.hr/um:nbn:hr:184:130693>

*Rights / Prava:* [Attribution 3.0 Unported/Imenovanje 3.0](#)

*Download date / Datum preuzimanja:* **2025-01-12**



*Repository / Repozitorij:*

[Repository of the University of Rijeka, Faculty of Medicine - FMRI Repository](#)



# Primarni limfom nosnog septuma – prikaz slučaja

## Primary lymphoma of the nasal septum – case report

Marica Lidia Mačkić<sup>1\*</sup>, Dubravko Manestar<sup>1</sup>, Milodar Kujundžić<sup>1</sup>, Blažen Marijić<sup>1</sup>, Goran Malvić<sup>1</sup>, Mira Krstulja<sup>2</sup>, Nives Jonjić<sup>2</sup>

**Sažetak. Cilj:** Limfomi su skupina hematopoetskih tumora koji nastaju iz limfocita. Nosna šupljina i paranazalni sinusi rijetko su zahvaćeni primarnim limfomom. Cilj ovog članka je prikazati slučaj pacijentice s primarnim ekstranodalnim limfomom rijetke lokalizacije. **Prikaz slučaja:** 66-godišnja pacijentica javila se u Kliniku za otorinolaringologiju zbog frontalne glavobolje i nosne kongestije. Endoskopijom nazofarinksa uočena je suspektna tvorba na septumu nosa u lijevoj nosnoj šupljini. Po uzetoj biopsiji dobio se nalaz difuznog velikostaničnog B-limfoma CD20+, te je potvrđena dijagnoza B-staničnog limfoma nosnog septuma. **Zaključak:** Važna je diferencijalna dijagnoza limfoma od ostalih tumora glave i vrata radi ranog postavljanja dijagnoze i adekvatnog pravovremenog liječenja.

**Ključne riječi:** B-stanični limfom; non-Hodgkin limfom; nosni septum

**Abstract. Aim:** Lymphomas are a group of blood cell tumors that originate from lymphocytes. The nasal cavity and paranasal sinuses are rarely affected by primary lymphomas. The purpose of this article is to show a case study of a patient with a primary extranodal lymphoma of rare origin. **Case report:** A 66 year-old patient presented at the Otorhinolaryngology Clinic with frontal headaches and nasal congestion. Nasal endoscopy revealed a septal mass in the left nasal cavity. Punch biopsy reported a lymphoplasmocytic diffuse B-cell lymphoma with associated markers CD20+, thus the diagnosis of B-cell lymphoma of the nasal septum was concluded. **Conclusion:** The differential diagnosis of lymphomas from other head and neck tumors is important because of the early staging of the disease and adequate therapy.

**Key words:** B-cell lymphoma; nasal septum; non-Hodgkin lymphoma

<sup>1</sup>Klinika za otorinolaringologiju i kirurgiju glave i vrata, Klinički bolnički centar Rijeka, Rijeka

<sup>2</sup>Zavod za opću patologiju i patološku anatomiju, Medicinski fakultet Sveučilišta u Rijeci, Rijeka

**\*Dopisni autor:**

Marica Mačkić, dr. med.  
Klinika za otorinolaringologiju  
i kirurgiju glave i vrata  
Krešimirova 42/a, 51 000 Rijeka  
e-mail: plava.marellica@gmail.com

<http://hrcak.srce.hr/medicina>

## UVOD

Limfomi su primarne neoplazme limfatičkog sustava koji se najčešće očituju bezbolnim povećanjem limfnih čvorova<sup>1</sup>. Prema klasifikaciji Svjetske zdravstvene organizacije (SZO) neoplazme limfnog podrijetla dijelimo na B-stanične, NK/T-stanične, Hodgkin limfome, histiocitaze i posttransplantacijske limfoproliferativne poremećaje<sup>2</sup>. U svijetu non-Hodgkin limfomi (NHL) čine 4,3 % svih malignih bolesti i uzrok su 0,2 % smrti od malignih bolesti<sup>3</sup>.

Limfomi većinom nastaju u limfnim čvorovima, no infiltracijom malignih limfnih stanica u ostale organe nastaju ekstranodalni limfomi. Nosna šupljina i paranazalni sinusi su ekstranodalne lokalizacije. Četvrtina ekstranodalnih limfoma lokalizirana je u području glave i vrata.

Kada govorimo o patologiji glave i vrata važna je diferencijalna dijagnoza između limfoma i drugih tumora glave i vrata.

Prema podacima Registra za rak zavoda za javno zdravstvo 2014. godine zabilježeno je 402 slučaja non-Hodgkin limfoma, od toga je 198 muškog spola, a 204 ženskog spola<sup>4</sup>. Nosna šupljina i paranazalni sinusi rijetko su zahvaćeni primarnim NHL-om.

B-stanični limfomi čine 85 % svih NHL-a<sup>5</sup>. Limfomi većinom nastaju u limfnim čvorovima, međutim, infiltracijom malignih limfnih stanica u ostale organe nastaju ekstranodalni limfomi<sup>6</sup>.

Najčešće ekstranodalne lokalizacije su koža i gastrointestinalni sustav, potom gornji dišni sustav, žlijezde slinovnice, bubrezi, jetra, dojke, testisi i prostata<sup>7</sup>. Nosna šupljina i paranazalni sinusi također su ekstranodalne lokalizacije. Četvrtina ekstranodalnih limfoma lokalizirana je u području glave i vrata<sup>6</sup>. Primarni ekstranodalni limfomi čine 30 – 40 % svih limfoma<sup>7</sup>. Limfomi su drugi po redu najčešći maligniteti u području glave i vrata, nakon planocelularnog karcinoma<sup>8</sup>.

Vodeći simptom bolesti je nosna kongestija, potom hemopurulentna rinoreja, kao drugi najčešći znak. U anamnezi obično postoji dugotrajna sino-nazalna simptomatologija zbog zahvaćenih okol-

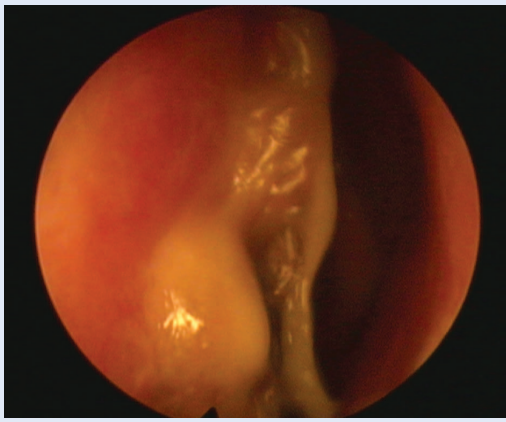
nih struktura poput nazofarinksa, orbite, obraza i prednje lubanjske jame.

Liječenje se provodi kemoterapijom u kombinaciji s imunoterapijom. Cilj ovog prikaza slučaja je istaknuti važnost diferencijalne dijagnoze nazalnih tumora, kao i skrenuti pozornost na moguće ekstranodalne lokalizacije limfoma.

## PRIKAZ SLUČAJA

66-godišnja pacijentica javlja se u Kliniku za otorinolaringologiju zbog frontalne glavobolje i nosne kongestije. Epistaksu i bol u području nosa nije imala. Od B simptoma navodila je noćno znojenje i svrbež kože. Nije primijetila gubitak na tjelesnoj težini. Radi se o pacijentici koja je kardiološki pacijent s preboljelim infarktom miokarda prednje stijenke 2009. s posljedičnom ugradnjom potporica u glavno deblo lijeve i desne koronarne arterije. Osim ishemijske bolesti srca, od ranijih bolesti izdvajaju se i arterijska hipertenzija, hiperuricemija, pretilost, kronična bubrežna bolest i depresija. Od kronične terapije uzima Controloc 40 mg, Bisobel 5 mg, Pinox 10 mg, Olicard R 40 mg, ASA 100 mg, Kogrel 75 mg, Cozaar 50 mg, Alopurinol 100 mg, Fursemid 40 mg, Praxiten 15 mg. Obiteljska anamneza nije bila značajna. Ultrazvučnim pregledom nije dokazana patološka cervikalna limfadenopatija, niti aksilarna ili ingvinalna. Ultrazvuk abdomena i RTG pluća također su bili uredni. Laboratorijski nalazi pokazali su ubranu sedimentaciju eritrocita (78 mm/3,6 ks) i povišeni C-reaktivni protein (146 mg/L). Leukociti su bili u granicama normalnih vrijednosti. Pacijentici je učinjena endoskopija nosne šupljine koja je pokazala tumorsku tvorbu u lijevoj nosnoj šupljini u regijama septuma 2 i 4, koja je kontaktno krvarila (slika 1), te obilje mukopurulentnog sekreta u ostiomeatalnom kompleksu i sfenoetmoidalnom recessusu. Napravljen je biopsija suspektne tvorbe i dobiven je nalaz difuznog velikostaničnog B limfoma CD20+ (slika 2).

Učinjeni CT paranazalnih sinusa pokazao je mekotkivnu oštro ograničenu tvorbu prednjeg dijela nosnog septuma i nosne piramide lijevo s posteriornom propagacijom uz opstrukciju nosnice (slika 3). Nalaz biopsije koštane srži pokazao je da su prisutne sve tri loze hematopoeze, uz dominaciju granulocitopoeze, bez elemenata osnovne bole-



**Slika 1.** Inicijalni endoskopski nalaz na septumu. Tumorska tvorba zauzima regije 2 i 4.

sti. Prema Ann Arbor klasifikaciji stadij bolesti odgovarao je stadiju I.

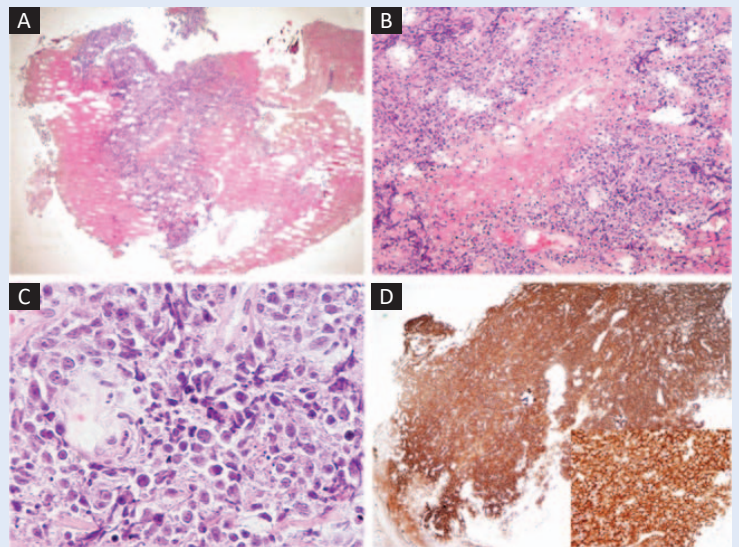
Pacijentica je upućena hematologu i provedeno je liječenje imunokemoterapijom po shemi R-CHOP, nakon čega je nastupila potpuna regresija bolesti (slika 4).

#### RASPRAVA

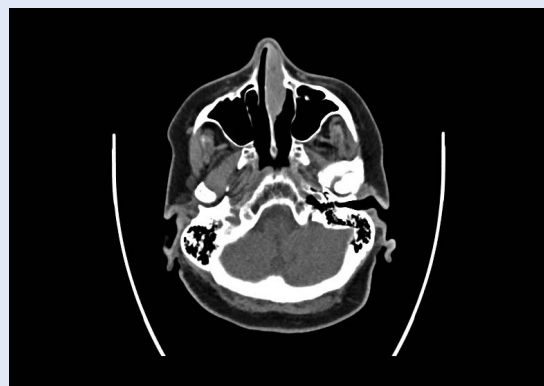Klinička slika ovisi o histološkom tipu limfoma. Klinički indolentni limfomi prezentiraju se kao solitarne mase u nosnoj šupljini i paranazalnim sinusima, te posljedičnim opstruktivnim simptomima. Klinički agresivni limfomi se pak prezentiraju agresivnim simptomima u smislu ulkusa, epistakse, zahvaćenosti kranijalnih živaca te bolova i edema u području lica i nosa<sup>9</sup>.

Agresivni limfomi imaju sklonost destrukciji mekih tkiva i kosti, osobito orbite ili perforaciji nosnog septuma. U našem slučaju tvorba je zahvaćala nosni septum, uz očuvanu sluznicu bez ulceracija ili fistula, te bez destrukcije koštanog ili hrskavičnog septuma.

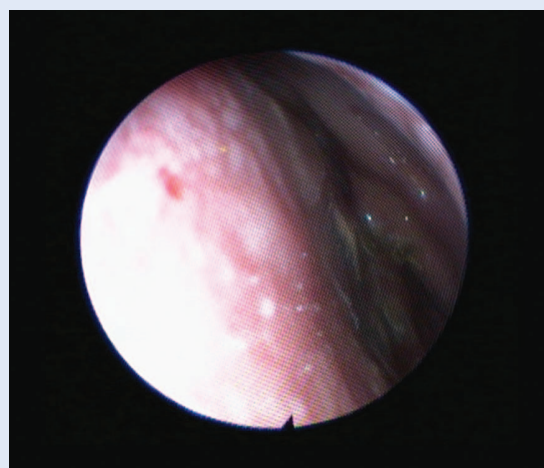
Prognoza sinonazalnog NHL-a ovisi o patohistološkom tipu limfoma i stadiju bolesti, o ektranodalnim metastazama, zahvaćenosti CNS-a i općem stanju pacijenta. Pacijenti s visokim gradusom limfoma i diseminiranom bolesti imaju lošiju prognozu. Od tri podtipa NHL-a sa sinonazalnom lokalizacijom, T-stanični limfomi imaju najbolju prognozu, dok NK/T-stanični imaju najlošiju prognozu. 5-godišnje preživljenje za B-stanični tip iznosi 57 %, za T-stanični 80 %, dok za NK/T-stanični iznosi 37 %<sup>10</sup>.



**Slika 2.** Patohistološki nalaz DLBCL 20+



**Slika 3.** Tumorska tvorba nazalnog septuma lijevo sa opstrukcijom ipsilateralnog nosnog kavuma na aksijalnom CT presjeku



**Slika 4.** Endoskopski nalaz na septumu nakon provedenog hematološkog liječenja. Vidljiva je potpuna regresija i intaktna sluznica.

Kemoterapija u kombinaciji s imunoterapijom koristi se kod svih stadija bolesti B-limfoma velikih stanica. Radioterapija se koristi nakon kemoterapije u stadiju I bolesti ili kod većih tumorskih masa u višim stadijima bolesti. U našem slučaju pacijentica je primala imunokemoterapiju po shemi R-CHOP, što je uobičajeni terapijski pristup za novodijagnosticiranu bolest.

Lokalizirani ekstranodalni limfomi mogu se liječiti i kirurški, iako je primarna terapija većinom kemoterapija<sup>1</sup>. Kirurško liječenje dolazi u obzir kod potrebe za dekompresijom orbite ili ugroženog dišnog puta. Daniel Tan i suradnici opisali su 2008. slučaj primarnog trahealnog limfoma u 24-godišnje pacijentice koji je uzrokovao respiratorni distres<sup>11</sup>. Pacijentica je hitno intubirana i stavljena na mehaničku ventilaciju, te je uz pomoć rigidne bronhoskopije uklonjena tumorska tvorba koja je bila vidljiva intraluminalno u traheji<sup>11</sup>. Patohistološki nalaz pokazao je da se radi o anaplastičnom ALK+ T-staničnom limfomu koji je uspješno liječen CHOP terapijom.

Aslan opisao je 2013. slučaj Burkittovog limfoma nosnog septuma u 78-godišnjeg pacijenta koji se prezentirao kao glatka septalna masa koja je uzrokovala ljevostranu nosnu opstrukciju<sup>12</sup>. Pacijent je podvrgnut kemoterapiji te je došlo do potpune regresije bolesti. Prikaz slučaja ističe važnost diferencijalne dijagnoze septalnih tumora.

Shetty i suradnici opisali su 2011. slučaj nazalnog T-staničnog limfoma koji je zahvaćao septum i nosne školjke, te su zbog prisutnih krasti i nodularnih lezija sluznice primarno posumnjali na rinoskleom<sup>13</sup>. Incizijskom biopsijom potvrđena je dijagnoza T-staničnog limfoma CD45+, koji su potom liječili kemoterapijom i radioterapijom, te je došlo do potpune regresije bolesti. U svom prikazu slučaja naglašavaju važnost diferencijalne dijagnoze sinonazalne patologije upravo zbog kliničke slike koja liječnika može navesti na drugu dijagnozu.

U našem slučaju radilo se o ranom stadiju bolesti s blagom kliničkom slikom i povoljnim prognostičkim faktorima. Kod pacijentice je nakon provedene kemoterapije došlo do regresije bolesti i sada je bez tegoba, te je pod redovitom kontrolom hematologa i otorinolaringologa zbog opasnosti od relapsa bolesti.

## ZAKLJUČAK

Kada govorimo o patologiji glave i vrata važna je diferencijalna dijagnoza između limfoma i drugih tumora glave i vrata. Pravovremeno postavljanje dijagnoze i procjena stadija bolesti ključni su za uspjeh liječenja.

**Izjava o sukobu interesa:** autori izjavljuju da ne postoji sukob interesa.

## LITERATURA

1. Planinc-Peraica A, Jakšić B. Ne-Hodgkinovi limfomi. In: Vrhovac B. Interna medicina, Zagreb: Naklada Ljevak, 2003;1065.
2. Swerdlow SH, Campo E, Pileri SA, Harris NL, Stein H, Siebert R et al. The 2016 revision of the World Health Organization classification of lymphoid neoplasms. *Blood* 2016;127:2375-90.
3. National Cancer Institute [Internet]. Non-Hodgkin Lymphoma. [cited 2017 Jan 7]. Available from: <http://seer.cancer.gov/statfacts/html/nhl/html>.
4. Šekerija M, Bubanović Lj, Novak P, Šelendić Đ, Lončar J, Čukelj P. Incidencija raka u Hrvatskoj. In: Registar za rak. Bilten broj 39. Zagreb: Hrvatski zavod za javno zdravstvo 2016;14-37.
5. Lopes da Silva R, Fernandes T, Lopes A, Santos S, Mafra M, Silva A et al. B lymphoblastic lymphoma presenting as a tumor of the nasopharynx in an adult patient. *Head and neck pathology* 2010;4:318-23.
6. Jayanta D, Soumendranath R, Saugata S, Mammen C. Extranodal involvement in lymphoma – A Pictorial Essay and Retrospective Analysis of 281 PET/CT studies. *Asia Oceania Journal of Nuclear Medicine and biology* 2014;2:42-56.
7. Diebold J. Extranodal lymphoma. In: Feller AC, Diebold J (eds). *Histopathology of nodal and extranodal non-Hodgkin's lymphomas*. Third edition. Berlin: Springer, 2003:186.
8. Yao B, Li YX, Fang H, Jin J, Liu XF, Yu ZH. Prognostic factors of primary non-hodgkin lymphoma of the nasal cavity – a report of 129 cases. *Ai Zheng* 2006;25:465-70.
9. Abbondanzo SL, Wenig BM. Non-Hodgkin lymphoma of the sinonasal tract. A clinicopathologic and immunophenotypic study of 120 cases. *Cancer* 1995;75:1281-91.
10. Kim GE, Koom WS, Yang W I, Lee SW, Keum KC, Lee CG et al. Clinical relevance of three subtypes of primary sinonasal lymphoma characterized by immunophenotypic analysis. *Head and neck* 2004;26:584-93.
11. Tan D, Eng P, Thye LS, Tao M. Primary Tracheal Lymphoma Causing Respiratory Failure. *Journal of Thoracic Oncology*. 2010;5:403-4.
12. Aslan G. Unusual presentation of sporadic Burkitt's lymphoma originating from the nasal septum: a case report. *Journal of Medical Case Reports* 2013;7:60.
13. Shetty D, Aroor R, Gangadhara Somayaji KS, Tahir M, Mohammad NA. Sinonasal T Cell Lymphoma: A Case Report. *Indian Journal of Otolaryngology and head and neck surgery* 2011;63(Suppl 1):16-8.