

Uloga ^{99m}Tc -MIBI-ja u dijagnostici afunkcionalnih čvorova štitne žlijezde

Fischer, Leo; Ilić Tomaš, Maja; Bogović Crnčić, Tatjana; Girotto, Neva; Pribanić, Ivan; Grbac-Ivanković, Svjetlana

Source / Izvornik: **Medicina Fluminensis : Medicina Fluminensis, 2019, 55, 59 - 64**

Journal article, Published version

Rad u časopisu, Objavljena verzija rada (izdavačev PDF)

https://doi.org/10.21860/medflum2019_216314

Permanent link / Trajna poveznica: <https://urn.nsk.hr/urn:nbn:hr:184:007755>

Rights / Prava: [Attribution 3.0 Unported/Imenovanje 3.0](#)

Download date / Datum preuzimanja: **2024-11-08**



Repository / Repozitorij:

[Repository of the University of Rijeka, Faculty of Medicine - FMRI Repository](#)



Uloga ^{99m}Tc -MIBI-ja u dijagnostici afunkcionalnih čvorova štitne žlijezde

The role of ^{99m}Tc -MIBI in the evaluation of non-functional thyroid gland nodules

Leo Fischer*, Maja Ilić Tomaš, Tatjana Bogović Crnčić, Neva Giroto, Ivan Pribanić, Svjetlana Grbac-Ivanković

Klinički zavod za nuklearnu medicinu,
Klinički bolnički centar Rijeka, Medicinski
fakultet Sveučilišta u Rijeci, Rijeka

Sažetak. Cilj: Cilj studije je prikazati ulogu oslikavanja ^{99m}Tc metoksiizobutilonitrirom (^{99m}Tc -MIBI) pomoću planarnog oslikavanja i jednofotonske emisijske tomografije "niskodoznom" kompjutoriziranom tomografijom (engl. *single photon emission computerized tomography – computerized tomography*, SPECT-CT), u obradi čvorova štitne žlijezde koji su afunkcionalni na oslikavanju ^{99m}Tc -pertehnetatom i potvrđeni ultrazvučnim pregledom. **Ispitanici i metode:** Retrospektivno su pregledani nalazi pacijenata kojima je učinjeno oslikavanje štitne žlijezde ^{99m}Tc -MIBI-jem i citološka punkcija u periodu od 2008. do 2018., te su uspoređeni s patohistološkim nalazom (engl. *pathohistological diagnosis*, PHD). Studije su snimljene gama-kamerom s kolimatorom visoke rezolucije na dva načina: planarno i tomografski (SPECT-CT). Rezultati citološke punkcije klasificirani su po Bethesda klasifikaciji dok su PHD rezultati klasificirani kao benigni ili maligni. **Rezultati:** U razdoblju od 2008. do 2018. snimljena je 271 studija štitne žlijezde ^{99m}Tc -MIBI-jem. Kod 42 pacijenta bili su zadovoljeni svi uključni kriteriji. Od ta 42 pacijenta s PHD nalazom 28 ih je bilo suspektno, odnosno čvor se na oslikavanju ^{99m}Tc -MIBI-jem prikazao kao hipermetabolički. Negativna prediktivna vrijednost metode iznosi 78,6 % (NPV = $11/(3+11) = 0,786$), a pozitivna prediktivna vrijednost 18 % (PPV = $5/(5+23) = 0,179$). **Zaključak:** S obzirom na visoku negativnu prediktivnu vrijednost, slikovna dijagnostika ^{99m}Tc -MIBI-jem može se preporučiti kao komplementarna metoda citološkoj punkciji u obradi čvorova u štitnoj žlijezdi.

Ključne riječi: Bethesda klasifikacija; čvor; štitna žlijezda; tehnecciji 99m metoksiizobutilonitrirol (^{99m}Tc -MIBI)

Abstract. Aim: The objective of the study is to show the role of ^{99m}Tc methoxyisobutylisonitrile (^{99m}Tc -MIBI) with planar imaging and single photon emission tomography with "low dose" CT (SPECT-CT) in a work up of non-functioning thyroid nodules on imaging with ^{99m}Tc -pertechnetate, which were confirmed by ultrasound examination. **Patients and methods:** Patients who underwent thyroid imaging with ^{99m}Tc -MIBI in the period from 2008 to 2018 were reviewed. The findings were compared with PHD results. The imaging was performed on gamma camera with high resolution collimator as planar scintigraphy and SPECT-CT. The results of fine needle aspiration biopsy were classified by the Bethesda classification, while PHD results were classified, as benign or malignant. **Results:** In the period from 2008-2018, 271 thyroid imaging with ^{99m}Tc -MIBI were performed. In 42 patients all-inclusive criteria were met. Out of those 42 patients, 28 of the PHD findings were concordant with the imaging, i.e. a node was presented as hypermetabolic. The calculated negative predictive value of the procedure is 78.6% (NPV = $11/(3+11) = 0,786$), and positive predictive value 18% (PPV = $5/(5+23) = 0,179$). **Conclusion:** Given the high negative predictive value, obtained from our results, ^{99m}Tc -MIBI imaging may be recommended as a complementary diagnostic method to *fine-needle aspiration (FNA)* in work up of thyroid nodules.

Key words: Bethesda classification; nodule; technetium 99m methoxyisobutylisonitrile (^{99m}Tc -MIBI); thyroid gland

***Dopisni autor:**

Leo Fischer, dr. med.
Klinički zavod za nuklearnu medicinu,
Klinički bolnički centar Rijeka,
Krešimirova 42, 51 000 Rijeka
e-mail: leo.medri@gmail.com

<http://hrcak.srce.hr/medicina>

UVOD

Dijagnostika i razlikovanje nodoznih promjena štitne žlijezde jedan je od glavnih problema u tireologiji. Čvorovi u štitnoj žlijezdi izrazito su učestali, prevalencija palpabilnih čvorova je između 5 – 7 %, dok se ultrasonografijom dijagnosticira i do 68 % čvorova u populaciji¹. Većina čvorova u štitnoj žlijezdi je benigna, dok se maligne promjene dijagnosticiraju u 5 % do 15 % slučajeva². Rana detekcija karcinoma u čvoru je od velikog značaja

Bilježi se porast ultrazvukom otkrivenih čvorova te, zbog sve veće potrebe za njihovom evaluacijom, oslikavanje ^{99m}Tc -MIBI-jem savjetujemo kao alternativnu dijagnostičku metodu u slučajevima kada su citološki nalazi opetovano neadekvatni za analizu, kod teže punkcije dostupnih čvorova i procjene koji čvor punktirati u čvorasto promijenjenoj štitnoj žlijezdi.

jer, ako je dijagnoza postavljena pravovremeno, dvadesetogodišnje preživljavanje za lokalizirane papilarne karcinome iznosi 99 %³.

Dijagnostika čvorova započinje kliničkim pregledom, palpacijom vrata, određivanjem tireotropina (TSH), a potom se čvor verificira ultrazvučnim pregledom vrata. Ultrazvuk je neinvazivna, široko dostupna, vrlo točna i relativno jeftina metoda za dijagnostiku čvorova u štitnoj žlijezdi. Prema ultrazvučnim karakteristikama čvorovi se dijele u pet skupina, od vrlo niskog do vrlo visokog rizika za mogućnost karcinoma u čvoru⁴. Neke od ultrazvučnih karakteristika kao hipoehogenost, mikrokalcifikacije, nepravilni rubovi, solitarni čvor mogu upućivati na malignu etiologiju čvora, no bez jasnog patognomoničnog znaka za malignitet⁵. Daljnji dijagnostički postupak je oslikavanje štitne žlijezde tehnecijom ^{99m}Tc -pertehnetatom (^{99m}Tc -pertehnetatom), koji u štitnu žlijezdu ulazi na isti način kao jod, ali se dalje ne organificira. Prikaz oslikanog čvora može biti hipermetabolički ("topli" čvor), izometabolički (ne izdvaja se od okolnog tkiva) ili hipometabolički ("hladni čvor")⁶. U slučaju da se otkrije scintigrafski "hladni čvor", potrebno je učiniti citološku punkciju pod kontrolom ultrazvuka, kako bi se utvrdila priroda čvora. Citološka punkcija jednostavna je i jeftina pretraga kojom se

dobiveni uzorci klasificiraju po Bethesda klasifikaciji i tako se određuje stupanj rizika za karcinom te daju smjernice za kliničko praćenje i liječenje⁷. Sastoji se od šest skupina: T1 (neadekvatan uzorak), T2 (benigna promjena), T3 (atipija neodređenog značaja), T4 (folikularni tumor), T5 (sumnja na malignitet), T6 (maligna promjena)⁸.

Tehnecijem ^{99m}Tc obilježen metoksiizobutilizonitril (^{99m}Tc -MIBI) je radiofarmak čija je primarna uporaba kod dijagnostike ishemijske bolesti srca te u oslikavanju paratiroidnih žlijezda⁹. Njegova biodistribucija drukčija je od ^{99m}Tc -pertehnetata, naime, ^{99m}Tc -MIBI je kompleksna lipofilna molekula građena od šest izonitrilnih ostataka te ima pozitivan naboj. Ulazi u stanicu srčanog mišića pasivnom difuzijom zbog razlike potencijala na membrani te se veže unutar mitohondrija. Poznato je, međutim, da ulazi i u stanice tumora, no točan mehanizam vezanja ^{99m}Tc -MIBI-ja unutar tumorskih stanica još je uvijek nepoznat. Pretpostavlja se da važnu ulogu u zadržavanju unutar tumorskog tkiva ima upravo razlika potencijala između stanične membrane i membrana mitohondrija, te broj mitohondrija. U normalnim uvjetima ^{99m}Tc -MIBI se jednakomjerno nakuplja i eliminira iz tkiva štitne žlijezde, dok se zadržava u tumorskom tkivu. Iz tijela se eliminira preko hepatobilijarnog sustava i gastrointestinalnog trakta, a manje se količine izlučuju bubrezima¹⁰.

Specifični cilj ovog rada bio je ustanoviti koliko vrijednost ima hipermetabolički prikaz čvora u štitnoj žlijezdi ^{99m}Tc -MIBI radiofarmakom kod afunkcionalnih čvorova te pomaže li to kod isključivanja sumnje na malignitet čvora i odluke o daljnjem liječenju. Hipoteza koju smo htjeli provjeriti je: ako je nalaz ^{99m}Tc -MIBI-jem negativan, onda je čvor benignan te je potrebno samo praćenje. Ako je oslikavanje ^{99m}Tc -MIBI-jem pozitivno, nalaz je suspektan i preporučuje se operativno liječenje.

ISPITANICI I METODE

Ispitanici

U razdoblju od 2008. do 2018. pregledani su nalazi svih pacijenata kojima je učinjeno oslikavanje štitne žlijezde ^{99m}Tc -MIBI-jem (N = 271), od kojih je u 201 pacijenta dodatno napravljena citološka punkcija i/ili operativni zahvat uz PHD nalaz. U studiju su uključeni pacijenti prema sljedećim uključnim

kriterijima: 1) da imaju "hladan", odnosno afunkcionalan čvor na oslikavanju ^{99m}Tc -pertehnetatom; 2) da je učinjena citološka punkcija čvora pod kontrolom ultrazvuka; 3) da je čvor operativno odstranjen (PHD nalaz); 4) da čvor na ultrazvuku ima promjer 1 cm ili veći; 5) da je tireotropin u serumu (TSH) u granicama eutireoze.

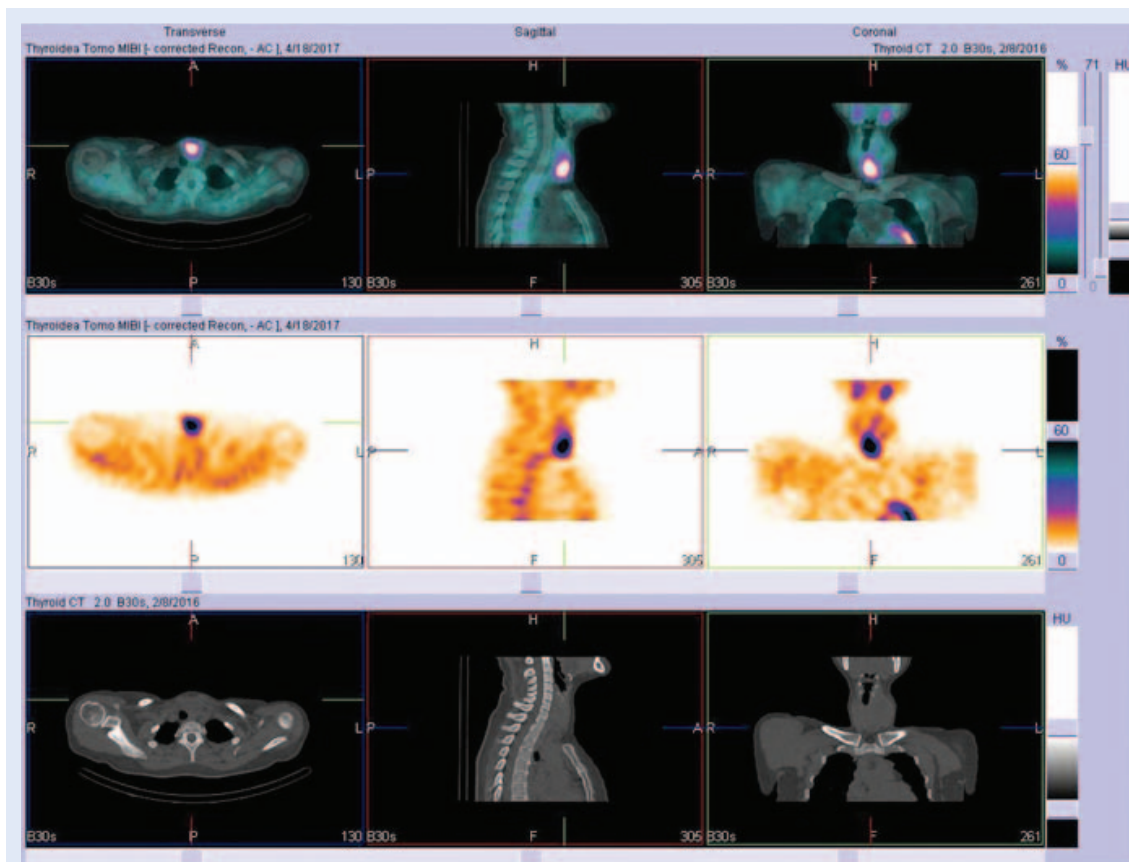
Isključni kriteriji bili su: 1) nije učinjeno oslikavanje ^{99m}Tc -pertehnetatom; 2) "topli" ili "vrući" čvor na oslikavanju ^{99m}Tc -pertehnetatom; 3) pacijenti kojima nije bila učinjena citološka punkcija ili/i operativni zahvat odstranjenja čvora; 4) čvor na ultrazvuku je manji od jednog cm; 5) suprimiran ili povišeni TSH; 6) T1 citološka klasifikacija jer se takvi nalazi nisu mogli usporediti sa slikovnim i PHD nalazom.

Izdvajanjem pacijenata koji zadovoljavaju sve uključne kriterije i čiji je citološki nalaz bio T2-T6 dobivena je radna skupina (N = 42). Od ta 42 pacijenta 31 su bile žene prosječne životne dobi 58 godina i 11 muškaraca prosječne životne dobi 54 godine.

Metode

Oslikavanje ^{99m}Tc -pertehnetatom (po standardnom protokolu) i ^{99m}Tc -MIBI (Radiopharmacy Laboratory Ltd., Mađarska) izvedeno je na gamma-kamerama Diacam (Siemens, Njemačka) i ECAM (Siemens, Njemačka) s paralelnim kolimatorom visoke rezolucije. Snimanje započinje odmah po aplikaciji radiofarmaka (perfuzijska faza), potom se snimaju statičke snimke nakon 10, 60 i 120 minuta, a od 2012. god od kada je dostupan hibridni SPECT-CT uređaj (Siemens, Njemačka), snima se i tomografija koja se fuzionira s niskodoznim CT-om između druge i treće statičke snimke.

Nalaz oslikavanja uspoređen je s citološkim i PHD nalazom. Nalaz ^{99m}Tc -MIBI-ja klasificira se kao pozitivan ako je u čvoru pojačana akumulacija (hipermetabolički prikaz tj. "toplo") ili negativan ako se čvor ne izdvaja od okolnog tkiva ili se prikazuje smanjenom akumulacijom (hipometabolički prikaz, tj. "hladno") (slika 1).



Slika 1. Na fuzioniranim SPECT-CT tomogramima ^{99m}Tc -MIBI-jem vidljiv je hipermetabolički prikaz čvora u štitnoj žlijezdi – pozitivan nalaz. SPECT-CT = *single photon emission-low dose computed tomography*; MIBI = metoksi-izobutil-izonitril

Citološki uzorci za potrebe istraživanja razvrstani su u tri skupine; T1 – neadekvatan za interpretaciju, T2 – benigni nalaz, T3-T6 suspektan nalaz. PHD uzorci klasificirali su se kao pozitivni (maligni nalaz) ili negativni (benigni nalaz).

Statistička obrada podataka

Podaci su statistički obrađeni na statističkom programu R ("R & R", Statistics Department of the University of Auckland, New Zealand). Određeni su uobičajeni standardni parametri dijagnostičke točnosti testa te prediktivne vrijednosti.

U našem istraživanju pokazalo se da negativan nalaz čvora na oslikavanju ^{99m}Tc -MIBI-jem korelira s benignim PHD nalazom uz visoku negativnu prediktivnu vrijednost, te se u tom slučaju može preporučiti samo praćenje. Tada nije potrebno ponavljati punkciju već učiniti kontrolni pregled ultrazvukom za 6 – 12 mjeseci.

REZULTATI

Kod svih pacijenata učinjeno je planarno oslikavanje ^{99m}Tc -MIBI-jem koje je uspoređeno s PHD nalazom te je pokazalo specifičnost od 32 % (specifičnost = $11/(23 + 11) = 0,324$), te senzitivnost od 62 % (osjetljivost = $5/(5+3) = 0,625$). Negativna prediktivna vrijednost iznosi 78,6 %, a pozitivna prediktivna vrijednost 18 %.

Analiza PHD nalaza pokazala je da je većina čvorova koji su bili pozitivni na ^{99m}Tc -MIBI-ju (N = 28), postoperativno klasificirana kao benigne promjene

(N = 23), a karcinom je dokazan u pet pacijenata od kojih je jedan bio mikrokarcinom. U preostalih (N = 14) pacijenata nalaz ^{99m}Tc -MIBI-jem bio je negativan, čvorovi su postoperativno klasificirani kao benigne promjene (N = 11), a karcinom je dokazan u tri pacijenta od kojih je jedan bio mikrokarcinom (tablica 1).

Pacijenti s čvorovima, koji su bili klasificirani kao Bethesda T2 (N = 9), postoperativno su interpretirani kao benigne promjene (N = 7), osim u dva pacijenta kod kojih je ustanovljen karcinom, od toga jedan mikrokarcinom. U 33 pacijenta s citološkim nalazom Bethesda T3-T6 postoperativno su klasificirani kao benigne promjene (N = 27), a karcinom je dokazan u šest pacijenata od kojih je jedan bio mikrokarcinom. Usporedba citoloških rezultata prema Bethesda klasifikaciji s PHD nalazom pokazala je senzitivnost od 75 % (senzitivnost $6/(6+2) = 0,75$) specifičnost od 20 % (specifičnost $7/(7+27) = 0,206$) pozitivnu prediktivnu vrijednost od 18 % (PPV = $6/(6+27) = 0,182$) te negativnu prediktivnu vrijednost 77 % (NPV = $7/(2+7) = 0,778$) (tablica 2).

RASPRAVA

Citološka punkcija ključan je dijagnostički postupak za evaluaciju ultrazvučnim pregledom ustanovljenog suspektnog čvora koji je afunkcionalan na oslikavanju ^{99m}Tc -pertehnetatom. Citologija, međutim, kao i druge metode, ima nedostatke. Prema nekim studijama u 24 % punkcija citološki uzorak je neadekvatan¹¹, ponekad i u više ponavljanja.¹² Postoje različite prepreke za adekvatnu

Tablica 1. Usporedba rezultata scintigrafije ^{99m}Tc -MIBI-jem s PHD nalazom

	PHD (+)	PHD (-)	N ukupno
^{99m}Tc -MIBI (+)	5	23	28
^{99m}Tc -MIBI (-)	3	11	14
UKUPNO	8	34	42

PHD = patohistološka dijagnoza, MIBI = metoksi-izobutil-izonitril

Tablica 2. Usporedba citoloških rezultata prema Bethesda klasifikaciji s PHD nalazom

	PHD (+)	PHD (-)	N ukupno
Bethesda T3-T6 (+)	6	27	33
Bethesda T2 (-)	2	7	9
UKUPNO	8	34	42

citološku punkciju: teško dostupan čvor, čvor lociran uz velike krvne žile, nedovoljno iskustvo kliničara koji izvodi pretragu, odabir čvora za punkciju u multinodozno promijenjenoj štitnoj žlijezdi.¹³ Ponekad pacijent može odbiti punkciju, a s obzirom na nužnost evaluacije čvora, potrebno je učiniti dodatnu dijagnostičku obradu. U svim navedenim slučajevima indicirano je učiniti oslikavanje ^{99m}Tc-MIBI-jem.

U našem istraživanju pokazalo se da negativan nalaz čvora na oslikavanju ^{99m}Tc-MIBI-jem korelira s benignim PHD nalazom uz visoku negativnu prediktivnu vrijednost, te se u tom slučaju može preporučiti samo praćenje. Tada nije potrebno ponavljati punkciju, već učiniti kontrolni pregled ultrazvukom za 6 – 12 mjeseci. Slična iskustva imaju i istraživači iz Italije¹⁴ te Južne Afrike¹⁵.

U slučaju ^{99m}Tc-MIBI pozitivnog nalaza, uz suspektan citološki nalaz, nužna je dodatna evaluacija čvora s obzirom na to da se malignitet ne može isključiti, što znači da se najčešće, ako nema kontraindikacija, preporučuje operativno liječenje.¹⁶

Treba naglasiti kako oslikavanje ^{99m}Tc-MIBI-jem ne može razlikovati dobroćudne od zloćudnih tvorbi štitne žlijezde, što potvrđuje i velik broj pozitivnih nalaza ^{99m}Tc-MIBI-jem u konačnici klasificiranih na PHD kao benigna promjena odnosno folikularni adenom. Isto ograničenje ima citološka punkcija kojom se također folikularni adenom ne razlikuje od folikularnog karcinoma te je u takvim slučajevima indicirano operativno liječenje.¹⁷

Prema tome, ako je čvor citološki bio neadekvatan (Bethesda T1), a oslikavanje ^{99m}Tc-MIBI-jem pozitivno, treba preporučiti ponovnu punkciju istog čvora. Ako je došlo do progresije veličine, pojave kalcifikata ili druge suspektne promjene u vaskularizaciji na kontrolnom ultrazvučnom pregledu, može se indicirati operativno liječenje, ako se pacijent s time slaže i nema kontraindikacija za njega.

Ako je čvor citološki bio neadekvatan (Bethesda T1), a nalaz ^{99m}Tc-MIBI-ja negativan, može se preporučiti kontrolni pregled vrata ultrazvukom, a u slučaju da je došlo do promjena u ultrazvučnom prikazu čvora indicirana je kontrolna citološka punkcija.

Treba naglasiti dodatnu vrijednost SPECT-CT hibridne dijagnostike za koju se zna da povećava senzitivnost navedene pretrage, stoga se prepo-

ručuje rutinska uporaba SPECT-CT dijagnostike, jer omogućava detekciju i evaluaciju čvorova manjih od 1 cm¹⁸. Time bi se mogli izbjeći nepotrebni operativni zahvati, kao i njihove komplikacije (oštećenje povratnog laringealnog živca, hipokalcemija). Dodatne prednosti "low dose" CT-a su precizna lokalizacija čvora, određivanje veličine čvora, odnos prema drugim strukturama u vratu (npr. dolazi li do pomaka traheje i/ili vaskularnih struktura) te precizna topografska lokalizacija eventualne akumulacije ^{99m}Tc-MIBI-ja izvan štitne žlijezde. Naime, kod oslikavanja ^{99m}Tc-MIBI-jem, u slučaju nalaza pojačane fokalne akumulacije izvan štitne žlijezde, potrebno je učiniti dodatnu obradu te regije s obzirom na to da se radi o tumorotropnom radiofarmaku.

S obzirom na rezultate studije, potrebno je razmišljati o novim algoritmima obrade afunkcionalnih čvorova u štitnoj žlijezdi. Tomografija (SPECT/CT) ^{99m}Tc-MIBI trebala bi se izvoditi rutinski kod ultrazvučno suspektih, afunkcionalnih čvorova u štitnoj žlijezdi, ali i izvan nje (ako su locirani na vratu), prije ili poslije citološke punkcije, ovisno o tome koja je pretraga prije dostupna.

ZAKLJUČAK

Iako je citološka punkcija ključni korak za dijagnostiku afunkcionalnih čvorova štitne žlijezde, s obzirom na visoku negativnu prediktivnu vrijednost slikovne dijagnostike štitne žlijezde ^{99m}Tc-MIBI-jem, savjetujemo je kao alternativnu dijagnostičku metodu u slučajevima kada su citološki nalazi opetovano neadekvatni za analizu, čvorovi teže dostupni za punkciju, kada treba procijeniti koji čvor punktirati u čvorasto promijenjenoj štitnoj žlijezdi te kada pacijent odbija punkciju ili taj postupak nije brzo dostupan.

Izjava o sukobu interesa: autori izjavljuju da ne postoji sukob interesa.

LITERATURA

1. Shin JH, Baek JH, Chung J, Ha EJ, Kim J, Lee YH et al. Ultrasonography Diagnosis and Imaging-Based Management of Thyroid Nodules: Revised Korean Society of Thyroid Radiology Consensus Statement and Recommendations. *Korean J Radiol* 2016;17:370-95.
2. Nam-Goong IS, Kim HY, Gong G, Lee HK, Hong SJ, Kim WB et al. Ultrasonography-guided fine-needle aspiration of thyroid incidentaloma: correlation with pathological findings. *Clin Endocrinol (Oxf)* 2004;60:21-8.

3. Brito JP, Hay ID, Morris JC. Low risk papillary thyroid cancer. *BMJ* 2014;348.
4. Chaudhary V, Bano S. Thyroid ultrasound. *Indian J Endocrinol Metab* 2013;17:219-27.
5. Remonti LR, Kramer CK, Leitão CB, Pinto LCF, Gross JL. Thyroid Ultrasound Features and Risk of Carcinoma: A Systematic Review and Meta-Analysis of Observational Studies. *Thyroid* 2015;25:538-50.
6. Dodig D, Kusić Z. *Klinička nuklearna medicina*. 2. izdanje. Zagreb: Medicinska naklada, 2012;74-8.
7. Renuka IV, Saila Bala G, Aparna C, Kumari R, Sumalatha K. The Bethesda System for Reporting Thyroid Cytopathology: Interpretation and Guidelines in Surgical Treatment. *Indian J Otolaryngol Head Neck Surg* 2012;64:305-11.
8. Rajković MK, Seili BI. Primjena Bethesda klasifikacije citoloških nalaza štitne žlijezde – naša prva iskustva. *Medicina Fluminensis* 2016;52:352-4.
9. Carlier T, Oudoux A, Mirallié E, Seret A, Daumy I, Leux C. et al. ^{99m}Tc-MIBI pinhole SPECT in primary hyperparathyroidism: comparison with conventional SPECT, planar scintigraphy and ultrasonography. *Eur J Nucl Med Mol Imaging* 2008;35:637-43.
10. Bucarius J, Ahmadzadehfar H, Biersack H. *^{99m}Tc-Sestamibi*. Berlin Heidelberg: Springer, 2012;7-23.
11. Renshaw AA. Should “atypical follicular cells” in thyroid fine-needle aspirates be subclassified? *Cancer Cytopathol* 2010;118:303.
12. Ziemiańska K, Kopczyński J, Kowalska A. Repeated non-diagnostic result of thyroid fine-needle aspiration biopsy. *Contemp Oncol (Pozn)* 2016;20:491-5.
13. Luo J, McManus C, Chen H, Sippel RS. Are there predictors of malignancy in patients with multinodular goiter? *J Surg Res* 2012;174:207-10.
14. Mezosi E, Bajnok L, Gyory F, Varga J, Sztojka I, Szabo J. The role of technetium-99m methoxyisobutylisnitrile scintigraphy in the differential diagnosis of cold thyroid nodules. *J Surg Res* 1999;26:798-803.
15. Satheke MM, Mageza RB, Muthuphei MN, Modiba MC, Clauss RC. Evaluation of thyroid nodules with technetium-99m MIBI and technetium-99m pertechnetate. *Head Neck* 2001;23:305-10.
16. Leidig BG, Cichorowski G, Sattler P, Bruckner T, Sattler B. Evaluation of thyroid nodules--combined use of (^{99m}Tc-methylisobutylisnitrile scintigraphy and aspiration cytology to assess risk of malignancy and stratify patients for surgical or nonsurgical therapy--a retrospective cohort study. *Clin Endocrinol (Oxf)* 2012;76:749-58.
17. McHenry CR, Phitayakorn R. Follicular Adenoma and Carcinoma of the Thyroid Gland. *Oncologist* 2011;16:585-93.
18. Shafiei B, Hoseinzadeh S, Fotouhi F, Malek H, Azizi F, Jahed A et al. Preoperative ^{99m}Tc-sestamibi scintigraphy in patients with primary hyperparathyroidism and concomitant nodular goiter: comparison of SPECT-CT, SPECT, and planar imaging. *Nucl Med Commun* 2012;33:1070-6.