

Kliničke preporuke za dijagnozu, liječenje i praćenje bolesnika oboljelih od raka želuca

Bišof, Vesna; Juretić, Antonio; Omrčen, Tomislav; Pleština, Stjepko; Boban, Mario; Krznarić, Željko; Perko, Zdravko; Flam, Josipa; Belac-Lovasić, Ingrid; Bolanča, Ante; ...

Source / Izvornik: **Liječnički vjesnik, 2018, 140, 285 - 292**

Journal article, Published version

Rad u časopisu, Objavljena verzija rada (izdavačev PDF)

<https://doi.org/10.26800/LV-140-11-12-38>

Permanent link / Trajna poveznica: <https://urn.nsk.hr/urn:nbn:hr:184:391795>

Rights / Prava: [Attribution-NoDerivatives 4.0 International/Imenovanje-Bez prerada 4.0 međunarodna](#)

Download date / Datum preuzimanja: **2025-02-07**



Repository / Repozitorij:

[Repository of the University of Rijeka, Faculty of Medicine - FMRI Repository](#)



KLINIČKE PREPORUKE ZA DIJAGNOZU, LIJEČENJE I PRAĆENJE BOLESNIKA OBOLJELIH OD RAKA ŽELUCA

CLINICAL RECOMMENDATIONS FOR DIAGNOSIS, TREATMENT AND MONITORING OF PATIENTS WITH GASTRIC CANCER

VESNA BIŠOF^{1,2}, ANTONIO JURETIĆ¹, TOMISLAV OMRČEN³, STJEPKO PLEŠTINA¹,
MARIO BOBAN³, ŽELJKO KRZNAŘIĆ⁴, ZDRAVKO PERKO⁵, JOSIPA FLAM⁶,
INGRID BELAC LOVASIĆ⁷, ANTE BOLANČA⁸, MARKO ZELIĆ⁹, JASNA RADIĆ⁹, DAVOR ŠTIMAC¹⁰,
MELIHA SOLAK MEKIĆ¹¹, SLAVKO GAŠPAROV¹², NADAN RUSTEMOVIĆ⁴,
IVICA SJEKAVICA¹³, EDUARD VRDOLJAK³

Deskriptori: Adenokarcinom – dijagnoza, farmakoterapija, kirurgija, patologija; Želučani tumori – dijagnoza, farmakoterapija, kirurgija, patologija; Tumorski stadij; Gastrektomija – metode; Disekcija limfnih čvorova; Kombinirani protumorski kemoterapijski protokoli – terapijska primjena; Adjuvantna kemoterapija; Adjuvantna kemoradioterapija; Tumorske metastaze; Palijativna skrb – metode; Ishod liječenja; Smjernice; Hrvatska

Sažetak. Iako se učestalost najčešćega malignog tumora želuca, adenokarcinoma, posljednjih desetljeća smanjuje, raste učestalost proksimalnih lokalizacija raka želuca i ezofagogastričnog prijelaza. Zbog uglavnom kasnog otkrivanja već uznapredovale bolesti rezultati liječenja oboljelih ne zadovoljavaju. Dijagnoza se najčešće postavlja biopsijom učinjenom tijekom ezofagogastroskopije. Liječenje lokoregionalne bolesti temelji se na kirurškom zahvatu u kombinaciji s perioperativnom kemoterapijom. Alternativno, ako nije primijenjena preoperativna kemoterapija, potrebno je provesti adjuvantnu kemoradioterapiju ili kemoterapiju. Metastatska bolest liječi se palijativnom kemoterapijom i suportivnom terapijom. Odluku o liječenju donosi multidisciplinarni tim individualiziranim pristupom svakom bolesniku. U tekstu koji slijedi sadržane su kliničke upute radi standardizacije dijagnostičkih postupaka, liječenja i praćenja bolesnika s rakom želuca u Republici Hrvatskoj.

Descriptors: Adenocarcinoma – diagnosis, drug therapy, pathology, surgery; Stomach neoplasms – diagnosis, drug therapy, pathology, surgery; Neoplasm staging; Gastrectomy – methods; Lymph node excision; Antineoplastic combined chemotherapy protocols – therapeutic use; Chemotherapy, adjuvant; Chemoradiotherapy, adjuvant; Neoplasm metastasis; Palliative care – methods; Treatment outcome; Practice guidelines as topic; Croatia

Summary. Although the incidence of the most frequent malignant gastric tumour, adenocarcinoma, has been decreasing, during the last decades the incidence of proximal localizations of gastric cancer as well as esophagogastric cancer has been increasing. Due to the late detection of initially advanced disease the outcomes of treatment for the patients are unsatisfactory. Diagnosis is set by tumour biopsy during endoscopy. The basis of treatment of locoregional disease is surgery in combination with perioperative chemotherapy. Alternatively, if no preoperative chemotherapy is administered, adjuvant chemoradiotherapy or chemotherapy should be performed. Metastatic disease is treated with palliative chemotherapy and best supportive care. Treatment decisions should be individualized according to patients' characteristics and made after multidisciplinary team discussion. The following text presents the clinical guidelines in order to standardize the diagnostic procedures, treatment and monitoring of patients with gastric cancers in the Republic of Croatia.

Liječ Vjesn 2018;140:285–292

¹Klinika za onkologiju, Medicinski fakultet Sveučilišta u Zagrebu, KBC Zagreb (doc. dr. sc. Vesna Bišof, dr. med., prof. dr. sc. Antonio Juretić, dr. med.; prof. dr. sc. Stjepko Pleština, dr. med.), ²Medicinski fakultet Sveučilišta u Osijeku (doc. dr. sc. Vesna Bišof, dr. med.), ³Klinika za onkologiju i radioterapiju, Medicinski fakultet Sveučilišta u Splitu, KBC Split (doc. dr. sc. Tomislav Omrčen, dr. med.; doc. dr. sc. Marijo Boban, dr. med.; prof. dr. sc. Eduard Vrdoljak, dr. med.), ⁴Klinika za unutarnje bolesti, Medicinski fakultet Sveučilišta u Zagrebu, KBC Zagreb (prof. dr. sc. Željko Krznarić, dr. med.; prof. dr. sc. Nadan Rustemović, dr. med.), ⁵Klinika za kirurgiju, Medicinski fakultet Sveučilišta u Splitu, KBC Split (prof. dr. sc. Zdravko Perko, dr. med.), ⁶Zavod za onkologiju, Medicinski fakultet Sveučilišta u Osijeku, KBC Osijek (dr. sc. Josipa Flam, dr. med.), ⁷Klinika za radioterapiju i onkologiju, Medicinski fakultet Sveučilišta u Rijeci, KBC Rijeka (doc. dr. sc. Ingrid Belac Lovasić, dr. med.), ⁸Klinika za onkologiju i nuklearnu medicinu, Medicinski fakultet Sveučilišta u Zagrebu, KBC Sestre milosrdnice (prof. dr. sc. Ante Bolanča, dr. med.; prim. dr.

sc. Jasna Radić, dr. med.), ⁹Klinika za kirurgiju, Medicinski fakultet Sveučilišta u Rijeci, KBC Rijeka (doc. dr. sc. Marko Zelić, dr. med.), ¹⁰Klinika za internu medicinu, Medicinski fakultet Sveučilišta u Rijeci, KBC Rijeka (prof. dr. sc. Davor Štimac, dr. med.), ¹¹Klinika za tumore, Medicinski fakultet Sveučilišta u Zagrebu, KBC Sestre milosrdnice (Melihha Solak Mekić, dr. med.), ¹²Klinički zavod za patologiju i citologiju, Medicinski fakultet Sveučilišta u Zagrebu, KB Merkur (prof. dr. sc. Slavko Gašparov, dr. med.), ¹³Klinički zavod za dijagnostičku i intervencijsku radiologiju, Medicinski fakultet Sveučilišta u Zagrebu, KBC Zagreb (prof. dr. sc. Ivica Sjekavica, dr. med.)

Adresa za dopisivanje: Prof. dr. sc. E. Vrdoljak, Klinika za onkologiju i radioterapiju, Medicinski fakultet Sveučilišta u Splitu, KBC Split, Spinićeva 1, 21000 Split; e-mail: edo.vrdoljak@gmail.com

Primljeno 23. srpnja 2018., prihvaćeno 5. studenoga 2018.

Na adenokarcinom želuca otpada 95% svih malignih tumora želuca. Nažalost, posljednjih godina nije postignut znatniji napredak u dijagnostici i liječenju raka želuca pa zasad u najvećem dijelu svijeta petogodišnje preživljenje iznosi samo 25 – 30%.¹ Iako od sredine prošlog stoljeća u zapadnim zemljama padaju incidencija i mortalitet od raka želuca, raste učestalost proksimalnih lokalizacija adenokarcinoma želuca i ezofagogastričnog prijelaza (engl. *esophagogastric junction* – EGJ).² Prema 8. izdanju klasifikacije Američkoga zajedničkog odbora za rak (engl. *American Joint Committee on Cancer* – AJCC), tumori EGJ-a s epicentrom 2 – 5 cm od anatomske spoja (Sievertova tipa III) tretiraju se kao karcinomi želuca.³

Hrvatsko onkološko društvo Hrvatskoga liječničkog zbora ovim tekstom želi dati kliničke upute radi standardizacije dijagnostičkih postupaka, liječenja i praćenja bolesnika s rakom želuca u Republici Hrvatskoj. Sve su preporuke razine 2A ako nije izričito drugačije navedeno uz pojedinu preporuku. Izrada smjernica nije financijski potpognuta.

Inicijalni plan liječenja ovih bolesnika treba donijeti multidisciplinarni tim (MDT) koji bi se trebao sastojati od gastroenterologa, patologa, radiologa, abdominalnog kirurga i onkologa. Prema potrebi, timu se pridružuju nutricionist, psihijatar, a u budućnosti i specijalist palijativne skrbi. MDT bi trebao raditi samo u ustanovama koje imaju potrebnu infrastrukturu, educirano i iskusno osoblje u liječenju raka želuca (što se odražava u broju liječenih bolesnika s rakom želuca na godinu), kao i potrebnu opremu. Iznimno, u hitnim situacijama liječenje može početi i bez sastanka multidisciplinarnog tima.

Incidencija

U Republici Hrvatskoj dijagnosticirano je 2014. godine 828 novooboljelih, dok je 771 bolesnik umro od raka želuca.⁴

Dijagnoza

Dijagnoza se postavlja na temelju patohistološke potvrde bolesti iz biopsijskog materijala uzetog tijekom ezofagogastroskopije ili kirurškog zahvata. Preporučuje se učiniti multiple biopsije, najčešće 6 – 8.⁵ Prema patohistološkoj klasifikaciji Svjetske zdravstvene organizacije (WHO) iz 2010. godine, razlikuju se ovi tipovi adenokarcinoma: tubularni, papilarni, mucinozni, miješani i slabo kohezivni karcinomi.⁶ Laurénova klasifikacija razlikuje intestinalni, difuzni i miješani tip.⁷ Prisutnost tzv. stanica prstena pečatnjaka i/ili difuznog ili slabo diferenciranog tipa često je povezana sa slabim odgovorom na liječenje i lošijom prognozom.⁸ Nedavno prepoznata četiri različita genotipa karcinoma želuca zasad ne utječu na terapijski izbor (tip povezan s Epstein-Barrinim virusom (EBV), mikrosatelitska nestabilnost (engl. *microsatellite instability* – MSI), genomski stabilnost, kromosomska nestabilnost).⁹

Patologija

Osim podataka o tipu uzorka (biopsijski materijal, materijal dobiven endoskopskom resekcijom (ER), gastrektomijom bez neoadjuvantnog liječenja ili gastrektomijom nakon neoadjuvantnog liječenja), patohistološki nalaz treba sadržavati i ove podatke:

- histološki tip
- stupanj diferenciranosti (1 – dobro diferenciran, 2 – umjereno diferenciran, 3 – slabo diferenciran)
- opis invazivnosti.

Osim toga, patohistološki nalaz materijala dobivenog nakon ER-a i gastrektomije mora sadržavati podatak o dubini invazije, o limfovaskularnoj invazivnosti te podatak o statusu resekcijskih rubova. Usto, patohistološki nalaz nakon gastrektomije treba sadržavati i jasni opis položaja tumora, njegov odnos prema EGJ-u, ukupni broj pregledanih limfnih čvorova i broj limfnih čvorova zahvaćenih tumorom. Histološki se analiziraju svi nađeni limfni čvorovi okolnoga masnog tkiva, a preporučuje se, ovisno o resekciranom uzorku, izolacija najmanje 15 limfnih čvorova. Također je pri gastrektomiji nakon prethodnoga neoadjuvantnog liječenja potrebno navesti procjenu tumorskog odgovora na provedeno liječenje. Budući da zasad nema razvijenog sustava stupnjevanja tumorskog odgovora specifičnog za rak želuca, prema preporuci američkih patologa (*College of American Pathologists*), primjenjuje se sustav razvijen za rak rektuma koji obuhvaća ove kategorije: 0 – kompletan odgovor (nema tumorskih stanica), 1 – umjereni odgovor (pojedinačne tumorske stanice ili grupe stanica), 2 – minimalni odgovor (ostatni karcinom prerastao fibrozom) i 3 – slabi odgovor (minimalni ili nikakav učinak na karcinom, opsežni ostatni karcinom).¹⁰

Pri lokalno uznapredovalom inoperabilnom karcinomu, metastatskoj ili recidivirajućoj bolesti preporučuje se imunohistokemijsko (IHK) određivanje ekspresije HER2.^{11,12} Učestalost pozitiviteta HER2 kod karcinoma želuca iznosi od 9 do 23%, a znatno je veća kod intestinalnog tipa nego kod difuznoga.¹³ Za interpretaciju rezultata imunohistokemijskog testiranja HER2, koje se razlikuje od interpretacije rezultata karcinoma dojke, savjetuje se primjena Rüschoffovih kriterija, 4-stupanjске ljestvice (0, 1+, 2+ i 3+).¹² Interpretacija rezultata: 0 – bez reaktivnosti ili slaba membranska reakcija u < 10% tumorskih stanica; 1+ – slaba/jedva zamjetna membranska reakcija u ≥ 10% tumorskih stanica; 2+ – slaba do srednje intenzivna kompletna, bazolateralna ili laterolateralna membranska reakcija u ≥ 10% tumorskih stanica; 3+ – jaka membranska kompletna, bazolateralna ili laterolateralna reakcija u ≥ 10% tumorskih stanica.¹² Prema smjericama NCCN-a (verzija 1.2018), preporučuje se za slučajeve s IHK nalazom 2+ učiniti dodatna obrada jednom od metoda hibridizacije *in situ* (ISH).¹⁴ Pozitivnim se nalazom smatra HER2 3+ određen IHK metodom ili omjer HER2/CEP17 ≥ 2 dobiven s pomoću metode ISH.

S obzirom na učinkovitost imunoterapije inhibitorima kontrolnih točaka pri liječenju mikrosatelitno nestabilnog lokalno uznapredovalog ili metastatskog raka želuca, usprkos njihovoj relativno niskoj učestalosti (oko 5%), a zbog jednostavnosti IHK određivanja, savjetuje se odrediti ju u svih bolesnika s uznapredovalom bolešću.¹⁵

Dijagnostička obrada i određivanje stadija bolesti

Dijagnostička obrada mora sadržavati: anamnezu i klinički pregled, kompletnu krvnu sliku i biokemijske pretrage krvi, ezofagogastroskopiju s biopsijom tumora, endoskopski ultrazvuk radi točnijeg određivanja proksimalnog i distalnog ruba tumora te stadija T i N, CT toraksa,

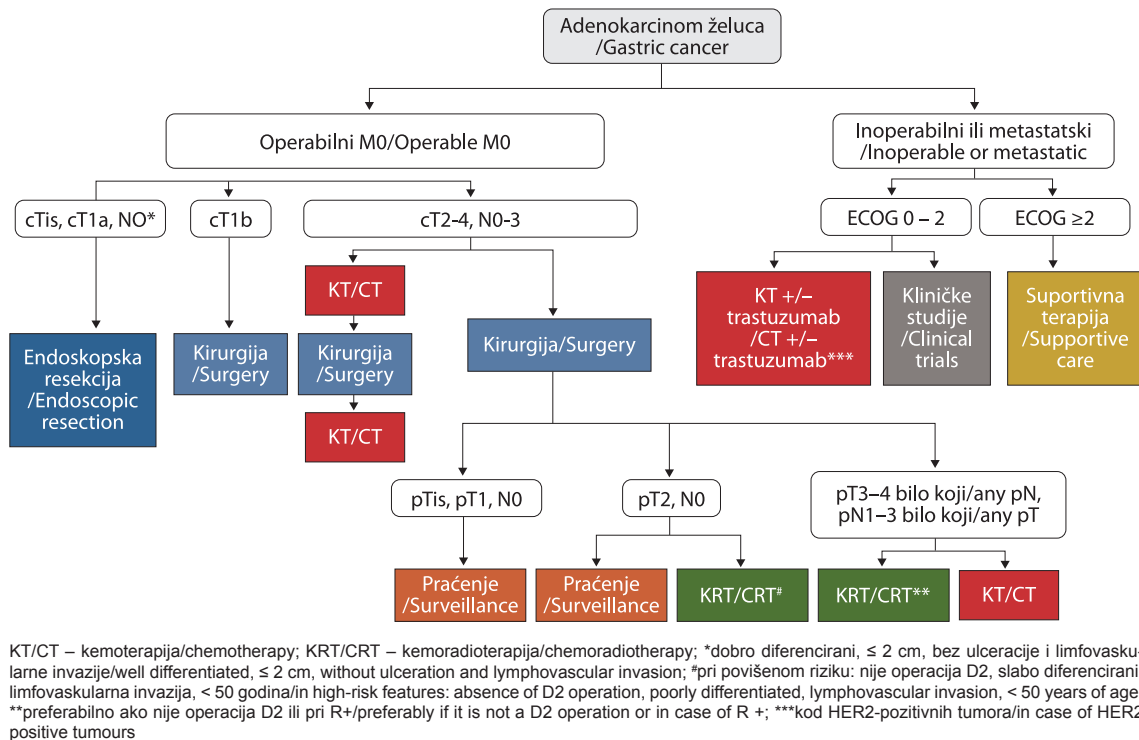
Tablica 1. *TNM-klasifikacija i klinički stadiji, patološki te stadiji raka želuca nakon neoadjuvantnog liječenja prema AJCC-u (American Joint Committee on Cancer, 8. izdanje, 2017.)*

Table 1. *TNM categories and clinical, pathological and post-neoadjuvant therapy prognostic groups for gastric cancer, American Joint Committee on Cancer (AJCC, 8th edition, 2017)*

Primarni tumor (T) /Primary tumor (T)	
TX	primarni se tumor ne može odrediti /primary tumor cannot be assessed
T0	nema tumora /no evidence of primary tumor
Tis	karcinom <i>in situ</i> : intraepitelni tumor bez invazije lamine proprije, displazija visokog stupnja /carcinoma <i>in situ</i> : intraepithelial tumor without invasion of the lamina propria, high-grade dysplasia
T1	tumor zahvaća laminu propriju, muskularis mukoze ili submukožu /tumor invades lamina propria, muscularis mucosae or submucosa
T1a	tumor zahvaća laminu propriju ili muskularis mukoze /tumor invades lamina propria or muscularis mucosae
T1b	tumor zahvaća submukožu /tumor invades submucosa
T2	tumor zahvaća muskularis propriju /tumor invades muscularis propria
T3	tumor zahvaća supserozno vezivno tkivo bez invazije visceralnog peritoneuma ili susjednih struktura /tumor penetrates the subserosal connective tissue without invasion of the visceral peritoneum or adjacent structures
T4	tumor zahvaća serozu (visceralni peritoneum) ili susjedne strukture /tumor invades serosa (visceral peritoneum) or adjacent structures*
T4a	tumor zahvaća serozu (visceralni peritoneum) /tumor invades serosa (visceral peritoneum)
T4b	tumor zahvaća susjedne strukture /tumor invades adjacent structures
Regionalni limfni čvorovi (N) /Regional lymph nodes (N)	
NX	ne može se procijeniti prisutnost rasadnica u regionalnim limfnim čvorovima /regional lymph nodes cannot be assessed
N0	nema rasadnica u regionalnim limfnim čvorovima /no regional lymph node metastases
N1	rasadnice u 1 ili 2 regionalna limfna čvora /metastases in 1 or 2 regional lymph nodes
N2	rasadnice u 3 – 6 regionalnih limfnih čvorova /metastases in 3–6 regional lymph nodes
N3	rasadnice u ≥ 7 regionalnih limfnih čvorova /metastases in seven or more regional lymph nodes
N3a	rasadnice u 7 – 15 regionalnih limfnih čvorova /metastases in 7-15 regional lymph nodes
N3b	rasadnice u ≥ 16 regionalnih limfnih čvorova /metastases in 16 or more regional lymph nodes
Udaljene rasadnice (M) /Distant metastases (M)	
M0	nema udaljenih rasadnica /no distant metastases
M1	prisutne su udaljene rasadnice /distant metastases

Klinički stadij bolesti /Clinical stage			
	T	N	M
Stadij 0/Stage 0	Tis	N0	M0
Stadij I/Stage I	T1-2	N0	M0
Stadij IIA/Stage IIA	T1-2	N1-N3	M0
Stadij IIB/Stage IIB	T3-T4a	N0	M0
Stadij III/Stage III	T3-T4a	N1-N3	M0
Stadij IVA/Stage IVA	T4b	bilo koji/any	M0
Stadij IVB/Stage IVB	bilo koji/any	bilo koji/any	M1
Patološki stadij bolesti /Pathological stage			
	T	N	M
Stadij I/Stage I	Tis	N0	M0
Stadij IA/Stage IA	T1	N0	M0
Stadij IB/Stage IB	T1	N1	M0
	T2	N0	M0
Stadij IIA/Stage IIA	T1	N2	M0
	T2	N1	M0
	T3	N0	M0
Stadij IIB/Stage IIB	T1	N3a	M0
	T2	N2	M0
	T3	N1	M0
	T4a	N0	M0
Stadij IIIA/Stage IIIA	T2	N3a	M0
	T3	N2	M0
	T4a	N1-2	M0
	T4b	N0	M0
Stadij IIIB/Stage IIIB	T1-2	N3b	M0
	T3-T4a	N3a	M0
	T4b	N1-N2	M0
Stadij IIIC/Stage IIIC	T3-T4a	N3b	M0
	T4b	N3a-N3b	M0
Stadij IV/Stage IV	bilo koji/any	bilo koji/any	M1
Stadij nakon neoadjuvantne terapije /Post-neoadjuvant therapy stage			
	T	N	M
Stadij I/Stage I	T1	N0-1	M0
	T2	N0	M0
Stadij II/Stage II	T1	N2-3	M0
	T2	N1-2	M0
	T3	N0-1	M0
	T4a	N0	M0
Stadij III/Stage III	T2	N3	M0
	T3	N2-3	M0
	T4a	N1-3	M0
	T4b	N0-3	M0
Stadij IV/Stage IV	bilo koji/any	bilo koji/any	M1

*susjedne strukture: slezena, transversalni kolon, jetra, ošit, gušterača, abdominalna stijenka, nadbubrežna žlijezda, bubreg, tanko crijevo, retroperitoneum/adjacent structures: spleen, transverse colon, liver, diaphragm, pancreas, abdominal wall, adrenal gland, kidney, small intestine, retroperitoneum



Slika – Figure 1. Algoritam liječenja raka želuca / Gastric cancer treatment algorithm

abdomena i zdjelice. U slučaju inkonzistentnih drugih nalaza obrade kada postoji sumnja na postojanje bolesti M1, osobito kada se planira radikalni kirurški zahvat, prema odluci MDT-a može se učiniti PET/CT uz napomenu da pri mucinoznim i difuznim karcinomima može biti nedovoljno informativan.¹⁶

Stadij bolesti određuje se prema klasifikaciji AJCC-a iz 2017. godine, 8. izdanje (tablica 1.).³ Klasifikacija razlikuje klinički stadij (c), patološki (p) i stadij nakon neoadjuvantnog liječenja (yp). Regionalni limfni čvorovi jesu: perigastrični uz veliku i malu krivinu želuca, desni i lijevi parakardijalni, infrapilorični, suprapilorični, limfni čvorovi uz lijevu gastričnu arteriju, celijakalnu arteriju, zajedničku hepatalnu arteriju, hepatoduodenalni čvorovi te čvorovi uz lijenalnu ili spleničku arteriju i uz hilus slezene.

Liječenje lokalne i lokoregionalne bolesti

Algoritam liječenja raka želuca prikazan je na slici 1.

Postupci kod pTis i pT1a

Kod Tis i dobro diferenciranih tumora T1a koji su ≤ 2 cm, bez prisutnosti ulceracije, limfovaskularne invazije i pozitivnih limfnih čvorova u obzir dolazi endoskopska resekcija.^{1,14,17} Ona može biti endoskopska mukozna resekcija (EMR) ili endoskopska submukozna disekcija (ESD). Važno je dobiti čiste rubove. U svim ostalim slučajevima terapijska je opcija kirurška resekcija.

Postupci kod T1b-4, N0-3

Za T2-4, N0-3 standardna je terapija kirurški zahvat u kombinaciji s perioperativnom kemoterapijom,^{1,14,17} a za T1b samo kirurško liječenje. Zasad nema nedvojbenog

dokaza o poboljšanju ishoda liječenja primjenom preoperativne kemoradioterapije te se stoga ne preporučuje pri resektabilnom raku želuca. Ova se opcija intenzivno istražuje u kliničkim studijama koje su u tijeku.

Suhtotalna gastrektomija moguća je pri tumorima distalnih lokalizacija kod kojih se može postići makroskopski proksimalni rub od 5 cm između tumora i anatomskog ezofagogastričnog spoja. U ostalim situacijama radi se totalna gastrektomija. Prema postojećem konsenzusu, u zapadnim se zemljama kod bolesnika dobrog općeg stanja preporučuje disekcija D2 limfnih čvorova u visokospecijaliziranim centrima s iskustvom pri liječenju oboljelih od raka želuca.^{14,17,18} Disekcija D2 obuhvaća disekciju perigastričnih limfnih čvorova, limfnih čvorova uz lijevu gastričnu, zajedničku hepatalnu i spleničku arteriju te uz celijakalni trunkus, dok resekcija D1 obuhvaća resekciju samo perigastričnih limfnih čvorova. Iako kliničke studije nisu uspjele pokazati prednost u preživljenju resekcijom D2, dilema o ekstenzivnosti resekcije limfnih čvorova i nadalje stoji zbog brojnih ograničenja postojećih studija je naznake poboljšanja ishoda liječenja ovim pristupom kod lokoregionalno uznapredovale bolesti.^{1,14,17,19}

Laparoskopska kirurgija za sada nije u rutinskoj primjeni i njezina se uloga u liječenju bolesnika s klinički pozitivnim limfnim čvorovima ispituje.

Perioperativna kemoterapija

Temeljem rezultata objavljenih kliničkih studija u liječenju T2 i viših stadija tumora preporučuje se perioperativna kemoterapija koja se zasniva na derivatima platine uz fluoropirimidin budući da se ovim pristupom postiže poboljšanje relativnog preživljenja za 25 – 35%.^{20,21} Cisplatinu može biti zamijenjena oksaliplatinom, a 5-fluorouracil (5-FU) kapecitabinom.²² Kapecitabin ima pred-

nost primjene *per os*, dok se oksaliplatin i cisplatin razlikuju ponajprije u profilu toksičnosti. Najvišu razinu dokaza za perioperativnu primjenu ima kombinacija cisplatin i 5-FU s epirubicinom (ECF) ili bez njega.²⁰ Nedavno objavljeni rezultati studije FLOT4 pokazali su veći postotak patološkog odgovora i znatno bolje preživljenje bez progresije bolesti, kao i ukupno preživljenje pri perioperativnoj primjeni oksaliplatin, docetaksela, 5-FU i leukovorina u odnosu prema ECF-u.^{23,24} U skladu s tim rezultatima te činjenicom da je relativna dobit od 30 do 40% ostvarena kod gotovo svih promatranih podgrupa bolesnika, protokol FLOT4 smatra se potencijalno protokolom izbora pri modernome perioperativnom liječenju raka želuca.²³

Preoperativna kemoterapija temeljena na platini i 5FU praćena kemoradioterapijom može se rabiti kod odabrane grupe bolesnika s lokalno uznapredovalim tumorima, a radi povećanja vjerojatnosti odgovora tumora na liječenje i resekcije R0.²⁵

Adjuvantno liječenje

U bolesnika kojima nije provedena preoperativna kemoterapija preporučuje se adjuvantna kemoradioterapija ili adjuvantna kemoterapija.^{1,14,17,26,27} Od svoje objave protokol Intergroup 0116 s postoperativnom primjenom bolusa 5-FU, leukovorina i konkomitantne radioterapije postao je standard diljem svijeta pa tako i kod nas.²⁶ Danas, nakon pažljive analize rezultata drugih studija i znanja o mogućnosti zamjene bolusne primjene 5-FU kontinuiranom infuzijom ili kapecitabinom, dopušta se i preporučuje zamijeniti primjenu bolusa 5-FU njegovom kontinuiranom infuzijom ili peroralnom primjenom.

Korist od adjuvantne kemoradioterapije nakon resekcije D2 još je predmet diskusije zbog kontradiktornih rezultata dosadašnjih studija te se stoga ovo pitanje i nadalje istražuje u kliničkim studijama koje su u tijeku.²⁷⁻³⁰

Rezultati dviju kliničkih studija pokazali su poboljšanje preživljenja bolesnika liječenih adjuvantnom kemoterapijom na bazi 5-FU nakon resekcije D2.^{31,32} Perioperativna kemoterapija preferira se pred adjuvantnom kemoterapijom zbog bolje podnošljivosti.

U bolesnika liječenih resekcijama D1 i D0 (bez disekcije limfnih čvorova), a osobito u onih s resekcijom R1 prednost treba dati kemoradioterapiji budući da taj pristup poboljšava preživljenje i smanjuje učestalost lokalnog recidiva.^{14,17,28} Preporučuje se aplicirati 45 Gy u 25 frakcija uz kemoterapiju temeljenu na fluoropirimidinu s minimalnim standardom 3D konformalne tehnike, ali uz težnju za što bržim razvojem primjene intenzitetno modulirane radioterapije, čime bi se omogućile bolja zaštita okolnih organa i primjena viših ukupnih doza (50,4 Gy).^{14,17} Ciljni volumen treba buhvatiti ležište želuca, područje anastomoze i regionalne limfne čvorove.^{14,33} Planiranje zračenja radi se dok bolesnik leži na leđima, uz termoplastičnu masku kao imobilizacijsko sredstvo i primjenu barem peroralnoga kontrastnog sredstva, a savjetuje se dati i intravensko kontrastno sredstvo. Bolesnika treba uputiti da izbjegava unos hrane tri sata prije simulacije zračenja. Pri izradi plana zračenja potrebno je pridržavati se doza tolerancije susjednih rizičnih organa (pluća: $V_{20Gy} \leq 30\%$, srednja doza ≤ 20 Gy; kralježnična moždina: maksimalna doza ≤ 45 Gy; tanko crijevo: $V_{45Gy} < 195$ cc; srce: $V_{30Gy} \leq 30\%$, srednja doza < 30 Gy, svaki bubreg pojedinačno:

$V_{20Gy} \leq 33\%$, srednja doza < 18 Gy; jetra: $V_{30Gy} \leq 33\%$, srednja doza < 25 Gy). Tijekom zračenja bolesnika treba kontrolirati jedanput na tjedan uz praćenje tjelesne težine i laboratorijskih nalaza.

U bolesnika liječenih perioperativnom kemoterapijom nije pokazana korist od adjuvantne kemoradioterapije.³⁴

Nijedan oblik biološke, ciljane terapije nije do sada pokazao učinkovitost u adjuvantnom i neoadjuvantnom liječenju.^{1,14,17}

Liječenje lokalno uznapredovaloga neresektabilnog i metastatskog raka želuca

Liječenje uvelike ovisi i o općem stanju i komorbiditetima bolesnika. U bolesnika statusa ECOG 0 – 2 i zadovoljavajućih laboratorijskih nalaza preporučuje se sistematska terapija budući da poboljšava preživljenje i olakšava simptome. U ovih je bolesnika potrebno učiniti testiranje HER2. Kod svih HER2-pozitivnih bolesnika preporučuje se primijeniti trastuzumab uz standardnu kemoterapiju budući da se time postiže poboljšanje preživljenja.³⁵ Dodatak pertuzumaba navedenoj kombinaciji nije pridonio poboljšanju ishoda liječenja.³⁶

Pri liječenju prvom linijom primjenjuju se protokoli s kombinacijom dvaju ili triju lijekova te rjeđe kombinacija četiriju lijekova (FLOT).^{1,14,17} U načelu, kombinacija većeg broja lijekova rezultira nešto većim postotkom odgovora bez znatnijih razlika u preživljenju, uz često veću toksičnost. Stoga se kao standard preporučuje primjena protokola koji se sastoji od derivata platine u kombinaciji s fluoropirimidinom, a samo se u mlađih bolesnika statusa ECOG 0 – 1 može razmotriti primjena kombinacije triju lijekova.^{1,14,17} Pokazano je da se u kemoterapijskim protokolima cisplatin može zamijeniti oksaliplatinom, a 5-FU kapecitabinom.²² Primjenom protokola EOX (epirubicin, oksaliplatin i kapecitabin) postignuto je, u odnosu prema ECF-u, poboljšanje medijana preživljenja s 9,9 na 11,2 mjeseca sa sniženim rizikom od nastanka tromboembolijskih incidenata.³⁷ Također je združenom analizom pokazano poboljšanje preživljenja primjenom kapecitabina u odnosu prema 5-FU u terapijskim protokolima s dva ili tri lijeka.³⁸ Zbog visoke toksičnosti (69% toksičnosti gradusa 3, 82% neutropenija) ne preporučuje se primjena originalnog protokola DCF (docetaksel, cisplatin, 5-FU), već modificiranih shema.^{39,40} Primjena docetaksela, oksaliplatin i 5-FU pokazala je u studiji faze 2 bolji odgovor i preživljenje nego docetaksel, oksaliplatin i kapecitabin ili docetaksel s oksaliplatinom.⁴¹ Učinkovitost uz prihvatljivu toksičnost u prvoj liniji pokazao je i protokol FOLFIRI.^{42,43}

U bolesnika održanog općeg stanja (ECOG 0 – 2) može se primijeniti druga linija liječenja. Preporučuje se primjena paklitaksela ili docetaksela ili irinotekana.⁴⁴⁻⁴⁶ Primjena ramucirumaba poboljšala je u kliničkoj studiji medijan preživljenja za 1,4 mjeseca u odnosu prema suportivnoj terapiji, dok je kombinacija ramucirumaba i paklitaksela poboljšala medijan preživljenja za 2,2 mjeseca u odnosu prema monoterapiji paklitakselom uz veću učestalost neutropenije i hipertenzije.^{47,48}

Ako su od primjene prve linije kemoterapije prošla više od 3 mjeseca, može se razmotriti ponovna primjena istoga kemoterapijskog protokola uz poštovanje maksimalnih kumulativnih doza pojedinih lijekova.⁴⁹

Kod bolesnika statusa ECOG 0 – 2 i nakon 2 linije kemoterapije može se primijeniti i treća linija koju obično čini jedan od prethodno navedenih lijekova za drugu liniju što do tada nije primijenjen.

Za sada nema dokaza da gastrektomija i/ili metastazektomija u ograničenoj metastatskoj bolesti pridonose poboljšanju ishoda liječenja.^{1,14,17} Također se temeljem postojećih dokaza u našoj populaciji ne može preporučiti primjena hipertermijske intraperitonealne kemoterapije (HIPEC) pri liječenju karcinoma peritoneuma osim u sklopu kliničkih studija ili, iznimno, u pojedinih bolesnika na temelju odluke multidisciplinarnog tima.^{1,14,17}

Palijativna radioterapija dvjema trećinama bolesnika olakšava tegobe poput krvarenja, opstrukcije i boli. Najčešće su u primjeni sheme: TD 30 Gy u 10 frakcija, TD 40 Gy u 16 frakcija te katkad TD 8 Gy jednokratno.^{50,51} Ponožljiva krvarenja iz tumora mogu se tretirati i endoskopski, dok se opstruktivne tegobe mogu olakšati primjenom samoširećega metalnog stenta i gastrojejunostomijom u bolesnika dužeg očekivanog trajanja života.^{14,17}

Osim toga, bolesnike s lokalno uznapredovalim inoperabilnim, rekurentnim i/ili metastatskim rakom želuca treba uključivati u kliničke studije radi poboljšanja ishoda liječenja budući da se dosadašnjim mogućnostima liječenja u ovom stadiju bolesti postiže medijan preživljenja tek nešto duži od godine dana, i to samo u onih s HER2-pozitivnim tumorima koji prime kombinaciju kemoterapije i trastuzumaba, dok je medijan preživljenja za HER2-negativne kraći od jedne godine. Temeljem dosadašnjih rezultata kliničkih studija perspektivna je imunoterapija inhibitorima imunskih kontrolnih točaka, a osobito u bolesnika s visokom mikrosatelitskom nestabilnosti (MSI).¹⁵ Pembrolizumab je u bolesnika s visokim MSI-jem pokazao učinkovitost u drugoj liniji, a u bolesnika s ekspresijom PD-L1 ≥ 1 (engl. *programmed death-ligand 1* – ligand programirane stanične smrti 1) u trećoj ili višoj liniji liječenja.^{15,52} Time visoki MSI, koji je odraz neaktivnosti gena za popravak oštećenog DNK (engl. *deficient mismatch repair* – dMMR) i PD-L1 postaju potencijalni novi prediktivni biomarkeri. S obzirom na odličnu učinkovitost imunoterapije kod populacije bolesnika s MSI-jem i metastatskom bolešću te niske incidencije MSI-ja, tumore svih ovih bolesnika trebalo bi testirati na mikrosatelitsku nestabilnost.

Supportivno simptomatska terapija

Održavanje tjelesne težine vrlo je važno kod bolesnika s rakom želuca budući da je u njih unos hrane često povezan s osjećajem mučnine, brzim osjećajem sitosti i težinom u trbuhu.⁵³ Nakon gastrektomije 38 – 76% bolesnika ima simptome tzv. „dumping sindroma“.⁵⁴ Kako bi se smanjile tegobe bolesnika, preporučuju se unos većeg broja malih obroka, polagano žvakanje hrane, unos tekućine 30 – 60 minuta prije ili nakon jela, a ne uz obrok, te izbjegavanje horizontalnog položaja nakon jela. Kao izvor proteina preporučuje se konzumacija peradi, ribe, mahunarka, mliječnih proizvoda s manje masnoća i orašastog voća, dok se kao izvor masnoća preporučuju biljne masti. Voće i povrće, grahorice i žitarice kvalitetan su izvor ugljikohidrata.

U bolesnika s rakom želuca, a osobito onih liječenih totalnom gastrektomijom, često se nalazi manjak vitamina B12, folne kiseline i željeza.⁵³ Nakon totalne gastrekto-

mije preporučuje se primjena vitamina B12 1000 μg im. jedanput na mjesec. U ostalih bolesnika preporučuje se primjena multivitaminskog preparata. Pri kliničkoj indikaciji preporučuju se nadoknada željeza, ponajprije peroralnim pripravcima, uz primjenu vitamina C, kao i unos hrane bogate željezom (nemasna govedina, svinjetina, tuna, sardina, grah, leća, špinat, grašak, sušene marelice, orašasti plodovi) i vitaminom C (naranča, limun, grejp, ananas, jagode, maline, rajčica, brokula, kelj, krumpir).

Pri osteopeniji i osteoporozu, koje su česte u bolesnika liječenih gastrektomijom, preporučuje se nadoknada vitamina D i kalcija uz praćenje denzitometrijom i određivanjem razine kalcija i vitamina D u serumu.

Preporuke za kontrolu i praćenje liječenih bolesnika

Šezdeset do sedamdeset posto povrata bolesti zabilježi se u prve 2 godine, a 90% u 5 godina od završenoga radikalnog liječenja. Iako rano otkrivanje povrata bolesti ne rezultira boljim preživljenjem, redovito praćenje često pruža psihološku potporu bolesnicima i omogućava korekciju nutritivnih deficita poput deficita vitamina B12 i željeza.^{14,17,55}

U svih se liječenih bolesnika preporučuju: anamneza i klinički pregled svaka 3 – 6 mjeseci prve 2 godine, zatim svakih 6 mjeseci od 3 do 5 godina te nakon toga jedanput na godinu.¹⁴

Kod bolesnika s Tis i T1a liječenih endoskopskom resekcijom preporučuje se ezofagogastroskopija svakih 6 mjeseci prve godine te zatim jedanput na godinu tijekom 3 godine kod Tis i tijekom 5 godina kod T1a.¹⁴

U bolesnika s tumorima T1a i b, N0-1 liječenima kirurški, uz anamnezu i klinički pregled kako je gore navedeno, preporučuje se periodična laboratorijska i radiološka obrada (CT toraksa, abdomena i zdjelice) ovisno o kliničkoj indikaciji, dok se kod svih ostalih bolesnika liječenih kirurški, uz neoadjuvantnu ili adjuvantnu terapiju i sve već navedeno, preporučuje razmotriti CT toraksa, abdomena i zdjelice svakih 6 mjeseci prve dvije godine te zatim jedanput na godinu do 5 godina.¹⁴

LITERATURA

1. Ajani JA, Lee J, Sano T, Janjigian YY, Fan D, Song S. Gastric adenocarcinoma. *Nat Rev Dis Prim* 2017;3:17036.
2. Torre LA, Siegel RL, Ward EM, Jemal A. Global Cancer Incidence and Mortality Rates and Trends—An Update. *Cancer Epidemiol Biomarkers Prev* 2016;25:16–27.
3. Ajani JA, Haejin I, Takeshi S i sur. Stomach. U: Amin MB, Edge S, Greene F i sur. (ur.). *AJCC Cancer Staging Manual*. 8. izd. Chicago: Springer; 2017, str. 203–20.
4. *Registar za rak*. Incidencija raka u Hrvatskoj 2014. Zagreb: Hrvatski zavod za javno zdravstvo. Bilten br. 39; 2016.
5. Graham DY, Schwartz JT, Cain GD, Gyorkey F. Prospective evaluation of biopsy number in the diagnosis of esophageal and gastric carcinoma. *Gastroenterology* 1982;82:228–31.
6. Bosman FT, Carneiro F, Hruban RH, Theise ND (ur.). WHO classification of tumours of the digestive system. Geneva: WHO Press; 2010.
7. Laurén P. The two histological main types of gastric carcinoma: diffuse and so-called intestinal-type carcinoma. An attempt at a histological classification. *Acta Pathol Microbiol Scand* 1965;64:31–49.
8. Charalampakis N, Nogueras González GM, Elimova E i sur. The Proportion of Signet Ring Cell Component in Patients with Localized Gastric Adenocarcinoma Correlates with the Degree of Response to Pre-Operative Chemoradiation. *Oncology* 2016;90:239–47.

9. *Cancer Genome Atlas Research Network*. Comprehensive molecular characterization of gastric adenocarcinoma. *Nature* 2014;513: 202–9.
10. *Tang LH, Berlin J, Branton P i sur*. Protocol for the examination of specimens from patients with carcinoma of the stomach. U: Washington K (ur.). Reporting on cancer specimens: Case summaries and background documentation. Northfield, IL: College of American Pathologists; 2012. Dostupno na: <http://www.cap.org>. Pristupljeno: 3. 1. 2018.
11. *Hofmann M, Stoss O, Shi D i sur*. Assessment of a HER2 scoring system for gastric cancer: results from a validation study. *Histopathology* 2008;52:797–805.
12. *Rüschoff J, Hanna W, Bilous M i sur*. HER2 testing in gastric cancer: a practical approach. *Modern Pathol* 2012;25:637–50.
13. *Janjigian YY, Werner D, Pauligk C i sur*. Prognosis of metastatic gastric and gastroesophageal junction cancer by HER2 status: a European and USA International collaborative analysis. *Ann Oncol* 2012;23:2656–62.
14. *National Comprehensive Cancer Network Guidelines*. Version 1.2018. Gastric cancer. Dostupno na: <http://www.nccn.org>. Pristupljeno: 3. 4. 2018.
15. *Le DT, Durham JN, Smith KN i sur*. Mismatch repair deficiency predicts response of solid tumors to PD-1 blockade. *Science* 2017; 357:409–13.
16. *Ott K, Lordick F, Herrmann K, Krause BJ, Schuhmacher C, Siewert JR*. The new credo: induction chemotherapy in locally advanced gastric cancer: consequences for surgical strategies. *Gastric Cancer* 2008;11:1–9.
17. *Smyth EC, Verheij M, Allum W, Cunningham D, Cervantes A, Arnold D; ESMO Guidelines Committee*. Gastric cancer: ESMO Clinical Practice Guidelines for diagnosis, treatment and follow-up. *Ann Oncol* 2016;27(Suppl 5):v38–v49.
18. *Songun I, Putter H, Kranenbarg EM, Sasako M, van de Velde CJ*. Surgical treatment of gastric cancer: 15-year follow-up results of the randomised nationwide Dutch D1D2 trial. *Lancet Oncol* 2010;11: 439–49.
19. *Cuschieri A, Weeden S, Fielding J i sur*. Patient survival after D1 and D2 resections for gastric cancer: long-term results of the MRC randomized surgical trial. Surgical Co-operative Group. *Br J Cancer* 1999;79(9–10):1522–30.
20. *Cunningham D, Allum WH, Stenning SP i sur*. Perioperative chemotherapy versus surgery alone for resectable gastroesophageal cancer. *N Engl J Med* 2006;355:11–20.
21. *Ychou M, Boige V, Pignon JP i sur*. Perioperative chemotherapy compared with surgery alone for resectable gastroesophageal adenocarcinoma: an FNCLCC and FFCO multicenter phase III trial. *J Clin Oncol* 2011;29:1715–21.
22. *Cunningham D, Starling N, Rao S i sur*. Capecitabine and oxaliplatin for advanced esophagogastric cancer. *N Engl J Med* 2008;358: 36–46.
23. *Al-Batran SE, Hofheinz RD, Pauligk C i sur*. Histopathological regression after neoadjuvant docetaxel, oxaliplatin, fluorouracil, and leucovorin versus epirubicin, cisplatin, and fluorouracil or capecitabine in patients with resectable gastric or gastro-oesophageal junction adenocarcinoma (FLOT4-AIO): results from the phase 2 part of a multicentre, open-label, randomised phase 2/3 trial. *Lancet Oncol* 2016;17:1697–1708.
24. *Al-Batran SE, Pauligk C, Homann N i sur*. Docetaxel, oxaliplatin, and fluorouracil/leucovorin (FLOT) for resectable esophagogastric cancer: updated results from multicenter, randomized phase 3 FLOT4-AIO trial (German Gastric Group at AIO). ESMO 2017: abstract LBA27.
25. *Stahl M, Walz MK, Stuschke M i sur*. Phase III comparison of preoperative chemotherapy compared with chemoradiotherapy in patients with locally advanced adenocarcinoma of the esophagogastric junction. *J Clin Oncol* 2009;27:851–6.
26. *Macdonald JS, Smalley SR, Benedetti J i sur*. Chemoradiotherapy after surgery compared with surgery alone for adenocarcinoma of the stomach or gastroesophageal junction. *N Engl J Med* 2001;345: 725–30.
27. *Smalley SR, Benedetti JK, Haller DG i sur*. Updated analysis of SWOG-directed intergroup study 0116: a phase III trial of adjuvant radiochemotherapy versus observation after curative gastric cancer resection. *J Clin Oncol* 2012;30:2327–33.
28. *Dikken JL, Jansen EP, Cats A, Bakker B i sur*. Impact of the extent of surgery and postoperative chemoradiotherapy on recurrence patterns in gastric cancer. *J Clin Oncol* 2010;28:2430–6.
29. *Lee J, Lim DH, Kim S i sur*. Phase III trial comparing capecitabine plus cisplatin versus capecitabine plus cisplatin with concurrent capecitabine radiotherapy in completely resected gastric cancer with D2 lymph node dissection: the ARTIST trial. *J Clin Oncol* 2012; 30:268–73.
30. *Park SH, Sohn TS, Lee J i sur*. Phase III Trial to Compare Adjuvant Chemotherapy With Capecitabine and Cisplatin Versus Concurrent Chemoradiotherapy in Gastric Cancer: Final Report of the Adjuvant Chemoradiotherapy in Stomach Tumors Trial, Including Survival and Subset Analyses. *J Clin Oncol* 2015;33:3130–6.
31. *Sasako M, Sakuramoto S, Katai H i sur*. Five-year outcomes of a randomized phase III trial comparing adjuvant chemotherapy with S-1 versus surgery alone in stage II or III gastric cancer. *J Clin Oncol* 2011;29:4387–93.
32. *Noh SH, Park SR, Yang HK i sur*. Adjuvant capecitabine plus oxaliplatin for gastric cancer after D2 gastrectomy (CLASSIC): 5-year follow-up of an open-label, randomised phase 3 trial. *Lancet Oncol* 2014;15:1389–96.
33. *Yi Y, Yu J, Li B i sur*. Pattern of lymph node metastases and its implication in radiotherapeutic clinical target volume delineation of regional lymph node in patients with gastric carcinoma. *Radiation Oncol* 2010;96:223–30.
34. *Verheij M, Jansen EPM, Cats A i sur*. A multicenter randomized phase III trial of neo-adjuvant chemotherapy followed by surgery and chemotherapy or by surgery and chemoradiotherapy in resectable gastric cancer: First results from the CRITICS study. *J Clin Oncol* 2016;34(Suppl): abstr 4000.
35. *Bang YJ, Van Cutsem E, Feyereislova A i sur*. Trastuzumab in combination with chemotherapy versus chemotherapy alone for treatment of HER2-positive advanced gastric or gastro-oesophageal junction cancer (ToGA): a phase 3, open-label, randomised controlled trial. *Lancet* 2010;376:687–97.
36. *Taberero J, Hoff PM, Shen L i sur*. Pertuzumab (P) + trastuzumab (H) + chemotherapy (CT) for HER2-positive metastatic gastric or gastro-oesophageal junction cancer (mGC/GEJC): final analysis of a phase III study (JACOB). ESMO 2017: abstract 6160.
37. *Starling N, Rao S, Cunningham D i sur*. Thromboembolism in patients with advanced gastroesophageal cancer treated with anthracycline, platinum, and fluoropyrimidine combination chemotherapy: a report from the UK National Cancer Research Institute Upper Gastrointestinal Clinical Studies Group. *J Clin Oncol* 2009;27:3786–93.
38. *Okines AF, Norman AR, McCloud P, Kang YK, Cunningham D*. Meta-analysis of the REAL-2 and ML17032 trials: evaluating capecitabine-based combination chemotherapy and infused 5-fluorouracil-based combination chemotherapy for the treatment of advanced oesophago-gastric cancer. *Ann Oncol* 2009;20:1529–34.
39. *Van Cutsem E, Moiseyenko VM, Tjulandin S i sur*. Phase III study of docetaxel and cisplatin plus fluorouracil compared with cisplatin and fluorouracil as first-line therapy for advanced gastric cancer: a report of the V325 Study Group. *J Clin Oncol* 2006;24:4991–7.
40. *Shah MA, Janjigian YY, Stoller R i sur*. Randomized Multicenter Phase II Study of Modified Docetaxel, Cisplatin, and Fluorouracil (DCF) Versus DCF Plus Growth Factor Support in Patients With Metastatic Gastric Adenocarcinoma: A Study of the US Gastric Cancer Consortium. *J Clin Oncol* 2015;33:3874–9.
41. *Van Cutsem E, Boni C, Taberero J i sur*. Docetaxel plus oxaliplatin with or without fluorouracil or capecitabine in metastatic or locally recurrent gastric cancer: a randomized phase II study. *Ann Oncol* 2015;26:149–56.
42. *Dank M, Zaluski J, Barone C i sur*. Randomized phase III study comparing irinotecan combined with 5-fluorouracil and folinic acid to cisplatin combined with 5-fluorouracil in chemotherapy naive patients with advanced adenocarcinoma of the stomach or esophago-gastric junction. *Ann Oncol* 2008;19:1450–7.
43. *Guimbaud R, Louvet C, Ries P i sur*. Prospective, randomized, multicenter, phase III study of fluorouracil, leucovorin, and irinotecan versus epirubicin, cisplatin, and capecitabine in advanced gastric adenocarcinoma: a French intergroup (Fédération Francophone de Cancérologie Digestive, Fédération Nationale des Centres de Lutte Contre le Cancer, and Groupe Coopérateur Multidisciplinaire en Oncologie) study. *J Clin Oncol* 2014;32:3520–6.
44. *Hironaka S, Ueda S, Yasui H i sur*. Randomized, open-label, phase III study comparing irinotecan with paclitaxel in patients with advanced gastric cancer without severe peritoneal metastasis after failure of prior combination chemotherapy using fluoropyrimidine plus platinum: WJOG 4007 trial. *J Clin Oncol* 2013;31:4438–44.
45. *Ford HE, Marshall A, Bridgewater JA i sur*. Docetaxel versus active symptom control for refractory oesophago-gastric adenocarcinoma

- (COUGAR-02): an open-label, phase 3 randomised controlled trial. *Lancet Oncol* 2014;15:78–86.
46. *Thuss-Patience PC, Kretzschmar A, Bichev D i sur.* Survival advantage for irinotecan versus best supportive care as second-line chemotherapy in gastric cancer—a randomised phase III study of the Arbeitsgemeinschaft Internistische Onkologie (AIO). *Eur J Cancer* 2011;47:2306–14.
 47. *Fuchs CS, Tomasek J, Yong CJ i sur.* Ramucirumab monotherapy for previously treated advanced gastric or gastro-oesophageal junction adenocarcinoma (REGARD): an international, randomised, multi-centre, placebo-controlled, phase 3 trial. *Lancet* 2014;383(9911): 31–9.
 48. *Wilke H, Muro K, Van Cutsem E i sur.* Ramucirumab plus paclitaxel versus placebo plus paclitaxel in patients with previously treated advanced gastric or gastro-oesophageal junction adenocarcinoma (RAINBOW): a double-blind, randomised phase 3 trial. *Lancet Oncol* 2014;15:1224–35.
 49. *van den Bent MJ, van Putten WL, Hilken PH, de Wit R, van der Burg ME.* Retreatment with dose-dense weekly cisplatin after previous cisplatin chemotherapy is not complicated by significant neurotoxicity. *Eur J Cancer* 2002;38:387–91.
 50. *Tey J, Back MF, Shakespeare TP i sur.* The role of palliative radiation therapy in symptomatic locally advanced gastric cancer. *Int J Radiat Oncol Biol Phys* 2007;67:385–8.
 51. *Tey J, Soon YY, Koh WY i sur.* Palliative radiotherapy for gastric cancer: a systematic review and meta-analysis. *Oncotarget* 2017;8: 25797–805.
 52. *Fuchs CS, Doi T, Jang RW-J i sur.* KEYNOTE-059 cohort 1: Efficacy and safety of pembrolizumab (pembro) monotherapy in patients with previously treated advanced gastric cancer (abstract). *J Clin Oncol* 2017;35:4003.
 53. *Rosania R, Chiapponi C, Malfertheiner P, Venerito M.* Nutrition in Patients with Gastric Cancer: An Update. *Gastrointest Tumors* 2016; 2:178–87.
 54. *Mine S, Sano T, Tsutsumi K i sur.* Large-scale investigation into dumping syndrome after gastrectomy for gastric cancer. *J Am Coll Surg* 2010;211:628–36.
 55. *Elimova E, Slack RS, Chen HC i sur.* Patterns of relapse in patients with localized gastric adenocarcinoma who had surgery with or without adjunctive therapy: costs and effectiveness of surveillance. *Oncotarget* 2017;8:81430–40.