

# Priručnik oralne higijene

---

**Glažar, Irena; Bakarčić, Danko; Ivančić Jokić, Nataša; Katić, Višnja;  
Kovačević Pavičić, Daniela; Kuiš, Davor; Prpić, Jelena; Simonić-Kocijan,  
Sunčana**

**Authored book / Autorska knjiga**

*Publication status / Verzija rada:* **Published version / Objavljena verzija rada (izdavačev PDF)**

*Publication year / Godina izdavanja:* **2017**

*Permanent link / Trajna poveznica:* <https://um.nsk.hr/um:nbn:hr:184:968224>

*Rights / Prava:* [Attribution-NonCommercial 4.0 International/Imenovanje-Nekomercijalno 4.0 međunarodna](#)

*Download date / Datum preuzimanja:* **2024-10-05**



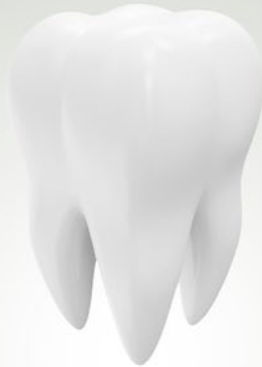*Repository / Repozitorij:*

[Repository of the University of Rijeka, Faculty of Medicine - FMRI Repository](#)



Irena Glažar i suautori

# PRIRUČNIK ORALNE HIGIJENE



MEDICINSKI FAKULTET SVEUČILIŠTA U RIJECI  
RIJEKA, 2017.

Irena Glažar i suautori  
PRIRUČNIK ORALNE HIGIJENE

*Nakladnik:*  
MEDICINSKI FAKULTET SVEUČILIŠTA U RIJECI

*Za nakladnika:*  
prof. dr. sc. TOMISLAV RUKAVINA  
Medicinski fakultet Sveučilišta u Rijeci

*Recenzenti:*  
prof. dr. sc. MIRANDA MUHVIĆ UREK  
prof. dr. sc. BERISLAV PERIĆ

*Lektor:*  
MIŠO NOVKOVIĆ, prof.

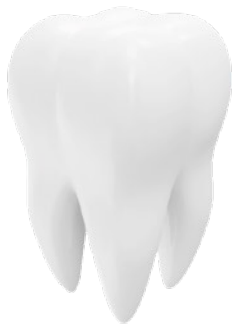*Grafička priprema:*  
CHRISTIAN T. BELINC

Sveučilište u Rijeci uvrstilo je ovu knjigu u sveučilišne udžbenike  
Odlukom Povjerenstva za izdavačku djelatnost Sveučilišta u Rijeci  
Klasa: 602-09/16-01/14, URBROJ: 2170-57-03-16-2

ISBN 978-953-7057-55-1

Irena Glažar i suautori

P R I R U Č N I K  
**ORALNE HIGIJENE**



MEDICINSKI FAKULTET SVEUČILIŠTA U RIJECI  
RIJEKA, 2017.

## Abecedni popis autora:



**Danko Bakarčić,**

izvanredni profesor, specijalist pedodont, Studij dentalne medicine Medicinskog fakulteta Sveučilišta u Rijeci i Klinički bolnički centar Rijeka



**Tomislav Čabov,**

izvanredni profesor, specijalist oralni kirurg, Studij dentalne medicine Medicinskog fakulteta Sveučilišta u Rijeci i Klinički bolnički centar Rijeka



**Irena Glažar,**

docentica, specijalistica oralne patologije, Studij dentalne medicine Medicinskog fakulteta Sveučilišta u Rijeci i Klinički bolnički centar Rijeka



**Nataša Ivančić Jokić,**

izvanredna profesorica, specijalistica pedodoncije, Studij dentalne medicine Medicinskog fakulteta Sveučilišta u Rijeci i Klinički bolnički centar Rijeka



**Višnja Katić,**

dr. med. dent.,  
Studij dentalne medicine Medicinskog fakulteta Sveučilišta u Rijeci



**Daniela Kovačević Pavičić,**

izvanredna profesorica, specijalistica stomatološke protetike,  
Studij dentalne medicine Medicinskog fakulteta Sveučilišta u Rijeci i Klinički bolnički centar Rijeka



**Davor Kuiš,**

docent, specijalist parodontolog, Studij dentalne medicine Medicinskog fakulteta Sveučilišta u Rijeci i Klinički bolnički centar Rijeka



**Jelena Prpić,**

docentica, specijalistica parodontolog, Studij dentalne medicine Medicinskog fakulteta Sveučilišta u Rijeci i Klinički bolnički centar Rijeka



**Sunčana Simonić-Kocijan,**

docentica, specijalistica stomatološke protetike, Studij dentalne medicine Medicinskog fakulteta Sveučilišta u Rijeci i Klinički bolnički centar Rijeka

## Sadržaj

<b>1. ORALNA HIGIJENA, SREDSTVA I METODE ODRŽAVANJA</b> <i>(Jelena Prpić, Irena Glažar)</i> .....	7
Sredstva za održavanje oralne higijene – opće napomene .....	8
Tehnike četkanja .....	13
<b>2. ODRŽAVANJE ORALNE HIGIJENE KOD DJECE – TEHNIKE ČETKANJA I ČETKICE</b> <i>(Danko Bakarčić, Nataša Ivančić Jokić)</i> .....	15
Tehnike četkanja .....	15
Četkice .....	16
Zubne paste .....	17
<b>3. ODRŽAVANJE ORALNE HIGIJENE KOD OSOBA S ORTODONTSKIM NAPRAVAMA</b> <i>(Višnja Katić)</i> .....	21
Mobilne ortodontske naprave od akrilata i žičanih elemenata .....	22
Fiksne ortodontske naprave <i>edgewise</i> tipa .....	23
Održavanje oralne higijene nakon implantacije ortodontskih mini-implantata .....	31
Održavanje oralne higijene kod pacijenata s rascjepom usne i/ili nepca .....	31
Održavanje oralne higijene kod pacijenata s ortognatskim kirurškim zahvatom u sklopu ortodontske terapije .....	33
<b>4. ODRŽAVANJE ORALNE HIGIJENE PROTETSKIH NADOMJESTAKA</b> <i>(Daniela Kovačević Pavičić)</i> .....	39
Higijena fiksnih protetskih radova .....	39
Higijena mobilnih protetskih nadomjestaka .....	41
Higijena djelomičnih proteza i kombiniranih radova .....	42
Higijena potpunih proteza .....	44
<b>5. ODRŽAVANJE ORALNE HIGIJENE U PACIJENATA S PARODONTNIM BOLESTIMA</b> <i>(Davor Kuiš, Jelena Prpić)</i> .....	47
Promjene morfologije kod pacijenata s upalnim parodontnim bolestima .....	47
Promjene morfologije kod pacijenata s gingivnom recesijom .....	49
Preporuke za održavanje oralne higijene kod pacijenata s parodontnim bolestima .....	50

<b>6. ODRŽAVANJE ORALNE HIGIJENE KOD ORALNOKIRURŠKIH PACIJENATA</b>	
<i>(Tomislav Čabov)</i> .....	57
Preoperativne upute .....	61
Postoperativne upute nakon ekstrakcije zuba .....	61
Upute za održavanje oralne higijene nakon alveotomije .....	64
Upute za održavanje oralne higijene nakon ugradnje dentalnih implantata .....	65
<b>7. ODRŽAVANJE ORALNE HIGIJENE KOD NEMOĆNIH I UZ KREKET VEZANIH PACIJENATA</b>	
<i>(Sunčana Simonić-Kocijan)</i> .....	71
Pripremne faze u provođenju oralne higijene .....	72
Potreban materijal .....	73
Položaj pacijenta .....	73
Sredstva za provođenje oralne higijene .....	73
Provođenje oralne higijene .....	74
<b>8. ODRŽAVANJE ORALNE HIGIJENE KOD PACIJENATA S MALIGNIM BOLESTIMA</b>	
<i>(Irena Glažar)</i> .....	77

# ORALNA HIGIJENA, SREDSTVA I METODE ODRŽAVANJA

*Jelena Prpić, Irena Glažar*

---

Oralno zdravlje predstavlja važan dio općeg zdravlja, a uključuje zdravlje cjelokupne usne šupljine odnosno zdravlje zuba, parodontnog tkiva, sluznice i žlijezda slinovnica. Usna šupljina kolonizirana je velikim brojem mikroorganizama no obrambeni sustav domaćina i mikrobiološki svijet žive pretežno u ravnoteži. U trenutku kada nastupi poremećaj ravnoteže postoji mogućnost razvitka bolesti poput karijesa, gingivitisa, parodontitisa, periimplantitisa i stomatitisa. Većina se ovih bolesti povezuje s nakupljanjem zubnog plaka/biofilma na mekim i tvrdim strukturama usne šupljine i njegovim nedostatnim i/ili nepravilnim odstranjivanjem. Svrha je oralne higijene prevenirati nastanak bolesti i time doprinijeti zdravlju usne šupljine.

Metodama oralne higijene sprečava se nakupljanje biofilma na mekim i tvrdim oralnim tkivima. Gradivni su mu elementi naslage različitih vrsta mikroorganizama uloženi u intermikrobni matriks glikoproteina sline i polisaharidnih bakterijskih produkata. Stvara se na fiziološki nečistim mjestima na zubima, slobodnoj gingivi, interdentalnim papilama te protetskim nadomjescima. Prema položaju uz oralna tkiva, biofilm može biti supragingivalni i subgingivalni.

Njegovo je stvaranje složen i dinamičan proces koji se odvija u nekoliko faza koje nisu jasno razgraničene. Početna faza uključuje stva-



ranje pelikule na površini zuba adsorpcijom proteina iz sline. Potom dolazi do kolonizacije površine različitim vrstama bakterija. Ponašanje bakterija mijenja se u trenutku kada se pričvrste na površinu. Proces uključuje aktivan rast stanica koje su dotad bile u stanju izgladnelosti i sintezu novih komponenata vanjske membrane. Bakterijska se masa povećava zbog neprestanog rasta prijanjajućih bakterija, adhezije novih bakterija i sinteze ekstracelularnih polimera. Pritom se mijenja gradijent kisika i u dubljim se slojevima stvaraju anaerobni uvjeti. Bakterijski je sastav raznolik, a čine ga gram-pozitivne i gram-negativne te aerobne, anaerobne i fakultativno anaerobne bakterije, najčešće streptokoki, stafilokoki, laktobacili, fuzobakterije, bakteroidesi, spirili i filamentozne bakterije; nestalan je i mijenja se razvojem od nezrelog do zrelog plaka.

Mineralizacijom plaka stvara se zubni kamenac, koji je građen od anorganskih i organskih tvari. Anorganske uključuju spojeve i soli kalcija, fosfora, magnezija te natrija, stroncija, cinka, bakra, aluminijska i željeza u tragovima. Organski dio uključuje kompleksne proteinske polisaharide, deskvamirane epitelne stanice, leukocite, različite mikroorganizme i ugljikohidrate. Mekan biofilm očvrstne precipitacijom mineralnih soli iz sline. Mineralizacija počinje ekstracelularno oko bakterija. Kamenac se stvara na području kliničke krune zuba, na protezama, u parodontnom džepu i na drugim tkivima gdje je prethodno postojao biofilm.

Korištenjem mehaničkih i kemijskih sredstava, odnosno pravilnim provođenjem oralne higijene, onemogućava se nakupljanje plaka i njegova mineralizacija. Najčešći i djelotvoran način provođenja oralne higijene je mehaničko čišćenje zuba četkicom i pastom za zube.

## **Sredstva za održavanje oralne higijene – opće napomene**

Najrasprostranjeniji način uklanjanja biofilma u dijelu svijeta koji se smatra razvijenim je četkanje – današnje procjene govore da 95–100% populacije zapadne hemisfere barem povremeno rabi zubne četkice za mehaničko uklanjanje biofilma.

Osnovno sredstvo kojim se biofilm odstranjuje je zubna četkica. Unatoč činjenici da učinkovitost četkanja ne ovisi nužno o dizajnu četkice već i o vještini pojedinca koji je koristi te frekvenciji i trajanju četkanja, treba imati na umu da je proizvodnja četkica u posljednjih dvadesetak godina postala velik biznis. Proizvođači kontinuirano razvijaju četkice koje se razlikuju po izgledu drške, veličini glave, debljini, dužini, broju i načinu postavljanja vlakana, vršku vlakana te konačno mekoći. Tek je 1998. godine donesena prva preporuka o tome kako bi četkica za zube trebala izgledati pa je Europska radionica o mehaničkoj kontroli plaka zaključila da idealna zubna četkica treba imati prikladnu veličinu drške, prikladnu veličinu glave (ovisno o veličini usta), zaobljena najlonska vlakna promjera manjeg od 0,23 mm, mekana vlakna definirana prema međunarodnim industrijskim standardima te razrađenu postavu vlakana koja će omogućiti olakšano uklanjanje plaka s aproksimalnih područja i rubnih dijelova zuba. Ne bi smjela dovesti do oštećenja tvrdih i mekih zubnih tkiva. Svaka četkica ima osnovne dijelove koji uključuju glavu, vrat i držak. Radni dio četkice je glava s vlaknima postavljenim u snopove u nekoliko redova. Tvrdoću četkice određuju vlakna, odnosno kombinacija materijala od kojih su izrađena, promjera i dužine te broja vlakana u snopu. Veći se dio povijesti smatralo da će se plak lakše i učinkovitije ukloniti pomoću tvrdih četkica; one su redovito bile izrađene od debljih vlakana koja su posljedično bila manje savitljiva. Takva logika temeljila se na ideji da je kamenac glavni uzročni čimbenik u razvoju parodontne bolesti. Međutim, kako se fokus mijenjao prema plaku nakupljenom u epigingivnom području, tako je jačala ideja da bi tanka, savitljiva, dakle meka vlakna mogla istovremeno biti učinkovitija prema biofilmu i poštenija prema mekim tkivima te tako spriječiti razvoj neugodnih gingivalnih recesija i drugih vrsta trauma mekih tkiva. Meke četkice gusto postavljenih vlakana, koje su sadržavale i do deset puta više vlakana od dotadašnjih tvrdih ili srednje tvrdih, počinju dominirati tržištem proizvoda za održavanje oralne higijene tek nakon 2000. godine zahvaljujući Jiri Sedelmayeru koji je utvrdio da su dotadašnje četkice i tehnike četkanja potpuno zanemarivale ili čak ozljeđivale područja koja su najosjetljivija na akumulaciju plaka,

poput gingivalnog sulkusa, interdentalnih prostora i oralno-distalnih površina zuba. Otada počinje era dominacije mekih četkica i razvoj posebnih četkica vrlo male glave, promjera 6 do 9 mm, koje omogućuju savršeno čišćenje svih zakutaka, zub po zub.

Pokušaji učinkovitijeg i jednostavnijeg održavanja oralne higijene uključivali su i četkice s 2 ili 3 glave, te varijabilne dužine i raspored vlakana na četkici. Primjerice, već su duže vrijeme dostupne četkice s križnim rasporedom vlakana (engl. criss-cross) nagnutih pod kutom od približno 15°, kao i četkice sa skupinama vlakana različitih duljina. Unatoč tome, prednost takvih četkica nad onima klasičnog dizajna nije znanstveno dokazana s obzirom da – kako je već naglašeno – učinkovitost četkanja primarno ovisi o tehnici i motivaciji onoga koji se četkicom služi.

Učinkovito održavanje oralne higijene često je naporno, zahtijeva vrijeme, strpljenje, koncentraciju te je određenom dijelu populacije i dalje nedostižno. Upravo iz tih razloga razvila se potreba za razvojem i komercijalizacijom električnih četkica za zube, s čim se započelo već tijekom 60-ih godina 20. stoljeća. Njihov razvoj traje još i danas te se brojni proizvođači svakodnevno nadmeću u osmišljavanju što privlačnije i učinkovitije električne četkice. Kada govorimo o električnim četkicama, potrebno je naglasiti da one ne predstavljaju homogenu skupinu. Prve generacije električnih četkica imale su kombinaciju horizontalnih i vertikalnih pokreta, iduća generacija rotirajuće ili oscilirajuće pokrete s pulsacijom, dok se danas najčešće preporučuju sonične (zvučne) četkice koje osim visokofrekventnih pokreta vlakana (> 30.000 pokreta u minuti) koriste i hidrodinamički učinak gibanja tekućine u mikroprostorima koje vlakna četkice ne mogu doseći. Električne četkice pokazale su se superiornima u pojedinaca smanjene manualne spretnosti; međutim, može se reći da dosadašnja istraživanja dokazuju kako su one uopćeno svojom učinkovitošću usporedive s manualnim četkicama, a zbog pozitivnog motivirajućeg učinka na korisnika mogu čak i pokazivati bolje rezultate u smislu uklanjanja plaka sa zubnih površina. Posebna prednost novijih sustava je kontrola pritiska, koja onemogućuje oštećenje mekih tkiva, te mjerač vremena (timer) koji korisnike potiče da četkanju zuba posvete neophodno vrijeme.

Danas se na tržištu nude i takozvane »ionske četkice« – one su osmišljene djelovati na način da odašiljanjem slabih, gotovo neprimjetnih strujnih signala smanjuju broj vodikovih iona u kiselinama plaka, čime teoretski dolazi do njegova razaranja i povlačenja gingivitisa. S druge strane, smatra se da mogu mijenjati električni naboj samoga plaka te tako umanjiti mogućnost njegove adhezije na površinu zuba. Unatoč tome, nije dokazana njihova veća učinkovitost u odnosu na druge električne četkice.

Različite su populacije kroz povijest razvijale i upotrebljavale raznolika interdentalna sredstva, no svima im je zajednička manja učestalost korištenja u usporedbi s četkicama. Danas možemo reći da su spomenuta sredstva najraširenija i najdostupnija u onim dijelovima svijeta koji su definirani kao »razvijeni«; međutim, čak i u »primitivnim« i izoliranim sredinama često se rabi najjednostavnije sredstvo – čačkalica. Osim nje, tijekom povijesti razvijeni su zubni konac ili svila, drvca za zube kao bliski srodnici čačkalice te interdentalne četkice. Ako ostavimo po strani raširenost upotrebe koja je kulturno uvjetovana, odabir interdentalnog sredstva trebao bi primarno biti definiran veličinom i oblikom interdentalnog prostora, pozicijom i smještajem zuba te sposobnošću i motivacijom pacijenta. Dva su osnovna razloga zašto je uz osnovno održavanje oralne higijene potrebno uključiti i interdentalna sredstva: prvi proizlazi iz promijenjene morfologije interdentalnih prostora kao posljedice gingivitisa i parodontitisa, pri čemu se u navedenim prostorima nakupljaju značajne količine plaka; drugi pak leži u posebnoj osjetljivosti interdentalne papile zbog njene specifične građe, pri čemu između vestibularne i oralne papile u području takozvanog sedla (engl. col) nedostaje zaštitni keratinizirani sloj na površini epitela (stratum corneum). Iz ovih su razloga ti prostori početna točka razvoja parodontne bolesti, ali i karijesa.

U slučajevima zdravog parodonta, te kod gingivitisa i početnog parodontitisa najčešća je uporaba zubnog konca ili svile. Po prvi ga je put preporučio Parmly još 1815. godine, i do danas je ostao najčešće preporučivanom tehnikom za održavanje interdentalne higijene. Osnovna mu je prednost široka dostupnost i mogućnost korištenja u svim interdentalnim prostorima bez obzira na veličinu, dok su mu mane nedo-

voljno uklanjanje plaka iz širih interdentalnih prostora kakvi nastaju kao posljedica parodontitisa, teška primjena u stražnjem području te vremenska zahtjevnost.

Drvca za zube predstavljaju sofisticiranu inačicu čačkalice i općenito su najčešće korišteno i najstarije sredstvo za uklanjanje interdentalnog plaka – prvi aparat za njihovu izradu konstruiran je 1872. godine. Drvce za razliku od obične čačkalice ima trokutast presjek i umeće se u prostor između dva zuba na način da je baza trokuta okrenuta prema gingivi; izrađuje se od mekog drva, a može biti impregnirano fluoridima ili dezinfekcijskim sredstvom poput klorheksidina. Prednost drvca je lakoća uporabe i niska cijena, dok je glavna mana nemogućnost primjene u uskim prostorima.

Danas se kao standardno sredstvo za održavanje oralne higijene u odraslih osoba ipak najčešće spominju interdentalne četkice – one su po prvi put predstavljene na tržištu tek 60-ih godina 20. stoljeća, a do danas su značajno unaprijeđene i prilagođene upotrebi za gotovo sve veličine i oblike međuzubnih prostora. Svaka četkica ima središnju uvijenu žicu iz koje radialno izlaze najlonska vlakna različite duljine, debljine i stupnja tvrdoće. Najmanje četkice dostupne na tržištu predviđene su za čišćenje prostora širokih svega 0,4 mm, te su njihove osnovne prednosti upravo široka mogućnost primjene i lakoća rukovanja, čak i u stražnjim područjima denticije. Također mogu poslužiti i kao nosač za primjenu fluoridnog ili klorheksidinskog gela u sklopu prevencije ili terapije karijesa i parodontnih bolesti. U prošlosti nešto skuplje, danas su kao posljedica široke ponude postale cjenovno dostupne te se koriste i u zdravim ustima, kao i u onima s razvijenim gingivitisom i parodontitisom.

Mehanička sredstva za održavanje oralne higijene mogu se koristiti samostalno i u kombinaciji s kemijskim sredstvima. Kemijska sredstva upotrebljavaju se u obliku zubnih pasti, tekućina za ispiranje usne šupljine, sprejeva, irigatora i gelova. Njihovo djelovanje svrstava se u četiri skupine: antiadhezivno, antimikrobno, uklanjanje plaka i antipatogeno.

Kemijska sredstva koja se najčešće koriste u održavanju oralne higijene su bisbigvanidni antiseptici, kvarterni amonijevi spojevi, fenoli i esencijalna ulja, triklosan, detergentski (natrij lauril sulfat), vodena otopina joda, povidon jodid, heksetidin, fluoridi i drugi.

## Tehnike četkanja

Svi se stručnjaci slažu da idealne tehnike četkanja nema; ona se treba prilagoditi svakom pojedincu s obzirom na stanje denticije (broj i raspored zuba, implantoprotetske radove, eventualna patološka stanja poput parodontne bolesti), pacijentovu spretnost i motivaciju. Idealna je tehnika ona koja ispunjava 3 uvjeta: maksimalno uklanja plak, čini to u relativno kratkom vremenu i ne uzrokuje oštećenje tvrdih i mekih tkiva usne šupljine.

Tijekom povijesti bile su popularne mnoge tehnike, počevši od onih najjednostavnijih do nešto kompliciranijih. Dvije najstarije i najčešće podučavane su horizontalno i vertikalno četkanje – one su jednostavne, no nedovoljno učinkovite. Nešto je bolje kružno (cirkularno) četkanje pri čemu su zubi spojeni, a četkica se pomiče kružno od gingivnog ruba gornjih do gingivnog ruba donjih zuba. Godine 1948. predstavljena je sulkularna ili Bassova tehnika četkanja, koja naglasak stavlja na čišćenje gingivnog sulkusa – prostora veličine oko 1 mm neposredno ispod ruba gingive. Postavljanjem četkice na gingivni rub i njenom angulacijom prema gingivi, sitnim pokretima naprijed-natrag čisti se dio zuba koji je najosjetljiviji na akumulaciju plaka. Ova tehnika neće dovesti do ozljeda i povlačenja gingive ukoliko se rabi u kombinaciji s mekom manualnom ili soničnom četkicom. Vrlo je slična Stillmanova metoda, koja se razlikuje samo po pokretima koji su sitni rotirajući/vibrirajući. I Bassova i Stillmanova metoda mogu se modificirati tako da se kombiniraju s kotrljanjem (engl. roll) prema okluzalno/incizalno.

Obrnuta je pozicija četkice kod Chartersove metode četkanja, s obzirom da su vlakna četkice usmjerena prema kruni zuba; nakon što se aplicira lagan pritisak, četkica se utiskuje u aproksimalne prostore te se primjenjuju sitni vibrirajući (rotirajući) pokreti. Ova se metoda nekada često preporučivala osobama s otvorenim interdentalnim prostorima koji su posljedica uznapredovanog parodontitisa.

Za održavanje odgovarajuće oralne higijene preporučuje se četkanje dva puta dnevno.



## L i t e r a t u r a

1. Addy M, Moran JM. Clinical indications for the use of chemical adjuncts to plaque control: chlorhexidine formulations. *Periodontol* 2000. 1997; 15: 52–4.
2. Axelsson P, Nyström B, Lindhe J. The long-term effects of a plaque control program on tooth mortality, caries and periodontal disease in adults. Results after 30 years of maintenance. *J Clin Periodontol*. 2004; 31: 749–57.
3. Bošnjak AP. Kemijska kontrola plaka. U: Bakarčić D, Ivančić Jokić N, urednici. *Osnove prevencije karijesa i parodontnih bolesti*. Split: Web knjižara; 2013. Str. 113–21.
4. Bošnjak AP. Mehanička kontrola plaka. U: Bakarčić D, Ivančić Jokić N, urednici. *Osnove prevencije karijesa i parodontnih bolesti*. Split: Web knjižara; 2013. Str. 103–12.
5. Forward GC, James AH, Barnett P, Jacksom RJ. Gum health product formulation: what is in them and why? *Periodontol* 2000. 1997; 15: 32–9.
6. Glažar I. Mehanička sredstva za kontrolu plaka. U: Bakarčić D, Ivančić Jokić N, urednici. *Osnove prevencije karijesa i parodontnih bolesti*. Split: Web knjižara; 2013. Str. 89–99.
7. Gupta P, Gupta G. Tooth brush and tooth brushing. *Ind J Dent Sci*. 2009; 1: 5–8.
8. Jones CG. Chlorhexidine: is it still the gold standard? *Periodontol* 2000. 1997; 15: 55–62.
9. Lang NP, Attström R, Löe H. *Proceedings of the European Workshop on Mechanical Plaque Control*. London: Quintessence; 1998.
10. Lindhe J, Lang PN, Karring T. *Klinička parodontologija i dentalna implantologija*. Zagreb: Nakladni zavod Globus; 2010.
11. Loos B, Claffey N, Crigger M. Effects of oral hygiene measurements on clinical and microbiological parameters of periodontal disease. *J Clin Periodontol*. 1988; 15: 211–6.
12. Mandel ID. Whypick on teeth? *J Am Dent Assoc*. 1990; 121: 129–32.
13. Ramfjord SP, Morrison EC, Burgett FG, Nissle RR, Shick RA, Zann GJ, et al. Oral hygiene and maintenance of periodontal support. *J Periodontol*. 1982; 53: 26–30.
14. Sicilia A, Arregui I, Gallego M, Cabezas B, Cuesta S. A systematic review of powered vs manual toothbrushes in periodontal cause-related therapy. *J Clin Periodontol*. 2002; 29: 39–54.
15. Van Swol RL, Van Scotter DE, Pucher JJ, Dentino AR. Clinical evaluation of anionic tooth brush in the removal of established plaque and reduction of gingivitis. *Quintessence Int*. 1996; 27: 389–94.
16. Yaacob M, Worthington HV, Deacon SA, Deery C, Walmsley AD, Robinson PG, Glenny AM. Powered versus manual toothbrushing for oral health. *Cochrane Database Syst Rev*. 2014; 6: CD002281.

# ODRŽAVANJE ORALNE HIGIJENE KOD DJECE – TEHNIKE ČETKANJA I ČETKICE

*Danko Bakarčić, Nataša Ivančić Jokić*

---

## Tehnike četkanja

Oralnu higijenu potrebno je početi provoditi najkasnije s nicanjem prvog mliječnog zuba. U početku bi to trebali činiti roditelji, a postupno i samo dijete koje će polako usvajati naviku redovitog pranja zubi. Roditelje treba poučiti i pokazati im na koji će način prati djetetu zube. Za početak je dovoljno očistiti zube (i usta) sterilnom gazom dva puta dnevno (postoje i maramice posebno napravljene za tu svrhu, s okusom) ili posebnom četkicom za zube koja se natakne na prst.

Dijete treba pustiti da se samo zabavlja i isprobava manipulacije s četkicom za zube, a roditelji su ti koji bi svojim primjerom i poticanjem trebali dati podršku djetetu u usvajanju pravilnih navika oralne higijene.

Kada dijete navrší dvije godine (tada je uglavnom niknula većina mliječnih zuba), dijete se može početi učiti kako isprati i ispljunuti pasta, odnosno do ove dobi treba biti uspostavljen pravilan režim četkanja zubi. Higijenu zubi trebalo bi provoditi minimalno dvaput dnevno, tako da nakon večernjeg pranja djeca ne konzumiraju ništa osim vode.



Djeci je potrebna pomoć prilikom pranja zubi pa nakon što je dijete opralo zube, roditelj bi još trebao uzeti četkicu i ponoviti pranje. Na taj bi način roditelj trebao sudjelovati u pranju dječjih zubi sve do šeste godine. Tada je važno naglasiti i da se obrati posebna pažnja na prve trajne kutnjake.

Od šeste do devete godine dovoljno je da nakon što dijete opere zube, roditelj samo prekontrolira, a smatra se da je dijete nakon devete godine sposobno samostalno kvalitetno oprati zube.

Nije važno kako dijete četka dok god su zubi oprani, iako bi trebalo voditi računa o pravilnoj tehnici četkanja. Smjernice su da se za određenu dob preporuči određena tehnika, ali ako dijete bolje savladava neku drugu ne treba inzistirati na onoj preporučenoj, odnosno treba ga naučiti onu tehniku koju će najlakše savladati.

Za manju djecu preporučuje se horizontalna tehnika četkanja koju će upotrebljavati i roditelji kod pranja zubi predškolskoj djeci. Kasnije, kada dijete stekne manualnu vještinu, kada počinje pisati prva slova, može se prijeći na Fonesovu ili vertikalnu metodu četkanja.

Nakon što se osamostali u pranju zuba može koristiti i ostale tehnike, a najbolja za preporučiti je metoda po Bassu.

Od obroka (pogotovo onog bogatog kiselinama) treba proći dovoljno vremena da se caklina remineralizira mineralima iz sline, jer će u protivnom četkanje zuba sastrugati demineraliziranu caklinu i izazvati pojavu erozije zubne cakline. Preporučljivo vrijeme je 3060 minuta nakon obroka.

## Četkice

Najprikladnija je ona četkica ona koja ima vrlo malu glavu i izrazito mekana plastična vlakna zaobljena na vrhu.

Poželjno je da drška bude deblja jer je pogodnija za držanje djeci koja još nemaju dovoljno razvijenu manualnu spretnost. Danas postoje brojni proizvođači koji proizvode četkice namijenjene djeci, posebno dizajnirane za svaki uzrast, tako da je teško pogriješiti (slika 1). Roditelju se može preporučiti da izabere jednu od tih četkica.

Električne četkice nemaju posebni prednosti u odnosu na klasične, iako se tako na prvi pogled ne doima. Dobre su ako će motivirati dijete na oralnu higijenu.

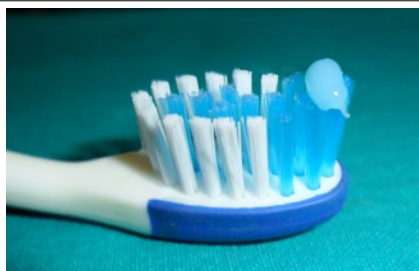## Zubne paste

Zubna pasta je neizostavni dio u održavanju oralne higijene. Često puta se postavlja pitanje kada uvesti zubnu pastu i u kojoj količini u svakodnevno čišćenje zuba kod djece. Mišljenja o korištenju zubne paste prije dvije godine starosti su podijeljena, neki autori zagovaraju da se do te dobi četka samo s čet-

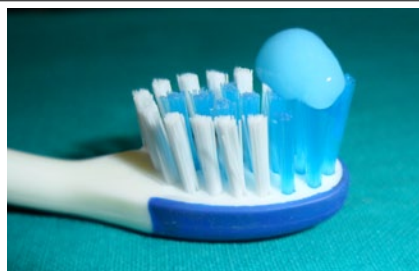kicom i vodom. Smatra se da zubnu pastu treba koristiti kada je dijete naučilo ispljunuti tj. da taj period nastupa od 1,5–2 godine života djeteta. Količina zubne paste koja se koristi prilikom svakodnevnog čišćenja trebala bi za djecu do treće godine starosti biti nanosena u tankom sloju veličine zrna riže (engl. rice-size) (slika 2), tek toliko da »zaprlja« (engl. smear) četkicu. Za djecu od 3 do 6 godina starosti (slika 3) koristi se količina veličine zrna graška (engl. pea-size), a za djecu stariju od 6 godina količina veličine dječjeg nokta (slika 4).



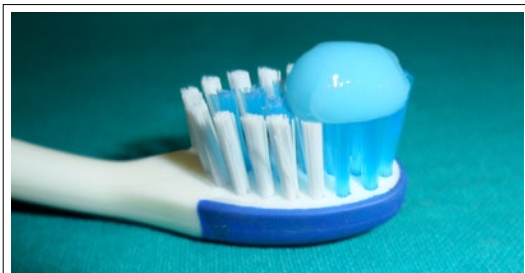Sl. 1. Četkice za zube prilagođene dobi djeteta



Sl. 2. Zubna pasta u veličini zrna riže



Sl. 3. Zubna pasta u veličini zrna graška



**Sl. 4.** Količina zubne paste za djecu stariju od 6 godina

Preporučuje se upotreba zubne paste koja sadrži fluor, radi bolje zaštite od karijesa, iako se na tržištu mogu naći i paste za zube bez fluora. Osnovni sastav zubne paste jednak je kao i kod paste za odrasle, jedino se razlikuju po korigensima okusa i koncentraciji fluora.

Preporučene koncentracije fluora u pastama za djecu kreću se od 250 ppm F na više. Različite studije su pokazale da koncentracije fluora manje od 500 ppm F nisu učinkovite u suzbijanju karijesa, dok se najveća učinkovitost postiže koncentracijama od 1000 ppm F i više.

Roditelji trebaju nadzirati dijete prilikom upotrebe zubne paste i spriječiti njeno gutanje prilikom četkanja zuba, a jednako je tako potrebno zubnu pastu držati van dohvata djeteta da je ono ne bi, s obzirom da je većina zubnih pastii slatkog voćnog okusa, progutalo u većoj količini. Dugotrajno gutanje paste za zube (u količini zrna graška) može dovesti do kroničnog trovanja što ima za posljedicu pojavu dentalne fluoroze. Opasnost od akutnog trovanja fluorom iz paste za zube je vrlo mala.



## L i t e r a t u r a :

1. American academy of pediatrics. A pediatric guide to children's oral health. Elk grove village,IL: American academy of pediatrics; 2009.
2. American academy of pediatric dentistry, Clinical affairs comitee – Infant oral health comitee. Guideline on infant oral health care. Clinical guidelines: American academy of pediatric dentistry; 2014. str. 141–145.

3. American academy of pediatric dentistry, Liasion with other groups comitee. Policy on use of fluorides. Oral health policies: American academy of pediatric dentistry 2014. str. 43–44.
4. Ammari AB, Bloch-Župan A, Ashley PF. Systematic review of studies comparing the anti-caries efficacy of children's toothpaste containing 600 ppm of fluoride or less with high fluoride toothpastes of 1,000 ppm or above. *Caries res.* 2003; 37: 85–92.
5. Attin T, Hornecker E. Tooth brushing and oral health: how frequently and when should tooth brushing be performed? *Oral Health Prev Dent.* 2005; 3: 135–40.
6. Bansal A, Ingle NA, Kaur N, Ingle E. Recent advancements in fluoride: A systematic review. *J Int Soc Prev Community Dent.* 2015; 5: 341–346.
7. Bošnjak AP. Mehanička kontrola plaka. U: Bakarčić D, Ivančić Jokić N. Osnove prevencije karijesa i parodontnih bolesti. Split: Redak, 2013. str 103–113.
8. Deacon SA, Glenny AM, Deery C, Robinson PG, Heanue M, Walmsley AD, et al. Different powered toothbrushes for plaque control and gingival health. *Cochrane Database Syst Rev.* 2010; 12: CD004971.
9. Koch G, Poulsen S, Twetman S. Caries prevention in child dental care. U: Koch G, Poulsen S. *Pediatric dentistry – a clinical approach.* Copenhagen: Munksgaard, 2001. str. 119–147.
10. Mathewson RJ, Primosch RE. *Fundamentals of pediatric dentistry.* Chicago: Quintessence books, 1995; str. 89 – 105.
11. nhs.uk[Internet]. London: NHS.Choices;c2015. Dostupno: <http://www.nhs.uk/conditions/pregnancy-and-baby/pages/looking-after-your-infantsteeth.aspx>. Pristupljeno 27. 10. 15.
12. Pieper K, Winter J, Krutisch M, Völkner-Stetefeld P, Jablonski-Momeni A. Prevention in kindergartens with 500 ppm fluoride toothpaste-a randomized clinical trial. *Clin Oral Investig.* 2015; 23: 1–6.
13. Satyawan G, Anil Patil D, Jain S, Damle D, Chopal N. Effectiveness of supervised toothbrushing and oral health education in improving oral hygiene status and practices of urban and rural school children: A comparative study. *J Int Soc Prev Community Dent.* 2014; 4: 175–181.
14. Walsh T, Worthington HV, Glenny AM, Appelbe P, Marinho VC, Shi X. Fluoride toothpastes of different concentrations for preventing dental caries in children and adolescents. *Cochrane Database Syst Rev.* 2010; 20: CD007868.
15. WebMD.com.AtlantaGA:WebMD,LLC;c2005–15. Dostupno: <http://www.webmd.com/parenting/baby/caring-babies-teeth?> Pristupljeno: 27. 10. 2015.
16. Wright JT, Hanson N, Ristic H, Whall CW, Estrich CG, Zentz RR. *J Am Dent Assoc.* 2014; 145: 182–9.



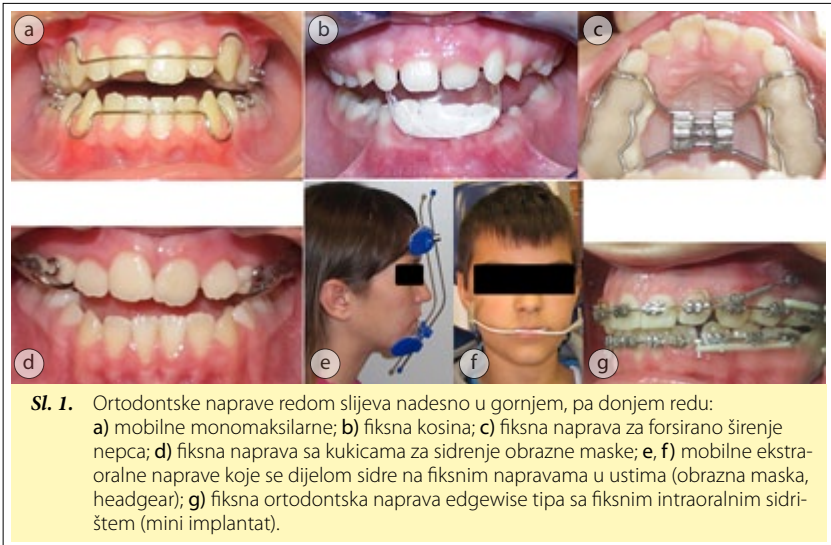# ODRŽAVANJE ORALNE HIGIJENE KOD OSOBA S ORTODONTSKIM NAPRAVAMA

*Višnja Katić*

Ortodontska terapija teži postizanju individualnog optimalnog sklada između okluzije, orofacijalnih funkcija, estetike osmijeha, lica i individualno procijenjene psihosocijalne potrebe za terapijom. Ortodontske naprave služe za korekciju malokluzija i retenciju postignute promjene po završetku trajanja ortodontske terapije. Napretkom ortodontske discipline i u suradnji s drugim stomatološkim i medicinskim specijalističkim granama omogućeno je tretiranje ne samo mladih osoba na vrhuncu rasta i razvoja, već i osoba kod kojih je završen rast i razvoj te onih manjkave ili parodontno kompromitirane denticije. Sve veća svjesnost i zahtjev za estetskim rješenjima povećavaju udio populacije koja je u nekoj fazi ortodontske terapije, ali i raspon dobi pacijenata koji se na nju odlučuju.

Ortodontske naprave mogu biti mobilne (pacijent sam unosi i vadi iz usta napravu), fiksne (naprave su pričvršćene u ustima da ih pacijent ne može sam izvaditi iz usta) i kombinirane (kod kojih je dio naprave pričvršćen u ustima, a dio može pacijent sam staviti ili izvaditi) (slika 1). Mobilne ortodontske naprave mogu biti dizajnirane samo za jednu, ili za obje čeljusti, mogu biti izrađene od akrilata u raznim bojama s do-

danim žičanim elementima, ili biti potpuno prozirne. Ponekad mobilne naprave mogu u početnim fazama terapije biti cementirane na zube kako bi proces prilagodbe bio što uspješniji.



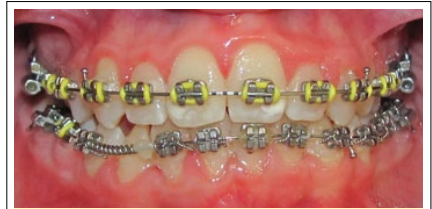## Mobilne ortodonske naprave od akrilata i žičanih elemenata

Nakon svakog nošenja napravu je potrebno oprati pod tekućom vodom, iščerkati četkicom bez upotrebe paste za zube i posušiti. Ako se na napravi nakupilo kamenca, zamiješati žlicu octa na čašu vode i ostaviti je pola sata u toj otopini, zatim isprati, iščerkati i osušiti. Kada se naprava ne nosi, treba je držati u suhoj prozirnoj kutiji kako ne bi došlo do korozije žičanih elemenata. Deformacija žičanih elemenata uslijed nagnječenja može se dogoditi ako se mobilna ortodonska naprava ne transportira u zasebnoj čvrstoj kutiji. Deformacija silikonskih ili tankih akrilatnih mobilnih naprava (kao npr. essix retainera ili invisalign udloga) može se desiti prilikom transportiranja ako se ne upotrijebe čvrste kutije, i ako se kod čišćenja koristi vruća voda (ili se naprava iskuhava u vrućoj vodi ne bi li se odstranilo obojenje uzrokovano hranom ili pićem).

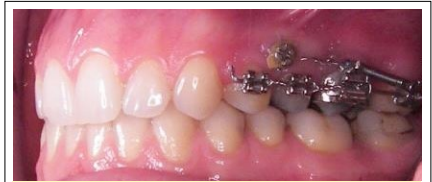## Fiksne ortodonske naprave edgewise tipa

Fiksne ortodonske naprave edgewise tipa sastoje se od bravica, tuba i prstenova koji se lijepe na zube, a u njihove se utore postranično umeću radne žice. Žica se unutar tora pričvršćuje pomoću gumenih ili čeličnih ligatura (slika 2). Tijekom terapije se prema potrebi koriste razni dodatni elementi u obliku kukica, silikonskih lanaca, potisnih i vlačnih opruga i mini-implantata (slika 3). Svi ti elementi pogoduju nakupljanju hrane i naslaga na zubima, a održavanje oralne higijene je otežano i zahtjevno. Kako bi se smanjili štetni učinci na zube i gingivu uzrokovani nezadovoljavajućom oralnom higijenom, preduvjet je za početak terapije ortodontskim napravama uspostavljanje zadovoljavajuće oralne higijene. Indeks plaka je objektivna mjera održavanja oralne higijene, a određuje se brzim intraoralnim pregledom. Omjer broja zuba s prisutnim plakom na vestibularnoj plohi i ukupnog broja zuba prisutnih u ustima pomnoži se sa 100. Dobiveni rezultat predstavlja indeks plaka izražen u postocima (%). Ukoliko je indeks plaka < 20%, oralna higijena je zadovoljavajuća za početak ortodonske terapije. Gingiva i parodont pri početku ortodonske terapije također trebaju biti zdravi, bez krvarenja i upalnih procesa. Recesija gingive i smanjena visina alveolarne kosti nisu kontraindikacija za uključivanje u ortodontsku terapiju, već zahtijevaju prilagođavanje plana pomaka zuba i doziranja ortodontskih sila.

Brojna su istraživanja potvrdila da zbog otežanog održavanja oralne higijene čak do 96% pacijenata razvije demineralizacijske lezije cakline u obliku bijelih mrljastih lezija (slika 4). Već mjesec dana nakon

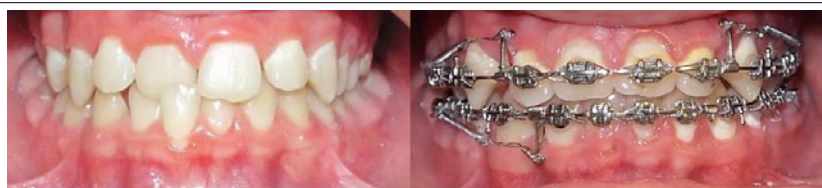

**Sl. 2.** Gumene (gornji zubni luk) i čelične (donji zubni luk) vezilice za pričvršćivanje radnih žica u bravicama.



**Sl. 3.** Primjer korištenja dodatnih elementa tijekom terapije fiksnim ortodontskim napravama. Ortodontski mini-implantat za koštano sidrenje smješten je gingivno između korjenova zuba 24 i 25.





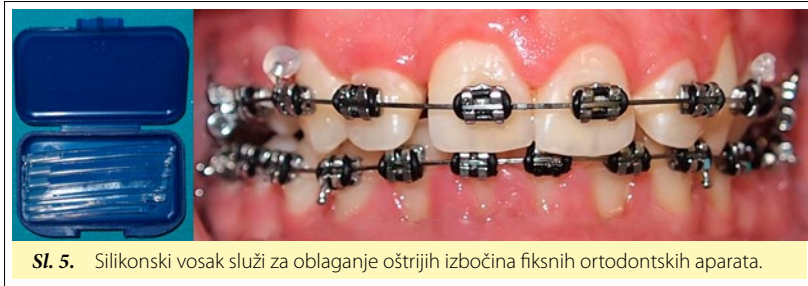**Sl. 4.** Bijele mrljaste lezije na vestibularnim ploham zubu nakon terapije fiksnom ortodontskom napravom. **Lijevo:** dentalni status prije uključanja u ortodontsku terapiju. **Desno:** novonastale bijele mrljaste lezije naročito vidljive na zubima 23, 32, 33, 34.

postavljanja fiksne ortodontske naprave dolazi do razvoja bijelih mutnih mrlja, najčešće na gingivnim labijalnim površinama prvih kutnjaka, mandibularnih očnjaka, pretkutnjaka i gornjih lateralnih sjekutića. Neka istraživanja nalaze najveći porast u broju novonastalih bijelih mrljastih lezija na gornjim prednjim zubima. Tome pogoduje otežano čišćenje zbog malog razmaka između gornjeg ruba bravice i gingive, posebice na gornjem lateralnom sjekutiću. Niže prosječne pH vrijednosti plaka na gornjim prednjim zubima u odnosu na ostatak usne šupljine posljedica su smanjena protoka sline u tom području. Cjelokupna oralna mikroflora se vrlo brzo mijenja prema većoj količini bakterija vrste *Streptococcus mutans* (*S. Mutans*) i laktobacila, koji produktima svoga metabolizma spuštaju pH sline i održavaju ga na niskoj razini većinu vremena (kod uzimanja hrane, tijekom mirovanja i spavanja). Također, utvrđeno je da gumene ligature pogoduju većoj kolonizaciji bakterija i nakupljanju plaka u odnosu na čelične (slika 2).

Preporuka je da se tijekom trajanja terapije fiksним ortodontskim napravama uzima mekša hrana kako se ne bi oštetili dijelovi naprave, pa izostaje samočišćenje zuba hranom tvrđe konzistencije. Osim toga, zubi zbog pomaka budu osjetljivi te i sami pacijenti izbjegavaju tvrđu hranu.

Razni dijelovi fiksne ortodontske naprave izazivaju lokalne iritacije gingive i sluznice usne šupljine. Odmah nakon postavljanja fiksne ortodontske naprave može doći do iritacije oralne sluznice u vidu ulceracija tj. stvaranja ranica izazvanih mehaničkom iritacijom. Lakše privikavanje na razne elemente fiksne ortodontske naprave omogućuje ortodontski vosak ili silikon (slika 5). Ortodontski vosak dolazi pakiran u malim kutijama u obliku štangica, od kojih se odlomi

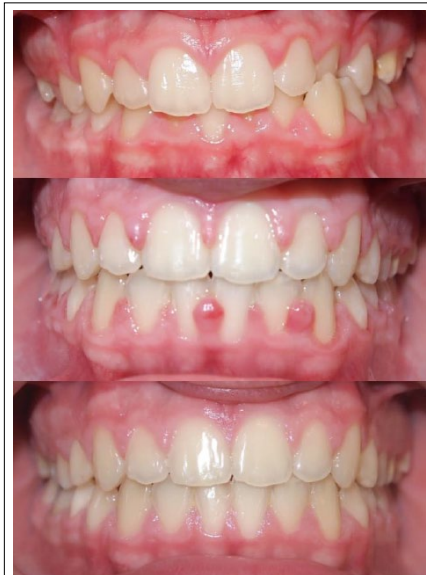komadić veličine potrebne da prekrije oštri dio ili izbočinu (kukica, mašnica, oštri kraj žice) koji iritiraju sluznicu.



Sl. 5. Silikonovski vosak služi za oblaganje oštrijih izbočina fiksnih ortodontskih aparata.

Kod gotovo cjelokupne populacije javlja se i gingivitis, uzrokovan lokalnom iritacijom tkiva i lošom oralnom higijenom koja uzrokuje promjenu oralne mikroflore. Osim nespecifičnog gingivitisa, može se razviti i neupalna gingivna hiperplazija za koju se smatra da je povezana s određenim količinama nikla (5–10 µg/dnevno) otpuštenog iz ortodontskih naprava. Proliferacija gingive koja se javlja tijekom ortodontske terapije fiksnim napravama najčešće spontano nestaje po završetku terapije (slika 6).

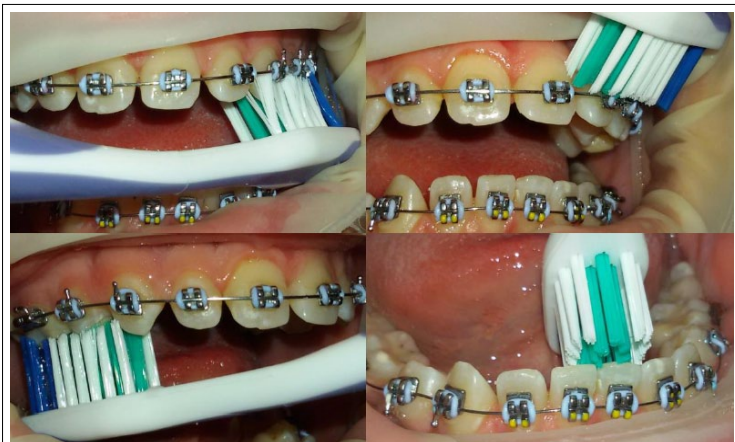Održavanje se oralne higijene zbog sastavnih elemenata fiksne ortodontske naprave sastoji od nekoliko koraka.



Sl. 6. Proliferacije gingive koja se javlja tijekom ortodontske terapije fiksnim napravama, a najčešće spontano nestaje po skidanju fiksne ortodontske naprave. Fotografije istog pacijenta prije početka ortodontske terapije (gore), odmah po skidanju fiksne ortodontske naprave (sredina) i 6 mjeseci nakon skidanja fiksne ortodontske naprave (dolje).

### 1. Četkanje zuba i bravica četkicom za zube.

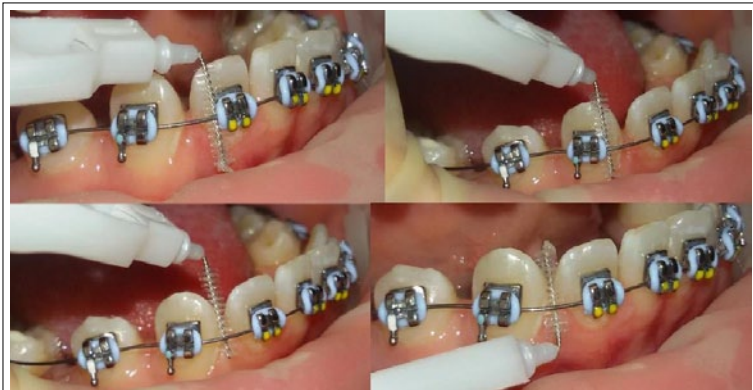Četkanje treba obuhvatiti sve slobodne plohe zuba. Na plohamo na kojima su zalijepljene bravice treba očetkati slobodnu površinu zuba oko bravice, ali i susjedne plohe bravica (slika 7). Četkanje treba biti sistematično, tako da započne npr. u gornjem desnom kvadrantu i nastavlja se po cijelom gornjem zubnom nizu, nakon čega se spušta na lijevoj strani na donji zubni niz, nastavlja po cijelom donjem zubnom nizu i završava dolje desno. Najprije se četkaju labijalne plohe na način da se četkica pod kutom od 45° prisloni na zube u smjeru zubno-gingivne granice tako da čekinje dodiruju bravice i žicu, bukalne plohe zuba i rub gingive. Četkica se pomiče sitnim oscilirajućim pokretima kako bi se odstranile naslage sa zuba, bravica i gingive. Nakon toga slijedi četkanje lingvalnih površina svih zuba postavljanjem četkice u isti položaj pod kutom od 45° u smjeru zubno-gingivne granice. Prilikom četkanja donjih frontalnih zuba četkicu treba položiti paralelno s uzdužnom osi zuba kako bi se bolje očetkale lingvalne površine donjih prednjih zuba. Nakraju se očetkaju i sve okluzalne površine zuba.



**Sl. 7.** Četkicom za zube treba očetkati sve slobodne površine zuba oko bravica te rubove bravica.

## 2. Čišćenje interdentalnom četkicom.

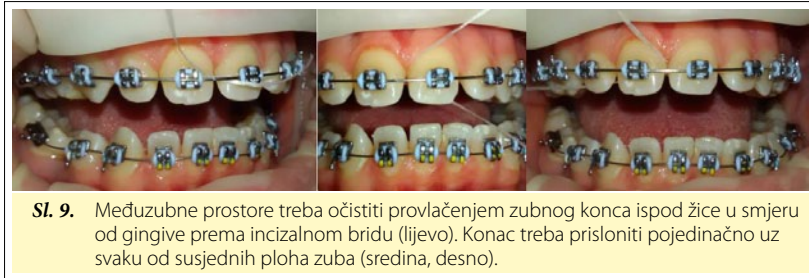Površine zuba između dviju susjednih bravica treba dodatno očistiti provlačenjem interdentalne četkice između površine zuba i žice (slika 8). Interdentalnu četkicu treba prisloniti uz svaku od susjednih površina bravica, najprije u okluzalno-gingivnom a zatim u gingivno-okluzalnom smjeru. Ako to međuzubni prostor dozvoljava, potrebno je i njime provući interdentalnu četkicu (slika 8).



**Sl. 8.** Interdentalnom četkicom treba očerkati površine bravica između dva susjedna zuba (gornji red), prostor između površine zuba i žice (donji red lijevo) i međuzubni prostor između dva susjedna zuba (donji red desno).

## 3. Čišćenje zubnim koncem.

Ukoliko su međuzubni prostori preuski za prolazak interdentalne četkice, potrebno ih je očistiti provlačenjem zubnog konca (slika 9). Zubni se konac uvodi ispod žice u smjeru od gingive prema okluzalnoj površini zuba, zatim se provlači interdentalno dodirujući najprije površinu jednog a potom i drugog zuba koji su međusobno u kontaktu.



**Sl. 9.** Među Zubne prostore treba očistiti provlačenjem zubnog konca ispod žice u smjeru od gingive prema incizalnom bridu (lijevo). Konac treba prisloniti pojedinačno uz svaku od susjednih ploha zuba (sredina, desno).

Dodatno održavanje higijene gingive može uključiti primjenu interdentalnih stimulatora u obliku koničnih gumica. Korištenje vodenih tuševa može pomoći kod odstranjivanja zaostalih komadića hrane, no ne može zamijeniti pranje zuba zubnom četkicom i pastom za zube. U spremnik vodenog tuša može se umjesto vode staviti otopina vode i tekućine za ispiranje usta ili biljni čaj s antiseptičkim i adstringentnim djelovanjem (kamilica, kadulja i sl.). Za čišćenje naslaga oko i na bravicama mlaz vodenog tuša usmjeri se pod kutom od  $90^\circ$  na površinu bravice. Za čišćenje naslaga uz gingivni sulkus mlaz vodenog tuša usmjeri se pod kutom od  $45^\circ$  na gingivni sulkus.

Zbog otežanog održavanja oralne higijene preporučuje se upotreba dodatnih sredstava za održavanje oralne higijene u obliku tekućina za ispiranje usta, pasta s povećanim sadržajem fluorida za remineralizaciju tvrdih zubnih tkiva i gelova za regeneraciju oštećene oralne sluznice. Tekućine za ispiranje usta mogu imati antiseptički učinak, a ponekad imaju dodan i manji sadržaj fluorida kako bi pomogle u sprečavanju demineralizacijskih oštećenja tvrdih zubnih tkiva. Oralni antiseptici na bazi alkohola izazivaju jaču površinsku koroziju ortodontskih nikal-titanskih žica i posljedično mogu smanjiti njihova radna svojstva. Kod redovite upotrebe oralnih antiseptika primijećeno je smanjenje količine oralne mikroflore. Dnevna primjena fluoridiranih tekućina za ispiranje usta pomaže smanjenju pojava bijelih mrljastih lezija, no učinkovitost ovisi o suradnji pacijenta. Suprotno ustaljenim preporukama da se fluoridiranom vodicom ispiru usta nakon večernjeg pranja zuba, povećanje učestalosti uzimanja fluoridnih preparata tijekom dana može pospješiti borbu protiv nastanka i progresije bijelih mrljastih lezija tijekom ortodontske terapije.

Na tržištu postoje brojne paste za remineralizaciju tvrdih zubnih tkiva s povećanim sadržajem fluorida, koje se jednom tjedno kod kuće učerkavaju tijekom nekoliko minuta na prethodno očišćene zube. Ovaj način preventive nastanka bijelih mrljastih lezija jeftin je i rezultira smanjenjem broja nastanka novih za 30%. Intenzitet bijelih mrljastih lezija je manji kod redovite primjene dodatnih sredstava za remineralizaciju cakline. Međutim, utvrđeno je da i najrevniji četkači ponekad zaborave dodatno očetkati zube pastom s povećanim udjelom fluorida. Paste za remineralizaciju tvrdih zubnih tkiva s povećanim sadržajem fluorida izazivaju jaču površinsku koroziju ortodontskih nikal-titanskih žica i posljedično smanjenje njihovih radnih svojstava. To može rezultirati produženjem trajanja ortodontske terapije, ako ne povećamo učestalost promjene radnih žica.

Proizvodi za remineralizaciju cakline koji sadrže kazein fosfopetid – amorfni kalcij fosfat s dodatkom fluorida omogućuju remineralizaciju površinskih i potpovršinskih demineralizacijskih lezija te pridonose manjem nastanku i smanjenju postojećih bijelih mrljastih lezija. Dolaze u obliku pasta, guma za žvakanje, tekućina za ispiranje usta i lakova, no pacijenti alergični na proteine kravljeg mlijeka ne bi trebali koristiti te proizvode.

Istraživanja pokazuju da je uspostava opsežnog protokola za održavanje oralne higijene kod pacijenata s ortodontskim napravama teško ostvariv zadatak. Kako bi se pacijente podsjetilo na neophodnost održavanja dobre i temeljite oralne higijene, primjenjuju se različite strategije – od dijeljenja brošura s detaljnim opisom redoslijeda čišćenja zuba do korištenja modernih medija, npr. slanja tekstualnih poruka (SMS) s podsjetnikom za temeljito pranje zuba. Tablete ili tekućina za otkrivanje naslaga (tzv. plak detektori) mogu se koristiti kod kuće za samokontrolu čišćenja naslaga kako bi se poboljšala oralna higijena.

Povišen indeks tjelesne mase predstavlja čimbenik rizika za slabiju kooperativnost, dulje prosječno trajanje terapije i veći broj problema povezanih s održavanjem oralnog zdravlja tijekom terapije fiksnim ortodontskim napravama edgewise tipa. Stoga je potrebno posvetiti posebnu pažnju toj grupi pacijenata.

Uspješno smanjenje broja novonastalih bijelih mrljastih lezija postiže se i primjenom fluoridiranog mlijeka, iako je potrebno provesti dodatna istraživanja o mogućim štetnim učincima takve terapije.

Neki proizvođači dodaju fluoride u adheziv kojim se ortodonske bravice lijepe na zube kako bi se produženim otpuštanjem fluorida u neposrednu okolinu bravice (a to je površina zuba najčešće zahvaćena bijelim mrljastim lezijama) smanjila učestalost demineralizacije cakline. Međutim, istraživanja ukazuju da takvo otpuštanje traje vrlo kratko, pa ne predstavlja produženu zaštitu od demineralizacijskih lezija. Inkorporacija remineralizacijskih sredstava baziranih na amorfnom kalcij-fosfatu u ortodonske adhezive predstavlja nov mogući način borbe protiv bijelih mrljastih lezija za vrijeme trajanja ortodonske terapije.

Problem gotovo neizbježne pojave bijelih mrljastih lezija pokušava se smanjiti rabljenjem gumenih ligatura i elastomernih lanaca s dodatnim fluoridima. Primjenom takvih ligatura nije zamijećena promjena u sastavu i količini oralne mikroflore, većina fluorida se otpusti tijekom prva dva dana nakon postavljanja ligatura, a do kraja drugog tjedna čak 88% fluorida.

Učinkovitija zaštita od nastanka novih bijelih mrljastih lezija (smanjenjem broja njihova nastanka za 50%) postiže se premazivanjem slobodnih površina zuba oko bravica premazom laka s vrlo visokim udjelom fluorida. Ova je mjera skuplja i zahtijeva dodatan posjet liječniku dentalne medicine svakih 6 mjeseci, ali isključuje potrebu svakodnevne suradnje pacijenata.

Redovita upotreba probiotičkih preparata (fermentirane mliječne prerađevine, zubne paste s dodatkom probiotičkih sojeva bakterija, probiotičke kapi i tablete za žvakanje) pridonosi značajnom smanjenju bakterija soja *S. mutans* u slini pacijenata s fiksnom ortodontskom napravom. Uspostavljanje veze između redovite primjene probiotika i smanjenja bijelih mrljastih lezija tek treba istražiti.

Iako pacijenti u terapiji fiksnim ortodontskim napravama često odlaze na kontrole kod ortodonta, ne smije se zanemariti redovno posjećivanje primarnog liječnika dentalne medicine koji prati stanje denticije, pojavu karijesnih lezija ili primjenjuje dodatne preventivne postupke u vidu profesionalnog čišćenja zuba i premazivanja zaštitnim prepa-

ratima s povećanim udjelom fluorida. Posjeti primarnom stomatologu trebaju biti dva puta godišnje ili češće, prema procijenjenom individualnom riziku za nastanak karijesa. Novonastale prave karijesne lezije nisu povezane s trajanjem terapije ortodontskim napravama, već s individualnim rizikom za karijes koji je povezan s načinom prehrane, stupnjem obrazovanja roditelja i genetskom predispozicijom.

### **Održavanje oralne higijene nakon implantacije ortodontskih mini-implantata**

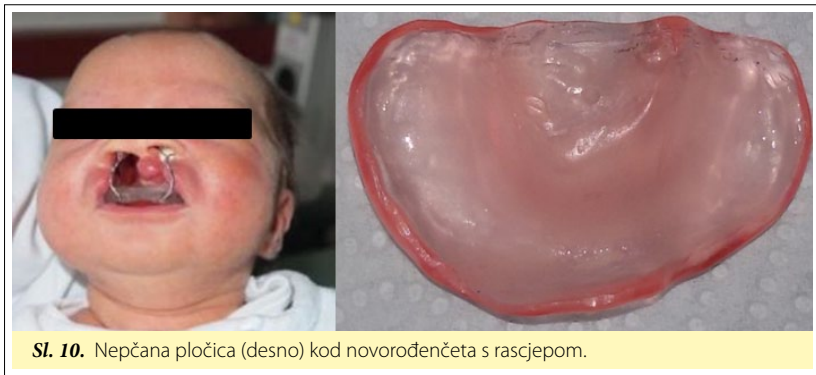Neposredno nakon implantacije, ali i tijekom aktivne terapije koja uključuje ortodontske mini-implantate (slika 3, gingivno između korjenova zuba 24 i 25) bitno je održavati dobru oralnu higijenu da se spriječi nastanak mukozitisa, periimplantitisa ili odbacivanje mini-implantata. Odmah nakon implantiranja može se uzeti tableta protiv boli, uz još pola tablete kasnije ako je potrebno, zbog nelagode. Mikrobna kolonizacija miniimplantata nastupa unutar prvih 24 sata nakon implantacije, potom sastav i količina mikroba postaju konstantni. Prvih deset dana nakon implantiranja potrebno je u oralnu higijenu uključiti ispiranje oralnim antiseptikom (npr. na bazi klorheksidin glukonata) kroz 30 sekundi i dvaput dnevno. Nakon prvih deset dana ispiranje oralnim antiseptikom potrebno je nastaviti jedino ako još uvijek postoji crvenilo oko mini-implantata. Pacijentima je potrebno dati upute o izbjegavanju tvrde i ljepljive hrane koja bi mogla doći u kontakt s mini-implantatom. Neophodno je izbjegavati dodirivati ga jezikom i prstima, a kod postojanja sumnje u njegovu stabilnost potrebno je dogovoriti pregled u ordinaciji.

### **Održavanje oralne higijene kod pacijenata s rascjepom usne i/ili nepca**

Novorođenčad s nekim oblikom rascjepa usnice i/ili nepca ulazi u interdisciplinarnu terapiju koja uključuje brojne specijalnosti, obuhva-



ća brojne terapijske postupke i traje do završetka rasta i razvoja. Prva ortodonska terapija uključuje izradu nepčanih akrilatnih pločica (slika 10, desno) koje pokrivaju tvrdo nepce. Nepčane pločice olakšavaju hranjenje i približavanje susjednih rascijepljenih segmenata, što omogućava bolje rezultate kirurškog spajanja tih segmenata. Ovisno o vrsti rascjepa, nepčane pločice mogu imati dodatne ekstenzije u nosnice (slika 10, lijevo) čija rana primjena pridonosi postizanju boljih rezultata u kirurškom oblikovanju nosnica (bolja simetrija, smanjenje devijacije, povećanje visine nosnice na zahvaćenoj strani, održavanje širine nosa).

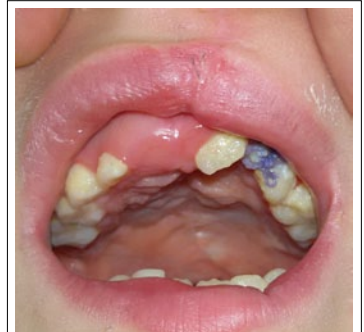

Sl. 10. Nepčana pločica (desno) kod novorođenčeta s rascjepom.

Održavanje oralne higijene kod djece s rascjepima uključuje čišćenje usne šupljine nakon hranjenja sterilnom gazom natopljenom fiziološkom otopinom, prokuhanom vodom ili čajem od kamilice. Moguće zadržavanje mlijeka u nosu treba odstraniti ukapavanjem malo fiziološke otopine u nos. Nepčanu pločicu treba oprati pod tekućom vodom. Ako pločica ima nosne ekstenzije, potrebno je žičane elemente na kojima se nosni nastavci sidre posušiti nakon pranja. Ukoliko njegovatelj primijeti da nepčana pločica ne priliježe dobro na nepce ili mjestimično iritira sluznicu i stvara ranice, potrebno se je javiti ortodontu radi readaptacije nepčane pločice.

Kirurško spajanje usnice, mekog i tvrdog nepca odvija se u nekoliko odvojenih operacija i u određenom vremenskom razmaku. Nakon kirurškog spajanja usnice potrebno je područje reza i šavove prati sterilnom gazom namočenom u fiziološku otopinu te ranu ma-

zati mašću koja pospješuje cijeljenje (npr. Bepanthen mast). Kako bi se smanjila mogućnost nastanka ožiljka, nakon odstranjenja vanjskih šavova područje reza na koži između nosa i usnice maže se kremom za smanjenje ožiljaka (npr. Dermatrix). Poslije operacije mekog i tvrdog nepca potrebno je nakon svakog obroka djetetu ponuditi da pije više tekućine (vode, nezaslađenog čaja) kako bi se isprala hrana sa šavova. Hrana treba biti kašasta, ne smije iritirati (npr. kiselina, ljuta, slana, vruća hrana) ni oštećivati sluznicu, ranu ili šavove (npr. čips, kokice, smoki, štapići, korica kruha, keksi, žvakaće gume). Zube treba prati mekom četkicom jer naslage izazivaju upalu gingive i otežavaju cijeljenje rane (slika 11). Generalizirana upala zubnog mesa uzrokuje bolne senzacije prilikom hranjenja i otežava oporavak nakon kirurškog zahvata.



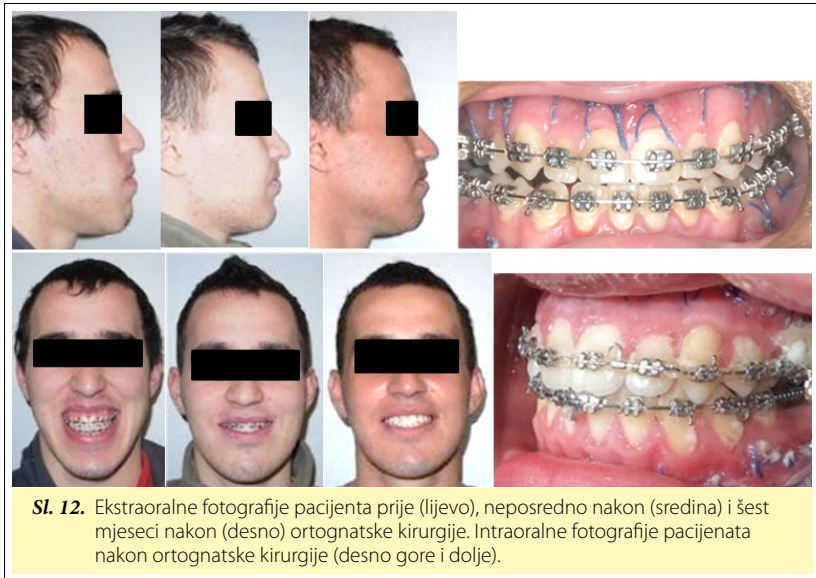
**Sl. 11.** Dijete s rascjepom usnice i nepca nakon operativnog zahvata na usnici (vidljivi ostaci resorptivnih konaca) i tvrdog nepca (vidljivi konci na alveolarnom grebenu). Prisutne su generalizirane naslage na zubima i šavovima.

## Održavanje oralne higijene kod pacijenata s ortognatskim kirurškim zahvatom u sklopu ortodontske terapije

Pacijenti s izraženijim neskladom u skeletnim međuodnosima gornje i donje čeljusti zadovoljavajuće međučeljusne odnose mogu postići tek zajedničkom ortodontskom i ortognatskom terapijom. Tijek rješavanja kompleksnih skeletno uvjetovanih malokluzija sastoji se od ortodontske pripreme pacijenta poravnanjem zuba svake pojedine čeljusti u idealan zubni luk. Kirurška faza terapije dovodi koštane baze čeljusti u idealne odnose, a pritom se i zubni lukovi dovode u idealne međuokluzijske odnose. Planiranje operativnog zahvata je individualno za svakog pacijenta i prilagođeno rješavanju njegove liste skeletnih i dentoalveolarnih problema. Nakon kirurškog zahvata slijedi završno usklađivanje međuzubnih odnosa koje može trajati još nekoliko mjeseci prije negoli završi aktivna ortodontska terapija, odnosno skidanje fiksne ortodont-

ske naprave. Slika 12 (lijevo) prikazuje vanjski izgled pacijenta u različitim fazama kombinirane ortodonsko-ortognatske terapije.

Neposredno nakon kirurškog zahvata prisutan je otok okolnih tkiva, uz moguće lokalne krvne podljeve, koji su podložni promjenama boje kože koje prate faze resorpcije krvnih podljeva. Hladni oblozi pridonose stvaranju manje otekline i krvarenja, a smanjuju i osjet boli. Odmah po zahvatu otežano je hranjenje, koje počinje tekućom i kašastom hranom te se postupno normalizira tijekom sljedećih četiri do šest tjedana poslije zahvata. Otvaranje usta je otežano, a puna pokretljivost donje čeljusti vraća se nakon nekoliko tjedana.



Odmah po operaciji je unutar usne šupljine prisutan otok, bolne senzacije, a ponekad i parestezije te djelomična utrnutost tkiva. Slika 12. (desno) prikazuje intraoralne fotografije pacijenata koji su u kombiniranoj ortodonsko-ortognatskoj terapiji. Kirurški rez se radi kroz usnu šupljinu, pa nakon zahvata oralna higijena uključuje i brigu o šavovima. Poslije svakog obroka treba temeljito oprati zube na način opisan u održavanju higijene kod fiksnih ortodontskih naprava. Šavove

treba oprezno očistiti sterilnom gazom namočenom u fiziološku otopinu, prokuhanu vodu ili čaj od kamilice ili kadulje. Treba izbjegavati hranu koja može iritirati sluznicu (kisela, ljuta, tvrda...), alkohol i cigarete, jer to sve smeta cijeljenju.

Brzina oporavka nakon kirurškog zahvata ovisi i o dobrom održavanju oralne higijene. Preporuka je dati pisane upute za kućnu njegu pacijenata, te dati upute osobi u pratnji koja će biti pomoć i podrška tijekom njege u ranom postoperativnom tijeku.



## L i t e r a t u r a

1. Ahn SJ, Lee SJ, Lee DY, Lim BS. Effects of different fluoride recharging protocols on fluoride ion release from various orthodontic adhesives. *J Dent.* 2011; 39: 196–201.
2. American Academy of Pediatric Dentistry. Guidelines on caries-risk Assessment and management for Infants, Children and Adolescents. Dostupno: [http://www.aapd.org/media/Policies\\_Guidelines/G\\_CariesRiskAssessment.pdf](http://www.aapd.org/media/Policies_Guidelines/G_CariesRiskAssessment.pdf). Pristupljeno: 13. 9. 2015.
3. American Dental Association. ADA Caries Risk Assessment Forms. Dostupno: <http://www.ada.org/en/member-center/oral-health-topics/caries>. Pristupljeno: 13. 9. 2015.
4. Benson PE, Douglas CW, Martin MV. Fluoridated elastomers: effect on the microbiology of plaque. *Am J Orthod Dentofacial Orthop.* 2004; 126: 325–30.
5. Boersma JG, van der Veen MH, Lagerweij MD, Bokhout B, Prah-Andersen B. Caries prevalence measured with QLF after treatment with fixed orthodontic appliances: influencing factors. *Caries Res.* 2005; 39: 41–7.
6. Bowen TB, Rinchuse DJ, Zullo T, DeMaria ME. The influence of text messaging on oral hygiene effectiveness. *Angle Orthod.* 2015; 85: 543–8.
7. Buzalaf MA, Pessan JP, Honório HM, ten Cate JM. Mechanisms of action of fluoride for caries control. *Monogr Oral Sci.* 2011; 22: 97–114.
8. Cildir SK, Germec D, Sandalli N, Ozdemir FI, Arun T, Twetman S, et al. Reduction of salivary mutans streptococci in orthodontic patients during daily consumption of yoghurt containing probiotic bacteria. *Eur J Orthod.* 2009; 31: 407–11.
9. de Freitas AO, Alviano CS, Alviano DS, Siqueira JF Jr, Nojima LI, Nojima Mda C. Microbial colonization in orthodontic mini-implants. *Braz Dent J.* 2012; 23: 422–7.
10. dos Santos MR, Sousa CS, Turrini RN. Perception of orthognathic surgery patients on postoperative care. *Rev Esc Enferm USP.* 2012; 46: 78–85.

11. Ezzat CF, Chavarria C, Teichgraeber JF, Chen JW, Stratmann RG, Gateno J, et al. Pre-surgical nasoalveolar molding therapy for the treatment of unilateral cleft lip and palate: a preliminary study. *Cleft Palate Craniofac J.* 2007; 44: 8–12.
12. Ferreira L, Pedrini D, Okamoto AC, Jardim Júnior EG, Henriques TA, Cannon M, et al. Biochemical and microbiological characteristics of in situ biofilm formed on materials containing fluoride or amorphous calcium phosphate. *Am J Dent.* 2013; 26: 207–13.
13. Gasparini G, Torroni A, Di Nardo F, Pelo S, Foresta E, Boniello R, et al. OSAS surgery and postoperative discomfort: phase I surgery versus phase II surgery. *Biomed Res Int.* 2015; 2015: 439847.
14. Gomez DF, Donohue ST, Figueroa AA, Polley JW. Nasal changes after presurgical nasoalveolar molding (PNAM) in the unilateral cleft lip nose. *Cleft Palate Craniofac J.* 2012; 49: 689–700.
15. Gorelick L, Geiger AM, Gwinnett AJ. 1982 Incidence of white spot formation after bonding and banding. *Am J Orthod.* 1982; 81: 93–8.
16. Gursoy UK, Sokucu O, Uitto VJ, Aydin A, Demirer S, Tokur H et al. The role of nickel accumulation and epithelial cell proliferation in orthodontic treatment-induced gingival overgrowth. *Eur J Orthod.* 2007; 29: 555–8.
17. Hadler-Olsen S, Sandvik K, El-Agroudi MA, Øgaard B. The incidence of caries and white spot lesions in orthodontically treated adolescents with a comprehensive caries prophylactic regimen—a prospective study. *Eur J Orthod.* 2012; 34: 633–9.
18. Hammad SM, El Banna MS, Elsaka SE. Twelve-month bracket failure rate with amorphous calcium phosphate bonding system. *Eur J Orthod.* 2013; 35: 622–7.
19. Heymann GC, Grauer D. A contemporary review of white spot lesions in orthodontics. *J Esthet Restor Dent.* 2013; 25: 85–95.
20. Jose JE, Padmanabhan S, Chitharanjan AB. Systemic consumption of probiotic curd and use of probiotic toothpaste to reduce *Streptococcus mutans* in plaque around orthodontic brackets. *Am J Orthod Dentofacial Orthop.* 2013; 144: 67–72.
21. Katić V, Čurković L, Ujević Bošnjak M, Špalj S. Determination of corrosion rate of orthodontic wires based on nickel-titanium alloy in artificial saliva. *Materialwiss Werkst.* 2014; 45: 99–105.
22. Katić V, Mandić V, Ježek D, Baršić G, Špalj S. Influence of various fluoride agents on working properties and surface characteristics of uncoated, rhodium coated and nitrified nickel-titanium orthodontic wires. *Acta Odontol Scand.* 2015; 73: 241–9.
23. Kerbusch AE, Kuijpers-Jagtman AM, Mulder J, Sanden WJ. Methods used for prevention of white spot lesion development during orthodontic treatment with fixed appliances. *Acta Odontol Scand.* 2012; 70: 564–8.
24. Lee TH, Wang CC, Huang TK, Chen LK, Chou MY, Huang HH. Corrosion resistance of titanium-containing dental orthodontic wires in fluoride-containing artificial saliva. *J Alloys Compd.* 2009; 488: 482–9.
25. Madahar A, Murray A, Orr R, Sandler PJ. The long and winding road—the journey of a cleft lip and palate patient part 1. *Dent Update.* 2013; 40: 791–4, 796–8.
26. Marinho VC. Cochrane reviews of randomized trials of fluoride therapies for preventing dental caries. *Eur Arch Paediatr Dent.* 2009; 10: 183–91.

27. Marinho VC. Applying prescription-strength home-use and professionally applied topical fluoride products may benefit people at high risk for caries – the American Dental Association (ADA) 2013 clinical practice guideline recommendations. *J Evid Based Dent Pract.* 2014; 14: 120–3.
28. Mensink G, Gooris P, Mulder F, Gooris-Kuipers C, van Merkesteyn R. Experiencing your own orthognathic surgery: a personal case report. *Angle Orthod.* 2015; 85: 890–6.
29. Neuhaus KW, Lussi A. Casein phosphopeptide–amorphous calcium phosphate (CPPACP) and its effect on dental hard tissues. *Schweiz Monatsschr Zahnmed.* 2009; 119: 110–6.
30. Ogaard B. Prevalence of white spot lesions in 19-year-olds: a study on untreated and orthodontically treated persons 5 years after treatment. *Am J Orthod Dentofacial Orthop.* 1989; 96: 423–7.
31. Otmačić Ćurković H, Kanižaj L, Žuljević D, Rinčić Mlinarić M, Katić V, Špalj S. An electrochemical study on effect of oral antiseptics on the corrosion stability of NiTi orthodontic wires. *Eurocorr 2015 Proceedings.* 2015; 1–7.
32. Pazzini CA, Pereira LJ, Marques LS, Generoso R, de Oliveira G Jr. Allergy to nickel in orthodontic patients: clinical and histopathologic evaluation. *Gen Dent.* 2010; 58: 58–61.
33. Pithon MM, Sant'Anna LI, Baião FC, dos Santos RL, Coqueiro Rda S, Maia LC. Assessment of the effectiveness of mouthwashes in reducing cariogenic biofilm in orthodontic patients: a systematic review. *J Dent.* 2015; 43: 297–308.
34. Rinčić Mlinarić M, Karlović S, Otmačić Ćurković H, Katić V, Špalj S. Effect of oral antiseptics on the corrosion and mechanical properties of nickel-titanium orthodontic wires. *Eur J Orthod.* 2015; 37: e177.
35. Robertson MA, Kau CH, English JD, Lee RP, Powers J, Nguyen JT. MI Paste Plus to prevent demineralization in orthodontic patients: a prospective randomized controlled trial. *Am J Orthod Dentofacial Orthop.* 2011; 140: 660–8.
36. Sandler PJ, Murray A, Orr R, Madahar AK. The long and winding road part 2. The CLP patient's journey, 0–21 years. *Dent Update.* 2014; 41: 20–2, 24–6.
37. Scheffel DL, Jeremias F, Fragelli CM, Dos Santos, Pinto LA, Hebling J, et al. Esthetic dental anomalies as motive for bullying in schoolchildren. *Eur J Dent.* 2014; 8: 124–8.
38. Seehra J, Newton JT, DiBiase AT. Bullying in schoolchildren-Its relationship to dental appearance and psychosocial implications: An update for GDPs. *Br Dent J.* 2011; 210: 411–5.
39. Sköld-Larsson K, Sollenius O, Karlsson L, Petersson LG, Twetman S. Effect of fluoridated milk on enamel demineralization adjacent to fixed orthodontic appliances. *Acta Odontol Scand.* 2013; 71: 464–8.
40. Sukontapatipark W, El-Agroudi MA, Selliseth NJ, Thunold K, Selvig KA. Bacterial colonization associated with fixed orthodontic appliances. A scanning electron microscopy study. *Eur J Orthod.* 2001; 23: 475–84.
41. Špalj S, Katalinić A, Varga S, Radica N. *Ortodontski priručnik.* Rijeka: Medicinski fakultet Sveučilišta u Rijeci; 2012.

42. Udruga Osmijeh. Dostupno: <http://www.udruga-osmijeh.hr>. Pristupljeno: 8. 12. 2016.
43. Uysal T, Amasyali M, Ozcan S, Koyuturk AE, Akyol M, Sagdic D. In vivo effects of amorphous calcium phosphate-containing orthodontic composite on enamel demineralization around orthodontic brackets. *Aust Dent J*. 2010; 55: 285–91.
44. Uysal T, Amasyali M, Ozcan S, Koyuturk AE, Sagdic D. Effect of antibacterial monomer-containing adhesive on enamel demineralization around orthodontic brackets: an in-vivo study. *Am J Orthod Dentofacial Orthop*. 2011; 139: 650–6.
45. Vig KW, Mercado AM. Overview of orthodontic care for children with cleft lip and palate, 1915–2015. *Am J Orthod Dentofacial Orthop*. 2015; 148: 543–56.
46. von Bremen J, Lorenz N, Ruf S. Impact of body mass index on oral health during orthodontic treatment: an explorative pilot study. *Eur J Orthod*. 2015. pii: cjv074.
47. Walker MP, White RJ, Kula KS. Effect of fluoride prophylactic agents on the mechanical properties of nickel-titanium based orthodontic wires. *Am J Orthod Dentofacial Orthop*. 2005; 127: 662–9.
48. Wiltshire WA. Determination of fluoride from fluoride-releasing elastomeric ligature ties. *Am J Orthod Dentofacial Orthop*. 1996; 110: 383–7.
49. Yeung CA, Chong LY, Glenny AM. Fluoridated milk for preventing dental caries. *Cochrane Database Syst Rev*. 2015; 9: CD003876.

# ODRŽAVANJE ORALNE HIGIJENE PROTETSKIH NADOMJESTAKA

*Daniela Kovačević Pavičić*

---

Oralna je higijena preduvjet uspješnosti izrade protetskog nadomjeska u svim njezinim etapama. Prije same izradbe protetskog rada, fiksnog ili mobilnog, postizanje individualnog optimuma oralne higijene povećava vjerojatnost uspjeha složenijih protetskih nadomjestaka. U sljedećoj fazi, tijekom same predaje protetskog nadomjeska, važno je pacijenta motivirati i uputiti u pravilno održavanje higijene protetskih radova, ali i usne šupljine koja često kod nositelja potpunih proteza zna biti zanemarena. I konačno posljednja faza, kontrolni pregledi svakih 6–12 mjeseci pri kojima se trebaju dodatno educirati i motivirati pacijenti. U istraživanjima se utvrdilo da dobro informirani i motivirani pacijenti mogu produžiti vijek trajanja protetskog nadomjeska do pet godina. Preporuka je također već tijekom izrade protetskog rada upućivati pacijenta u održavanje oralne higijene, demonstrirati mu čišćenje protetskih radova te mu u konačnici dati i pismene upute, jer ih pacijenti bolje prihvaćaju a mogu ih i više puta iščitati.

## **Higijena fiksnih protetskih radova**

Kod nositelja fiksnih protetskih radova retencijski su zubi zaštićeni krunicama i još uvijek se često nailazi na mišljenje da ovdje nije po-



trebno održavati oralnu higijenu jer se takvi zubi »ne kvare«. Istina je, naravno, oprečna. Cementiranjem fiksnog protetskog nadomjeska na zube, bez obzira na materijal ili tehniku izrade, stvaraju se uvjeti za jače nakupljanje plaka i otežano samočišćenje i čišćenje. Plak se najviše nakuplja na granici spoja zuba i krunice kao i između dva zuba. U ovim je područjima potrebno pojačati oralnu higijenu jer je velika vjerojatnost nastanka karijesa neposredno ispod krunice ili uz sam rub krunice.

Često je to već na korijenu zuba odnosno cementu, koji je i prirodno zbog manjeg udjela anorganskih tvari slabije otporan na patogene mikroorganizme u odnosu na caklinu.

Mogućnost nastanka karijesa se povećava ako fiksni rad nije cementiran adhezivnom tehnikom ili je došlo do neopaženog prodora sline prilikom cementiranja. Također, nakupljanje plaka u ovom području u kasnijim fazama može dovesti do stvaranja kamenca i upalnih promjena potpornog aparata zuba. Sam protetski rad, osim što pacijentu otežava čišćenje usne šupljine, otežava i profesionalno liječenje zuba i potpornog aparata zuba. Shodno tome, može se zaključiti da pravilno održavanje oralne higijene može spriječiti brojne neugodne zahvate u usnoj šupljini. Pacijent, nositelj fiksnog protetskog nadomjeska, koji je usto dobro motiviran, često je zbunjen velikim brojem sredstava za održavanje oralne higijene koji su danas prisutni na tržištu. Iz tog razloga terapeut ga treba usmjeriti, pojednostaviti mu izbor jer se u istraživanjima pokazalo da prevelik broj sredstava za održavanje oralne higijene demotivira pacijenta. Ako izbor smanjimo na dva do tri sredstva, povećavamo vjerojatnost održavanja dobre oralne higijene.

Ovim se pacijentima preporučuje najprije mehanički ukloniti ostatke hrane i zubni plak, tek potom eventualno rabiti i kemijska sredstva. Pacijent bi trebao nakon svakog jela mekanom zubnom četkicom i pastom nježno očetkati zube i krunice metodom preporučenom od doktora dentalne medicine. Pasta treba biti bez abrazivnih zrnaca ima li pacijent akrilatne ili kompozitne radove. Spojeve između zuba ili samostalnih krunica kao i sva područja kamo ne mogu doprijeti vlakna zubne četkice pacijent čisti zubnim koncem. Ukoliko je očuvana zubna papila, preporučuje se korištenje ravnog ili zaobljenog konca koji može biti navošten ili nenavošten. Ako zubna papila nije izražena, što je često slučaj

kod fiksnih protetskih radova ili mostova na implantatima, preporučuje se korištenje spužvastog konca. Prostor između zuba nosača i međučlana, odnosno tijela mosta, pacijent čisti međuzubnom četkicom (slika 1). One su na tržištu dostupne u različitim veličinama, tako da ovisno o veličini međuzubnog prostora terapeut sugerira veličinu međuzubne četkice. Ako se radi o mostu na implantatima, potrebno je koristiti međuzubnu četkicu s plastificiranom žicom da ne dođe do oštećenja implantata. Ovi pacijenti mogu dodatno rabiti i oralni tuš za ispiranje ostataka hrane ispod tijela mosta. Nakon takvog mehaničkog čišćenja pacijent može dodatno upotrijebiti i neku od tekućina za ispiranje usta koja je namijenjena za svakodnevnu primjenu. Posljednja preporuka za nositelje fiksnih protetskih nadomjestaka na zubima ili implantatima je kontrola svakih šest mjeseci i profesionalno čišćenje usta i zuba.



## Higijena mobilnih protetskih nadomjestaka

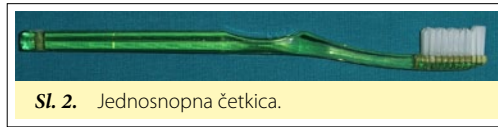
Mobilni protetski nadomjestci, djelomične i potpune zubne proteze su protetski radovi koje pacijent sam vadi iz i stavlja u usta. Izrađuju se kod većeg ili potpunog gubitka zuba. Upravo nas ova činjenica upućuje da ih uglavnom radimo kod osoba starije životne dobi. Prema definiciji Svjetske zdravstvene organizacije starijim se osobama smatraju osobe iznad 65 godina života. Te podatke trebamo uzeti u obzir već kod planiranja protetske rehabilitacije. Naime, zna se da upravo ovi pacijenti prosječno boluju od tri sustavna oboljenja. Neka od njih mogu značajno utjecati na mogućnost pravilnog održavanja oralne higijene ne samo mobilnih protetskih radova već i preostalih zuba i mekih tkiva. Iz tog razloga trebamo isplanirati protetski nadomjestak na način da pacijent bude što samostalniji u održavanju oralne higijene i da ona bude ispravna. Primjer toga su pacijenti s neurološkim problemima kao što su Parkinsonova bolest, multipla skleroza, ili pak oni koji su preboljeli

moždani udar te kao posljedicu imaju smanjenu motoričku funkciju ili oštećenu finu motoriku. Kod njih se odlučujemo za čim jednostavnije protetske radove. Složeni kombinirani radovi ili radovi na implantatima mogu onemogućiti pacijenta da samostalno održava oralnu higijenu te mu potrebnom postane tuđa pomoć, što u konačnici često za posljedicu ima pad razine oralne higijene. Jednostavniji radovi kao što su djelomične proteze s kvačicama daju im veću samostalnost, uz bolje održavanje oralne higijene. Pacijenti s raznim oblicima demencije ili oni kojima je oduzeta poslovna sposobnost često zaboravljaju održavati oralnu higijenu ili je ne održavaju na odgovarajući način, pa im je često potrebna pomoć druge osobe. U ovim se slučajevima također odlučujemo za manje sofisticirane radove jer drugoj osobi nije jednostavno pravilno čistiti različite retencijske i stabilizacijske elemente djelomičnih proteza i kombiniranih radova, posebice ako je pacijent nesu radljiv. Usto trebamo znati i voditi računa da starije osobe često imaju smanjeno izlučivanje sline kao posljedicu sustavnih bolesti ili uzimanja lijekova. Kod njih je smanjeno samočišćenje usne šupljine, nakupljaju se ostaci hrane i epitelne stanice i znatno se povećava sklonost karijesu zuba i upalnim promjenama potpornog aparata zuba i sluznice. Upravo ove pacijente trebamo educirati i posebno motivirati na pojačano održavanje razine oralne higijene.

## **Higijena djelomičnih proteza i kombiniranih radova**

Djelomična zubna proteza nadoknađuje djelomičan gubitak zuba i retinira se kvačicama na zube ili odgovarajuće modificirane krunice. U slučaju viših estetskih i funkcijskih zahtjeva pacijenta izrađuju se kombinirani, fiksno-mobilni radovi. Kod njih fiksni dio ostaje trajno cementiran u usnoj šupljini s odgovarajućim retencijskim i stabilizacijskim elementima dok mobilni dio rada pacijent samostalno vadi iz usta. Održavanje fiksnog dijela rada isto je kao i kod fiksnih protetskih nadomjestaka (mekana četkica, neabrazivna pasta, konac, međuzubna četkica i oralni tuš). Preporuka je još samo dodatno očetkati retencijske

i stabilizacijske elemente jednosnopnom četkicom (slika 2) jer ona lakše prodire u male prostore i zakutke.



**Sl. 2.** Jednosnopna četkica.

Higijena mobilnog dijela rada ipak ima neke specifičnosti. Nakon svakog jela potrebno je protezu isprati i očetkati posebnim četkicama (slika 3) i pastama ili pjenama za protezu. Ne preporučuje se koristiti četkicu kojom se četkaju zubi jer tvrdi dijelovi proteze kao što su baza, kvačice i ostali metalni dijelovi mogu oštetiti vlakna četkice te ona brzo postane neupotrebljiva za zube. Za proteze na tržištu postoje posebne paste ili pjene jer su uobičajene zubne paste preagresivne i mogu dovesti do njihova oštećenja, a samim tim i nakupljanja mikroorganizama.



**Sl. 3.** Četkica za čišćenje djelomičnih i potpunih proteza.

Kvačice, ali i ostali retencijski elementi u sklopu mobilnog dijela rada dodatno se četkaju četkicama za kvačice (slika 4) koje su obično cilindričnog oblika, slične međuzubnim četkicama ali od njih ipak značajno veće.



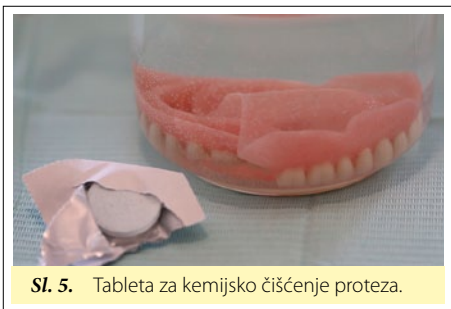**Sl. 4.** Četkica za održavanje higijene kvačica.

Na kraju, posljednja metoda čišćenja proteza je umakanje. U posudu s toplom vodom stavlja se mobilni dio proteze i dodaje sredstvo za dezinfekciju (ta sredstva na tržište dolaze u obliku tableta ili praška).

Po preporuci proizvođača, proteze se puštaju nekoliko sati u dezinfekcijskom sredstvu. Nakon toga ih je potrebno isprati vodom i očerkati uobičajenom metodom. Još je potrebno napomenuti da je mobilni dio rada, posebice akrilatni dio, izuzetno osjetljiv na sva mehanička oštećenja te se preporučuje prije pranja proteze zaštititi umivaonik mekanom podlogom ili ga napuniti vodom da u slučaju pada proteze ne dođe do njena pucanja.

### Higijena potpunih proteza

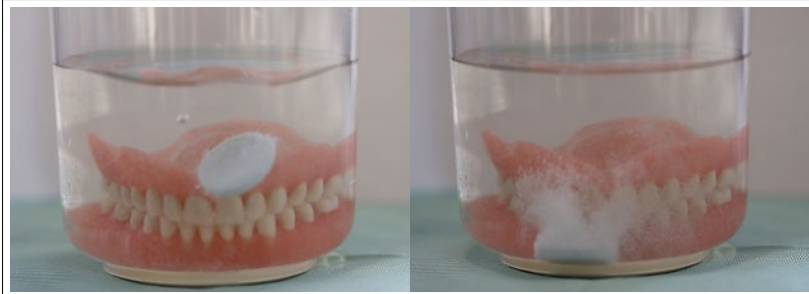
Higijena potpunih proteza je mehanička i kemijska. Kao i kod djelomičnih proteza, nakon svakog jela potrebno je protezu isprati pod vodom te četkicama i pastama za protezu dodatno ukloniti nakupine plaka, hrane i mucina. Kod proteza koje su podložene sredstvom za meko podlaganje trebamo biti još nježniji prilikom čišćenja oralnog dijela proteze. Plak uklanjamo pamučnom krpicom ili vrlo nježno najmekanijom četkicom. Kemijsko čišćenje se preporučuje barem nekoliko puta tjedno umakanjem u otopinu alkalnog deterdženta (slike 5 i 6) s kisikom ili neorganskim kiselinama, odnosno stavljanjem u toplu vodu tableta ili praška za dezinfekciju.



Sl. 5. Tableta za kemijsko čišćenje proteza.

Na tržištu postoje ultrazvučne i magnetizirane posude koje pojačavaju učinak ovih dezinficijensa. Nisu toliko raširene u svakodnevnoj praksi te se preporučuje da prilikom kontrolnog pregleda terapeut dodatno očisti protezu u ultrazvučnoj kadici. Ne smijemo zaboraviti da su potpune proteze još osjetljivije na

mehanička oštećenja od djelomičnih, te posebnu pažnju treba obratiti na to da ne iskliznu iz ruke prilikom pranja, ili trebamo zaštititi umivaonik. I nakraju, iako ovi pacijenti nemaju niti jedan zub svejedno trebaju održavati higijenu usne šupljine, odnosno pastama i spužvastim četkicama ili četkicama s mekanim vlaknima uklanjati plak i ostatke



**Sl. 6.** Prikaz djelovanja alkalnog deterdženta na bazi kisika.

hrane s oralne sluznice. Na ovaj se način dodatno izmasira sluznica, potiče cirkulacija i održava zdravlje usne šupljine.



## Literatura:

1. Burnett CA, Calwell E, Clifford TJ. Effect of verbal and written education on denture wearing and cleansing habits. *Eur J Prosthodont Restor Dent.* 1993 Dec; 2(2): 79–83.
2. Chalmers J, Pearson A. Oral hygiene care for residents with dementia: a literature review. *J Adv Nurs.* 2005; 52: 410–9.
3. Chhabra A. Elderly patient's knowledge, attitudes and behaviors regarding care and maintenance of the removable prosthesis: a qualitative study, Chhabra N, Jain A, Kabi D. *Minerva Stomatol.* 2015; 64: 265–73.
4. de Castellucci Barbosa L1, Ferreira MR, de Carvalho Calabrich CF, Viana AC, de Lemos MC, Lauria RA. Edentulous patients' knowledge of dental hygiene and care of prostheses. *Gerodontol.* 2008; 25: 99–106.
5. de Mata C1, McKenna G, Burke FM. Caries and the older patient. *Dent Update.* 2011; 38: 376–8, 381.
6. Felipucci DN, Davi LR, Paranhos HF, Bezzon OL, Silva RF, Pagnano VO. Effect of different cleansers on the surface of removable partial denture. *Braz Dent J.* 2011; 22: 392–7.
7. Fiske J, Lloyd HA. Dental needs of resident and carers in elderly peoples' homes and carers' attitudes to oral health. *Eur J Prosthodont Res Dent.* 1992; 1: 91–5.
8. Hämmerle CH1, Ungerer MC, Fantoni PC, Brägger U, Bürgin W, Lang NP. Longterm analysis of biologic and technical aspects of fixed partial dentures with cantilevers. *Int J Prosthodont.* 2000; 13: 409–15.

9. Martín-Ares M, Barona-Dorado C, Guisado-Moya B, Martínez-Rodríguez N, CortésBretón-Brinkmann J, Martínez-González JM. Prosthetic hygiene and functional efficacy in completely edentulous patients: satisfaction and quality of life during a 5year follow-up. *Clin Oral Implants Res.* 2015; doi: 10.1111/clr.12604.
10. Milward P, Katechia D, Morgan MZ. Knowledge of removable partial denture wearers on denture hygiene. *Br Dent J.* 2013; 215: E20.
11. Nishi Y, Seto K, Kamashita Y, Take C, Kurono A, Nagaoka E. Examination of denture-cleaning methods based on the quantity of microorganisms adhering to a denture. *Gerodontology.* 2012; 29: 259–66.
12. Panariello BH, Izumida FE, Moffa EB, Pavarina AC, Jorge JH, Giampaolo ET. Effects of short-term immersion and brushing with different denture cleansers on the roughness, hardness, and color of two types of acrylic resin. *Am J Dent.* 2015; 28: 150–6.
13. Peracini A, Andrade IM, Paranhos Hde F, Silva CH, de Souza RF. Behaviors and hygiene habits of complete denture wearers. *Braz Dent J.* 2010; 21: 247–52.
14. Pjetursson BE, Tan K, Lang NP, Brägger U, Egger M, Zwahlen M. A systematic review of the survival and complication rates of fixed partial dentures (FPDs) after an observation period of at least 5 years. *Clin Oral Implants Res.* 2004; 15: 667–76.
15. Shay K. Denture hygiene: a review and update. *J Contemp Dent Pract.* 2000; 15: 28–41.
16. Valentić-Peruzović M. Uloga higijene u očuvanju stomatoloških nadomjestaka. *Acta Stomatolog Croat.* 1996; 30: 201–5.
17. Wilkins EM. Care of dental prostheses. U:Wilkins EM, urednik: *Clinical practice of the dental hygienist.* Sedmo izdanje. Baltimore:Williams and Wilkins; 1994. str. 376–92.
18. Wilkins EM. The patients with oral rehabilitation and implants. U:Wilkins EM, urednik: *Clinical practice of the dental hygienist.* Sedmo izdanje. Baltimore:Williams and Wilkins; 1994. str. 393–406.

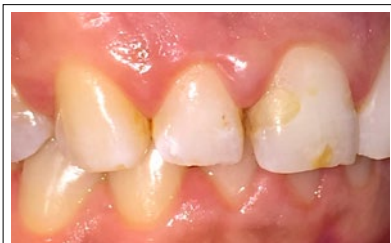# ODRŽAVANJE ORALNE HIGIJENE U PACIJENATA S PARODONTNIM BOLESTIMA

*Davor Kuiš, Jelena Prpić*

## **Promjene morfologije kod pacijenata s upalnim parodontnim bolestima**

Redovito provođenje adekvatne oralne higijene osigurava stabilnost parodontnih tkiva i prevenira nastanak i progresiju parodontnih bolesti kod zdravih osoba. Međutim, kod pacijenata koji boluju od umjerenog ili teškog oblika parodontitisa provođenje isključivo adekvatne oralne higijene nije učinkovito i neće dovesti do zdravlja njihovih parodontnih tkiva. Oni zapravo nisu u mogućnosti provoditi adekvatnu oralnu higijenu.

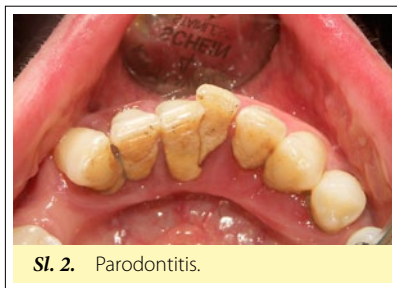
Već kod pacijenata koji boluju od gingivitisa (kronične upale koja je ograničena samo na gingivu) kliničke promjene na gingivi mogu otežati adekvatno provođenje oralne higijene (slika 1). Gingivni je rub povećan zbog edema, gingiva je crvena, može biti i osjetljiva te krvari na stimulaciju kao što je četkanje zuba. Upravo



**Sl. 1.** Gingivitis



krvarenje pri četkanju zuba (kao jedan od prvih znakova gingivitisa koji pacijent može uočiti) i umjerena bolnost i osjetljivost gingive kod većine pacijenata izaziva strah i oni prestaju četkati zube što samo pogoršava njihovu bolest. Osim pri korištenju zubne četkice, krvarenje je još intenzivnije kod korištenja sredstava za interdentalnu oralnu higijenu. Nadalje, zbog edema gingive često nije moguće pacijentima učinkovito očetkati dio zuba uz gingivni rub i područje gingivnog sulcusa. Kod takvih je pacijenata uobičajen i nalaz zubnog kamenca koji je zalijepljen za zube pa ga je nemoguće ukloniti uobičajenim mjerama oralne higijene. Iako zubni kamenac, sam za sebe, neće izazvati gingivitis, upravo njegova hrapava površina omogućava ubrzano nakupljanje zubnog plaka. Postoje i lokalni faktori koji pogoduju akumulaciji zubnog plaka, odnosno otežavaju njegovo uklanjanje. To su: anatomske karakteristike zuba i zubnih lukova (uključujući i ortodonske anomalije), neadekvatne restauracije (ispuni i protetski nadomjesci), ortodonske naprave i sl.



Sl. 2. Parodontitis.

Pacijentima koji boluju od parodontitisa (slika 2) provođenje adekvatne oralne higijene još je više otežano. Klinički simptomi parodontitisa uključuju one koji su obilježje gingivitisa (pa se pacijenti susreću s jednakim zaprekama u provođenju adekvatne oralne higijene kao i oni koji boluju od gingivitisa). Međutim, prisutni su i drugi klinički simptomi i znakovi koji mogu uključivati: stvaranje parodontnog

džepa, gubitak alveolarne kosti, recesiju (povlačenje) gingivnog ruba, povećanu pomičnost zuba, ekspaniranost račvišta korijena, pomicanje te ispadanje zuba. Parodontni džep predstavlja uski prostor koji je omeđen korijenom zuba s jedne i gingivom s druge strane. Na korijenu se zuba nalaze zubne naslage, u obliku subgingivnog kamenca i plaka, koje nisu dostupne i ne mogu se ukloniti mjerama oralne higijene raspoloživim pacijentima. Kod gingivne recesije dijelovi zuba (korijen) postaju ekspanirani u usnoj šupljini i predstavljaju nove zubne površine pogodne za akumulaciju plaka. Zubni korijen nije prekriven zubnom

caklinom, koja je glatka, nego dentinom ili zubnim cementom, koji je hrapav, što dodatno ubrzava stvaranje zubnog plaka.

Pacijenti često ne četkaju te dijelove zuba jer su više koncentrirani na četkanje zubnih kruna. Ako su zubi pomični, pacijentima je teško adekvatno ih očetkati, a njihovim pomicanjem mogu nastati takvi anatomske odnosi koji pogoduju ubrzanoj akumulaciji plaka. Ekspozicija račvišta korijena predstavlja poseban problem jer je iz takvih račvišta gotovo nemoguće ukloniti zubne naslage profesionalnim mjerama i postupcima u ordinaciji dentalne medicine, a samim tim i mjerama koje su pacijentima dostupne kod kuće. Ispadanjem zuba dolazi do promjena u položaju kako susjednih zuba tako i antagonista. Inklinacijom i elongacijom zuba stvaraju se novi nepovoljni uvjeti za provođenje adekvatne oralne higijene i ubranu akumulaciju zubnog plaka.

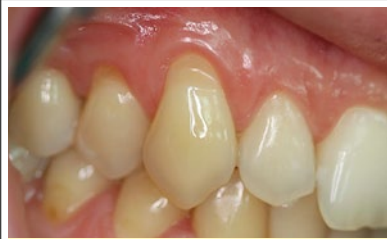Kod ostalih rjeđih oblika parodontnih bolesti, uz spomenute postoje i brojne druge zapreke pacijentima u provođenju adekvatne oralne higijene. Tako je kod nekrotizirajuće parodontne bolesti upravo bolnost ta koja onemogućava četkanje zuba u akutnoj fazi bolesti.

Bolnost, uz oteklinu, prisutna je i kod parodontnog apscesa.

Kao zaključak, možemo navesti da je kod svih pacijenata koji boluju od nekog oblika parodontne bolesti potrebna parodontna terapija kako bi se postigli uvjeti za provođenje adekvatne oralne higijene, a time i dugotrajno zdravlje parodontnih tkiva. Stoga parodontna terapija ne bi trebala biti usmjerena samo na uklanjanje boli i supra- i sub-gingivnih naslaga, nego i svih ostalih lokalnih faktora koji pridonose bržoj akumulaciji plaka, odnosno otežavaju ili onemogućuju njegovo adekvatno uklanjanje. Često je, stoga, u terapiju potrebno uključiti i razne postupke restorativne dentalne medicine i protetike, kao i ortodontije.

## **Promjene morfologije kod pacijenata s gingivnom recesijom**

Gingivnu recesiju (slika 3), kao neupalnu promjenu odnosno stanje, treba razlikovati od gingivne recesije koja se javlja kao jedan od simptoma parodontitisa (opisano ranije). Kod parodontitisa je gingivna recesija obično prisutna na svim zubnim površinama – osobito



Sl. 3. Gingivna recesija na zubima 13 i 14.

na aproksimalnim, ali i na vestibularnoj i oralnoj. Posljedica je destruktivne parodontne bolesti kod koje s vremenom dolazi do gubitka svih parodontnih tkiva – alveolarne kosti, cementa korijena, parodontnog ligamenta pa tako i gingive. Nasuprot tome, kod gingivne recesije kao neupalne promjene nema gubitka aproksimalnog parodontnog tkiva i re-

cesija je lokalizirana isključivo na vestibularnoj, rjeđe oralnoj plohi zuba. Često je udružena i s defektima tvrdog zubnog tkiva – klinastim cervikalnim defektima. Prisutnija je u populacijama s visokim standardom oralne higijene i povezuje se upravo s mehaničkim faktorima – traumom pri četkanju, koja također predstavlja neadekvatnu oralnu higijenu u smislu korištenja prejakog pritiska pri četkanju, neadekvatnih pokreta (uglavnom ribajućih horizontalnih) i zubne četkice pretvrđih vlakana, pa i prečestog četkanja zuba (više od dva puta dnevno). Slijedom toga, tijekom vremena dolazi do mehaničkog ozljeđivanja gingive i njena povlačenja.

### **Preporuke za održavanje oralne higijene kod pacijenata s parodontnim bolestima**

Dobra oralna higijena ključna je za dugoročno održavanje parodontnog zdravlja. Svaki pacijent koji boluje bilo od gingivitisa, parodontitisa ili gingivalnih recesija treba kao dio parodontnog liječenja biti instruiran o pravilnom načinu održavanja oralne higijene. To će osigurati bolji ishod liječenja te djelovati kao prevencija (sekundarna) daljnjeg napredovanja bolesti. U zdravih pojedinaca ispravna oralna higijena predstavlja optimalnu primarnu prevenciju.

U slučajevima gingivitisa, parodontitisa i gingivalnih recesija danas postoji konsenzus da se preporučuje upotreba meke ili čak vrlo meke zubne četkice. Osim mekoće četkice, pacijentima je potrebno naglasiti dodatna 4 čimbenika koji su ključni za provođenje ispravne

tehnike četkanja: (1) pozicija četkice je takva da se jedna polovica nalazi prislonjena na zube a druga na gingivu. Pritom se četkica može angulirati pod kutom od  $45^\circ$  prema gingivi; (2) četkica se koristi uz vrlo blag pritisak (dovoljno ju je držati sa svega 3 prsta, poput olovke, umjesto cijelom šakom); (3) osnovni pokreti su sitni kružni (male amplitude); (4) kako bi se zubi temeljito očistili, potrebno je vrijeme – okvirno se može pacijentu preporučiti interval od najmanje 3 sekunde po zubu, za određenu površinu zuba. Ova je tehnika četkanja najbližnja prethodno opisanoj Bassovoj.

Također, vrlo je važna sistematičnost u četkanju; kako bi se dotadašnja rutina »razbila« i pacijent počeo razmišljati o načinu četkanja, preporučuje se započeti slijed četkanja zuba s drugačije početne pozicije. Primjerice, ako je pacijent započinjao s četkanjem od vanjskih površina najdistalnijeg zuba drugog kvadranta može mu se predložiti da započne s najdistalnim zubom prvog ili nekog drugog kvadranta. U svakom slučaju, potrebno je uspostaviti nov redoslijed četkanja zuba te ga se pridržavati kako bi s vremenom postao automatski. Za potpunu denticiju okvirno vrijeme četkanja iznosi 4–5 minuta, a učinkovitost se može provjeriti četkanjem bez zubne paste kako bi se jezikom osjetila eventualna hrapavost pojedinih površina koje nisu temeljito očišćene. Zube je preporučljivo četkati dva puta dnevno, a zamjena četkice novom trebala bi uslijediti svaka 3 mjeseca.

Glede korištenja interdentalnih sredstava, u svim slučajevima parodontne bolesti preferiraju se interdentalne četkice, a za vrlo uske prostore (naročito u mladih ljudi koji pate isključivo od gingivitisa) zubni konac (engl. floss). Zubni se konac uvodi postupno u područje ispod kontaktne točke pokretima sličnim piljenju kako bi se izbjeglo njegovo naglo i nekontrolirano preskakanje preko kontaktne točke i urezivanje u interdentalnu papilu. Potom se njime prođe uz jednu i drugu interproksimalnu površinu zuba, i konačno se konac izvadi.

Veličina interdentalne četkice apsolutno treba biti prilagođena interdentalnom prostoru. Danas dostupne četkice mogu atraumatski očistiti prostore širine 0,4 mm ili šire te dugoročno neće dovesti do povlačenja interdentalne papile. Uvode se jednom dnevno, neovisno o četkanju zuba »običnom« četkicom, u svaki interdentalni prostor na način

da se s vestibularne strane usmjere prema oralno i blago incizalno/okluzalno, a ponekad i mezijalno (što je uvjetovano morfologijom zuba). Na taj će način četkica bezbolno skliznuti u ciljani prostor, međutim prolaženje ne smije biti sasvim bez otpora (»labavo«) – uz pravilan odabir promjera interdentalna će četkica biti vrlo učinkovita, a neće izazvati oštećenja mekih tkiva. Trajnost joj je oko tjedan dana, nakon čega se vlakna istroše a žičana osnova nerijetko iskrivi.

Uobičajeno je kod svakog pacijenta definirati 2–3 veličine međuzubnih četkica koje će temeljito čistiti svaki interdentalni prostor u njegovim ustima.

Posebna vrsta zubnog konca koju je ovdje potrebno spomenuti je takozvani »superfloss« – to je hibrid interdentalne četkice i klasičnog zubnog konca budući da svojim krajevima imitira nešto rigidniji zubni konac, a središnji deblji ali mekan dio, koji apsorpcijom tekućine povećava volumen, služi čišćenju međuzubnih prostora poput interdentalne četkice. Mnogi pacijenti preferiraju ovo sredstvo u slučajevima širokih i nepravilnih interdentalnih prostora, ispod mostova te uz implantate.

Za kemijsku kontrolu biofilma najčešće se koristi klorheksidin. Tijekom više desetljeća kliničke primjene u dentalnoj medicini klorheksidin je postao općeprihvaćeni standard s kojim se uspoređuju ostala sredstva za kemijsku kontrolu plaka (antiseptici). Ovaj antiseptik djeluje protiv velikog broja bakterija, virusa i gljivica te nema podataka o bakterijskoj rezistenciji pri dužem korištenju. U odnosu na druge antiseptike posjeduje bolju supstantivnost (zadržavanje na mjestu primjene i do 12 sati).

Brojne su indikacije za primjenu klorheksidina: kao dodatka mehaničkoj oralnoj higijeni (posebno kod pacijenata koji boluju od parodontne bolesti), nakon kirurških zahvata u usnoj šupljini, kod intermaksilarne fiksacije, kod pacijenata s fizičkim ili mentalnim hendikepom, kod rizičnih pacijenata, onih s visokim rizikom od karijesa, pri liječenju afti, tijekom ortodontske terapije, kod implantoprotetske terapije, kod hospitaliziranih (posebno starijih) bolesnika kao i onih u terminalnoj fazi bolesti, te za smanjivanje bakterijemije pri zahvatima u dentalnoj medicini.

Upravo zbog višestrukih indikacija za primjenu klorheksidina, preparat je moguće pronaći u različitim oblicima pogodnim za uporabu:

tekućine za ispiranje usne šupljine (TIUŠ), zubne paste i gelovi. Ako u obzir uzmemo najčešću indikaciju za primjenu klorheksidina (barem u parodontologiji), dakle kao dodatka mehaničkoj oralnoj higijeni, pacijentima možemo preporučiti TIUŠ ili zubnu pastu. Odabir ovisi o navikama i preferencijama pacijenata. Većina ih koristi samo zubnu četkicu i pastu u svojoj svakodnevnoj oralnoj higijeni i ne doimaju se zainteresiranima za uključivanje TIUŠ-a u svakodnevni ritual. Takvim je pacijentima uputnije preporučiti zubnu pastu s klorheksidinom. S druge strane, postoje motivirani i zainteresirani pacijenti kojima će baš uključivanje TIUŠ-a u svakodnevni ritual stvoriti dojam da čine više za svoje oralno zdravlje.

Također nalazimo i različite koncentracije klorheksidina u dostupnim preparatima, koje variraju od 0,05 do 1%. Koncentracija klorheksidina određuje prvenstveno način i vrijeme primjene preparata. Najkoncentriraniji pripravci (0,5–1%) koriste se profesionalno u ordinacijama dentalne medicine i lokalno se apliciraju na oboljelo mjesto. Kod suradljivih pacijenata mogu se preporučiti i za kućnu primjenu, također samo na određena mjesta i kod posebno teških oblika bolesti. Kod gingivitisa se gel može aplicirati na interdentalnu četkicu.

Koncentracije pripravaka od 0,2% pogodne su za kratkotrajnu primjenu – obično dva tjedna

(rjeđe tri ili četiri), a koncentracije od 0,1 ili 0,12% sigurne su za kontinuiranu primjenu u trajanju od mjesec dana. Koncentracija koja se može kontinuirano primjenjivati je ona od 0,06 ili 0,05%. U Tablici 1. prikazani su oblici i koncentracije različitih preparata klorheksidina, način njihove primjene (aplikacije) kao i najčešće indikacije u parodontologiji.

Iz svega navedenog možemo zaključiti da je optimalno održavanje oralne higijene neophodan korak u primarnoj i sekundarnoj prevenciji parodontne bolesti, bez kojega ne možemo računati na dugoročan uspjeh parodontnog liječenja. Tehnike provođenja higijene trebaju biti individualizirane, tj. prilagođene svakom pojedinom pacijentu s obzirom na spretnost, stupanj motivacije, stanje denticije te posljedice parodontne bolesti (poput širine i oblika interdentalnih prostora). Jednom demonstrirane, upute o oralnoj higijeni potrebno je ponavljati i osigurati njihovo redovito provođenje.



## Literatura:

1. Addy M, Moran JM. Clinical indications for the use of chemical adjuncts to plaque control: chlorhexidine formulations. *Periodontol 2000*. 1997; 15: 52–4.
2. Axelsson P, Nyström B, Lindhe J. The long-term effects of a plaque control program on tooth mortality, caries and periodontal disease in adults. Results after 30 years of maintenance. *J Clin Periodontol*. 2004; 31: 749–57.
3. Bošnjak AP. Kemijska kontrola plaka. U: Bakarčić D, Ivančić Jokić N, urednici. *Osnove prevencije karijesa i parodontnih bolesti*. Split: Web knjižara; 2013. Str. 113–21.
4. Forward GC, James AH, Barnett P, Jacksom RJ. Gum health product formulation: what is in them and why? *Periodontol 2000*. 1997; 15: 32–9.
5. Jones CG. Chlorhexidine: is it still the gold standard? *Periodontol 2000*. 1997; 15: 55–62.
6. Lang NP, Attström R, Löe H. *Proceedings of the European Workshop on Mechanical Plaque Control*. London: Quintessence; 1998.
7. Lindhe J, Lang PN, Karring T. *Klinička parodontologija i dentalna implantologija*. Zagreb: Nakladni zavod Globus; 2010.
8. Loos B, Claffey N, Crigger M. Effects of oral hygiene measurements on clinical and microbiological parameters of periodontal disease. *J Clin Periodontol*. 1988; 15: 211–6.
9. Löe, H., Theilade, E., Jensen, S. Experimental gingivitis in man. *J Periodontol*. 1965; 36: 177–187.
10. Mandel ID. Whypick on teeth? *J Am Dent Assoc*. 1990; 121: 129–32.
11. Ramfjord SP, Morrison EC, Burgett FG, Nissle RR, Shick RA, Zann GJ, et al. Oral hygiene and maintenance of periodontal support. *J Periodontol*. 1982; 53: 26–30.
12. Serino G, Wennström JL, Lindhe J, Eneroth L. The prevalence and distribution of gingival recession in subjects with high standard of oral hygiene. *J Clin Periodontol*. 1994; 21: 57–63.
13. Sicilia A, Arregui I, Gallego M, Cabezas B, Cuesta S. A systematic review of powered vs manual toothbrushes in periodontal cause-related therapy. *J Clin Periodontol*. 2002; 29: 39–54.
14. Van Swol RL, Van Scotter DE, Pucher JJ, Dentino AR. Clinical evaluation of anionic tooth brush in the removal of established plaque and reduction of gingivitis. *Quintessence Int*. 1996; 27: 389–94.
15. Yaacob M, Worthington HV, Deacon SA, Deery C, Walmsley AD, Robinson PG, Glenny AM. Powered versus manual toothbrushing for oral health. *Cochrane Database Syst Rev*. 2014; 6: CD002281.

**Tablica 1.** Oblici i koncentracije različitih preparata klorheksidina, način njihove primjene (aplikacije) kao i najčešće indikacije u parodontologiji

Oblik i koncentracija preparata klorheksidina	Način primjene / aplikacije u parodontologiji	Indikacija
Gel (0,5 – 1%)	<ul style="list-style-type: none"> <li>• šprica s plastičnim aplikatorom direktno u džep (profesionalno u ordinaciji dentalne medicine ili pacijent kod kuće)</li> </ul>	<ul style="list-style-type: none"> <li>• lokalna primjena: zaostali duboki parodontni džepovi</li> </ul>
	<ul style="list-style-type: none"> <li>• kod kuće – na interdentalnu četkicu</li> </ul>	<ul style="list-style-type: none"> <li>• gingivitis, posebno interdentalno</li> </ul>
Zubna pasta (0,12%)	<ul style="list-style-type: none"> <li>• kod kuće – koristi se kao normalna pasta za zube (do mjesec dana korištenja)</li> </ul>	<ul style="list-style-type: none"> <li>• nakon inicijalne parodontne terapije</li> </ul>
Zubna pasta (0,05%)	<ul style="list-style-type: none"> <li>• kod kuće – koristi se kao normalna pasta za zube (može se kontinuirano koristiti)</li> </ul>	<ul style="list-style-type: none"> <li>• za dugotrajnu kemijsku kontrolu plaka</li> </ul>
TIUŠ (0,2%)	<ul style="list-style-type: none"> <li>• kod kuće – mučkati jednu minutu 2 – 3 puta dnevno (do dva tjedna korištenja)</li> </ul>	<ul style="list-style-type: none"> <li>• nakon kirurških zahvata u parodontologiji</li> <li>• nakon inicijalne parodontne terapije</li> </ul>
TIUŠ (0,12%)	<ul style="list-style-type: none"> <li>• kod kuće – mučkati jednu minutu 2 – 3 puta dnevno (do mjesec dana korištenja)</li> </ul>	<ul style="list-style-type: none"> <li>• nakon inicijalne parodontne terapije</li> </ul>
TIUŠ (0,06 ili 0,05%)	<ul style="list-style-type: none"> <li>• kod kuće – mučkati jednu minutu 2 – 3 puta dnevno (može se kontinuirano koristiti)</li> </ul>	<ul style="list-style-type: none"> <li>• za dugotrajnu kemijsku kontrolu plaka</li> </ul>





# ODRŽAVANJE ORALNE HIGIJENE KOD ORALNOKIRURŠKIH PACIJENATA

*Tomislav Čabov*

---

Oralna kirurgija predstavlja specijalističku granu dentalne medicine koja se bavi dijagnostikom te kirurškom, regenerativnom i rekonstrukcijskom terapijom bolesti, stanja i ozljeda tvrdog i mekog tkiva usne šupljine, s ciljem zadovoljavanja funkcijskog i estetskog aspekta bolesnika.

Stručni se tim u oralnokirurškoj praksi primarno sastoji od oralnog kirurga, asistenata, instrumentara, anesteziologa i u novije vrijeme dentalnih higijeničara.

Za uspješan i kvalitetan rad potrebna je dobra organizacija i planiranje. Prije bilo kakvog operativnog zahvata potrebno je osigurati aseptične uvjete, definirati svrhu i tijek samog zahvata, odgovarajući stručni tim te sav potreban instrumentarij.

Jedan od osnovnih pokazatelja uspjeha oralnokirurškog zahvata je pravilno zbrinjavanje i pravovremeno zarašćivanje postoperativne rane.

Zarašćivanje rane ovisi o obrambenim mehanizmima organizma i o prirodi samog defekta. Rana u usnoj šupljini ima posebne uvjete zarašćivanja. S jedne strane imamo stalno prisustvo vlage (sline) i velik broj mikroorganizama, što osim izrazito dinamičke funkcije usne šupljine

onemogućava imobilizaciju rane i formiranje kruste. S druge strane, usna šupljina izrazito je vaskularizirana i inervirana, što u kombinaciji s dobrim lokalnim obrambenim mehanizmima omogućuje brzo zarašćivanje. Ukratko, postoje tri faze zarašćivanja rane: eksudacijska, proliferacijska i regeneracijska. Svaka od faza uključuje bezbroj interakcija staničnog i vanstaničnog matriksa koje u konačnici vode do zatvaranja rane. S obzirom na odnos rane prema vanjskoj sredini, ona može biti zatvorena ili otvorena.

Zatvorena rana je klasična kirurška rana čiji se rubovi spajaju šavovima te zarašćuje per primam intentionem. Upalne reakcije su minimalne. Otvorena je rana ona koja nastaje nakon ekstrakcije zuba i zarašćuje per secundam intentionem. Njezina je površina u direktnom kontaktu s usnom šupljinom i konstantno je izložena oralnoj mikroflori. Otvorene rane sporije zarašćuju.

Kirurški zahvati u usnoj šupljini izvode se na koštanom i/ili mekom tkivu prekrivenom sluznicom. Pristup koštanom tkivu ostvaruje se odizanjem mukoperiostalnog režnja (koji uključuje mukozu, submukozu i periost). Zahvati na mekim tkivima izvode se tehnikama incizije, ekscizije ili otvaranjem mukoznog režnja (koji uključuje samo mukozu). Rezovi, odnosno rane koje nastaju za vrijeme oralnokirurških zahvata izvode se skalpelom, laserom ili termokauterom, ovisno o tehnici rada kirurga. Rane nastale skalpelom očituju se lokalnom upalnom reakcijom, defekt se postupno smanjuje te je nakon 14 dana postoperativna rana reepitelizirana. Rane nastale laserom u pravilu ne krvare, lokalna upalna reakcija je prisutna u manjem obujmu, ožiljka-sto tkivo je manje, epitel je tanji i submukoza je dvostruko deblja.

Rana nastala korištenjem termokautera također ne pokazuje kliničku sliku upalne reakcije, vezivno je tkivo bez vlakana a toplina koju uzrokuje kauter dovodi do procesa denaturacije kolagenih vlakana.

Vađenje zuba predstavlja traumom prilikom koje dolazi do pucanja svih parodontnih vlakana i odstranjivanja zuba iz alveole. Rana nastala ekstrakcijom zuba prolazi kroz nekoliko faza tijekom zarašćivanja. Neposredno nakon vađenja dolazi do formiranja koaguluma oko kojeg se postupno formira granulacijsko tkivo. To se tkivo zamjenjuje vezivnim čime rana postupno epitelizira, te se zatvara. U konačnici dolazi do for-

miranja novog koštanog tkiva. Proces zarašćivanja traje i do 6 mjeseci nakon ekstrakcije.

Rana nastala prilikom formiranja mukoperiostalnog režnja prolazi kroz slične faze zarašćivanja: prostor između režnja i kosti ispunjava se fibrinskim eksudatom koji se postupno zamjenjuje vezivnim tkivom. Za uspješno zarašćivanje spomenute rane očuvanost periosta je iznimno važna zbog svoje funkcije u vaskularizaciji i osteogenezi. Zarašćivanje incizijske i ekscizijske rane odvija se na isti način kao i kod mukoperiostalnog režnja, postupnom zamjenom granulacijskog tkiva vezivnim.

Zarašćivanje rane oko postavljenog dentalnog implantata također ima svoje osobitosti. Cilj je stvoriti novonastalo koštano tkivo oko implantata, tj. oseointegracija postavljenog implantata. Pritom je atraumatski pristup od velike važnosti. Faze zarašćivanja su vrlo slične ostalim procesima zarašćivanja, osim što kod implantata postoji prisutnost stranog tijela. Kod manjih koštanih defekata stvorenih preparacijom za implantat dolazi do direktnog stvaranja lamelarne kosti. Ukoliko je defekt veći, dolazi do indirektnog zarašćivanja preko fibrozne kosti. Ovaj je tip zarašćivanja per secundam intentionem, nalik na zarašćivanje koje se javlja nakon prijeloma kosti.

Zarašćivanje rane stvorene u sluznici pri implantaciji odvija se na isti način kao i zarašćivanje gingive nakon parodontoloških zahvata. Cilj je da se prilikom zarašćivanja stvori keratinizirani oralni i pripojni epitel koji su odvojeni od koštanog zonom vezivnog tkiva.

Neadekvatno zarašćivanje rane vodi do komplikacija poput dehiscijencije ili infekcije rane. Do dehiscijencije dolazi zbog neadekvatne tehnike šivanja, neadekvatnog reponiranja režnja ili prevelike tenzije sašivene rane.

Inficiranje rane se javlja zbog kontaminacije rane stranim tijelom, nesterilnim zbrinjavanjem ili mehaničkim ozljeđivanjem i kidanjem šavova.

Na zarašćivanje rane u usnoj šupljini utječu brojni opći i lokalni čimbenici. Opći čimbenici odnose se na opće stanje i starost organizma, te na sustavna oboljenja.

Lokalni su čimbenici mnogobrojni i oni kao takvi imaju veliku važnost za sam proces zarašćivanja. Jedan od glavnih lokalnih čimbenika

je svakako slina. Dokazano je da ima pozitivan utjecaj na regenerativni potencijal kirurške rane svojim koagulacijskim, antibakterijskim i fibrinolitičkim svojstvima. Još jedan ne manje važan lokalni čimbenik je prisutnost velikog broja mikroorganizama. Tijekom zarašćivanja može biti prisutno i do 20 različitih vrsta mikroorganizama. Mikroorganizmi najčešće pozitivno djeluju na sam proces zarašćivanja, međutim u određenim okolnostima mogu imati destruktivni potencijal. Streptokoki imaju sposobnost lučenja fibrinolitički aktivnog endotoksina – streptokinaze.

Fibrinolitički potencijal dolazi do izražaja odmah nakon zahvata.

Pojam oralne higijene označava skup higijenskih mjera koje se provode u svrhu sprečavanja bolesti i očuvanja zdravlja orofacijalne regije. Edukacija o pravilnoj, svakodnevnoj higijeni usne šupljine vrlo je važno područje dentalne medicine. Preoperativna i postoperativna oralna higijena pridonosi zdravlju pacijenta kao i sveukupnom uspjehu oralnokirurškog zahvata. Terapeut već pri prvom pregledu budućeg oralnokirurškog pacijenta treba procijeniti higijenski status pacijenta. Ako nije adekvatan, pacijenta je potrebno usmjeriti i motivirati pravilnoj oralnoj higijeni; informirati ga o dentalnom plaku, njegovu nastajanju i posljedicama po meka i tvrda tkiva usne šupljine. Ukoliko je pacijent budući kandidat za implantološku terapiju, treba ga educirati o pravilima održavanja budućeg periimplantatnog tkiva i dokazati mu koliko uspjeh same terapije ovisi o održavanju higijene. Između ostalog, treba biti upozoren da poslije dugotrajne, kompleksne, rizične i skupe implantoprotetske terapije nepridržavanje uputa i neodržavanje oralne higijene može dovesti čak i do ispadanja implantata iz ležišta. U slučaju nekooperabilnosti pacijenta, kompleksna bi implantoprotetska terapija trebala biti kontraindicirana.

Od izrazite je važnosti priprema pacijenta prije i poslije oralnokirurških zahvata, u svrhu sprečavanja nepotrebnih komplikacija i narušavanja krajnje uspješnosti zahvata, bilo u funkcijskom ili estetskom pogledu.

Priprema pacijenta prije oralnokirurškog zahvata pridonosi većem broju faktora: ostvaruju se aseptični radni uvjeti čime se smanjuje mogućnost postoperativne infekcije, lokalno se djeluje na smanjenje krvarenja za vrijeme operativnog zahvata, uputama o načinu prehrane prije

i poslije zahvata može se utjecati na unos one vrste hrane koja pridonosi regeneraciji mekog i tvrdog tkiva.

## Preoperativne upute

Prije bilo kakvog kirurškog zahvata pacijenta se treba obavezno uputiti o svim informacijama povezanim s predstojećim zahvatom. Potrebno ga je u potpunosti informirati o zahvatu s ciljem uspješne suradnje i još uspješnijeg terapijskog ishoda.

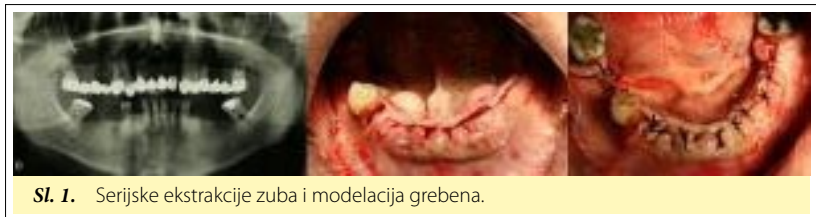Naslage plaka, zubni kamenac, kao i prisutnost akutnih infektivnih stanja u regijama koje su u blizini budućeg operativnog polja trebaju biti odstranjeni i sanirani prije zahvata. Ako uvjeti nisu zadovoljeni, a stanje pacijenta nije po život opasno, preporuka je otkazati zahvat do saniranja zubala.

Ukoliko je predviđena opća anestezija, a zahvat je najavljen za prijepodnevnih sati, preporučuje se izbjegavati hranu taj dan. Kod zahvata u poslijepodnevnim satima, 6–8 sati prije zahvata preporučljivo je imati lagan, manje mastan obrok. Tekućina se smije uzimati do 3 sata prije zahvata. Pušenje je zabranjeno najmanje 12 sati prije zahvata. Na operativni je zahvat poželjno doći u pratnji. Jednako tako, nakon zahvata je poželjno izbjegavati korištenje motornih vozila najmanje 24 sata.

Kronična sustavna ili lokalna terapija se u pravilu ne prekida prije oralnokirurških zahvata, bilo da se rade u lokalnoj ili općoj anesteziji. Za svaki bi se slučaj pacijenti trebali konzultirati s kirurgom. Ako postoji opasnost od pojave sezonske virusne infekcije, preporučuje se otkazati operativni zahvat do ozdravljenja. U slučaju da je pacijent kandidat za profilaksu bakterijskog endokarditisa, terapija treba biti ordinirana na vrijeme.

## Postoperativne upute nakon ekstrakcije zuba

Ekstrakcija zuba je zahvat kojim se zub odstranjuje iz alveole (Slika 1). Po završetku ekstrakcije pacijentu je potrebno dati kratke, sažete i korisne upute o ponašanju u danima nakon zahvata. Vrlo je praktično



Sl. 1. Serijske ekstrakcije zuba i modelacija grebena.

rješenje imati ih napisane na papiru i rutinski dijeliti jer je nakon zahvata pacijent vrlo često preplašen i rastrojen te može zaboraviti većinu onoga što mu je sugerirano.

U prvom satu nakon oralnokirurškog zahvata potrebno je držati sterilnu gazu na mjestu zahvata. Ako krvarenje potraje duže, potrebno je promijeniti gazu te je čvrsto držati narednih 30–60 minuta. Uputno je izbjegavati hranu dok traje anestezija.

Rana se nikako ne smije dirati niti ispirati 24 sata nakon zahvata. Pušenje je strogo zabranjeno najmanje 48 sati nakon operacije. Održavanje oralne higijene, odnosno pranje zuba, potrebno je činiti nježno, posebnim zubnim četkicama prilagođenim stanjima nakon operativnih zahvata. Trebaju biti jako mekane, s velikim brojem vlakana zaobljenih vrhova. Četkicu je potrebno koristiti oko rane vrlo nježnim pokretima. Intermitentno krvarenje (sukrvica) na dan zahvata, kao i naredni dan, normalna je pojava. Može se kontrolirati zamjenom sterilnih gaza u razmacima od 30 do 60 minuta. Postane li krvarenje nekontrolirano, potrebno je primijeniti dodatne mjere lokalne hemostaze.

Pojava otoka nakon ekstrakcije zuba normalna je pojava koju uzrokuje nakupljanje veće količine tekućine u intersticijskom prostoru tkiva. Da bi se oteklina držala pod kontrolom potrebno je aplicirati hladne obloge (led umotan u ručnik) na obraz/lice u blizini rane. Apliciraju se u trajanju od 20 minuta s minimalno 30 minuta pauze u prvih 12 do 24 sata nakon zahvata.

Antibiotici se nakon ekstrakcije zuba ne primjenjuju rutinski. Ako su nužni, pacijenta treba detaljno uputiti u njihovu primjenu radi sprečavanja stvaranja nepotrebne rezistencije. Najčešće primjenjivani antibiotici za ovakva stanja su polusintetski ili prirodni penicilinski preparati, a postoji li alergija uputno je ordinirati klindamicin.

Nalaže li potreba, ordinira se sustavna ili intramuskularna terapija kortikosteroidima neposredno nakon oralnokirurškog zahvata. Sustavna je terapija višednevna, dok je intramuskularna u pravilu jednokratna, odmah nakon zahvata.

Analgetici su preporučeni prvih 24 sata nakon zahvata. Najveći stupanj nelagode može se osjetiti nakon prvih 6 sati od prestanka djelovanja anestezije te je u tom periodu analgezija svakako indicirana. Prvu je dozu preporučljivo uzeti dok traje lokalna anestezija, odnosno pri kraju njena djelovanja. Nakon prvih 6 sati bolnost se u većini slučajeva smanjuje. Perzistira li i dalje, potrebno je nastaviti s terapijom analgeticima. Na tržištu postoji izrazito velik broj analgetika, stoga je uputno pacijenta savjetovati o najprikladnijem analgetiku s obzirom na njegovo opće stanje. Važno je izbjegavati analgetike sa salicilnom kiselinom zbog mogućnosti prekomjernog krvarenja.

Mučnina nije tipična reakcija nakon operativnog zahvata, iako se može javiti. Često je posljedica korištenja jakih analgetika, stoga se preporučuje konzumirati ih nakon obroka ili uz mali obrok, uz veliku čašu vode.

Prehrana treba biti hranjiva i ne jako vruća. Prvi dan nakon zahvata preporučljivo je uzimati hladan jogurt ili sladoled. Jednako je tako potrebno izbjegavati jako usitnjenu hranu

(da sitni komadići ne bi zaglavili u rani). Važno je ne preskakati obroke i piti dovoljno tekućine.

Oštri rubovi oko kirurške rane koštani su rubovi koji okružuju zube. Postoperativno se mogu odlomiti i komadići koštanih lamela te naći svoj put kroz ekstrakcijsku ranu tjedan ili dva nakon zahvata.

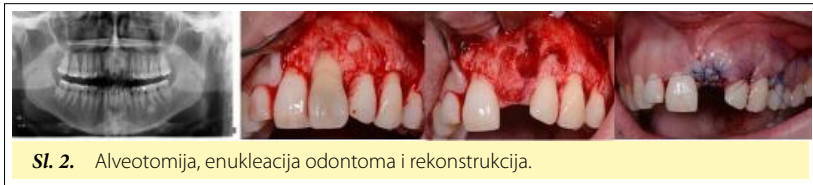Odgovarajuća oralna higijena iznimno je važna i nakon zahvata. Otopine za ispiranje rane se svakako preporučuju od drugog dana nakon zahvata. Najčešće se ordiniraju otopine na bazi klorheksidina, joda ili hidrogen peroksida. Iznimno je efikasna i slana otopina, tj. otopina od pola žličice soli i pola čaše mlake vode. Preporučuje se ispiranje njeome svaka 2–3 sata.

Također, vrlo je efikasna otopina pola žličice sode bikarbone u jednoj čaši mlake vode. Druga kemijska sredstva se u pravilu koriste dva puta dnevno.



## Upute za održavanje oralne higijene nakon alveotomije

Alveotomija u oralnokirurškoj djelatnosti predstavlja svakodnevni kirurški zahvat (slika 2). Označava kirurški zahvat odstranjenja dijela kosti radi uklanjanja zuba ili dijela zuba. Postoperativni tijek uvelike ovisi o ozbiljnosti i tehnici izvođenja zahvata, kao i o općem stanju pacijenta. U odnosu na ekstrakciju zuba, alveotomija je svakako invazivniji zahvat; stoga su postoperativne komplikacije i nelagoda s pacijentove strane češće pojave. Upravo je iz tog razloga potrebna dobra komunikacija, kao i dobra priprema pacijenta prije i poslije zahvata.



Sl. 2. Alveotomija, enukleacija odontoma i rekonstrukcija.

Odmah nakon zahvata potrebno je držati komprimiranu gazu najmanje 30 minuta. Nikako se ne preporučuje dirati ranu. Krvarenje do 24 sata nakon zahvata normalna je pojava.

Pretjerano krvarenje koje ne prestaje potrebno je kontrolirati kompresijom pomoću sterilne gaze u intervalima od 30 minuta.

Nakon alveotomije oteklina je također normalna pojava. Hladni oblozi odmah nakon zahvata preporučljivi su u prvih 24 sata nakon zahvata, u trajanju od 20 minuta s intervalima odmora od najmanje 30 minuta. Ukoliko je preoperativno evidentno da je zahvat kompleksan, potrebno je pacijenta zaštititi peroralnom antibiotskom terapijom, najčešće 2–3 dana prije zahvata. Procijeni li se tijekom ili nakon zahvata potreba za ordiniranjem antibiotika, uputno je ordinirati najprikladniju vrstu antibiotika prilagođenu stanju pacijenta i ozbiljnosti zahvata.

Na dan je zahvata potrebno piti mnogo tekućine, ali nikako pomoću slamke, te izbjegavati vruću i krutu hranu. Već drugi dan nakon zahvata moguće je nastaviti s normalnim načinom ishrane, odnosno hranjivom i lako probavljivom hranom. Ako se jave bolovi u temporomandibularnom zglobo, koji su česti, preporučuje se narednih 4–5 dana izbjegavati krutu hranu i takvu koju je potrebno mnogo žvakati.

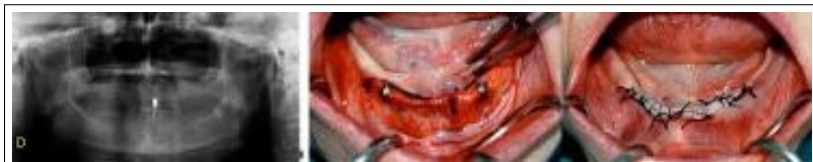Nakon alveotomije bol je očekivana pojava, stoga je uputno započeti s analgeticima čim počinje prestajati djelovanje lokalne anestezije. Važno je izbjegavati analgetike s acetilsalicilnom kiselinom.

Privremena utrnutost usnice ili jezika također je normalna pojava koja se javlja nakon težih alveotomija donjih umnjaka. Ozljeda lingvalnog ili alveolarnog živca dovodi do prolazne parestezije koja se liječi peroralnom ili parenteralnom terapijom vitaminom B. Ankilostoma, odnosno ograničeno otvaranje usta, može se javiti nakon težih alveotomija, najčešće u donjoj čeljusti. U tom je slučaju preporučljivo grijati stranu koja je ukočena, uz izvođenje laganih vježbi otvaranja i zatvaranja usta.

Oteklina, bolovi i nelagoda mogu jako demotivirati pacijenta u održavanju postoperativne oralne higijene, međutim potrebno je naglasiti kako je ona ključna u samom procesu cijeljenja rane. Prvi dan nakon zahvata rana se ne smije ispirati antisepticima, no drugi dan je svakako poželjno dva puta dnevno koristiti jedan od preporučenih antiseptika. Naviku četkanja zuba nikako nije preporučljivo izgubiti. Potrebno je koristiti mekanu četkicu te nježnim kružnim pokretima čistiti zube oko rane. Pacijentu je moguće preporučiti upotrebu četkica posebno prilagođenih stanjima nakon kirurških zahvata (primjerice Curaprox CS Surgical mega soft®).

### Upute za održavanje oralne higijene nakon ugradnje dentalnih implantata

Pravilna priprema i educiranost pacijenata o preoperativnim i postoperativnim protokolima održavanja oralne higijene potrebna je za sveukupni uspjeh te održavanje dentalnih implantata i njihovih suprastruktura (Slika 3).



Sl. 3. Postavljanje implantata u mandibulu

Prije samog zahvata ugradnje implantata pacijent treba usvojiti osnovne mjere oralne higijene, od pranja zuba četkicom za zube, korištenja interdentalnog konca ili interdentalne četkice, ispiranja usne šupljine antisepticima. Svakom je pacijentu potreban individualiziran program održavanja oralne higijene, ovisan o vrsti budućeg nadomjeska.

Po završetku kirurškog postupka ugradnje dentalnog implantata i zatvaranja rane šavovima neophodno je pacijenta upoznati s odgovarajućim postoperativnim postupcima kojima će se omogućiti nesmetana oseintegracija bez nepotrebnih komplikacija. S obzirom na sve veću učestalost jednofazne implantacije, nadogradnja za cijeljenje gingive kao i razni oblici privremenih nadomjestaka eksponirani su odmah nakon ugradnje implantata. Vrlo je važno naglasiti pacijentu važnost mirovanja implantata, stoga je nakon samog zahvata potrebno ne dirati i ne traumatizirati operirano područje.

Blago krvarenje i sukrvica i do 24 sata nakon operacije su normalna pojava. Ukoliko se krvarenje poveća, potrebno je mijenjati sterilne gaze u razmacima od 30 minuta.

Oteklina je najnormalnija pojava nakon ugradnje dentalnog implantata. Preporučljivo je držati hladne obloge najmanje 36 sati nakon zahvata. Najčešće se preporučuju kocke leda umotane u krpu ili pak rukavica napunjena vodom i ohlađena u hladnjaku, koja se tada također umota u krpu i aplicira na lice, preko operirane regije. Danas na tržištu postoje i jednokratne konfekcijske vrećice za hlađenje koje mnoge oralnokirurške ordinacije imaju i dijele svojim pacijentima. Kontinuirano se držanje hladnih obloga ne preporučuje, već je potrebno raditi pauze od 30 minuta svakih 15 minuta.

Kod ozbiljnijih implantoloških zahvata preporučuje se ordinirati i kortikosteroidnu terapiju, koja može biti peroralna ili intramuskularna.

Antibiotička je zaštita u počecima primjene dentalnih implantata bila rutinski ordinirana radi sprečavanja mogućeg odbacivanja implantata ali i smanjenja postoperativnih komplikacija. Danas je, s obzirom na razvoj različitih površina implantata, rijetko potrebna.

Ordinira se kod opsežnijih zahvata u kojima se rabi i velika količina regenerativnih materijala, te kod imunokompromitiranih pacijenata. Preporučuje se započeti s terapijom dva dana prije zahvata. Antibiotici

izbora su penicilini, a u slučaju alergijske reakcije klindamicini su se pokazali vrlo efikasnom i dostatnom zamjenom s obzirom na svoja farmakokinetička i farmakodinamska svojstva.

Prehrana na dan zahvata treba biti mekša, s povećanim udjelom tekućine koja ne smije biti pretopla. Tvrde namirnice koje je potrebno dugo žvakati, kao i žitarice koje sadrže komadiće, zabranjene su u prvoj postoperativnoj fazi jer bi mogle dovesti do pucanja ili ispadanja šavova, kao i do utiskivanja komadića hrane u ranu i ozbiljnog ugrožavanja stabilnosti implantata.

Postoperativna bol također je jedna od normalnih postoperativnih pojava. Analgeziju je preporučljivo održavati u kontinuitetu na dan zahvata. Potrebno je nastaviti s jednim od preporučenih analgetika dok traje lokalna anestezija, prije same pojave boli. Nesteroidni antiinflamatorni antireumatici su lijekovi izbora za postoperativnu bol (»Brufen«<sup>®</sup> granule, »Ibuprofen«<sup>®</sup> film tablete, »Neofen forte«<sup>®</sup> film tablete). Osim analgetičkih, imaju i antiinflamatorna svojstva. Paracetamol se često preporučuje, ali ima manje izražena antiinflamatorna svojstva (»Lupocet«<sup>®</sup> šumeće tablete). Od izrazite je važnosti naglasiti zabranu primjene analgetika koji sadrže acetilsalicilnu kiselinu, zbog izazivanja neželjenog produženog postoperativnog krvarenja.

Primjena oralnih antiseptika od posebnog je značaja. Antiseptici na bazi klorheksidin glukonata još uvijek imaju primat nad drugim vrstama. 0,2%-tna otopina klorheksidin glukonata (»Curasept«<sup>®</sup>, »Perio Aid«<sup>®</sup>, »Corsodyl«<sup>®</sup>, »Tantum Verde«<sup>®</sup>) prva dva tjedna nakon zahvata presudna je u sprečavanju formiranja dentalnog plaka zbog svog bakteriocidnog učinka. Korištenje otopine dva puta dnevno je preporučljivo. Postoje teze o negativnom efektu klorheksidin glukonata na osteogenezu, međutim ako je rana zaštićena adekvatnim zahvatima do neželjenih efekata ne bi trebalo doći.

Tjelesnu aktivnost bi također trebalo smanjiti nekoliko dana od operacije. Bilo kakvo pretjerano fizičko naprezanje može dovesti do povećanog otoka, pucanja šavova ili infekcije rane.

Osam do deset dana od implantacije potrebno je skinuti šavove. Prije i poslije toga poželjno je isprati ranu antiseptikom (klorheksidin diglukonat, otopina 3%-tnog hidrogena, oktenidin dihidroklorid). Po

skidanju je šavova potrebno pažljivo pregledati operirano područje i provjeriti zarašćuje li zadovoljavajuće.

Nakon skidanja šavova preporučuje se i dalje koristiti antiseptike, čak i do mjesec dana nakon ugradnje. Manja koncentracija je svakako indicirana. Od klorheksidinskih preparata preporučuje se 0,12%-tna otopina.

Zonu oko implantata (ili oko nadogradnje za cijeljenje) potrebno je održavati čistom izrazito mekanim četkicama, prilagođenim postoperativnoj njezi, tehnikom četkanja bez pritiska. Izrazito je važno motivirati pacijenta u ovoj fazi jer neadekvatno održavanje periimplantatne regije vrlo lako može dovesti do upalnih stanja oko implantata koja uvelike mogu kompromitirati sudbinu implantoprotetskog nadomjeska u ustima. Četkice za zube trebaju biti izrazito mekane, sa zaobljenim i glatkim vlaknima radi sprečavanja oštećenja površine implantata. Svakodnevno četkanje, minimalno dva puta na dan, je nezaobilazno. Danas tržište nudi bezbroj vrsta četkica za zube, od onih klasičnih, električnih, soničnih do ultrasoničnih. Pacijenta je potrebno usmjeriti ka optimalnim sredstvima i tehnikama da bi se njegov oralno higijenski status dugoročno mogao održati visokim. Zubne paste s niskim stupnjem abrazije te one koje ne sadrže fluoride svakako su preporučljive. Visok sadržaj fluorida i abraziva u pastama, u kombinaciji s niskim pH, odstranit će oksidni sloj na implantatu i površinu učiniti podatnom koroziji.

Suprastrukture dentalnih implantata reagiraju na mikroorganizme na sličan način kao i zub, stoga je od velike važnosti održavati higijenu oko istih. Područja između dva implantata ili implantata i zuba trebaju također biti pravilno obrađena. Preporučuje se rabiti interdentalne najlonske četkice koje ne sadrže metalne dijelove. Jednako tako, preporučuje se korištenje interdentalnog konca i interdentalne trake za teško dostupne regije.

Kemijska antiseptična sredstva su svakako preporučena u prvoj fazi nakon ugradnje dentalnih implantata. Na tržištu postoje preparati koji pozitivno utječu na zarašćivanje i regeneraciju tkiva. Jedan od najučinkovitijih je 0,12%-tna otopina klorheksidina. Danas su sve više u upotrebi preparati na bazi hijaluronske kiseline. Njihovo svojstvo apsorpcije vode uvelike pomaže zarašćivanju. Osim toga, dokazano je da hijaluronska kiselina djeluje antiupalno, antiedematozno te analgetički.

Oralni irigatori (oralni tuševi) modernija su sredstva kojima se može održavati iznimno dobra oralna higijena. Važno je također da ne sadrže metalne dijelove zbog mogućnosti oštećenja vrata implantata.

Suvremeni oralnokirurški zahvati imaju za cilj biti što manje ekstenzivni i bolni, i što prihvatljiviji za pacijenta. Odgovarajućim oralnohigijenskim postupcima prije i poslije kirurških zahvata moguće je umanjiti eventualne komplikacije. Samim se tim i vrijeme trajanja oporavka skraćuje. Pravilnom indikacijom, kirurškim postupkom te odgovarajućom oralnom higijenom rezultat terapije je uspješniji, a učinak dugotrajniji.



## L i t e r a t u r a :

1. Wilkins EM. The Oral and Maxillofacial Surgery Patient. U: Wilkins EM, urednik. Clinical Practice of the dental Hygienist. Sedmo izdanje. Baltimore: Williams and Wilkins. 1994; 655–68.
2. Wilkins EM. The Patient with Oral Rehabilitation and Implants. U: Wilkins EM, urednik. Clinical Practice of the dental Hygienist. Sedmo izdanje. Baltimore: Williams and Wilkins. 1994; 393–406.
3. Jensen RL, Jensen JH: Peri-implant maintenance. North-west Dent. 1991; 70: 14–23.
4. Jones J. Planning's Key to Success of Implant; Maintenance will help Reduce Failure Rate. Dental Teamwork. 1990.
5. Todorović LJ, Petrović V, Jurišić M, Kafedžiska-Vračar V. Oralna hirurgija. Beograd: Nauka; 2002.
6. Miše I. Oralna kirurgija. Zagreb: Medicinska naklada; 1991.
7. Jurišić M, Stamenković D, Marković A, Todorović A, Leković V, Dimitrijević B, et al. Oralna implantologija. Beograd: Stomatološki fakultet; 2006.
8. Sailer HF, Pajarola GF. Oral Surgery for the General Dentist (Color atlas of Dental Medicine). Stuttgart, New York: Thieme; 1999.
9. Čabov T. Oralnokirurški priručnik. Zagreb: Medicinska naklada; 2009.
10. Chen S, Darby I. Dental implants: maintenance, care and treatment of peri-implant infection. Aust Dent J. 2003; 48: 212–20.
11. Joyce M. The care and maintenance of dental implants: a team approach. Prime Dent J. 2013; 2: 65–8.
12. Peterson LJ, Ellis E, Hupp JR, Tucker MR. Contemporary Oral and Maxillofacial Surgery. Četvrto izdanje. San Antonio: Mosby; 2003.



# ODRŽAVANJE ORALNE HIGIJENE KOD NEMOĆNIH I UZ KREKET VEZANIH PACIJENATA

*Sunčana Simonić-Kocijan*

---

Nemoćne, uz krevet vezane osobe predstavljaju skupinu pacijenata čija specifičnost u održavanju oralne higijene proizlazi iz njihove ograničene sposobnosti ili potpune nemogućnosti samostalnog održavanja oralne higijene te nemogućnosti posjeta ordinaciji dentalne medicine.

Iako se, nažalost, održavanje oralne higijene kod takvih pacijenata nalazi na začelju prioritetne ljestvice u njihovu svakodnevnom životu, ustvari bi trebalo biti upravo jedan od ključnih čimbenika u održavanju i poboljšavanju kvalitete života. S obzirom na važnost oralne higijene za zdravlje cijelog organizma, potrebno je educirati doktore dentalne medicine o nekim specifičnostima njena održavanja u bespomoćnih, ležećih pacijenata kako bi se na što lakši način uspostavila rutina u njenu održavanju. Također, budući da ovu skupinu pacijenata karakterizira stacioniranost u domovima za starije osobe, bolnicama ili vlastitim domovima, važno je da doktor dentalne medicine educira i osobe koje se brinu o takvim pacijentima na koji im način trebaju održavati oralnu higijenu. Posebnu skupinu pacijenata sačinjavaju intubirani pacijenti, u kojih se posebna pozornost treba obratiti na provjeru pozicije same cijevi respiratora te njenu učestalu repoziciju – kako ne bi došlo do isušivanja i/



ili oštećenja sluznice usana. Često je uvriježeno pogrešno mišljenje da su parenteralno hranjeni pacijenti pošteđeni nastanka karijesa i njegovih posljedica. Međutim, takvi pacijenti imaju specifične probleme koji se prvenstveno vezuju uz promjene mekih tkiva usne šupljine koja su izloženija nastanku bolesti i neudobnosti u usporedbi s pacijentima koji hranu uzimaju oralno. Problemi nastaju zbog čestog disanja na usta te položaja tijela koji uvjetuje otvorena usta. Restrikcija konzumacije hrane i tekućine preko usta te često smanjena salivacija smanjuju samočišćenje i vlaženje sluznice koja je posljedično izrazite suhoće i kao takva je sklona ozljedama. Visokokalorična hrana, meke i ljepljive konzistencije, koju zbog oslabljene mogućnosti žvakanja bespomoćni pacijenti najčešće konzumiraju, uvelike pospješuje nastanak naslaga na zubima i sluznici te pogoduje nastanku oboljenja usne šupljine.

## **Pripreme faze u provođenju oralne higijene**

Plan održavanja oralne higijene treba biti individualan za svakog pacijenta, u ovisnosti o njegovu općem medicinskom stanju, prognozi osnovne bolesti, terapiji koju prima te prijašnjem standardu oralne higijene. U plan je potrebno uključiti i osobe koje se brinu za pacijenta. Vrijeme posjeta bolesniku bilo bi prikladno planirati u periodu kad je pacijent inače budan.

Prije samog provođenja oralne higijene potrebno je pripremiti i iz ordinacije ponijeti potreban materijal koji ne očekujemo naći u kući bolesnika. Pacijenta je potrebno postaviti u adekvatan položaj, u ovisnosti o njegovu općem zdravstvenom stanju. Iako su takvi pacijenti najčešće slabo kooperabilni ili nekooperabilni, potrebno ih je pokušati uključiti u postupak održavanja oralne higijene te im tijekom njena provođenja objašnjavati postupke koji će se provesti.

Kod bolesnika koji se nalaze u besvjesnom stanju a opskrbljeni su mobilnim protetskim nadomjescima, isti su najčešće odstranjeni prilikom samog dolaska u bolnicu. Ako pacijent ima mobilni nadomjestak, prije provođenja oralne higijene potrebno ga je odstraniti te odložiti u čašu s čistom, hladnom vodom.

## Potreban materijal

Ustanova u kojoj je pacijent smješten, bez obzira radi li se o bolnici ili o njegovu domu, najčešće je opskrbljena ručnicima, jastucima, posudama, svjetiljkama i drugim pomoćnim sredstvima koja olakšavaju postupak održavanja oralne higijene. Međutim, od doktora dentalne medicine očekuje se da će za kućni posjet osigurati sljedeća sredstva: zaštitnu masku, rukavice, štitnik za oči, četkicu za zube, interdentalni konac, gaze, svitke staničevine, pastu za zube, sredstva za fluoridaciju, tekućine za ispiranje usta na bazi klorheksidina, hidrogen, preparate umjetne sline, lubrikante i jednokratne komprese.

## Položaj pacijenta

Ukoliko je moguće, idealno bi bilo da se pacijent postavi u sjedeći ili poluležeći položaj. Kreveti ležećih pacijenata u specijaliziranim ustanovama najčešće imaju mogućnost podešavanja uzglavlja. Kada pacijent nije smješten u takvom krevetu, dovoljno ga je podbočiti jastucima te na taj način osigurati poluležeći položaj. Besvjesne pacijente treba položiti na bok s glavom okrenutom prema terapeutu. Spomenute pozicije olakšavaju izbacivanje tekućine i debrisa iz usne šupljine, odnosno preveniraju njihovu aspiraciju. Kod intubiranih je pacijenata potrebno osigurati cijev respiratora prije početka provođenja oralne higijene.

## Sredstva za provođenje oralne higijene

Četkice za zube sredstvo su izbora u održavanju oralne higijene. Postojanje četkica raznih veličina i tvrdoća omogućuje uporabu malih, mekih četkica u održavanju higijene usne šupljine. U slučaju da nije moguće korištenje četkica, oralna sluznica i jezik mogu se čistiti pomoću gaze omotane na prst. Korištenje samoaspirirajuće četkice za zube posebno je pogodno kod osoba s otežanim gutanjem. Potreba za dodatnim vlaženjem sluznice često zahtijeva primjenu preparata umjetne sline te lubrikanata.

## Provođenje oralne higijene

Kako bi provođenje oralne higijene bilo što učinkovitije, preporučuje se pridržavati se sljedećih naputaka u ovisnosti o dentalnom statusu pacijenta:

### *Ozubljeni pacijenti*

- korištenje retraktora u slučaju nemogućnosti otvaranja ili održavanja usta otvorenim
- održavanje oralne higijene najmanje tri puta dnevno
- mehanički očistiti sve površine zuba koristeći meku četkicu te pastu s fluorom ili klorheksidinskim gelom
- električne četkice za zube predstavljaju veliku pomoć pri održavanju oralne higijene nemoćnih osoba
- zubnim koncem očistiti sve interproksimalne površine zuba pazеći da se gingiva ne traumatizira
- dobro isprati ili aspirirati slinu i pastu za zube
- odmaknuti obraze te ih četkati mekim i nježnim pokretima
- pomoću gaze držati jezik te ga četkati od straga prema naprijed
- očetkati nepce
- ukoliko četkanje nije moguće, pomoću ručnika ili gaze obrisati sluznicu usta
- tijekom uklanjanja naslaga često ispirati usta ili aspirirati sadržaj kako ne bi došlo do opstrukcije dišnih putova

### *Pacijenti s mobilnim nadomjescima*

- nadomjeske dobro očetkati mekom četkicom te sapunom bez mirisa ili pastom za zube
- posebnu pozornost treba obratiti na čišćenje kvačica i ostalih retencijskih elemenata proteza
- dobro isprati nadomjestak koristeći hladnu vodu
- uočimo li na protetskim nadomjescima naslage kamenca, iste je moguće očistiti u ordinaciji
- prilikom čišćenja nadomjeska treba voditi računa da ne dođe do njegovog oštećenja
- prije vraćanja nadomjeska u usta potrebno ga je navlažiti u vodi ili navlažiti sluznicu pripravcima umjetne sline.

Budući da je za održavanje oralne higijene najčešće dovoljno koristiti ručne instrumente, i svi se postupci uspješno mogu provesti izvan ordinacije dentalne medicine, ne postoji opravdanje za njeno zapostavljanje. Međutim, kućni posjet bespomoćnim, ležećim pacijentima potrebno je pomno isplanirati kako bi se izbjegao nepotreban gubitak vremena i zamor pacijenta.



## L i t e r a t u r a :

1. Ames NJ. Evidence to support tooth brushing in critically ill patients. *Am J Crit Care.* 2011; 20: 242–50.
2. Baumgartner W, Schimmel M, Müller F. Oral health and dental care of elderly adults dependent on care. *Swiss Dent J.* 2015; 125: 417–26.
3. Grap MJ, Munro CL, Ashtiani B, Bryant S. Oral care interventions in critical care: frequency and documentation. *Am J Crit Care.* 2003; 12: 113–8.
4. Griffiths J, Lewis D. Guidelines for Oral Care of Patients who are for Dependent, Dysphagic or Critically Ill. *J Disab Oral Health.* 2002; 3: 30–33.
5. Martin S. Oral Hygiene In Dying Patients With Diminished Consciousness. *End Life J.* 2014; 4.
6. Salamone K, Yacoub E, Mahoney AM, Edward KL. Oral care of hospitalised older patients in the acute medical setting. *Nurs Res Pract.* 2013; 2013: 827670.
7. Wilkins EM. The patient who is homebound, bedridden, or helpless. U:Wilkins EM, urednik. *Clinical practice of the dental hygienist.* Sedmo izdanje. Baltimore:Williams and Wilkins; 1994. str. 705–710.
8. Wilkins EM. Care of dental prostheses. U:Wilkins EM, urednik: *Clinical practice of the dental hygienist.* Sedmo izdanje. Baltimore:Williams and Wilkins; 1994. str. 377–392.



# ODRŽAVANJE ORALNE HIGIJENE KOD PACIJENATA S MALIGNIM BOLESTIMA

*Irena Glazar*

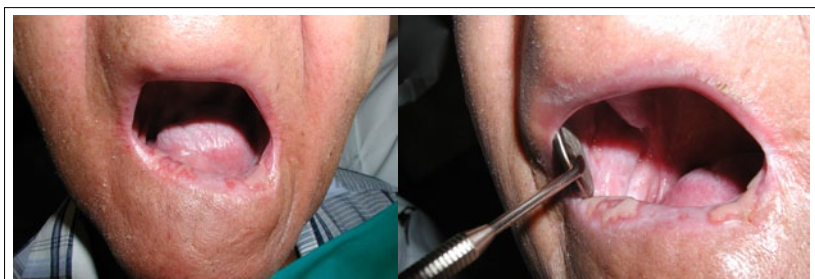
---

Osnovna terapija malignih bolesti glave, vrata i usne šupljine uključuje kirurško odstranjenje tumorskog tkiva te kemoterapiju i/ili radioterapiju. Terapija ovisi o vrsti tumora, lokalizaciji, veličini i dubini infiltracije malignog tkiva. Kirurškim zahvatom odstranjuje se solidno maligno tkivo a potom se, po potrebi, kemoterapijom i/ili radioterapijom uništavaju preostale tumorske stanice. Kemoterapija i radioterapija nisu specifične te uzrokuju neželjene promjene na zdravim stanicama.

Neželjene popratne pojave terapije malignih bolesti u usnoj šupljini rezultat su direktnog ili indirektnog učinka na stanice oralnih tkiva. Manifestiraju se kao akutne i kronične promjene te uključuju mukozitis, kserostomiju, promjenu osjeta okusa, oralne infekcije, radijacijski karijes, trizam, nekrozu mekih tkiva i osteoradionekrozu. Ordiniranje kemoterapije tijekom dentalnog razvoja kod djece može za posljedicu imati malformaciju korijenova, defekte cakline i poremećaje u nicanju zuba.

Mukozitis je najčešća komplikacija terapije maligne bolesti, a predstavlja potencijalan izvor za razvoj sustavne infekcije koja može životno ugroziti pacijenta. Promjene karakteristične za mukozitis javljaju se u drugom tjednu terapije i traju dva do tri tjedna nakon završetka terapije.

Svjetska zdravstvena organizacija klasificira mukozitis u četiri stupnja: 1. eritem, 2. eritem s ulceracijama, pri čemu je moguće jesti krutu hranu, 3. eritem s ulceracijama, pri čemu nije moguće jesti krutu hranu te 4. promjene uz koje je potrebno uvesti parenteralnu prehranu. Bolesnici se žale na osjećaj žarenja, nelagodu i bol, imaju smanjenu mogućnost konzumacije hrane, govora i sna. Terapija mukozitisa je simptomatska i ovisi o težini. Liječenje uključuje korištenje oblažućih sredstava koja umanjuju bol i olakšavaju gutanje (mlijeko magnezija i suspenzija sukralfata), sredstava za smanjenje upale i epitelizaciju (polivinilpirolidon hijaluronat gel, elektrolitna otopina), topikalnih anestetika (viskozni lidokain, benzokain), sustavnih analgetika (nesteroidni protuupalni lijekovi, opijati) te mekog lasera koji potiče cijeljenje i smanjuje bol i upalu.



**Sl. 1.** Mukozitis – erozivne promjene na usnicama i bukalnoj sluznici

Kserostomija dovodi do osjećaja neugode, poteškoća pri gutanju, govoru te pospešuje promjenu osjeta okusa. Funkcije sline su promijenjene, smanjena je antimikrobna sposobnost, puferski kapacitet, remineralizacijska sposobnost, čišćenje usne šupljine i koncentracija elektrolita. Oštećenje žlijezda slinovnica može biti reverzibilno i ireverzibilno. Lučenje sline može se potaknuti korištenjem mehaničkih i okusnih stimulansa (žvakanjem tvrde hrane, žvakaćih guma i slatkiša bez šećera, citratima), laserom i upotrebom sustavnih stimulatora.

Liječenje trajnog gubitka sline je zamjensko (umjetna slina i mucilaginozna sredstva). Isušivanje usne šupljine može se spriječiti učestalim ispiranjem (nezaslađen čaj, otopina soli i sode bikarbone) i čestim uzimanjem vode.

Promjena osjeta okusa (dizgeuzija) nastaje ukoliko je jezik u polju zračenja. Gusta, ljepljiva slina promijenjenih biokemijskih karakteristika stvara mehaničku barijeru otežavajući kontakt hrane i jezika, a promjeni dodatno doprinosi i razvoj mukozitisa.

Promjenom osjeta okusa dolazi do gubitka apetita, tjelesne težine, a u težim slučajevima i do malnutricije, slabosti i kaheksije. Nadomjesci cinka mogu pomoći u oporavku okusnih pupoljaka.

Bolesnici imaju veću sklonost nastanku oralnih infekcija uzrokovanih gljivicama, bakterijama i virusima. Najučestalije infektivne bolesti su oralna kandidijaza i dentalni karijes. Oralna kandidijaza se manifestira u pseudomembranoznoj i eritematoznoj formi te se može zamijeniti s mukozitisom. Terapija bolesti je lokalna, no kod težih je infekcija potrebna i upotreba sustavnih protugljivičnih lijekova (flukonazol, itrakonazol). Bolesnici također imaju veću vjerojatnost za razvoj radijacijskog karijesa, koji nastaje zbog smanjene količine i promijenjena sastava sline. Zahvaćeni mogu biti svi zubi i to najčešće glatke površine krune zuba u dotad normalno karijes-rezistentnih bolesnika. Njegov razvoj, i gubitak tkiva, mogu nastupiti u svega nekoliko tjedana.

Trizam, odnosno kontrakcija mišića čeljusti, karakteriziran je ograničenim otvaranjem usta a može nastupiti tijekom terapije, nakon terapije ili godinama poslije. Otežan je govor, žvakanje i gutanje, održavanje oralne higijene i izvođenje dentalnih zahvata, te je narušena kvaliteta života. Teško se liječi, pa se naglašava važnost prevencije. Prevencija pak uključuje fizikalne metode liječenja s ciljem ograničavanja težine bolesti, odnosno masažu, aktivne i pasivne vježbe istezanja mišića čeljusti.

Prije početka terapije neophodno je obaviti detaljan ekstraoralni i intraoralni pregled te radiološku analizu. Bolesnike je potrebno upoznati s mogućim komplikacijama terapije te je prije njena početka potrebno ukloniti sve lokalne iritacije (kamenac, ortodontske bravice, neadekvatne protetske radove). Svi zubi trebaju biti sanirani prije početka terapije, a zube s upitnom prognozom potrebno je izvaditi 10–14 dana prije njena početka. Ovakva priprema usne šupljine neophodna je kako bi se spriječila, odnosno umanjila, težina komplikacija.



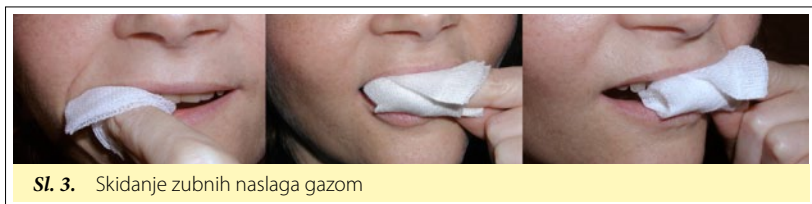Ujedno je bolesnike nužno uputiti kako postići i održati dobru oralnu higijenu. Bolesnika je potrebno potaknuti da četka zube nakon svakog obroka mekom ili ultramekom četkicom, a ukoliko je bol jaka treba preporučiti premazivanje gingive lokalnim anestetikom. Interdentalni plak preporučuje se odstranjivati zubnim koncem. U situaciji u kojoj četkanje postaje nemoguće preporučuje se odstranjivanje naslaga pomoću gaze namočene u otopinu sode bikarbone i kuhinjske soli (jedna čajna žličica soli i žličica sode bikarbone na 250 ml vode). Kemijsku kontrolu plaka preporučuje se provoditi ispiranjem usta otopinom klorheksidina dva puta dnevno. Ako otopina počne uzrokovati bolove i nelagodu pri upotrebi, preporučuje se usta ispirati otopinom sode bikarbone i kuhinjske soli (slika 2). Bolesnicima se savjetuje izbjegavanje otopina za ispiranje s alkoholom, koje iritiraju i isušuju sluznicu. Preporučuje se svakodnevno provođenje topikalne fluoridacije 1%-tnim gelom natrij fluorida.



Sl. 2. Priprema otopina sode bikarbone i kuhinjske soli.

Gel se aplicira u individualno izrađenim udlagama ili ako zbog boli to nije moguće pomoću vaticе. Preporučuje se koristiti zamjensku slinu koja je po svojim fizikalnim i kemijskim svojstvima slična pravoj slini. Idealna zamjena djelotvorno održava vlažnost zuba i sluznice, reducira topljivost cakline, ubrzava remineralizaciju površine te pomaže u prevenciji akumulacije plaka. Preparati umjetne sline sadrže karboksimetil celulozu, minerale kalcija i fosfora, fluoride i druge ione koji se nalaze u humanoj slini. Umjetna slina, koja može biti u formi spreja, otopine ili gela, nanese se u usta i rasprostrani po svim oralnim površinama. Također se preporučuje izbjegavanje različitih iritansa, hrane koja iritira oralnu sluznicu, neodgovarajućih proteza koje pridonose oštećenju sluznice, alkohola i pušenja. Potrebno je uputiti bolesnike na konzumiranje

umjetnih zaslađivača umjesto rafiniranih ugljikohidrata i izbjegavanje suhe, začinjene i kisele hrane kako bi se smanjila iritacija sluznice i preveniralo stvaranje karijesa. Bolesnicima se savjetuje svakodnevno izvođenje aktivnih i pasivnih vježbi istezanja mišića čeljusti. Protetske nadomjeske osoba s oralnim infekcijama potrebno je dnevno namakati 30 minuta u otopini klorheksidina (0,12%) ili u razrijeđenoj otopini natrij hipoklorita (dvije čajne žličice 5%-tnog natrij hipoklorita u 250 ml vode).



**Sl. 3.** Skidanje zubnih naslaga gazom

Osnovna terapija maligne bolesti može uzrokovati poremećaj krvarenja. U tom se slučaju preporučuje pažljivo četkanje ultramekom četkicom, spužvicom, vatenim štapićima ili gazom da se ne provocira krvarenje (slika 3). Prije četkanja se mogu vlakna četkice dodatno omekšati namakanjem u vrućoj vodi (slika 4). Korištenje zubnog konca treba provoditi pažljivo uz izbjegavanje područja koja lako krvare. Liječnik može preporučiti prestanak korištenja zubnog konca dok se krvna slika ne normalizira.

Za vrijeme trajanja terapije doktor dentalne medicine treba kontrolirati bolesnika jednom tjedno ili barem jednom u dva tjedna kako bi se prepoznalo akutne komplikacije i pristupilo liječenju istih. Nakon terapije bolesnik se kontrolira svakih četiri do osam tjedana prvih šest mjeseci. Pri pregledu je potrebno prepoznati kasne komplikacije te započeti njihovo liječenje što ranije. Ovisno o stanju sluznice i kserostomiji preporučuje se nove protetske radove raditi tri do šest mjeseci nakon terapije, a kirurške zahvate u zra-



**Sl. 4.** Omekšavanje vlakana četkice u vrućoj vodi.

čenju izvrgnutoj kosti izbjegavati prve dvije godine. Za nužne oralnoki-  
rurške zahvate potrebno je konzultirati bolesnikovog onkologa.

Aдекватna oralna higijena tako pomaže u prevenciji razvoja oral-  
nih komplikacija te ujedno ubrzava pacijenatov oporavak.



## L i t e r a t u r a :

1. Bijelić D, Pezelj-Ribarić S, Muhvić Urek M, Glažar I. Oralne komplikacije radioterapije u području glave i vrata. *Vjesnik dentalne medicine*. 2014; 3: 11–14.
2. Campos MI, Campos CN, Aarestrup FM, Aarestrup BJ. Oral mucositis in cancer treatment: Natural history, prevention and treatment. *Mol Clin Oncol*. 2014; 2: 337–340.
3. Devi S, Singh N. Dental care during and after radiotherapy in head and neck cancer. *Natl J Maxillofac Surg*. 2014; 5: 117–25.
4. Fekrazad R, Chiniforush N. Oral mucositis prevention and management by therapeutic laser in head and neck cancers. *J Lasers Med Sci*. 2014; 5: 1–7.
5. Greenberg MS, Glick M. *Burketova oralna medicina*. Zagreb: Medicinska naklada; 2006.
6. Lalla RV, Bowen J, Barasch A, Elting L, Epstein J, Keefe DM, et al. MASC/ISO clinical practice guidelines for the management of mucositis secondary to cancer therapy. *Cancer*. 2014 15; 120: 1453–61.
7. McGuire DB, Fulton JS, Park J, Brown CG, Correa ME, Eilers J, et al. Systematic review of basic oral care for the management of oral mucositis in cancer patients. *Support Care Cancer*. 2013; 21: 3165–77.
8. Muhvić Urek M, Glažar I, Pezelj-Ribarić S. Oralne komplikacije kemoterapije. *Vjesnik Dentalne Medicine*. 2012; 5/6: 27–31.
9. Nicolatou-Galitis O, Sarri T, Bowen J, Di Palma M, Kouloulis VE, Niscola P, et al. Systematic review of anti-inflammatory agents for the management of oral mucositis in cancer patients. *Support Care Cancer*. 2013; 21: 3179–89.
10. Perić M, Perković I, Brailo V. Zračenje glave i vrata i komplikacije u usnoj šupljini. *Sonda*. 2012; 13: 99–102.
11. Wilkins EM. The oral and maxillofacial surgery patient. U: Wilkins EM, urednik. *Clinical practice of the dental hygienist*. Sedmo izdanje. Baltimore:Williams and Wilkins; 1994. str. 655–667.
12. Wilkins EM. The patient with oral cancer. U: Wilkins EM, urednik: *Clinical practice of the dental hygienist*. Sedmo izdanje. Baltimore:Williams and Wilkins; 1994. str. 669–678.
13. Wilson J, Rees JS. The dental treatment needs and oral side effects of patients undergoing outpatient cancer chemotherapy. *Eur J Prosthodont Restor Dent*. 2005; 13: 129–34.
14. Wong HM. Oral Complications and Management Strategies for Patients Undergoing Cancer Therapy. *Scientif World J*. 2014; 581795.