

Karcinom usne šupljine i orofaringsa : nastavna skripta

Belušić-Gobić, Margita

Authored book / Autorska knjiga

Publication status / Verzija rada: **Published version / Objavljena verzija rada (izdavačev PDF)**

Publication year / Godina izdavanja: **2018**

Permanent link / Trajna poveznica: <https://um.nsk.hr/um:nbn:hr:184:447948>

Rights / Prava: [Attribution 4.0 International](#)/[Imenovanje 4.0 međunarodna](#)

Download date / Datum preuzimanja: **2025-01-11**



Repository / Repozitorij:

[Repository of the University of Rijeka, Faculty of Medicine - FMRI Repository](#)



Margita Belušić-Gobić

Karcinom usne šupljine i orofaringsa

nastavna skripta

Prvo izdanje

UNIRI

MEDRI Medicinski fakultet
Sveučilišta u Rijeci

Margita Belušić-Gobić

Karcinom usne šupljine i orofaringsa

Nastavna skripta

Prvo izdanje



Izdavač

Sveučilište u Rijeci

Medicinski fakultet

Katedra za maksiofacijalnu kirurgiju

Autor

doc. dr. sc. Margita Belušić-Gobić

Recenzenti

prof. dr. sc. Robert Cerović

prof. dr. sc. Predrag Knežević

Lektura

Tomislava Medved, prof.

ISBN 978-953-7957-75-9

Naklada

elektroničko izdanje

Odlukom Povjerenstva za izdavačku djelatnost Sveučilišta u Rijeci KLASA: 602-09/18-01/21

URBROJ: 2170-57-03-18-3 ovo se djelo objavljuje kao izdanje Sveučilišta u Rijeci.

SADRŽAJ

1. Epidemiologija, etiologija i patologija	1
2. Anatomija usne šupljine i orofaringsa	2
3. Klinička slika	3
4. Tijek bolesti	7
5. TNM klasifikacija.....	8
6. Dijagnostika	9
7. Kirurško liječenje	10
8. Rekonstrukcija defekta	15
9. Poslijeoperacijska skrb	20
10. Preživljavanje	21
11. Literatura	22

1. Epidemiologija, etiologija i patologija

Maligni tumori usne šupljine i orofaringsa čine 1,2-7% svih malignih tumora. Oralni karcinom ubraja se među deset najčešćih tumora u Europi i SAD-u. Prosječna incidencija u Europi iznosi 10/100 000 stanovnika. Karcinom usne šupljine i orofaringsa čini 30% svih karcinoma glave i vrata. (1-9)

Patohistološki se najčešće radi o planocelularnom karcinomu (90%) koji se razvija iz epitela sluznice.(3) Ostali maligni tumori koje nalazimo u toj regiji jesu verukozni karcinom, tumori malih slinovnica, melanom, limfom, sarkom, primarni tumori kosti te metastatski tumori. (1,2,5,10) Iako je etiologija oralnog karcinoma nepoznata, dva osnovna etiološka čimbenika za njegov nastanak jesu kronična konzumacija alkohola i pušenje cigareta.(1,6). Oni djeluju odvojeno, ali i sinergistički, te je tada rizik za nastanak oralnog karcinoma 38 puta veći nego kod populacije koja ne konzumira alkohol i ne puši. (3,11) Muškarci 2-3 puta češće obolijevaju od oralnog karcinoma, najvjerojatnije zbog češće konzumacije alkohola i duhana u usporedbi sa ženama. (1) U zemljama gdje je učestalost konzumacije alkohola i pušenja u žena veća, rak usne šupljine nije više toliko vezan uz muški spol.

Zbog dugogodišnjih štetnih navika pušenja cigareta i konzumacije alkohola, pacijenti s oralnim karcinomom često imaju i druge kronične bolesti. To su najčešće pulmološke, gastroenterološke, cirkulatorne, bolesti ovisnosti i dr. Epidemiološka istraživanja također su pokazala sigurnu povezanost karcinoma usne šupljine, osobito sluznice obraza, s navikom žvakanja duhana, no u našoj populaciji gdje ta navika nije prisutna, to nije bitno. (6,10,12)

Kao mogući etiološki faktori za nastanak oralnog karcinoma navode se i kariozno zubalo, iritirajući oštri zubi ili loša proteza, loša higijena usne šupljine, ali su od manjeg značenja. (10)

U zadnje vrijeme sve se više istražuje uloga HPV infekcije u nastanku karcinoma usne šupljine i orofaringsa, pogotovo tumora tonzila kod mlađih pacijenata (3).

2. Anatomija usne šupljine i orofaringsa

Usna šupljina i orofarings anatomski su dvije odvojene cjeline, ali su funkcionalno usko povezane, prvenstveno zbog ispreplitanja vitalnih funkcija, kao što su respiratorna i digestivna, uz govor, okus, gutanje, žvakanje, izražajnost i mimiku lica.

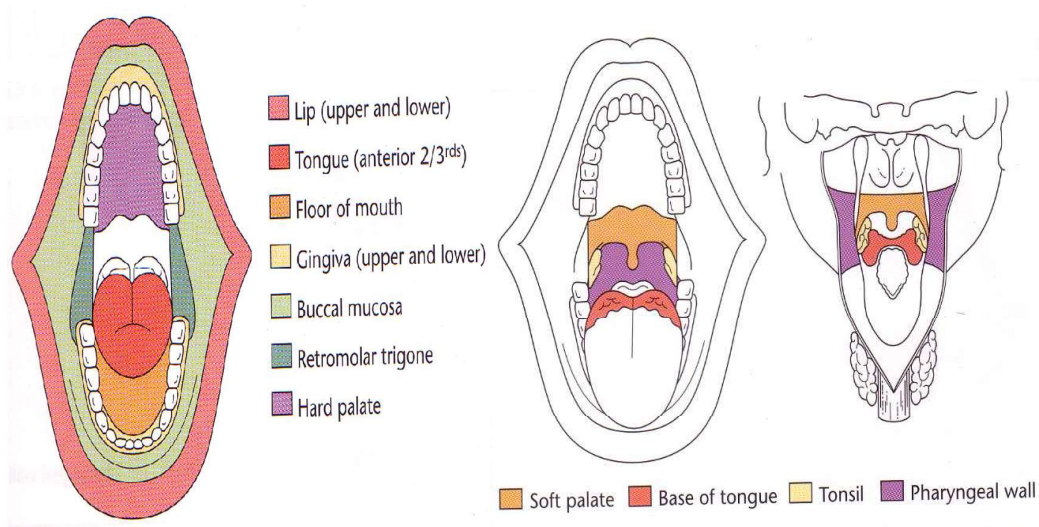
2.1. Usna šupljina

Usna šupljina u anatomskom smislu predstavlja gornji dio aerodigestivnog trakta. Započinje usnicama i završava prednjim nepčanim lukovima, odnosno završava zamišljenom linijom koja polazi između spoja mekog i tvrdog nepca prema dolje do baze jezika (papillae circumvallate). Sadrži nekoliko anatomskih podjedinica kao što su usnice, sluznica obraza, gornji i donji alveolarni greben, dno usne šupljine, prednje 2/3 jezika, retromolarni trokut, tvrdo nepce.(1) Usna šupljina prekrivena je pločastim epitelom. Sadrži dentoalveolarne strukture gornje i donje čeljusti. (1,6,13)

2.2. Orofarings

Orofarings anatomski započinje prednjim nepčanim lukovima, seže do hioidne kosti. Nalazi se iza usne šupljine. Obuhvaća meko nepce, tonzilarnu ložu s tonzilama, stražnju stijenku faringusa i stražnju trećinu jezika. Naziva se i mesopharynx. Proksimalno se nastavlja u nazofarings (epipharynx), a distalno u hipofarings (laryngopharynx). Orofarings predstavlja dio digestivnog i respiratornog sustava i vrlo je važan za vokalizaciju. (1,6,13)

Zanimljivo je da se na najmanje 80% svih oralnih karcinoma razvija na svega 20% površine sluznice usne šupljine, i to na dnu usta, na jeziku i u retromolarnom području, tj. u polju sluznice koja na skici usne šupljine izgleda kao potkova. (14)



Slika 1. Anatomija usne šupljine i orofaringsa, (preuzeto iz Shah JP. Cancer of the Head and Neck. Atlas of clinical oncology. Hamilton-London: BC Decker Inc; 2001, str.101, 127)

3. Klinička slika

Bez obzira na mikrolokalizaciju unutar usne šupljine, karcinom uvijek započinje kao lezija na sluznici, češće kao eritroplakija koja obično prelazi u ulceriranu, rjeđe u nodularnu leziju. Daljnja klinička slika i simptomi ovise o lokalizaciji unutar same usne šupljine i orofaringsa.

Karcinom usne šupljine raste na isti način kao i na drugim sluznicama. Tumor može imati ulcerativni, egzofitični ili endofitični rast. U početku je to malena čvrsta ploča, čvorić ili ulkus koji na površini može imati fisure ili sloj nekroze. Kako se tumor povećava, može se izbočiti u usnu šupljinu kao veliki tumor nalik na cvjetaču, gurajući u stranu normalne strukture, ometajući govor i žvakanje ili se može razvijati kao veliki ulkus, s nepravilnim uzdignutim rubovima, koji indurira okolno meko tkivo. Tumor se zatim širi u kost te uzrokuje gubitak zuba u zahvaćenom području. Kako se tumor širi iz usne šupljine u dublja tkiva, gutanje je otežano, pa se u ustima nakuplja slina. Erozija krvnih žila dovodi do krvarenja. Zbog upalne komponente ili zbog zahvaćenosti cervikalnih živaca, nastaje bol. (1,6,14,15)

Najčešći simptom koji bolesnika dovodi liječniku jest bol, ali, na žalost, taj najčešće nije i rani simptom bolesti. (15,16,17)

Mora se imati na umu da karcinom usne šupljine i orofaringsa u početku može biti potpuno bez simptoma, sve dok ne bude zahvaćen sekundarnom upalom. (5,6,10,14,15)

Postoje neke osobitosti kliničke slike oralnog karcinoma s obzirom na pojedinu lokalizaciju unutar usne šupljine i orofaringsa.

3.1. DNO USNE ŠUPLJINE: To je jedna od najčešćih lokalizacija karcinoma u usnoj šupljini. Tumor se češće nalazi u prednjem dijelu, nego u lateralnom. Zapčinje kao plitki defekt epitela iz kojeg se razvija ulkus koji u uznapređovalom obliku ima naglašene rubove. Nije rijedak niti infiltrativni oblik pri kojemu je vidljiv defekt malen, ali tumor znatno urašta u dno usne šupljine, ponekad zahvaćajući izvodni kanal submandibularne žlijezde. Tada se manifestira zastojećem slinom, odnosno bolnom oteklinom submandibularne žlijezde s mogućim znacima upale. Širenjem tumora prema unutra zahvaćen je jezik, a prema vani gingiva mandibule ili sama kost. (10,12,14)

3.2. JEZIK (prednje 2/3): To je česta lokalizacije oralnog karcinoma. Karcinom se razvija na ventralnoj strani ili na lateralnom rubu jezika, izuzetno rijetko na dorzumu. Zapčinje kao eritroplakija, defekt ili površinsko zadebljanje sluznice, no u kasnijoj fazi u pravilu postoji ulkus sa naznačenim rubovima i s više ili manje izraženom infiltracijom. Tumor infiltrira jezik i fiksira ga uz dno usne šupljine. Pri inspekciji se primjećuje da isplažen jezik skreće na bolesnu stranu, a pacijent otežano govori. Važno je palpirati jezik i utvrditi postojanje induracije. Prisutan je i «foetor ex ore». Metastaze u regionalne limfne čvorove nešto su češće nego kod karcinoma usne šupljine drugih lokalizacija. (10,12,14)

3.3. GINGIVA: Karcinom na gingivi češći je na donjoj čeljusti. Bolesnici imaju smetnje pri žvakanju, bolove ili pečenje, klimavost zuba. Uz promjenu u ustima koja ima izgled ulkusa dolazi do infiltracije i širenja tumora u kost (mandibulu). Izuzetno rijetko može doći do patološke frakture donje čeljusti. Ako se zbog nedijagnosticirane bolesti ekstrahira zub, zbog otvaranja novog puta širenja tumora može se ubrzati tijek bolesti. U okolinu se tumor širi prema sublingvalnoj regiji i obrazu.

Karcinom na gingivi gornje čeljusti je rijedak, ima sličan klinički izgled i tijek kao na donjoj čeljusti, s tim da se širi na nepce, a kontraindicirana je ekstrakcija zuba jer dovodi do bržeg urastanja tumora u maksilarni sinus. Treba razlikovati karcinom gingive maksile ili sluznice nepca od karcinoma istih lokalizacija, koji ima ishodište u maksilarnom sinusu i bitno različitu kliničku sliku, liječenje i prognozu. (10,12,14)

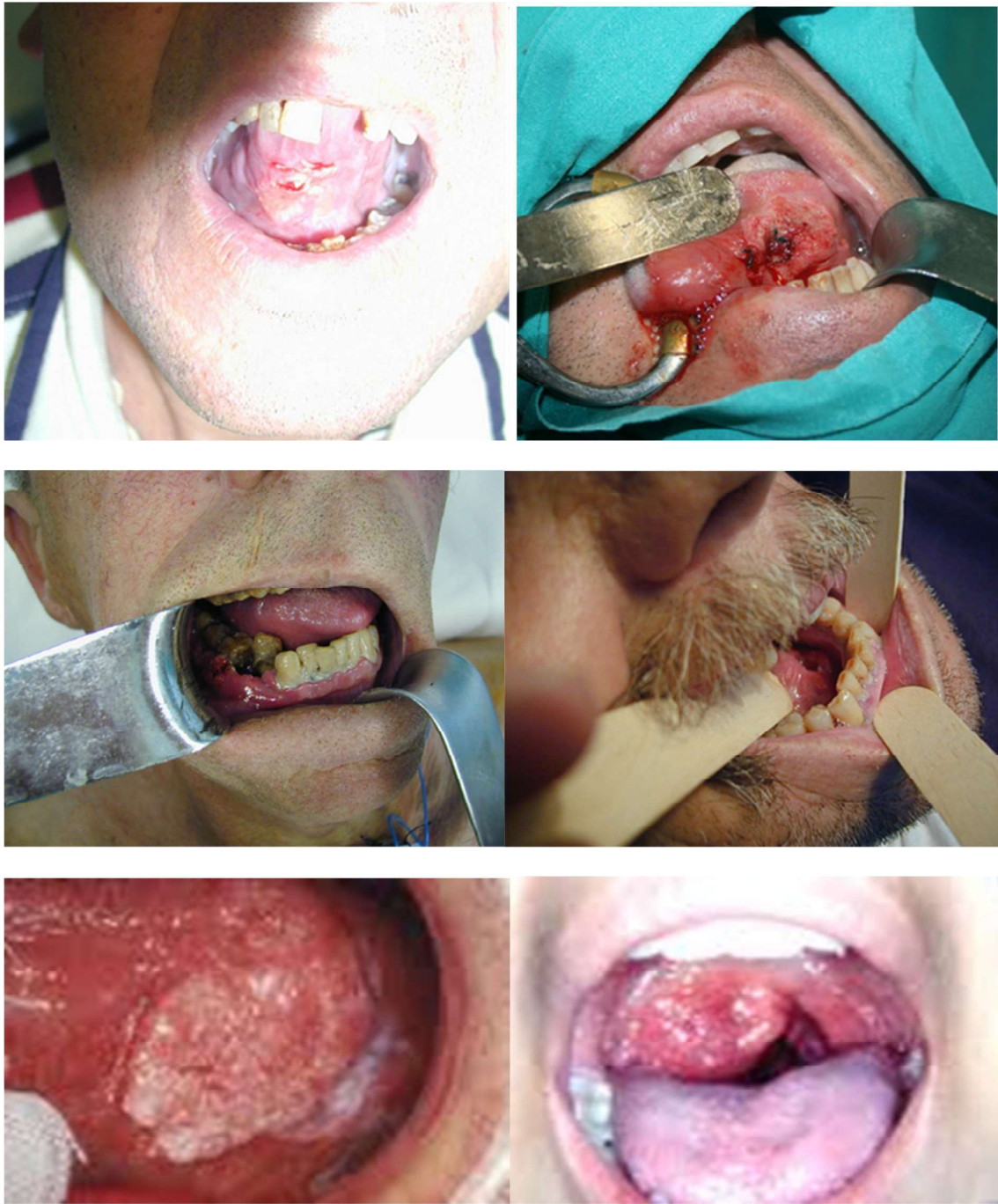3.4. RETROMOLARNO PODRUČJE: Retromolarnim područjem smatramo dio gingive mandibule iza zadnjih molara, no s obzirom na to da je to područje maleno, a tumor u trenutku dijagnoze prelazi njegove granice, u tu lokalizaciju tumora uključujemo i tumore koji zahvaćaju prednji nepčani luk i stražnji dio bukalne sluznice. Tumor se može proširiti na tonzilu, pteriogoidni mišić, stražnji dio dna usta i jezik. U početku tumor ne daje gotovo nikakve simptome, a zatim su tipični simptomi refleksna bol u uhu, smetnje pri gutanju i otežano otvaranje usta. (10,12,14)

3.5. TVRDO NEPCE: To je rijetka lokalizacija za planocelularni karcinom. Zbog brojnih malih žlijezda slinovnica prisutnih u submukozni češći su tumori žljezdanog tkiva. Tvrdo nepce može biti zahvaćeno karcinomom koji se širi iz maksilarnog sinusa. Primarni planocelularni karcinom sluznice nepca javlja se kod starijih osoba, često ispod proteze, pa je često prvi simptom bolesti „žuljanje“ i ispadanje proteze.

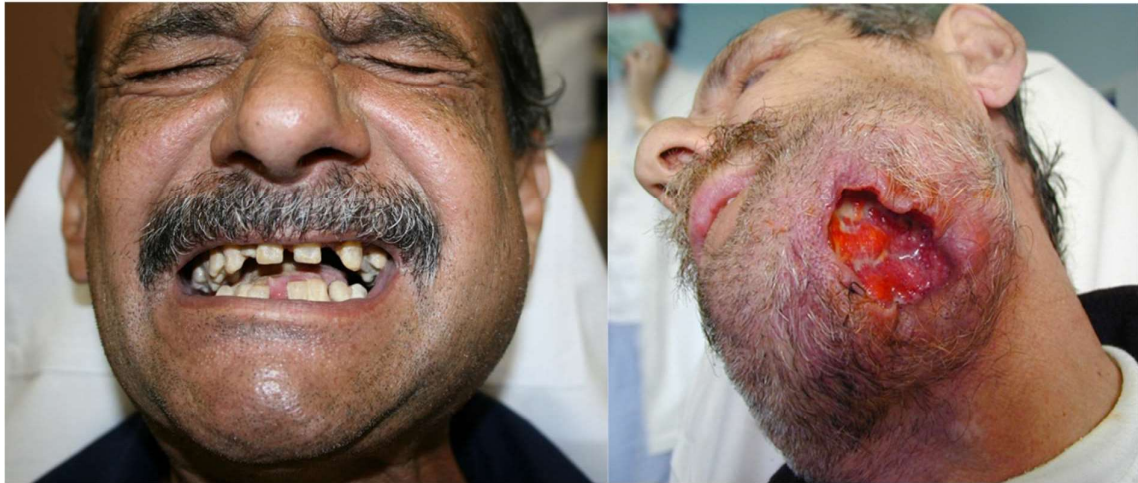3.6. SLUZNICA OBRAZA: Karcinom na sluznici obraza čest je u onim dijelovima svijeta gdje se žvače duhan, npr. u Indiji, dok ga u nas relativno rijetko vidimo. Na sluznici se razvija ulkus, često s uzdignutim rubovima, a ponekad se nalaze i egzofitični tumori. Bolesnik može imati smetnje poput pečenja, a s obzirom na lokalizaciju, može u tumor zagristi i izazvati krvarenje prije nego kod drugih lokalizacija u usnoj šupljini. (2,10)

3.7. OROFARINGS: Tumori ove lokalizacije često se otkrivaju tek u kasnoj (uznapredovalo) fazi u odnosu na tumore usne šupljine. U početku su asimptomatski i većinom nedostupni inspekciji. Često se prezentiraju tek s povećanim bezbolnim limfnim čvorom na vratu koji predstavlja metastazu tumora. Pacijenti navode grlobolju koja traje duže vrijeme, bolove koji sijekaju prema uhu, otežano gutanje, otežano otvaranje usta (trizmus). (1,2,6,14)

Usna šupljina katkada je sjedište višestrukih primarnih karcinoma.(5,6) Bolesnici s karcinomom usta mogu također pokazivati sklonost višestrukom pojavljivanju malignih tumora u susjednim sluznicama ždrijela, grkljana i jednjaka. (5)



Slika 2. Karcinom usne šupljine i orofaringsa



Slika 3. Uznapredovali karcinom

a) trizmus zbog karcinoma u orofaringsu

b) tumor usne šupljine koji je „probio kožu“

4. Tijek bolesti

Tijek bolesti ovisi o lokalnom širenju tumora i stvaranju metastaza.

U ranom stadiju karcinoma usne šupljine ne mora metastazirati, ali kako bolest napreduje dolazi do zahvaćanja regionalnih limfnih čvorova.

Regionalne metastaze karcinoma usne šupljine jesu u limfnim čvorovima vrata, dakle u području koje se nalazi između donjeg ruba mandibule i ključne kosti. Metastaze su uglavnom jednostrane, osim kod tumora u blizini središnje ravnine koji mogu metastazirati obostrano. Metastaze nalazimo najčešće u submandibularnim, gornjim i srednjim jugularnim čvorovima.(1,6,7,10)

Udaljene metastaze nalaze se izvan područja regionalnih limfnih čvorova, a mogu nastati limfogeno i hematogeno. U pravilu, udaljene metastaze razvijaju se nakon što su tumorske stanice prošle "barijeru" limfnih čvorova vrata i ušle u velike limfne žile, a zatim i u krvni optok. U praksi to znači da bolesnik koji tijekom bolesti nije imao metastaze na vratu nije ugrožen od razvoja udaljenih metastaza. Hematogene metastaze najčešće su rezultat terminalne faze bolesti u bolesnika s nekontroliranim tumorom na vratu, a razvijaju se najčešće u plućima, jetri i kostima. (5,10).

5. TNM klasifikacija

TNM klasifikacija malignih tumora predstavlja stupnjevanje prema proširenost maligne bolesti u tijelu bolesnika.

American Joint Committee on Cancer (AJCC) i International Union Against Cancer (UICC) 1988. g. napravili su prijedlog stupnjevanja maligne bolesti koji je uz manje preinake aktualan i danas. Prema tom stupnjevanju procjenjuju se tri karakteristike maligne bolesti: veličina primarnog tumora (T), zahvaćenost regionalnih limfnih čvorova (N) i prisutnost udaljenih metastaza (M). (18-23) Svrha je klasifikacije svrstavanje bolesnika u određene stadije (S), specifične po liječenju i prognozi te mogućnosti uspoređivanja rezultata liječenja bez obzira na ustanovu ili zemlju gdje se liječenje provodi.

TNM klasifikacija danas je opće prihvaćena metoda označavanja proširenosti pojedinog tumora na određenoj lokalizaciji.

TNM klasifikacija karcinoma usne šupljine i orofaringsa

(AJCC Cancer Staging 1998. g.)

T - primarni tumor

- **Tis** - carcinoma in situ
- **T1** - tumor veličine do 2 cm
- **T2** - tumor veličine 2,1-4 cm
- **T3** - tumor veći od 4 cm
- **T4** - tumor infiltrira kost, duboku muskulaturu jezika, maksilarni sinus, kožu, bazu lubanje, a. carotis int., pterigoidne mišiće ili nastavke

N - regionalni limfni čvorovi

- **N0** - nema regionalnih metastaza
- **N1** - metastaza u jednom homolateralnom limfnom čvoru do uključivo 3 cm promjera
- **N2: N2a** - metastaza u jednom homolateralnom limfnom čvoru veća od 3 cm, manja od 6 cm u promjeru
 - N2b** - metastaze u više homolateralnih limfnih čvorova do uključivo 6 cm u promjeru
 - N2c** - metastaze u bilateralnim i kontralateralnim limfnim čvorovima do uključivo 6 cm u promjeru
- **N3** - metastaza u limfnom čvoru veća od 6 cm u promjeru

M - udaljene metastaze

- **M0** - nema udaljenih metastaza
- **M1** - prisutne udaljene metastaze

S - stadij bolesti

- Stadij **0** - Tis
- Stadij **1** - T1 N0 M0
- Stadij **2** - T2 N0 M0
- Stadij **3** - T3 N0 ili T1-3 N1 M0
- Stadij **4** - T4 i/ili N2-3 i/ili M1

6. Dijagnostika

Za svaki suspektni karcinom usne šupljine i orofaringsa neophodna je biopsija i patohistološka analiza promjene. Palpacija vrata i UTZ vrata bitni su za procjenu zahvaćenosti limfnih čvorova vrata. Vrlo je važno procijeniti zahvaća li tumor i kost, uglavnom mandibulu.

Ortopantomogram (panoramska snimka) osnovna je RTG pretraga koja može pokazati infiltrira li tumor mandibulu, ali negativan nalaz ne isključuje prodor tumora do kosti i periosta.

Kompjutorizirana tomografija (CT) i magnetska rezonancija (MR) upotpunjuju dijagnostiku i prikazuju proširenost tumora, odnosno prodor tumora u okolne strukture, pogotovo kod tumora lokaliziranih u orofaringsu.

7. Kirurško liječenje

Karcinom usne šupljine liječi se kirurški, radioterapijom, kemoterapijom ili kombinacijom navedenog.(2,7,8) Izbor liječenja ovisi o opsežnosti tumora, njegovoj lokalizaciji i općem stanju bolesnika. Kod većine pacijenata inicijalno je liječenje kirurško, nakon kojeg slijedi radioterapija.(7) U nekim centrima radioterapija prethodi kirurškom liječenju, ali na našoj klinici to nije uobičajeno.

Cilj je kirurškog zahvata postići izlječenje radikalnom ekscizijom tumora, uz maksimalno očuvanje važnih struktura i funkcije.

Za svakog pacijenta postoji individualna procjena o vrsti kirurškog liječenja, koja ovisi o samom tumoru (TNM, lokalizacija, blizina kosti, prethodno liječenje, patohistologija) i o pacijentu (dob, komorbiditet, opće zdravstveno stanje, prihvaćanje mutilacije, navike, prethodna terapija iste regije...). (7)

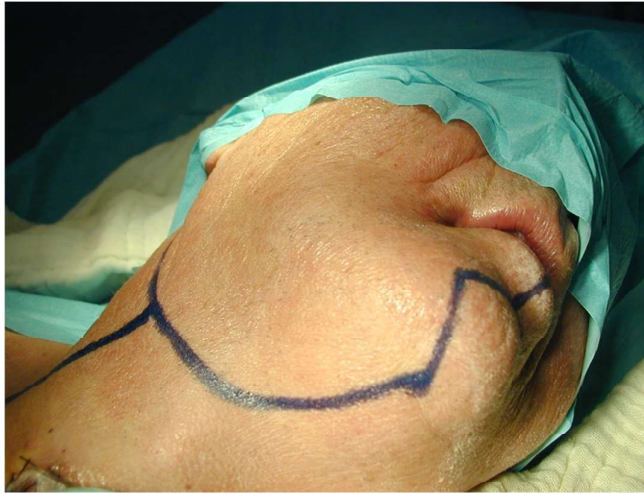Postoje dvije osnovne mogućnosti kirurškog liječenja i pristupa tumoru: **intraoralni pristup ili pristup izvana**. Ujedno treba odlučiti je li potrebna ekscizija primarnog tumora s disekcijom vrata ili bez nje. (2,14)

Ekscizija primarnog tumora bez disekcije vrata ili takozvana **intraoralna ekscizija** radi se samo kada klinički ne postoje povećani limfni čvorovi na vratu, a tumor je manji od 2 cm, nije fiksiran i ima jasno ograničene rubove, te ima takvu lokalizaciju da postoji mogućnost pristupa tumoru „kroz otvorena usta“. Takva je situacija najpovoljnija, ali je, na žalost, rijetkost. (2,6)

Kada intraoralni pristup nije moguć, u usnu šupljinu pristupa se izvana, preko vrata.

Kirurški pristup tumoru u usnoj šupljini ovisi o lokalizaciji i veličini tumora. Ukoliko nije potrebna resekcija mandibule, moguć je pristup tzv. **pull through (vizor režanj)** ili se mandibula može osteotomirati (prepilliti - tzv. **swing mandibule**) zbog samog pristupa u usnu šupljinu i orofarings pa opet spojiti (učini se osteosinteza). Često se u usnu šupljinu pristupa preko donjeg **obraznog režnja** koji podrazumijeva presijecanje i razdvajanje donje usnice. (1,6,7)

Klasična i uobičajena operacija u liječenju karcinoma usne šupljine jest **commando operacija (monoblok - u literaturi se često naziva „composite resection“)**, koja podrazumijeva resekciju primarnog tumora u ustima u bloku s limfnim čvorovima iste strane vrata (disekcija vrata), uz resekciju dijela donje čeljusti. Prethodno je potrebno učiniti i treheotomiju. (2,10)

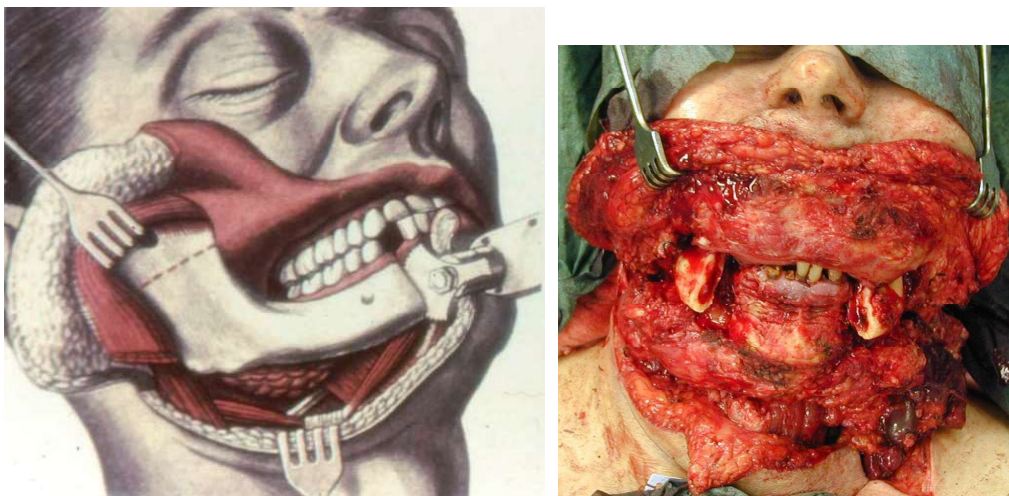


Slika 4. Plan kirurškog pristupa u usnu šupljinu izvana, preko donje usnice + plan reza za disekciju vrata

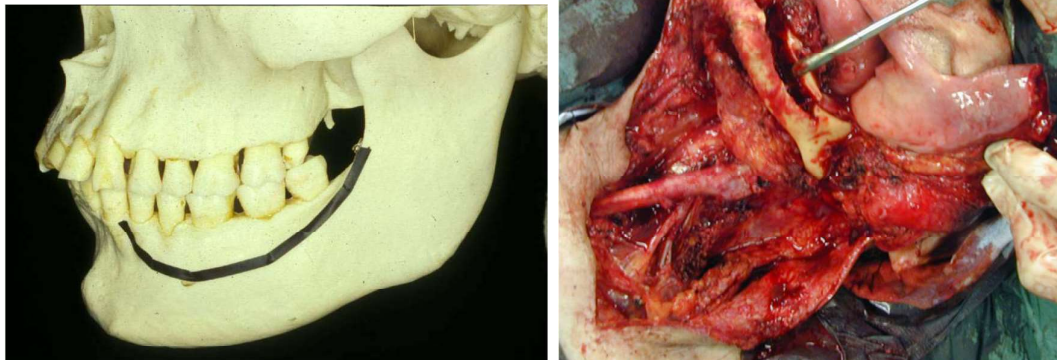
7.1. RESEKCIJA MANDIBULE

Resekcija donje čeljusti može se učiniti na više načina.

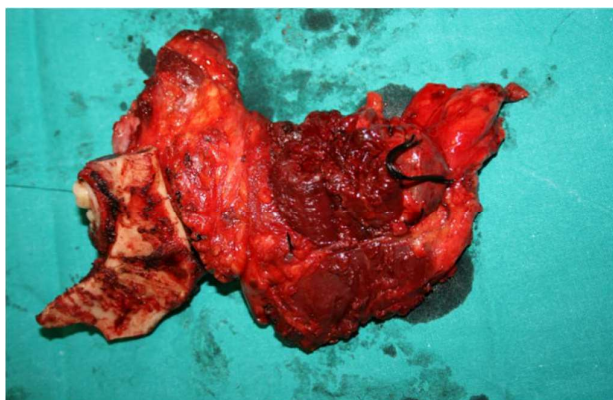
1. **Marginalna** mandibulektomija: resecira se samo rub mandibule djelomične debljine kosti, kontinuitet kosti je sačuvan. Radi se u slučajevima kada se tumor približava mandibuli, ali je ne infiltrira.
2. **Segmentna** mandibulektomija: resecira se segment mandibule i prekida se kontinuitet kosti. Radi se ukoliko je mandibula direktno uključena u tumor.
3. Ostale mogućnosti koje se rjeđe rade, a odnose se na veličinu žrtvovane (resecirane) kosti: hemimandibulektomija (resecira se polovica mandibule), suptotalna mandibulektomija (resecira se cijeli luk mandibule), totalna mandibulektomija (resecira se čitava mandibula). (1,6,7,14)



Slika 5. Resekcija mandibule - segmentna



Slika 6. Resekcija mandibule - marginalna



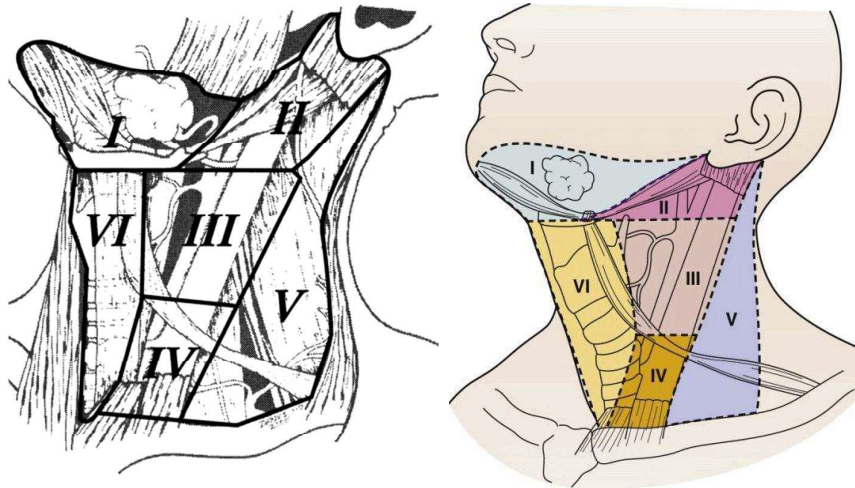
Slika 7. Operativni preparat sa segmentnom resekcijom mandibule i tumorom te disektatom jedne strane vrata

7.2. DISEKCIJA VRATA

Disekcija vrata je kirurški zahvat kojim se odstranjuju limfni čvorovi i limfni putevi na vratu. Disekcija vrata potrebna je u svim slučajevima kada klinički postoje palpabilni limfni čvorovi na vratu. Indicirana je i u svim slučajevima kada se zbog pristupa tumoru u usnoj šupljini i orofaringsu otvara vrat, iako ne postoje klinički manifestne metastaze.

7.2.1 Anatomija limfnih čvorova vrata

Postoji više anatomskih podjela limfnih čvorova na vratu, ali se u kliničkoj praksi udomaćila podjela koju su opisali u američkoj bolnici Memorial Sloan Kattering Cancer Center, Head and Neck Service. (1,6) Prema tom sistemu limfni čvorovi vrata dijele se u **5 osnovnih regija (I do V)**, te postoji još i prednja regija vrata - regija VI, oko štitnjače. Naknadno su izvršene nadopune i podjele unutar pojedinih grupa, međutim osnovna se podjela koristi i danas. Podjela je bitna zbog razumijevanja vrsta disekcije vrata, koje se međusobno razlikuju prema opsegu regija i struktura koje se odstranjuju.



Slika 8: Podjela limfnih čvorova vrata po regijama (preuzeto iz Shah JP. Cancer of the Head and Neck. Atlas of clinical oncology. Hamilton-London: BC Decker Inc; 2001, str.275)

7.2.2. Podjela disekcija vrata

Prema preporukama Američke akademije za otorinolaringologiju i kirurgiju glave i vrata (AJCC) iz 1991. g., disekcije vrata dijele se u četiri osnovna tipa, ovisno o opsegu odstranjenih limfnih čvorova i sačuvanih struktura vrata. (1,6,10,23)

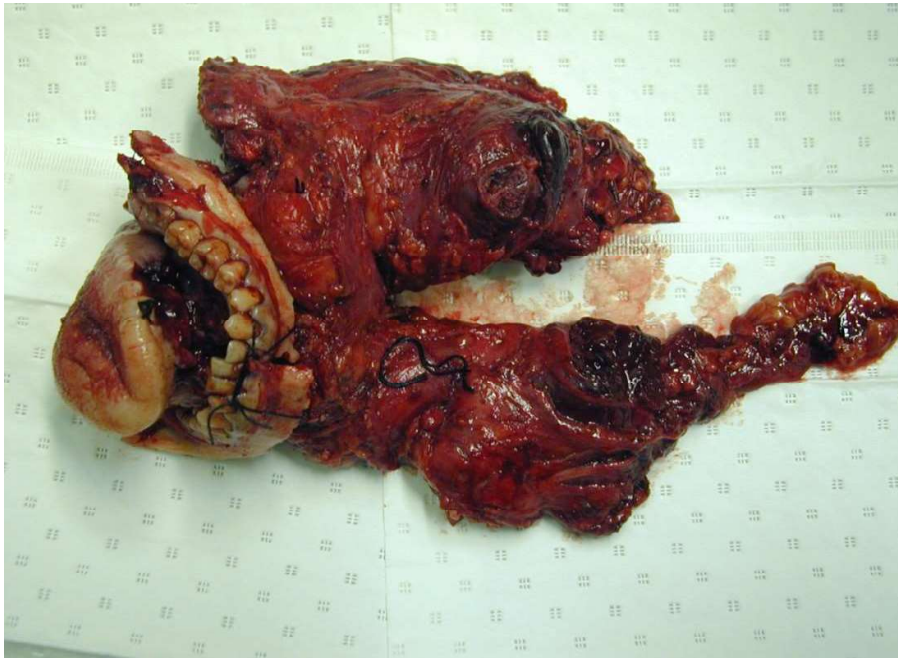
1. **Radikalna** disekcija vrata - uključuje odstranjenje limfnih čvorova svih 5 regija jedne strane vrata, od klavikule do mandibule (regija I do V), uz žrtvovanje sternokleidomastoidnog mišića, unutrašnje jugularne vene i akcesornog živca. To je standardan i bazičan kirurški postupak za limfedektomiju vrata. Sve ostale disekcije vrata predstavljaju neku vrstu modifikacije radikalne diskecije.
2. **Modificirana radikalna** disekcija vrata - uključuje odstranjenje svih 5 regija jedne strane vrata, ali čuva barem jednu od nelimfatičkih struktura vrata (m. SCM, v. jugularis int., n. accesorius).

Nekada se zvala funkcionalna disekcija vrata.

3. **Selektivna** disekcija vrata - ostavlja jednu ili više regija limfnih čvorova vrata koje se inače odstranjuju pri radikalnoj disekciji. Pri tome se u pravilu čuvaju sternokleidomastoidni mišić, unutarnja jugularna vena i akcesorni živac. Ovu skupinu čine supraomohoidna, posterolateralna, lateralna i prednja disekcija vrata, ovisno o tome koja se grupa limfnih čvorova odstranjuje.
4. **Proširena** disekcija vrata - podrazumijeva i odstranjenje najmanje jedne regije limfnih čvorova ili nelimfatičke strukture koje radikalna disekcija ne uključuje (karotida, hipoglosus, vagus...).

Disekcije možemo još podijeliti:

- a) **elektivne** - kada nema palpabilnih limfnih čvorova na vratu - to je «preventivna ili profilaktička» disekcija
- b) **kurativne** - kod klinički pozitivnih metastaza vrata.



Slika 9. Operativni preparat nakon commando operacije (ekscizija tumora usnog dna/sublingvalno + obostrana disekcija vrata + marginalna resekcija mandibule obostrano)

8. Rekonstrukcija defekta

Nakon resekcije tumora usne šupljine i orofaringsa često ostaju veliki defekti tkiva. Važno je naglasiti da značajnu ulogu u kirurškom liječenju ima što ranije uspostavljanje funkcije usne šupljine, a to je često moguće samo kirurškim rekonstruktivnim postupcima. Cilj je rekonstrukcije obnoviti funkciju gutanja, govora i oralne kompetencije, povratiti vanjski izgled pacijenta, zaštititi vitalne eksponirane strukture (npr. karotidu) te osigurati brže cijeljenje rane kako bi se pravovremeno moglo započeti s radioterapijom. Rekonstrukciju treba učiniti sa što manjim morbiditetom donorne regije.

Primarno zatvaranje defekta primjenjujemo kada nam anatomske odnose nakon odstranjenja tumora to dopuštaju, uz uvjet da ne postoji prevelika napetost tkiva i da postoji zadovoljavajuća funkcija. U većini slučajeva ovaj način zatvaranja defekta nije zadovoljavajući. Raspoloživim tkivom iz okoline često nije moguće uspostaviti kontinuitet gornjeg aerodigestivnog trakta.

Danas se smatra da rekonstrukciju usne šupljine treba napraviti odmah, u istom aktu s operacijom tumora. Poznavanje tehnika rekonstrukcije dozvoljava beskompromisnu eksciziju tumora do makroskopski zdravoga tkiva jer operater nije primoran «čuvati tkivo» za primarno zatvaranje defekta na štetu radikalnosti. (2,4) Neposredna rekonstrukcija usne šupljine režnjem omogućava kirurško liječenje i kod onih pacijenata koji su nekada smatrani inoperabilnima.

Ovisno o lokalizaciji i veličini defekta, u obzir dolaze različiti režnjevi. Metoda režnjevima bazira se na korištenju tkiva koje ima svoju vaskularizaciju. Područja s kojih se ti režnjevi uzimaju imaju dovoljno kože, a ožiljak na donorskom mjestu ne uzrokuje funkcionalne smetnje i estetski je prihvatljiv. (12,14)

8.1. PODJELA REŽNJEVA

Režnjeve možemo podijeliti na nekoliko načina. (24-27)

a) S obzirom na udaljenost donorske regije, razlikujemo:

- *lokalni* režanj (npr. jezični, nazolabijalni..)
- *regionalni/udaljeni* režanj, ali vezan svojom peteljkom (npr. pectoralis mayor, deltopektoralni...)
- *slobodni mikrovaskularni* režanj (npr. radijalni...)

b) S obzirom na vaskularizaciju, režnjevi mogu biti:

- *nasumce izabrani režnjevi* - nemaju definiranu arterio-vensku cirkulaciju. Mogu se uzeti s bilo kojeg dijela tijela, prehranjuju se kroz dermo-subdermalni pleksus i kroz mišićno-kožne perforatore. Dužina takvog režnja ne može biti veća od dviju širina njegove baze. Tehnički se takav režanj može na više načina premjestiti do defekta pa razlikujemo klizne, rotacijske i transpozicijske režnjeve.
- *aksijalni režnjevi* - ispod režnja uzdužno protiče arterija i vena te takav režanj možemo odvojiti od podloge i dovesti do defekta, uz uvjet da arterija i vena ostanu u sklopu režnja. Veličina aksijalnog režnja određena je dužinom arterije koja ga opskrbljuje.

c) S obzirom na tkivo od kojeg se sastoji, režanj može biti:

- *jednostavan* - sastavljen samo od jedne vrste tkiva, npr. samo kože, samo mišića, kosti.....
- *složen* - sastavljen od više vrsta tkiva. Postoje razne mogućnosti - npr. *fascio-kutani režanj* - sastoji se od kože, potkožnog tkiva i duboke fascije. Takav je radijalni režanj. Ako ovoj anatomske kombinaciji dodamo i kost, tj. radius, govorimo o *osteo-fascio-kutanom* režnju. Zatim, *mišićno-kožni režanj (miokutani)* - sastoji se od mišića i kože nad njim, koja je opskrbljena preko perforantnih arterija. Ovoj vrsti pripadaju pectoralis major, latissimus dorsi i trapezius režanj. Ako u ovu kombinaciju uključimo kost, govorimo o *koštano-mišićno-kožnom* režnju. Kod pectoralis major režnja možemo uključiti rebro. Naravno, postoje još brojne druge kombinacije tkiva i lokalizacija.

Slobodni mikrovaskularni reznjevi („free flaps“) nisu vezani svojom bazom, potrebna je mikrovaskularna anastomoza krvožilne peteljke na odgovarajuće arterije i vene rekonstrukcijskog (primajućeg) mjesta. Mogu biti fascio-kutani, mišićno-kožni te kombinacija s koštanom komponentom. Pripadaju im radijalni složeni režanj, fibularni i skapularni režanj (ALT - anterolateral thigh flap).

Koštana rekonstrukcija mandibule može biti primarna ili odložena. Primarne rekonstrukcije mandibule najčešće se izvode u sklopu složenog slobodnog mikrovaskularnog reznja. Takav je zahvat moguć samo kod onih pacijenata kod kojih opće stanje dozvoljava izvođenje tako dugih operativnih zahvata (anastomoze krvnih žila). Danas se za tu indikaciju najčešće koristi fibula, ALT (anterolateral thigh flap režanj) i radijalni režanj s kosti. (24-27)

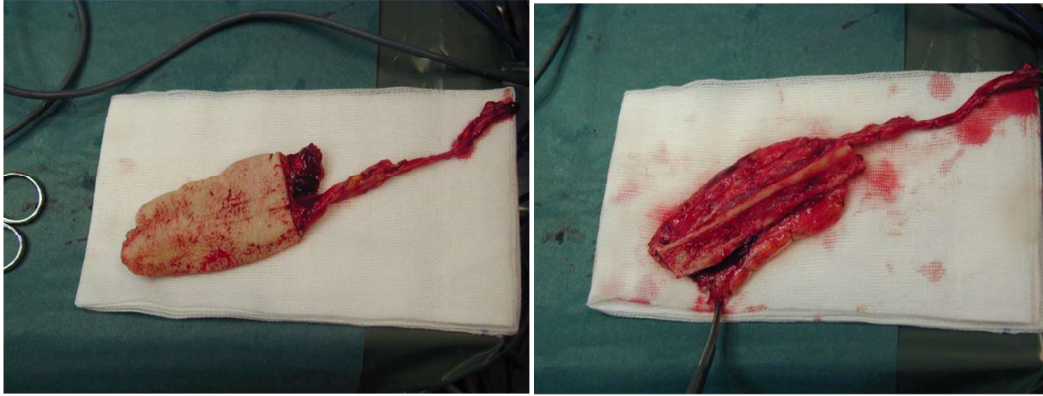
8.2. ODABIR NAČINA REKONSTRUKCIJE

Pri odabiru načina rekonstrukcije defekta treba uzeti u obzir više čimbenika. Prije svega, čimbenike koji ovise o pacijentu - kao što su opće zdravstveno stanje i komorbiditet, jer svaka kompliciranija i složenija rekonstrukcija bitno produžuje kirurški zahvat i povećava poslijeoperacijski morbiditet. Zato će ponekad za pojedinog pacijenta vezani režanj imati prednost pred mikrovaskularnim režnjem jer koliko god kod ekscizije malignog tumora treba biti dovoljno radikalno, kod rekonstrukcije treba biti pragmatičan.

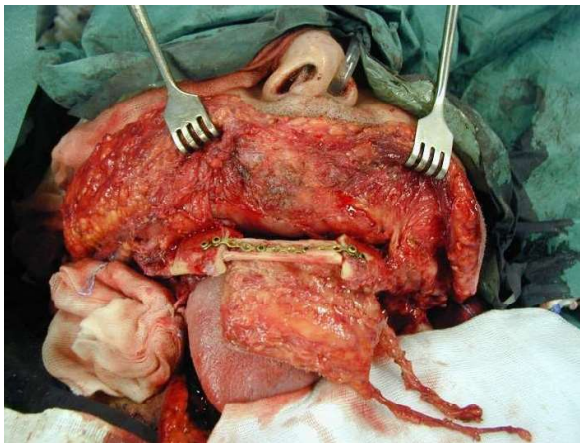
Drugi čimbenik o kojem ovisi vrsta rekonstrukcije jest sam defekt kojeg treba rekonstruirati. Prije svega - veličina defekta, lokalizacija defekta, trodimenzionalnost defekta (je li potreban tanak režanj ili voluminozan režanj), funkcija koju treba povratiti, vrsta tkiva koja nam je potrebna (je li nam potrebna i kost ili su dovoljna samo meka tkiva), kakve žile imamo na raspolaganju za mikrovaskularnu anastomozu, duljina peteljke reznja.....

Treći je čimbenik samo donorsko mjesto i procjena morbiditeta koji ostaje nakon uzimanja reznja. Čimbenik kojeg također treba uzeti u obzir jest i istreniranost kirurškog tima za pojedine mikrovaskularne reznjeve.

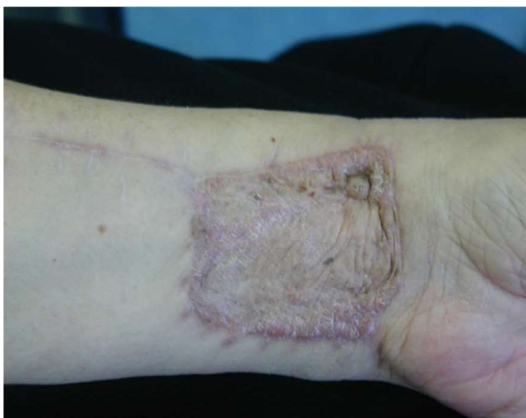Uzevši u obzir sve navedeno, za svakog se pacijenta individualnom procjenom odabire najbolje rješenje za rekonstrukciju defekta ukoliko je potrebna.



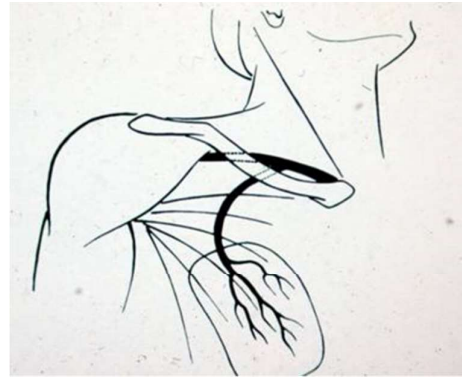
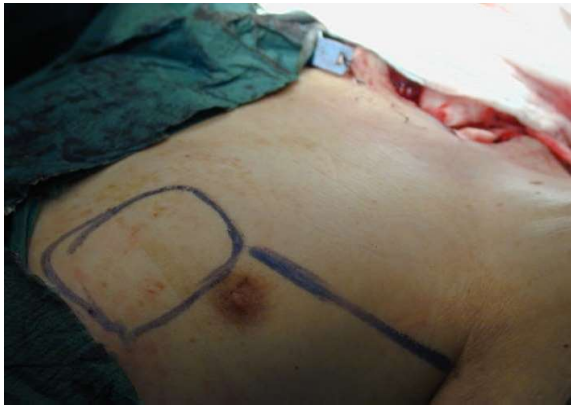Slika 10. Mikrovaskularni radijalni režanj (s kosti)



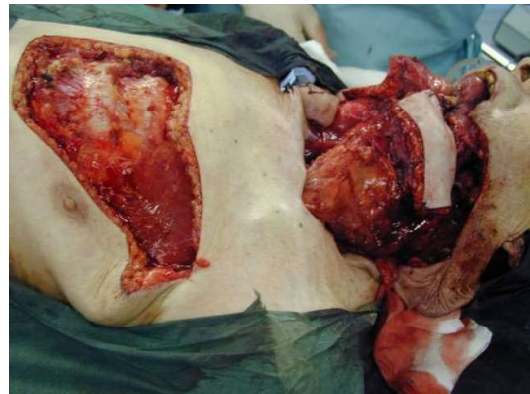
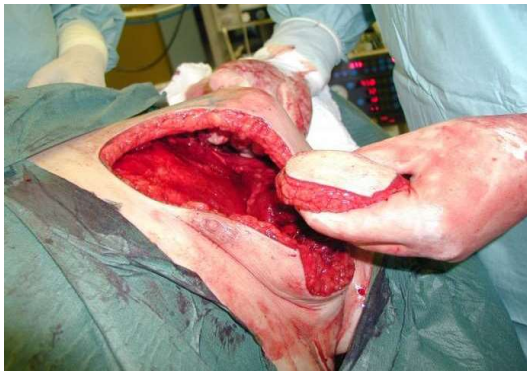
Slika 11. Mikrovaskularni složeni radijalni režanj s kosti na svojoj poziciji u usnoj šupljini (prednji segment mandibule)



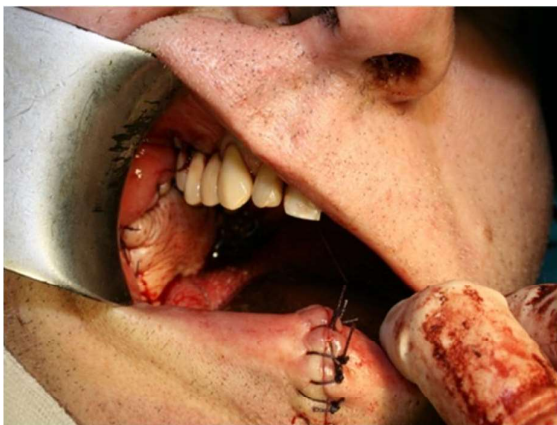Slika 12. Donorsko mjesto na ruci s kojeg je uzet radijalni režanj (defekt je prekriven sa slobodnim kožnim transplantatom)



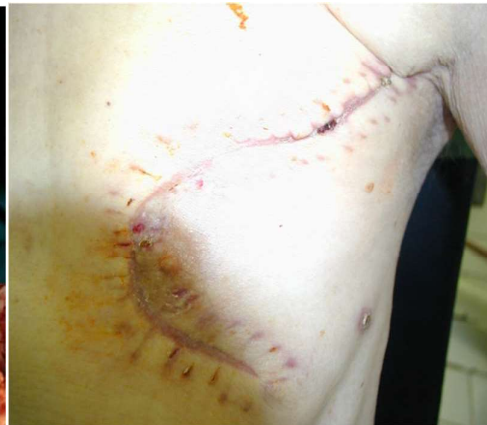Slika 13. Miokutani vezani režanj «pectoralis major» - planiranje reznja



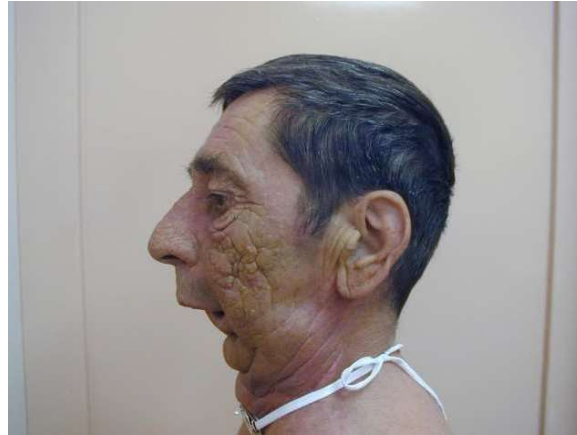
Slika 14. „Pectoralis major” režanj – prijenos (provlačenje) reznja kroz „supraklavikularni tunel» prema vratu



Slika 15. Sašiveni režanj u usnoj šupljini



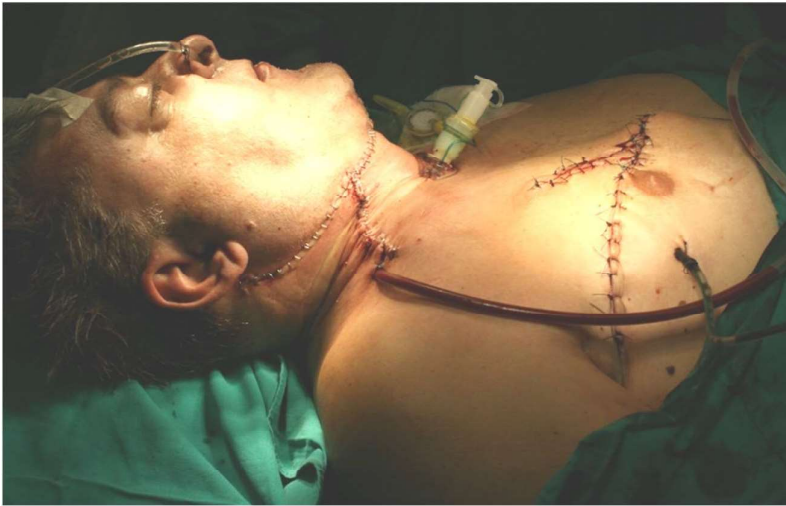Slika 16. Poslijeoperacijski ožiljak na prsima



Slika 17. Pacijent kojem nije rekonstruirana donja čeljust - Endy Gump deformitet

9. Poslijeoperacijska skrb (NGS, traheostoma, drenovi)

Bolesnik s onkološkim kirurškim zahvatom u regiji usne šupljine i orofaringsa poslije operacije ne može jesti (hrani se putem nazogastrične sonde 2-3 tjedna ili ponekad gastrostome), otežano diše (ima privremenu traheostomu i kanilu), ne govori, otežano guta i slinu. Ima nekoliko sukcijskih drenova, a njihov broj ovisi o opsegu kirurškog zahvata i samom donorskom mjestu. Uz navedene funkcijske mutilacije, bolesnik ima brojne vidljive ožiljke. Uobičajen poslijeoperacijski oporavak traje 2-4 tjedna.



Slika 18. Pacijent nakon kirurškog zahvata (commando operacija i rekonstrukcija PMR-om) Pacijent ima traheostomu - kanilu, nekoliko drenova i nazogastričnu sondu (NGS)

10. Preživljavanje

Iako se radi o velikim i najčešće mutilantnim kirurškim zahvatima, ukoliko se radi o početnom stadiju tumora bez metastaza u limfne čvorove i ukoliko se karcinom usne šupljine i orofaringsa adekvatno liječi, 5-godišnje preživljavanje je iznad 70%. Međutim, ukoliko već postoje metastaze u regionalne limfne čvorove, 5-godišnje preživljavanje bitno je manje i kreće se između 30% i 60%, ovisno o lokalizaciji samog tumora i stupnju zahvaćenosti limfnih čvorova. Zbog toga je izuzetno bitno karcinom usne šupljine i orofaringsa otkriti u što ranijoj fazi bolesti.

11. Literatura

1. Myers EN, Suen JY, Myers JN, Hanna EYN. Cancer of the head and neck. Philadelphia: Saunders Elsevier; 2003, str. 279-428.
2. Krajina Z, Badžek S. Tumori glave i vrata. Medix 2002,41/42:102-5.
3. Warnakulasuriya S. Global epidemiology of oral and oropharyngeal cancer. Oral Oncology 2009;45:309-316.
4. Fonseca R. Oral and Maxillofacial Surgery. Saunders, Philadelphia, 2000.
5. Robbins KT, Favrot S, Hanna D, Cole R. Risk of wound infection in patients with head and neck cancer. Head & Neck 1990;12:143-8.
6. Shah JP. Cancer of the Head and Neck. Atlas of clinical oncology. Hamilton-London: BC Decker Inc; 2001, str. 00-146.
7. Shah JP, Gil Z. Current concepts in management of oral cancer – Surgery. Oral Oncology 2009;45:394-401.
8. Langendijk JA, Ferlito A, Takes RP i sur. Postoperative strategies after primary surgery for squamous cell carcinoma of the head and neck. Oral Oncology 2010;46:577-585.
9. Scully C, Bagan J. Oral squamous cell carcinoma overview. Oral Oncology 2009;45:301-8.
10. Virag M. Disekcija vrata: logika i klasifikacija. Medicinar- nastavni tekstovi 1999;40:45-9.
11. Lewin F, Norell SE, Johansson H i sur. Smoking tobacco, oral snuff, and alcohol in the etiology of squamous cell carcinoma of the head and neck: a population-based case-referent study in Sweden. Cancer 1998;82:1367-75.
12. Padovan I. Otorinolaringologija. Školska knjiga, Zagreb 1991.
13. Križan Z. Pregled građe glave, vrata i leđa. Školska knjiga, Zagreb, 1978.
14. Margita Belušić-Gobić. Čimbenici rizika za nastanak infekcije rane nakon kirurškog liječenja oralnog karcinoma. Doktorska disertacija. Sveučilište u Rijeci, Medicinski fakultet, Rijeka; 2011.
15. Bagan J, Sarrion G, Jimenez Y. Oral Cancer: Clinical features. Oral Oncology 2010;46:414-7.
16. Ma'aitha J. Oral cancer in Jordan: a retrospective study of 118 patients. Croatian Medical Journal 2000;41:64-9.
17. Molina de Melo G, Braga RK, Kowalski L, Deheinzelin D. Risk factors for postoperative complications in oral cancer and their prognostic implications. Arch Otolaryngol Head Neck Surg 2001;127:828-833.
18. American Joint Committee on Cancer. AJCC Cancer Staging Handbook. 5th ed. Philadelphia: Lippincott-Raven; 1998, str.1-267.
19. UICC (International Union against Cancer). TNM Classification of malignant tumours, 5th edition. Wiley Liss: New York 1997.
20. Hermanek P, Sobin LH. International Union Against Cancer. TNM classification of malignant tumours. 4th edition, 2nd revision. Berlin, Springer, 1992.
21. Hermanek P, Hutter RVP, Sobin LH et al. International Union against Cancer. TNM Atlas. Illustrated Guide to the TNM/pTNM classification of Malignant Tumours, 4th edition. Springer, Berlin Heidelberg New York 1997.
22. Beahrs OH, Henson DE, Hutter RVP et al. American Joint Committee on Cancer. Manual for staging of cancer . Philadelphia, J.B.Lippincott, 1992.
23. Deschler D, Day T. TNM staging of Head and Neck Cancer and Neck Dissection Classification. American Head and Neck Society, American Academy of Otolaryngology Head and Neck Surgery, 2008.
24. Giele H, Cassell O. Plastic and Reconstructive surgery. Oxford, University press, 2008.
25. Mathes S. Plastic Surgery. Elsevier, Philadelphia, 2006.

26. Booth PW, Eppley BL, Schmelzeisen R. Maxillofacial Trauma and Esthetic Facial Reconstruction. Churchill Livingstone, London, 2003.
27. Greenberg AM, Prein J. Craniomaxillofacial Reconstructive and Corrective Bone Surgery. Springer, New York, 2002.