

Komplikacije radioterapije glave i vrata u usnoj šupljini

Bijelić, Danijela

Master's thesis / Diplomski rad

2014

Degree Grantor / Ustanova koja je dodijelila akademski / stručni stupanj: **University of Rijeka, Faculty of Medicine / Sveučilište u Rijeci, Medicinski fakultet**

Permanent link / Trajna poveznica: <https://um.nsk.hr/um:nbn:hr:184:597562>

Rights / Prava: [In copyright](#)/[Zaštićeno autorskim pravom.](#)

Download date / Datum preuzimanja: **2024-08-27**



Repository / Repozitorij:

[Repository of the University of Rijeka, Faculty of Medicine - FMRI Repository](#)



SVEUČILIŠTE U RIJECI

MEDICINSKI FAKULTET

INTEGRIRANI PREDDIPLOMSKI I DIPLOMSKI SVEUČILIŠNI STUDIJ DENTALNE
MEDICINE

Danijela Bijelić

Komplikacije radioterapije glave i vrata u usnoj šupljini

Diplomski rad

Rijeka, 2014.

UNIVERSITY OF RIJEKA

MEDICAL FACULTY

INTERGRATED UNDERGRADUATE AND GRADUATE

UNIVERSITY STUDY OF DENTAL MEDICINE

Danijela Bijelić

**Oral complications of radiotherapy in the head and
neck**

Thesis

Rijeka, 2014

Mentor rada: Doc.dr.sc. Irena Glažar, dr.med.dent., specijalist oralne patologije

Diplomski rad obranjen je _____ u/na Medicinski fakultet Rijeka - studij dentalne medicine, pred povjerenstvom u sastavu:

1. Doc.dr.sc. Irena Glažar, dr.med.dent., specijalist oralne patologije
2. Doc.dr.sc. Miranda Muhvić –Urek, dr.med.dent., specijalist oralne patologije
3. Doc.dr.sc. Vlatka Lajnert, dr.med.dent., specijalist stomatološke protetike

Rad sadrži 25 stranica, 10 slika, 21 literaturnih navoda.

ZAHVALA

Zahvaljujem se mentorici doc.dr.sc. Ireni Glažar na susretljivosti, savjetima i posvećenom vremenu pri izradi ovog diplomskog rada.

Najveća hvala mojoj obitelji, posebno mami i ujaku kojima posvećujem ovaj rad. Hvala mama na beskonačnom strpljenju, razumijevanju i svemu što si mi pružila svojim velikim odricanjem. Hvala ujače na bezuvjetnoj potpori, smijehu, nesebičnosti, velikodušnosti i vjeri u moj uspjeh. Također, hvala seko što si jedina i neponovljiva.

Zahvaljujem se svim mojim dragim prijateljima koji su svojim prisustvom uljepšali moje studentsko razdoblje.

SADRŽAJ

1. UVOD.....	1
1.1. Komplikacije radioterapije glave i vrata u usnoj šupljini	2
2. SVRHA RADA	3
3. PREGLED LITERARURE NA ZADANU TEMU	4
3.1. Akutne komplikacije radioterapije u usnoj šupljini	4
3.1.1. Mukozitis	4
3.1.2. Kserostomija	6
3.1.3. Disgeuzija	8
3.1.4. Oralne infekcije	8
3.2. Kronične komplikacije radioterapije u usnoj šupljini	9
3.2.1. Radijacijski karijes	10
3.2.2. Trismus	11
3.3. Pristup pacijentu s komplikacijama radioterapije u usnoj šupljini	14
3.3.1. Dentalni tretman prije radioterapije glave i vrata.....	14
3.3.2. Dentalni tretman za vrijeme radioterapije.....	15
3.3.3. Dentalni tretman nakon radioterapije	16
4. RASPRAVA.....	17
5. ZAKLJUČAK.....	19
6. SAŽETAK.....	20
7. SUMMARY.....	21
8. LITERATURA	22
9. ŽIVOTOPIS.....	25

1. UVOD

Zloćudne bolesti u području glave i vrata su u porastu u posljednjih nekoliko godina. Uz kirurški zahvat, kemoterapiju, radioterapija je široko primjenjivana u liječenju malignih lezija glave i vrata (1-3). Za uništavanje ili usporavanje rasta tumorskih stanica, koriste se visokoenergetske čestice ionizirajućeg zračenja koje imaju sposobnost prodiranja u tijelo na ciljanoj lokalizaciji (1,2). Ionizirajuće zračenje oštećuje nuklearnu deoksiribonukleinsku kiselinu (DNK) onemogućavajući daljni rast i razmnožavanje žive stanice. Krajnji rezultat je smrt stanice (2). Stanice s velikom mitotskom aktivnošću su više osjetljive na zračenje (3). Ukoliko se radioterapija koristi samostalno ili u kombinaciji s kemoterapijom, s ciljem izliječenja maligne bolesti, naziva se primarna radioterapija. Ako je svrha prevenirati povratak karcinoma i služi kao dodatak drugoj terapijskoj metodi, ima naziv adjuvantna radioterapija. Pojam palijativna radioterapija podrazumijeva ublažavanje simptoma uzrokovanih zloćudnom bolešću u bolesnika u kojih ne postoji mogućnost izliječenja (2). Ukupna kurativna doza zračenja iznosi 50-70 Gy, no da bi se spriječilo oštećenje zdravih stanica i pojava teških komplikacija, ukupna doza se frakcionira kroz 5-7 tjedana (jednom dnevno kroz 5 dana s dnevnom dozom od 2 Gy) (3). Sam postupak zračenja je bezbolan i traje nekoliko minuta nakon pripreme bolesnika. Načini provođenja radioterapije su unutarnje zračenje, vanjsko zračenje i sustavno zračenje (2). Vanjsko zračenje (teleradioterapija) podrazumijeva postojanje izvora zračenja van tijela (80-100 cm udaljenosti). Uređaji (linearni akcelerator, kobalt bomba) produciraju snop zraka koje se usmjeravaju preko kože u dubinu na tumor i na nešto zdravog tkivo u okolini (1). Planiranje vanjskog zračenja je olakšano zahvaljujući novijim tehnikama poput trodimenzionalne konformalne radioterapije (3D-CRT) i modulirane

radioterapije (IMRT). Cilj je fokusirati zračenje što preciznije, primijeniti veće doze i očuvati okolno zdravo tkivo. Postavljanje radioaktivnog materijala direktno u karcinom ili blizu je oblik radioterapije koji ima naziv brahiterapija ili unutarnja radijacija (4). Prednost ove metode je mogućnost ozračivanja tumora visokim dozama uz minimalno ozračivanje okolnog zdravog tkiva. Sustavno zračenje uključuje radioaktivne lijekove koji se mogu primijeniti intravenski ili oralnim putem (2).

1.1. Komplikacije radioterapije glave i vrata u usnoj šupljini

Neželjene popratne pojave radioterapije ovise o više čimbenika kao što su dob i opće zdravstveno stanje bolesnika, polju i dozi zračenja, fracioniranju ukupne doze zračenja i pridruženom liječenju (3). Odgovarajuća priprema usne šupljine za radioterapiju je neophodna kako bi se spriječila odnosno umanjila težina komplikacija. Neželjene popratne pojave radioterapije glave i vrata u usnoj šupljini se dijele na akutne i kronične. Akutne komplikacije su mukozitis, kserostomija, promjene osjeta okusa i oralne infekcije (5). U većini slučajeva ove promjene su reverzibilne, a javljaju se tijekom ili neposredno nakon radioterapije (3). Kronične komplikacije su kserostomija, oralne infekcije, radijacijski karijes, trizmus, nekroza mekih tkiva i osteoradionekroza (5). Kasne neželjene popratne pojave pojavljuju se mjesecima ili godinama nakon radioterapije, nepovratne su i negativno utječu na bolesnikovu kvalitetu života (3).

2. SVRHA RADA

Svrha rada je ukazati na najznačajnije komplikacije radioterapije u usnoj šupljini, načine kako prevenirati i/ili liječiti neželjene popratne pojave te kako pravilno pristupiti bolesniku zračenom u području glave i vrata. Kroz rad se nastoji istaknuti i važnost odgovarajućeg pristupa onkološkim bolesnicima, odnosno njihova motivacija s ciljem pridržavanja danih uputai dolaska na redovite kontrole.

3. PREGLED LITERATURE NA ZADANU TEMU

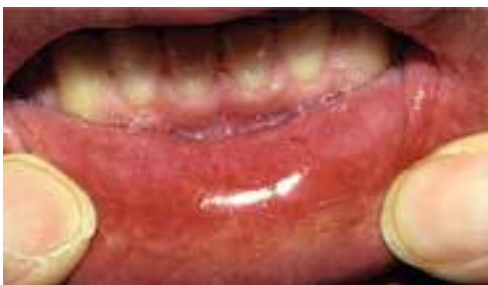3.1. Akutne komplikacije radioterapije u usnoj šupljini

Akutne komplikacije uključuju mukozitis, kserostomiju, dizgeuziju i oralne infekcije.

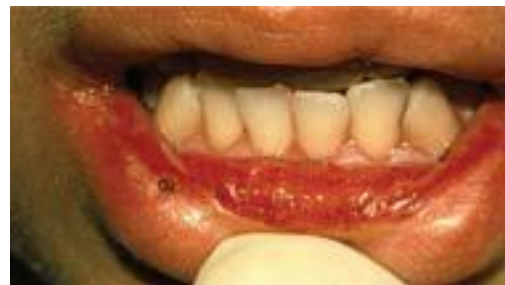3.1.1. Mukozitis

Mukozitis je značajna komplikacija radioterapije, potencijalan izvor infekcije koja može biti životno ugrožavajuća. Uglavnom se javlja u drugom tjednu radioterapije i traje dva do tri tjedna nakon završetka terapije (5,6). Nastaje kao posljedica utjecaja na epitelne i vezivne stanice pri čemu uzrokuje njihovo oštećenje (7-9). U polju zračenja oralna sluznica je atrofična, tanka i sklona nastanku ulceracija (7).

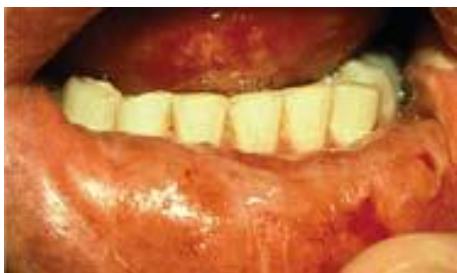Svjetska zdravstvena organizacija klasificira mukozitis u četiri stupnja (slike 1-4) (3,10). Stupanj 0 nema znakova i simptoma. Stupanj 1 karakteriziran je pojavom boli i eritemom oralne sluznice. U 2. stupnju bolesnik ima ulkuse i ne može normalno jesti, u 3. stupnju može piti samo tekućinu, dok u 4. stupnju ne može ni jesti ni piti (3).



Slika 1. Eritem sluznice. Preuzeto iz 10.

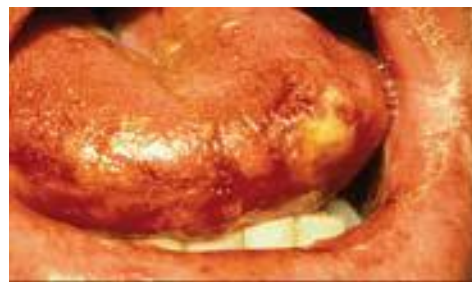


Slika 2. Ulceracije sluznice. Preuzeto iz 10.



Slika 3. Konfluirajuće ulceracije.

Preuzeto iz 10.



Slika 4. Nekroza tkiva.

Preuzeto iz 10.

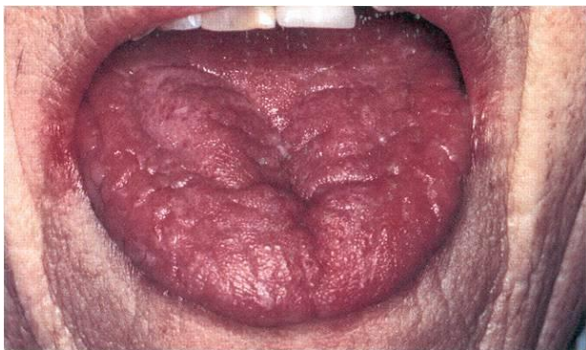Bolesnikova reakcija na radioterapiju je individualna (9). Glavna pritužba bolesnika je bol, osjećaj žarenja, nelagoda, a konzumacija krute hrane može dodatno pojačavati ove simptome (5,9). Posljedično, smanjena je mogućnost jedenja, govora, sna (9). Ukoliko je integritet oralne sluznice narušen, postoji povećana sklonost pojavi sustavnih infekcija. Daljnjem mukoznom oštećenju može pridonijeti i povećana koncentracija endogene oralne flore (9). Prevencija mukozitisa uključuje fizikalnu zaštitu zračenog tkiva korištenjem olovnih blokova, trodimenzionalnog protokola zračenja i središnjeg radijacijskog bloka. Upotreba radioprotektivnih sredstava poput amifostina, paliferina, glutamina i prostanglandina te antioksidansa (β -karoten, α -tokoferol, alopurinol i cink) također pridonosi prevenciji mukozitisa (4,10, 11).

Liječenje nastalog mukozitisa je simptomatsko i ovisi o težini. Liječenje uključuje korištenje oblažućih sredstava (umanjuju bol i olakšavaju gutanje), sredstava za smanjenje upale i epitelizaciju, topikalne anestetike i analgetike, ponekad i sustavne analgetike (nesteroidni protuupalni lijekovi, opijati) te meki laser koji potiče cijeljenje i smanjuje bol i upalu (5,6,10). Češće korišteni oblažuća agensi su mlijeko magnezija i suspenzija sukralfata (6). Sredstva za smanjenje upale i epitelizaciju su polivinilpirolidon hijaluronat gel (Gelclair)

koji se topikalno koristi tri puta dnevno, sat vremena prije obroka. Bioadherentni oralni gel prekriva eksponirane živčane završetke sluznice te dovodi do trenutnog olakšanja od boli (10). U liječenju i prevenciji mukozitisa upotrebljava se i elektrolitna otopina (Caphosol otopina) koja se koristi tri do pet puta dnevno i predstavlja djelomičnu zamjenu za prirodnu slinu te održava vlažnost usne šupljine (12). U formi otopine ili lokalno naneseni na mjesto boli koriste se topikalni anestetici koji dovode do kratkotrajne, ali intenzivne anestezije (viskozni lidokain, benzokain). Za liječenje sluznične boli mogu se koristiti benzidamin hidroklorid koji ujedino i reducira mukozitis, difenilhidramin i 0,5% suspenzija doksepina. Bolesnika je potrebno potaknuti na učestalo ispiranje usne šupljine (jedna čajna žličica soli i žličica sode bikarbone na 250 ml vode) i na provođenje dobre oralne higijene te kontrolu plaka(6). Također se preporučuje izbjegavanje različitih iritansa, hrane koja iritira oralnu sluznicu, neodgovarajućih proteza koje pridonose oštećenju sluznice, alkohola i pušenja (8).

3.1.2. Kserostomija

Kserostomija ili suhoća usta je najneugodnija neželjena popratna pojava radioterapije glave i vrata (slika 5) (3, 13).



Slika 5. Kserostomija. Preuzeto iz 13.

Kserostomija dovodi do osjećaja neugode, pečenja, poteškoća pri gutanju, govoru i promjene osjeta okusa (3). Disfunkcija žlijezda slinovnica je ovisna o dozi i polju zračenja. Pri dozi od 10 Gy dolazi do smanjena salivarnog protoka, dok doza veća od 32-52 Gy uzrokuje trajnu kserostomiju. Zračenje uzrokuje atrofiju sekretornih stanica slinovnica pri čemu su više pogođene serozne od mukoznih stanica, oštećuje vezivno tkivo i krvne žile (7). Rezultat je promjena kvalitete i kvantitete sline. Slina je gusta, ljepljiva, s niskim pH. Normalne funkcije sline su promijenjene. Smanjena je antimikrobna sposobnost, puferski kapacitet, remineralizacijska sposobnost, čišćenje usne šupljine i koncentracija elektrolita (7,9). Trajanje disfunkcije slinovnica je individualno, a sam oporavak se događa postepeno kroz nekoliko mjeseci. Ovisno o opsegu zahvaćenosti žlijezda i dozi može nastupiti i ireverzibilno oštećenje (9). Liječenje trajnog gubitka sline je zamjensko (umjetna slina i mucilaginozna sredstva) dok kod smanjenog lučenja se nastoji stimulirati preostali kapacitet slinovnica i istovremeno spriječiti isušivanje usne šupljine. Salivarne žlijezde se mogu stimulirati korištenjem mehaničkih/okusnih stimulansa (žvakanjem tvrde hrane, žvakaćih guma i slatkiša bez šećera, citratima), laserom i upotrebom sustavnih stimulatora (pilocarpin, cevimelin, anetoletrition, betanehol) (5,6). Isušivanje usne šupljine se može spriječiti učestalim ispiranjem (nezaslađeni čaj, otopina soli i sode bikarbone) i čestim uzimanjem vode. Jedan od načina očuvanja slinovnica je kirurško premještanje salivarnih žlijezda iz polja zračenja u neozračeno područje (5). U prevenciji kserostomije upotrebljava se amifostin, radioprotektivni antioksidans koji selektivno štiti normalno tkivo od zračenja. Lijek se akumulira u epitelnom tkivu s najvećim koncentracijama u salivarnim žlijezdama gdje potiče reparativne mehanizme nakon staničnog oštećenja, a primjenjuje se prije svake frakcije zračenja (13).

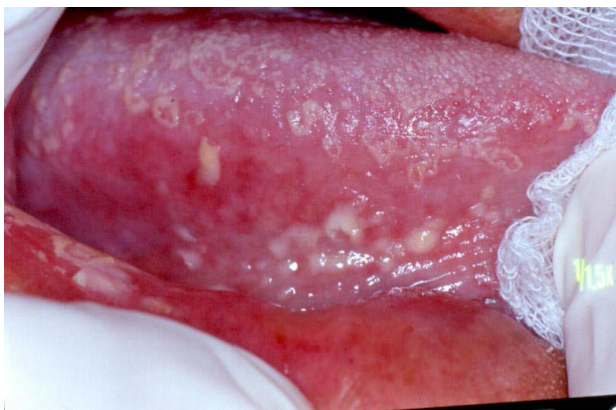
3.1.3. Disgeuzija

Promjena osjeta okusa ili disgeuzija nastaje ukoliko je jezik u polju zračenja. Javlja se dva do tri tjedna od početka radioterapije, traje par tjedana ili čak mjeseci (4 mjeseca). S obzirom da su okusni pupoljci radiosenzitivni dolazi do degeneracije njihove strukture (3). Ukoliko je ukupna doza zračenja veća od 60 Gy nastupa ageuzija (7). Mukozitis i promjene u salivarnom protoku također pridonose pojavi disgeuzije. Gusta, ljepljiva slina promijenjenih biokemijskih karakteristika stvara mehaničku barijeru otežavajući kontakt hrane i jezika (3). Promjenom osjeta okusa dolazi do gubitka apetita, tjelesne težine, a u težim slučajevima i do malnutricije, slabosti i kaheksije (3,9). Nadomjesci cinka mogu pomoći u oporavku okusnih pupoljaka (9).

3.1.4 Oralne infekcije

Bolesnici zračeni u području glave i vrata imaju veću sklonost nastanku oralnih infekcija uzrokovanih gljivama, bakterijama i virusima(3,9). Ujedino je kod zračenih bolesnika povećan broj određenih mikrobnih vrsta (*Candida albicans*, *Lactobacillus*, *Staphylococcus aureus*) (3).

Jedna od najučestalijih infekcija je oralna kandidijaza koja nastaje kao rezultat smanjenog salivarnog protoka i/ili smanjene fagocitne aktivnosti salivarnih granulocita protiv ovog mikroorganizama. Klinički se manifestira kao pseudomembranozna i eritematozna kandidijaza koja se može zamijeniti s mukozitisom (slika 6) (3, 14).



Slika 6. Pseudomembranozna kandidijaza. Preuzeto iz 14.

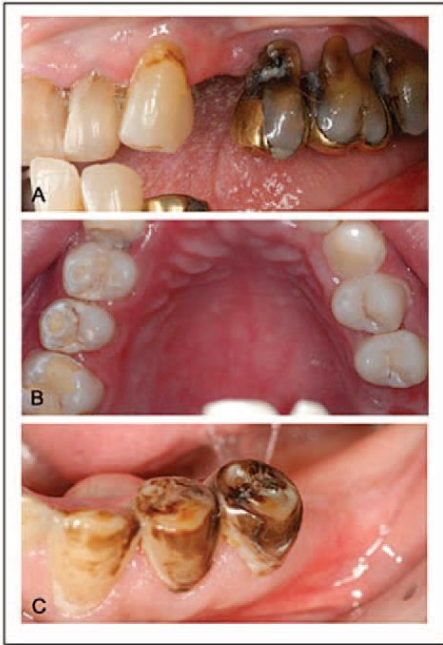
Bolesnikovi subjektivni simptomi su bol i/ili osjećaj pečenja (3). Nakon postavljene dijagnoze pristupa se liječenju. Najčešće korišteni topikalni protugljivični lijekovi su ketokonazol, klotrimazol krema ili pastile te 0,12%-tna otopina klorheksidina. Otopinu nistatina se ne preporučuje zbog velikog udjela saharoze čime se povećava rizik od nastanka karijesa. Kod težih infekcija potrebna je i upotreba sustavnih protugljivičnih lijekova (flukonazol, itrakonazol) (6,7). Inficirane protetske nadomjestke potrebno je dnevno namakati 30 minuta u otopini klorheksidina (0,12%) ili u razrijeđenoj otopini natrij hipoklorita (dvije čajne žličice 5% natrijhipoklorita u 250 ml vode) (7).

3.2. Kronične komplikacije radioterapije u usnoj šupljini

U kronične komplikacije ubrajaju se kserostomija, disgeuzija, trizmus, radijacijski karijes, nekroza mekih tkiva i osteoradionekroza.

3.2.1. Radijacijski karijes

Bolesnici podvrgnuti radioterapiji imaju veću vjerojatnost za nastanak karijesa (Slika7) (3,15).



Slika 7. Radijacijski karijes. Preuzeto iz 15.

Radijacijski karijes nastaje zbog smanjene količine i promijenjenog sastava sline. Promjena u okolini (pad pH) te porast kariogenih acidofilnih bakterija (*Streptococcus Mutans*, *Lactobacillus species*) u usnoj šupljini također pridonose bržem nastanku i progresiji karijesa (7). Zahvaćeni mogu biti svi zubi i to najčešće glatke površine krune zuba u dosad normalno karijes rezistentnih bolesnika. Razvoj i gubitak tkiva može nastupiti u svega nekoliko tjedana (8). Zračenje provedeno tijekom procesa odontogeneze ima za posljedicu nastanak ozbiljnih dentalnih promjena poput mikrodoncije, inkompletne kalcifikacije, taurodoncije, preranog zatvaranja apeksa, odgođenog ili zaustavljenog razvoja zubi. Ukoliko je vjerojatnost remineralizacije slaba, potrebno je pristupiti konzervativnoj terapiji. Daje se prednost

svjetlom polimerizirajućim stakloionomerima s obzirom da imaju veću otpornost na eroziju, dugoročno otpuštaju fluor, a ujedino imaju i bolja estetska svojstva u odnosu na konvencionalni stakloionomer kod kojih je izražena erozija materijala unutar nekoliko tjedana. Amalgam ima prednost pred kompozitnim materijalima kod osoba kod kojih postoji veća vjerojatnost nastanka rubne pukotine i sekundarnog karijesa. Ne preporučuju se krunice jer je područje cervikalnog ruba sklonije karijesu i otežano je uklanjanje plaka (16).

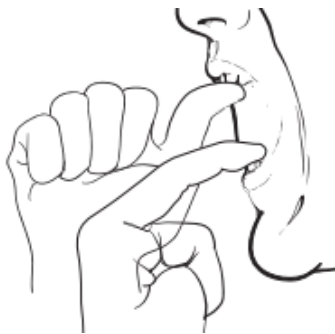3.2.2. Trismus

Trismus je prolongirana tonička kontrakcija mišića čeljusti. Karakteriziran je ograničenim otvaranjem usta, a može nastupiti tijekom, nakon radioterapije ili godinama poslije (17). Djelovanje zračenja na mišićna vlakna ima za posljedicu nastanak fibroze (6). Mišićna vlakna su skraćena i zategnuta (18). Trismus se javlja u 45% zračenih bolesnika. Normalno otvaranje usta iznosi 35-55 mm, dok u zračenih bolesnika otvaranje usta je manje od 35 mm, a kod težih slučajeva je manje od 25 mm (17,18). Otežan je govor, žvakanje i gutanje, održavanje oralne higijene i izvođenje dentalnih zahvata te je narušena kvaliteta života (18). Teško se liječi, pa se naglašava važnost prevencije. Prevencija pak uključuje fizikalne metode liječenja s ciljem ograničavanja težine bolesti (slike 8 i 9) (6, 18). Bolesnik može provoditi masažu, aktivne i pasivne vježbe istezanja mišića čeljusti. Preporučuje se masiranje mastikatornih mišića (*musculus masseter* i *musculus temporalis*) kružnim pokretima nekoliko puta tijekom dana. Ujedino može provoditi i aktivne vježbe otvaranjem usta što više sve dok ne osjeti da su mišići dobro istegnuti, ali do granice boli i zadrži taj položaj par sekundi. Potom može pomicati donju čeljust lijevo i zadržati položaj par sekundi, potom desno, a zatim kružno pomicati donju čeljust. Potrebno je bolesnika podučiti izvođenju

i pasivnih vježbi istezanja mišića čeljusti tako da postavi palac jedne ruke na gornje zube, kažiprst druge ruke na donje zube i pritom otvara usta prstima do granice boli te zadrži u tom položaju par sekundi (18).



Slika 8. Aktivne vježbe istezanja mastikatornih mišića. Preuzeto iz 18.

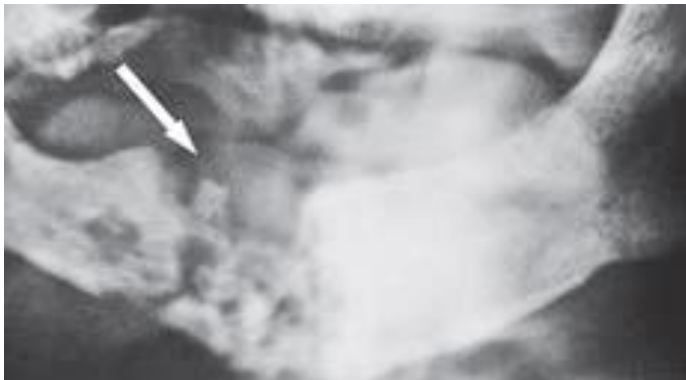


Slika 9. Pasivna vježba istezanja mišića. Preuzeto iz 18.

U nekih bolesnika zamijećeno je poboljšanje nakon primjene botulinum toksina i pentoksifilina koji utječe na fibrogensku produkciju citokina. U teškim slučajevima indicirana je koronoidektomija (17).

3.2.3. Nekroza mekih tkiva i osteoradionekroza

Ozračeno tkivo ima smanjenu sposobnost cijeljenja (smanjena je prokrvljenost, hipoksija, fibroza) (5). Nekroza je povezana s dozom, opsegom zahvaćenog tkiva i trajanjem liječenja. Nekroza mekih tkiva je bolno stanje i zahtjeva primjenu analgetika, a ponekad i antibiotika (3). Ekspozicijom kosti postoji opasnost od razvoja osteoradionekroze. Osteoradionekroza spada među najteže komplikacije radioterapije (slika 10) (5,6).



Slika 10. Radiološka snimka osteoradionekroze. Preuzeto iz 5.

Zračena kost je devitalizirana jer zračenje ireverzibilno oštećuje koštane stanice i vaskularna tkiva (3,6). Opseg i učestalost osteoradionekroze ovisi o dozi (javlja se pri dozi većoj od 60 Gy), dentalnom statusu, stadiju i lokalizaciji tumora (5). Češće se javlja u mandibuli zbog povećane gustoće kosti i slabije vaskularne opskrbe te kod ozubljenih bolesnika. U trećini slučajeva se javlja spontano, dok u preostale dvije trećine nastaje kao posljedica traume (ekstrakcija zuba, struganje i poliranje korijenova, progresija paradontne bolesti, neodgovarajuća proteza) (6,16). Slaba oralna higijena, pušenje, alkohol i loše

zdravstveno stanje bolesnika mogu ubrzati nastanak osteoradinekroze (16). Glavni simptom je bol koja može biti blaga do ekstremno jaka (3). Druge kliničke manifestacije su pojava orofacijalne fistule, supuracija, izloženost nekrotične kosti i patološke frakture (6). Kod djece, djelovanjem zračenja na centre rasta u mandibuli i maksili mogu nastati abnormalnosti u rastu i sazrijevanju kraniofacijalnih struktura (funkcijske i kozmetske smetnje) (9). Kod manjih lezija u kosti primjenjuju se antibiotici širokog spektra uz obilnu irigaciju zahvaćene kosti. Uznapredovali stadij zahtjeva kirušku resekciju segmenta kosti i rekonstrukciju slobodnim reznjom (5,9). Potrebna je dobra oralna higijena, lokalna njega rane u svrhu poboljšanja cijeljenja i preveniranja nastanka bakterijskih superinfekcija (16). Druge mogućnosti liječenja su primjena hiperbaričnog kisika (nadvladavanje ishemije i ubrzanje cijeljenja), terapija ultrazvukom i hormoni rasta (stimulacija kondilarne hrskavice) (5,16).

3.3. Pristup bolesnicima s komplikacijama radioterapije u usnoj šupljini

3.3.1. Dentalno liječenje prije radioterapije glave i vrata

Liječnik dentalne medicine treba se konzultirati s bolesnikovim onkologom (o vremenu, dozi i polju zračenja) radi procjene rizika i vremena dentalne intervencije. Bolesnike je potrebno upoznati s mogućim komplikacijama radioterapije (16). Barem tri tjedna prije početka radioterapije nužno je obaviti detaljan ekstraoralni pregled, intraoralni pregled i radiološku analizu. Potrebno je ukloniti sve lokalne iritacije (kamenac, ortodontske bravice, neadekvatne protetske radove) (5). Bolesnike je nužno uputiti kako postići i održati dobru oralnu higijenu. Preporuča im se četkanje mekanom četkicom i fluoridiranom pastom nakon svakog obroka uz svakodnevno korištenje zubnog konca te se potiče na učestalo

ispiranje usne šupljine otopinom sode bikarbone i soli radi odžavanja vlažnosti i povišenja pH. Bolesnicima se savjetuje izbjegavanje otopina za ispiranje s alkoholom koje iritiraju i isušuju sluznicu. U slučaju bolnosti sluznice preporučuje se korištenje topikalnog anestetika prije čišćenja (16). Svi zubi u polju zračenja trebaju biti sanirani prije početka radioterapije, a zube s upitnom prognozom potrebno je izvaditi 10-14 dana prije početka radioterapije (7,8,16). Kriteriji za ekstrakciju zubi su umjerena do teška paradontna bolest, akutni periapikalni paradontitis, karijes (nemogućnost rekonstrukcije), nepotpuno eruptirani ili impaktirani zubi, proširene periapikalne lezije, zaostali korijenovi i zubi najbliži tumoru (5,6). Bolesnika je potrebno potaknuti na svakodnevno korištenje individualne udlage za topikalnu fluoridaciju (nakon čišćenja u udlagu postaviti 1,1% NaF gel ili 0,4% SnF₂ i držati 5-10 min.) (7). Potrebno je savjetovati bolesnike na konzumiranje umjetnih zaslađivača umjesto rafiniranih ugljikohidrata i izbjegavanje suhe, začinjene i kisele hrane kako bi se smanjila iritacija sluznice (16).

3.3.2. Dentalno liječenje za vrijeme radioterapije

Za vrijeme trajanja radioterapije, doktor dentalne medicine treba kontrolirati bolesnika jednom tjedno ili barem jednom u dva tjedna te ga poticati na održavanje dobre oralne higijene uz učestalo ispiranje usne šupljine i vlaženje usana te korištenje topikalne fluoridacije. Potrebno je prepoznati akutne komplikacije radioterapije kako bi se pristupilo liječenju u ranoj fazi bolesti. Bolesnicima se savjetuje svakodnevno izvođenje aktivnih i pasivnih vježbi istezanja mišića čeljusti te izbjegavanje kariogene hrane i hrane koja iritira sluznicu, alkohola i pušenja (6,7,16).

3.3.3. Dentalno liječenje nakon radioterapije

Nakon radioterapije bolesnik se kontrolira svakih četiri do osam tjedna prvih šest mjeseci (19). Potrebno ga je poticati na nastavak pojačanog održavanja oralne higijene, topikalnu fluoridaciju, vježbe mišića čeljusti, dijetetskim režimom prehrane te ga uputiti u grupe potpore (6). Pri detaljnom kliničkom pregledu potrebno je prepoznati kasne komplikacije te započeti njihovo liječenje što ranije (9). Ovisno o stanju sluznice i kserostomiji, preporučuje se nove protetske radove raditi tri do šest mjeseci nakon radioterapije. Kirurške zahvate u zračevoj kosti treba izbjegavati prve dvije godine, no ukoliko su nužni konzultirati se s bolesnikovim onkologom (19).

4. RASPRAVA

U liječenju nekih malignih lezija glave i vrata, radioterapija se koristi samostalno bez kirurškog zahvata i/ili kemoterapije. Sa svrhom poboljšanja izliječenja karcinoma, konvencionalna radioterapija je zamijenjena protokolima koji uključuju intenzivniju radijaciju poput akceleriranog i hiperfrakcioniranog zračenja, no takav način liječenja je povezan s povećanom incidencijom i/ili pogoršanjem komplikacija (4).

Multidisciplinarni pristup onkološkom bolesniku predstavlja najpovoljniju opciju s ciljem minimaliziranja neželjenih popratnih pojava radioterapije. Uz kirurga, onkologa, logopeda, nutricionista, psihologa, doktor dentalne medicine značajno pridonosi cjelokupnom liječenju pri čemu će uspjeh izliječenja karcinoma biti povećan dok će komplikacije, boravak u bolnici te troškovi liječenja biti umanjeni. Kao rezultat svega navedenog, kvaliteta života će biti zadovoljavajuća. Od velike je važnosti da bolesnici razumiju da zbog zračenja imaju veću predispoziciju za nastanak komplikacija. Kako bi se procijenio rizik, nužna je dobra konzultacija s bolesnikovim liječnikom o ukupnoj dozi, polju zračenja, frakcioniranju i općem zdravstvenom stanju bolesnika. Na temelju dobivenih podataka, doktor dentalne medicine će napraviti individualni plan liječenja. Inicijalni dolazak bolesnika bi trebao biti minimalno tri tjedna prije početka radioterapije sa svrhom kompletne dentalne obrade, edukacije o pravilnoj oralnoj higijeni, topikalnoj fluoridaciji, prehranbenim navikama te motivaciji za pridržavanje danih uputa i dolaska na redovite kontrole tijekom i nakon radioterapije (5,16).

Liječenje neželjenih popratnih pojava radioterapije je složeno. Ne postoji jedinstveni protokol liječenja pa se naglasak stavlja na prevenciju. Adekvatna oralna higijena predstavlja osnovu za smanjenje komplikacija radioterapije. Ukoliko je oralna higijena zadovoljavajuća,

manja je vjerojatnost nastanska karijesa, a težina mukozitisa, boli, kserostomije i oralnih infekcija umanjena. Odgovarajuća nekariogena prehrana, ispiranje usne šupljine i topikalna fluoridacija spadaju u osnovne preventivne mjere kojim se nastoje spriječiti odnosno reducirati težina komplikacija (16).

Radioterapija u području glave i vrata uzrokuje kserostomiju direktnim djelovanjem zračenja na acinuse žlijezdanog tkiva. Posljedično postoji povećana sklonost nastanku i/ili pogoršanju mukozitisa, boli i oralnih infekcija. U svojim istraživanjima Epstein i sur. (20) su došli do zaključka da radijacijom inducirana kserostomija je u korelaciji s rizikom od razvoja orofaringealne kandidijaze, ali s druge strane Nicolatou – Galatis i sur. (21) su ustanovili da nagli nastup ili pogoršanje kserostomije ukazuju da je kserostomija prezentirajući simptom oralne kandidijaze. Značajna redukcija težine kserostomije, mukozitisa i boli nakon primjene antifungalne i antivirusne terapije, na kraju radioterapije u odnosu na početak liječenja, dovodi do mišljenja da kandidijaza kao i virusna infekcija izazvana herpesom imaju ulogu u pogoršanju oralnih komplikacija. Ujedino, nepromijenjena prevalencija mukozitisa tijekom i nakon radioterapije ukazuje da mukozitis nije infektivni proces već su nastale oralne infekcije sekundarni fenomen (20).

Korištenje novijih preventivnih metoda poput hiperbaričnog kisika i ultrazvučnog poticanja rasta kosti (s ciljem poboljšanja regeneracije kosti) je još uvijek u procesu istraživanja (5).

5. ZAKLJUČAK

Pregledom literature može se zaključiti da:

- je pojavnost malignih bolesti u području glave i vrata češća, a time i pojava neželjenih popratnih pojava u usnoj šupljini
- Neželjene popratne pojave mogu biti akutne i kronične
- akutne promjene su mukozitis, kserostomija, promjene osjeta okusa i oralne infekcije
- kronične komplikacije su kserostomija, radijacijski karijes, promjena osjeta okusa, trizmus, nekroza mekih tkiva i osteoradinekroza
- da bi se prevenirale i/ili reducirale komplikacije, doktor dentalne medicine treba provoditi odgovarajuće mjere prije, tijekom i nakon radioterapije
- prevencija i redukcija neželjenih popratnih pojava radioterapije u usnoj šupljini je moguća i treba biti sastavni dio u tretiranju onkoloških bolesnika. Znanje doktora dentalne medicine o mogućim komplikacijama omogućiti će mu da na odgovarajući način pristupi bolesniku.

6. SAŽETAK

Radioterapija je jedna od metoda liječenja maligniteta u području glave i vrata. Ukupna kurativna doza zračenja iznosi 50-70 Gy i frakcionirana je kroz 5-7 tjedana kako bi se oralne komplikacije svele na minimum. Neželjene popratne pojave radioterapije će ovisiti o dobi i općem zdravstvenom stanju bolesnika, dozi i polju zračenja, frakcioniranju ukupne doze i pridruženom liječenju. Oralne komplikacije se dijele na akutne i kronične. Akutne komplikacije su mukozitis, kserostomija, promjene osjeta okusa i oralne infekcije. U većini slučajeva su reverzibilne, a javljaju se tijekom ili neposredno nakon radioterapije. Kronične komplikacije su kserostomija, radijacijski karijes, promjena osjeta okusa, trizmus, nekroza mekih tkiva i osteoradinekroza. One se pojavljuju mjesecima ili godinama nakon radioterapije, nepovratne su i negativno utječu na bolesnikovu kvalitetu života. S obzirom da ne postoji jedinstveni protokol liječenja oralnih komplikacija u bolesnika zračenih u području glave i vrata, prevencija je neophodna. Pravilna procjena i njega usne šupljine je nužna prije, tijekom i nakon radioterapije. Najmanje tri tjedna prije početka liječenja maligne bolesti, potrebno je provesti procjenu. Planiranje i adekvatna komunikacija onkološkog i dentalnog tima može smanjiti rizik od nastanka oralnih komplikacija. Komplikacije mogu biti prevenirane, stoga dugotrajno praćenje i liječenje bolesnika je obavezno.

Ključne riječi: Komplikacije; Radioterapija; Usna šupljina

7. SUMMARY

One of a treatment modality used for head and neck malignancies is radiotherapy. A total curative dose is 50-70 Gy fractioned during a period of 5 to 7 weeks in order to reduce oral complications. Adverse reactions to radiotherapy depend on the age, on the patient's clinical conditions, the total dose, the volume and area being irradiated, on the fractioning and on the associated treatment. Oral complications can be acute and chronic. Acute complications are mucositis, xerostomia, dysgeusia and oral infections. In most cases they are reversible, and they appear during radiotherapy or closely after. Chronic complications are xerostomia, radiation caries, dysgeusia, trismus, soft tissue necrosis and osteoradionecrosis. They appear months, even years after radiotherapy and they are irreversible and have negative influence on patient quality of life. Because there is no unique treatment protocol for complications in patients who receive radiation therapy for malignant conditions of the head and neck, prevention is essential. Regular oral examinations and care are necessary before, during and after cancer therapy. At least three weeks before cancer treatment, the evaluation should be performed. Adequate communication and planning between the oncology and dental teams can minimize the risk of oral complications. Complications can be prevented, and their long-term management and close follow-up of patients before, during and after radiation therapy is mandatory.

Key words: Oral cavity; Oral complications; Radiotherapy

8. LITERATURA

1. Radioterapija. Dostupno na <http://eurovita.ba/savjeti/radioterapija> Pristupljeno 05.08.2014.
2. Radioterapija. Dostupno na : <http://www.ordinacija.hr/zdravlje/maligne-bolesti/radioterapija-najcesca-metoda-lijecenja-tumora/> Pristupljeno 05.08.2014.
3. Jham BC, Da Silva Freire AR. Oral complications of radiotherapy in the head and neck. *Rev Bras Otorrinolaringol.* 2006;72:704-8.
4. American Cancer Society. Oral cavity and oropharyngeal cancer. Pristupljeno 06.08.2014. Dostupno na: <http://www.cancer.org/acs/groups/cid/documents> Pristupljeno 05.08.2014.
5. Badžek S, Tomaš I, Krajina I i sur. Nuspojave radioterapije u usnoj šupljini: dijagnostika, prevencija i terapijske smjernice. *Liječ Vjesn.* 2009;131:324–27.
6. Hancock PJ, Epstein JB, Sadler GR. Oral and dental management related to radiation therapy for head and neck cancer. *J Can Dent Assoc.* 2003;69:585–90.
7. Sinada G. Oral care protocol for the head and neck cancer patient. Dostupno na: <http://www.gbmc.org/documents%5CServices%5CDance%5Coralcare>. Pristupljeno 06.08.2014.
8. Shenoy VK, Shenoy KK, Rodrigues S, Shetty P. Management of oral health in patients irradiated for head and neck cancer. *Kathmandu Univ Med J.* 2007;5:117-20.
9. Otmani N. Oral and maxillofacial side effects of radiation therapy on children. *J Can Dent Assoc.* 2007;73:257-61.
10. Cawley MM, M. Benson LM. Current trends in managing oral mucositis. *Clin J Oncol Nurs.* 2005;9:584-92.

11. Kintzel PE. Management of oral mucositis in cancer patients. Clin Oncol News. 2011;1-7.
12. Food and Drug Administration;Caphosol. Dostupno na [http//www.accessdata.fda.gov/cdrh_docs/k030802](http://www.accessdata.fda.gov/cdrh_docs/k030802).Pristupljeno 06.08.2014.
13. Nicolatou-Galitis Q. Oral lesions in the oncology patient. Bonnissel Publications; 2001. str.
14. Mukozitis. Dostupno na [http// www.eaom.eu/files/mucositis.pdf](http://www.eaom.eu/files/mucositis.pdf).Pristupljeno 06.08.2014.
15. Aguiar GP, Jham BC, Magalhães CS, Sensi LG, Freire AR. A review of the biological and clinical aspects of radiation caries. J Contemp Dent Pract. 2009;10:083-089.
16. Andrews N, Griffiths C. Dental complications of head and neck radiotherapy: Part 2. AustralDent J 2001;46:174-82.
17. Epstein BJB, Murphy BA. Late effects of radiation treatment on oral health for patients with head and neck cancer. American Society of Clinical Oncology 2009, 1092-9118/09/1-10.
18. Memorial Sloan – Kettering Cancer Centar. Trismus. Dostupno na: <http://www.mskcc.org/cancer-care/patient-education/resources/trismus>.Pristupljeno 06.08.2014.
19. National Institute of Dental and Craniofacial Research. Chemotherapy and your mouth. Dostupno na: <http://www.nidcr.nih.gov/OralHealth/Topics/CancerTreatment/ChemotherapyYourMouth.htm>.Pristupljeno 06.08.2014.
20. Epstein JB, Freilich MM, Le ND. Risk factors for oropharyngeal candidiasis in patients who receive radiation therapy for malignant conditions of the head and neck. Oral Surg Oral Med Oral Pathol. 1993;76:169-74.

21. Nicolatou-Galitis Q, Kouloulis V, Sotiropoulou-Lountou A i sur. Oral mucositis, pain and xerostomia in 135 head and neck cancer patients receiving radiotherapy with or without chemotherapy. The Open Cancer Journal, 2011, Volume 4.

9. ŽIVOTOPIS

Danijela Bijelić rođena je u Karlovcu, Republika Hrvatska, 09. listopada 1989. godine. Osnovnu školu je pohađala u Gvozdu od 1996. do 2004. godine. Nakon završene osnovne škole, 2004. godine upisuje srednju medicinsku školu Karlovac, smjer medicinska sestra/medicinski tehničar te 2008. godine maturira s odličnim uspjehom kao učenica generacije. Naredne godine upisuje se kao redoviti student Medicinskog fakulteta u Rijeci. 2010./2011. dobiva dekanovu nagradu za studenta generacije. Danas je absolventica Dentalne medicine.