

TRAUMA MAKSILOACIJALNE REGIJE U KBC-U RIJEKA TIJEKOM 2017. GODINE

Sočan, Igor

Master's thesis / Diplomski rad

2018

Degree Grantor / Ustanova koja je dodijelila akademski / stručni stupanj: **University of Rijeka, Faculty of Medicine / Sveučilište u Rijeci, Medicinski fakultet**

Permanent link / Trajna poveznica: <https://um.nsk.hr/um:nbn:hr:184:199299>

Rights / Prava: [In copyright](#)/[Zaštićeno autorskim pravom.](#)

Download date / Datum preuzimanja: **2024-08-30**



Repository / Repozitorij:

[Repository of the University of Rijeka, Faculty of Medicine - FMRI Repository](#)



SVEUČILIŠTE U RIJECI
MEDICINSKI FAKULTET
INTEGRIRANI PREDDIPLOMSKI I DIPLOMSKI
SVEUČILIŠNI STUDIJ MEDICINE

Igor Sočan

TRAUMA MAKSILOFACIJALNE REGIJE U KBC-U RIJEKA TIJEKOM 2017. GODINE

Diplomski rad

Rijeka, 2018

SVEUČILIŠTE U RIJECI
MEDICINSKI FAKULTET
INTEGRIRANI PREDDIPLOMSKI I DIPLOMSKI
SVEUČILIŠNI STUDIJ MEDICINE

Igor Sočan

TRAUMA MAKSILOFACIJALNE REGIJE U KBC-U RIJEKA TIJEKOM 2017. GODINE

Diplomski rad

Rijeka, 2018

Mentor: Doc. dr. sc. Margita Belušić – Gobić, dr. med.

Diplomski rad ocjenjen je dana _____ u/na _____
_____, pred povjerenstvom u sastavu:

1. Prof.dr.sc. Robert Cerović, dr.med.

2. Doc.dr.sc. Sandro Brusich, dr.med

3. Doc.dr.sc. Alen Protić, dr.med

Rad sadrži 42 stranice, 4 slike, 20 grafikona i 24 literaturna navoda.

Zahvala:

Želio bih se zahvaliti svojoj mentorici docentici Margiti Belušić – Gobić, što mi je izašla u susret i nesebično pomagala i savjetovala prilikom izrade diplomskog rada. Također se moram zahvaliti svim prijateljima i kolegama za sve lijepe i ružne trenutke koje smo zajedno proveli, nikada ih neću zaboraviti. Na kraju se moram posebno zahvaliti svojoj obitelji, na bespoštednoj potpori, pažnji i razumijevanju bez kojih ne bih mogao završiti ovaj studij.

Sadržaj

1. Uvod.....	1
1.1 Prijelomi mandibule	2
1.2 Prijelomi maksile.....	3
1.3 Prijelomi zigomatične kosti	5
1.4 Prijelomi orbite	5
1.5 Prijelomi nosnih kostiju.....	7
1.6 Općeniti principi zbrinjavanja maksilofacijalnih ozljeda	7
1.7 Najčešće metode operativnog liječenja maksilofacijalnih ozljeda	8
1.7.1 Liječenje ozljeda mandibule	8
1.7.2 Liječenje prijeloma maksile	10
1.7.3 Liječenje prijeloma zigomatične kosti	11
1.7.4 Liječenje prijeloma orbite	11
1.7.5 Liječenje prijeloma nosa	12
2. Svrha rada	12
3. Materijali i postupci	12
4. Rezultati	13
4.1 Raspodjela pacijenata prema dobi i spolu	13
4.2 Mehanizam nastanka ozljeda.....	15
4.2.1 Pad kao mehanizam ozljede	16
4.2.2 Nasilje kao mehanizam ozljede između spolova.....	17
4.2.3 Uloga ozljeđenih u prometnim nesrećama	18
4.3 Zastupljenost ostalih ozljeda	19
4.3.1 Prijelomi i/ili luksacije ekstremiteta.....	20
4.3.2 Neurokirurške ozljede	20
4.4 Prijelomi kostiju maksilofacijalne regije.....	22
4.4.1 Lokalizacije prijeloma zigomatične kosti	23
4.4.2 Lokalizacije prijeloma orbite	24
4.4.3 Lokalizacije prijeloma mandibule.....	25
4.4.4 Lokalizacije prijeloma maksile	26
4.5 Operativne metode zbrinjavanja maksilofacijalnih ozljeda.....	27
4.5.1 Načini operacije mandibule.....	28

4.5.2	Načini operacije zigomatične kosti	28
4.5.3	Načini operacije kostiju nosa	30
4.5.3	Načini operacije orbite	31
4.5.4	Načini operacije maksile	32
5.	Rasprava.....	32
6.	Zaključci	36
7.	Sažetak	36
8.	Summary	37
9.	Literatura.....	38
10.	Životopis.....	42

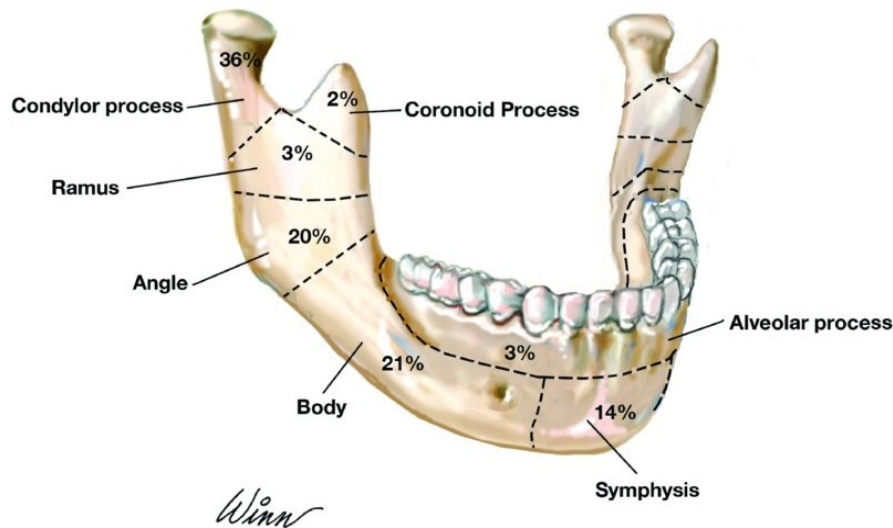
Popis skraćenica i akronima:

- OS – Osteosinteza
- IMF – Intermaksilarna fiksacija
- MMF – Mandibulo-maksilarna fiksacija

1. Uvod

Lice čovjeka predstavlja jedan od najvažnijih instrumenata socijalne interakcije, izražavanja i naposljetku sam identitet osobe. Zato ozljede i traume područja lica, odnosno maksilofacijalne regije mogu imati zaista destruirajući i otežavajući učinak na socijalni i sve ostale aspekte života.(1) Maksilofacijalne ozljede rijetko direktno ugrožavaju život bolesnika. One su često udružene s kranioocerebralnim ozljedama, no to ne znači da nisu važne pri obradi i zbrinjavanju bolesnika, te ih je potrebno riješiti čim se bolesnik stabilizira. Odgađanje njihove sanacije može dovesti do dodatnih komplikacije tih ozljeda ili nepotrebnih dodatnih operacija za pacijenta.(2) Nesreće su često, po definiciji, događaji koji se događaju nasumično i na neki se način mogu izbjeći. Nažalost one su i česti razlog fraktura kostiju maksilofacijalne regije, koje najčešće stradavaju pri prometnim nesrećama ili prilikom nekog oblika fizičkog nasilja.

1.1 Prijelomi mandibule



Slika 1. Prijelomi mandibule po učestalosti (Preuzeto sa: <https://digikalla.info/mandibular/mandibular-13-mandibular-fractures-pocket-dentistry-free/>)

Kod klasifikacije prijeloma mandibule, postoji više kategorija po kojima se oni dijele, te nažalost nema univerzalne klasifikacije.(3) Podjela se ipak može napraviti prema uzroku prijeloma (prometne nesreće, fizički obračun, padovi, povrede na radu...), prema odnosu frakture i mekog tkiva (zatvorene i otvorene frakture), prema obliku frakture (linearne, kominutivne i greenstick frakture), prema broju fraktura (jednostruke i višestruke), prema mjestu frakture (korpus, angulus, simfiza...), prema djelovanju sile (direktni i indirektni) i prema dislokaciji (povoljna i nepovoljna).(4)

Prijelomi artikularnog (kondilarnog) nastavka su najčešća vrsta prijeloma mandibule. S obzirom da je zbog svog anatomskeg smještaja artikularni nastavak zaštićen od strane zigomatičnog luka i muskulature, najčešći prijelomi nastaju indirektnim prijenosom sile na artikularni nastavak. Simptomi koji se javljaju ovise o dislokaciji, ako je nema, okluzija će biti uredna, može postojati lagana devijacija u stranu prijeloma, te će postojati bolni podražaj na mjestu prijeloma. Također bolesnik teže otvara usta. Ako je dislokacija velika, dolazi do

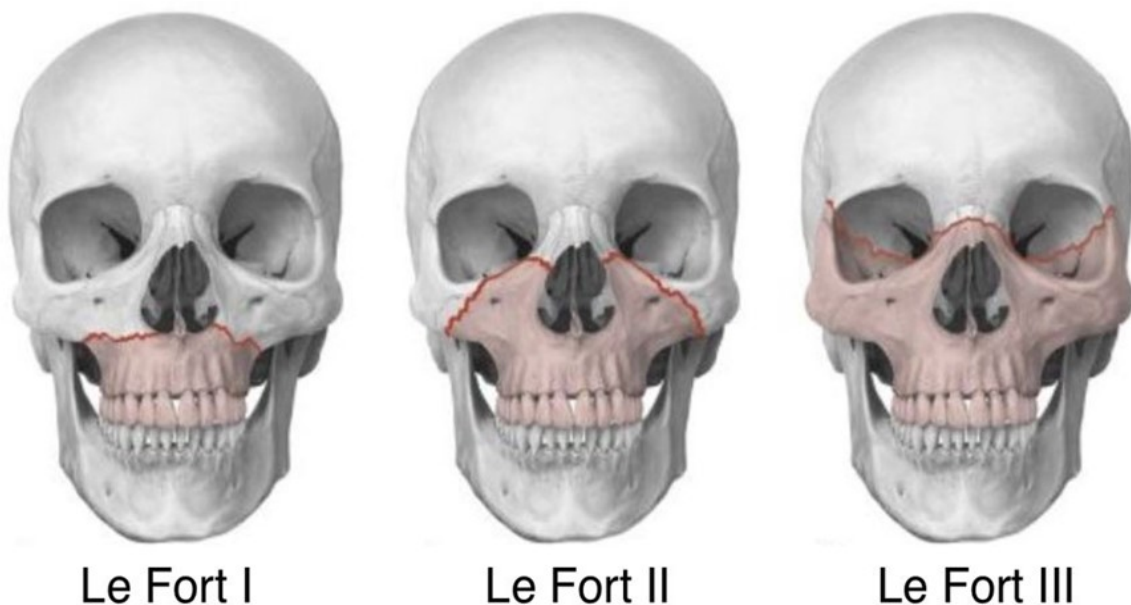laterognatizma i retrognatizma mandibule pri otvaranju usta, a u slučajevima obostranih prijeloma može doći do otvorenog zagriža. Od ostalih simptoma možemo čuti kreptacije, javlja se nepomičnost glavice zgloba pri otvaranju usta i edem u području i ispod tragusa.(2,3)

Prijelomi angulusa mandibule nastaju jer je to mjesto najmanjeg otpora, odnosno najslabija točka mandibule, a prijelom angulusa može nastati djelovanjem direktne ili indirektne sile, a simptomi ovise o pomaku čeljusti koji nastaje. Taj pomak može biti neznatan, ukoliko su muskulatura i periost kosti ostali neprekinuti, odnosno kod povoljne linije loma, dok kod nepovoljne linije loma dolazi do izražene dislokacije čeljusti, s prekidom kontinuiteta muskulature i periosta, te posljedično izraženim poremećajem zagriža, u obliku laterognatizma ili otvorenog zagriža. (2)

Prijelomi korpusa mandibule su treći po učestalosti prijelomi mandibule i nastaju najčešće djelovanjem jake sile u području prvog kutnjaka. Zbog vlakna milohioidnog mišića dolazi i do dislokacije kosti. Često su ti prijelomi praćeni i laceracijom gingive i poremećajem okluzije. (2)

1.2 Prijelomi maksile

Prijelomi maksile su često posljedica nasilja, te droge i alkohola, prometnih nesreća, napada i padova s visine. Ti su prijelomi prvotno opisani od strane Renea La Fortea 1901.godine, kao specifični prijelomi određenih kostiju lica najčešće nakon jakog udarca u lice. Svi prijelomi klasificirani po Le Forteu zahvaćaju pterigoidni nastavak sfenoidne kosti te time narušavaju potporni sustav kostiju srednjeg lica.



Slika 2. Klasifikacija Le Forteovih prijeloma (Preuzeto sa: <https://straightfromthedoc.com/le-fort-fracture/>)

Le Forteova klasifikacija se dijeli na tri nivoa ovisno koje kosti lica su zahvaćene prijelomom, odnosno gdje prolazi frakturna linija.

Le Fort I opisuje prijelom alveolarnog nastavka te maksile iznad nepca, te se nastavlja preko nosnih kostiju i pterigoidne ploče. Posljedice tih prijeloma su pomicanje maksile, prijelomi zubi i samim time poremećaj zagriza.

Le Fort II prijelomi imaju trokutasti ili piramidalni oblik, te zahvaćaju sveze između zigomatične kosti i maksile, frontalne kosti i kostiju nosa, frontalni sinus i pterigoidni nastavak sfenoidne kosti. Kod ovakvih prijeloma je često uključena i orbita što dovodi do razvoja simptoma poput hematoma orbite, uklještenja mišića oka, oštećenje vidnog živca itd. Uz to se javljaju i krvarenja iz nosa, odnosno epistaksa, rinoreja, opstrukcije sinusa, hematosinus.

Le Fort III prijelomi su najopsežniji i zahvaćaju kosti nosa, donje, medijalne i lateralne stijenke orbite. Zatim zahvaćaju zigomatične lukove, pterigoidni nastavak sfenoidne kosti te

medijalne, lateralne, transverzalne i stražnje potpornje maksile. Simptomi uključuju rinoreju, ozljede oka (rupture očne jabučice, ozljede sklere, rožnice, uklještenje očnih mišića itd.) rinoreju, epistaksu, periorbitalni hematom itd. (5)

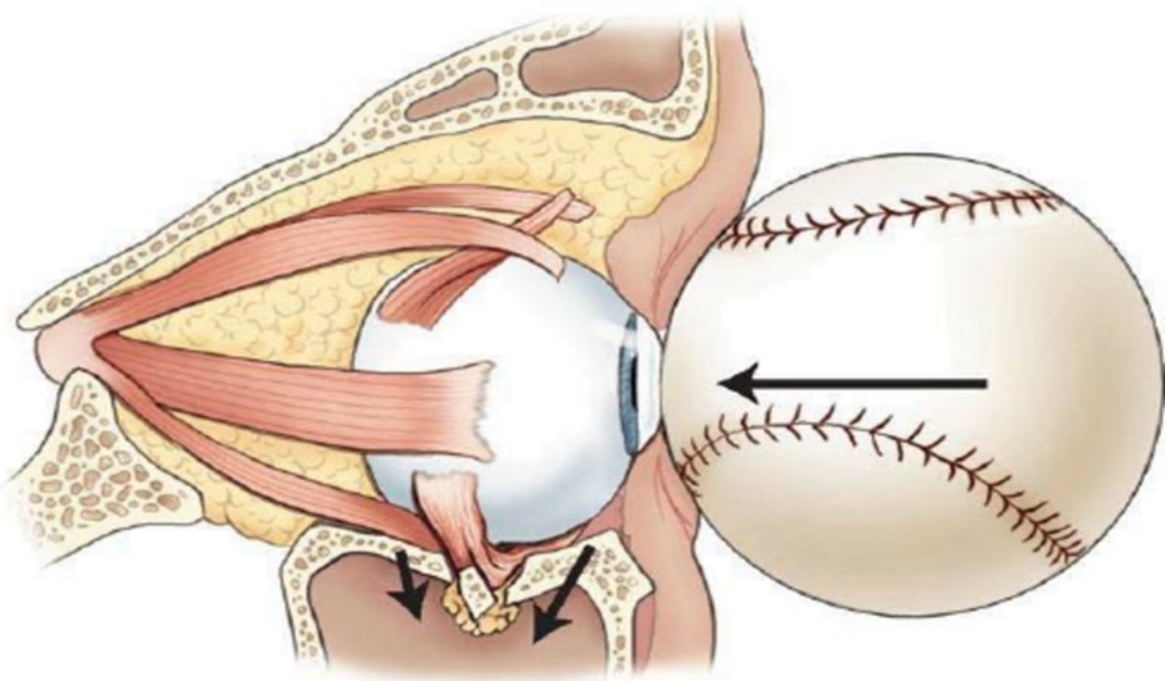
1.3 Prijelomi zigomatične kosti

Zigomatična kost daje obrazu njegov oblik, formira dio lateralnog zida i dna očne šupljine i čini dio granica temporalne i infratemporalne fose. Ova kost se spaja s frontalnom, sfenoidnom i temporalnom kosti, te s maksilom. Ta mjesta spajanja, odnosno artikulacije su slabe točke i najčešće su podložne frakturi, pogotovo spoj s temporalnom kosti koji čini zigomatični luk. Simptomi tih prijeloma najčešće su ekhimoze i periorbitalni edem, epistaksa, utisnuće lica, oštećenja infraorbitalnog živca u vidu parestezije.(3)

1.4 Prijelomi orbite

Frakture orbite i okolnih tkiva u blizini oka česta su posljedica udarca tupim predmetom ili nekim drugim oblikom traume. Tipični prijelomi orbite uključuju dno i/ili medijalnu stjenku orbite. Dno orbite čini nekoliko kostiju, a to su zigomatična, palatinalna i maksila. Dno orbite se nalazi u blizini m. rectus inferiora, koji služi pri kretanjama oka, a pri ozljedama dna orbite može uklješten i rezultirati dvoslikama i poremećenom bulbomotorikom. Kroz dio dna orbite prolazi i jedna od grana trigeminalnog živca te izlazi kroz foramen infraorbitale kao n.infraorbitalis koji služi za osjetnu inervaciju srednjeg djela lica i često se javlja gubitak osjeta kao posljedica njegove ozljede prilikom prijeloma dna orbite. Ostali simptomi pri prijelomu dna orbite mogu biti periorbitalni edem, ekhimoza, enoftalmus, ograničeno kretanje oka zbog uklještenja m. rectus inferiora i drugi. Pri ozljedi medijalne stjenke orbite najčešće dolazi do frakture lamin papiracee, kosti koja razdvaja orbitu od etmoidalnih sinusa, i debela je svega oko 0.2-0.4 mm. Na spoju medijalne stjenke orbite i krova orbite se nalaze etmoidalni sinusi, te kroz njih prolaze živci i žile koje povezuju

prednju dio lubanje sa orbitom, te mogu biti ozljeđene tijekom traume. Također je jako važan odnos m. rectus medialis oculi i medijalne stjenke orbite, jer se pri prijelomu medijalne stjenke često javlja poremećaj kretanja očne jabučice, u vidu nedostatne adukcije oka. Također se još u blizini nalaze i suzna vrećica i suzni kanal koji također mogu biti oštećeni pri traumi orbite. Kao nespecifični simptomi prijeloma medijalne stjenke orbite javljaju se ekhimoza, epistaksa, subkutani empfizem ako su oštećeni etmoidalni sinusi, rinoreja, diplopija i drugi.



Slika 3. Mehanizam nastanka blowout frakture (Preuzeto sa: https://www.researchgate.net/figure/Blowout-fracture-from-J-Stelmark-Powerpoint-presentation_288670499)

Blowout frakture su specifične za oko, a nastaju tako da osoba u oko zadobije udarac od predmeta čiji je promjer veći od orbitalnog ruba, te se prilikom toga stvara povećani tlak unutar orbite što dovodi najčešće do pucanja dna orbite i prolapsa masnog tkiva ili mišića, a

može doći i do frakture medijalne stjenke. Takve se ozljede događaju prilikom udarca od predmeta poput teniske loptice u oko. (6)

1.5 Prijelomi nosnih kostiju

Nosne kosti su jedne od najčešće lomljenih kostiju lica zbog svih mogućih vrsta traume jer su relativno slabe i jako izložene zbog svoje anatomske pozicije na licu. Nosne kosti su izduženog oblika i protežu se od frontalnih nastavaka maksile te se spajaju međusobno i tvore most.(7) One su bitne, zajedno s nosnom hrskavicom, da održavaju prohodan dišni put, te su značajne i u estetskoj ulozi. Prilikom fraktura nosa se može vidjeti ekhimoza, edem, zatim depresija kosti, krepitacije pri palpaciji, proširenje baze nosa, otežano disanje i druge.(8)

1.6 Općeniti principi zbrinjavanja maksilofacijalnih ozljeda

Jedan od glavnih prioriteta pri liječenju pacijenata sa maksilofacijalnom traumom jest osigurati i procijeniti osnovne životne funkcije poput prohodnosti dišnog puta, disanja i cirkulacije te moguće krvarenje. Nakon što su te funkcije osigurane ili po potrebi, osposobljene, pacijent se dalje zbrinjava po redosljedu hitnoće ozljeda, među kojima se mogu naći i ozljede maksilofacijalne regije. Provjera dišnog puta i uspostava respiracije su prvi koraci pri resuscitaciji pacijenta. Dišni put mora biti osiguran i stabilan u svih pacijenata, dok bi liječnik morao biti upoznat s mogućim mehanizmima ozljede i posljedičnim ozljedama koje mogu ugroziti prohodnost dišnog puta. Pri tome liječnik mora biti svjestan o mogućim udruženim ozljedama vratne kralješnice i posljedičnim dodatnim ozljedama iste prilikom postavljanja dišnog puta. Početni postupci otvaranja i osiguravanja dišnog puta mogu se svesti na samo podizanje čeljusti i zabacivanje glave ako stanje bolesnika dopušta takav zahvat. Također, mora se provjeriti postojanje stranog tijela unutar usne šupljine koje može opstruirati disanje i otežati uspostavljanje dišnog puta. Strana tijela se su najčešće komadi

zuba, zubne proteze, ali i druga. Orofaringealni dišni put se može postaviti kod pacijenata bez svijesti i bez jakog nagona na povraćanje. Nazofaringealni dišni put se može postaviti kod pacijenata koji su pri svijesti, kojima je disanje otežano zbog signifikantne dislokacije mandibule kao posljedice prijeloma. Endotrahealna intubacija se također može postaviti u pacijenata koji imaju mehaničku opstrukciju disanja, ozljedu donjeg dišnog puta ili intrakranijalnu ozljedu. U nekim situacijama, gdje intubacija nije moguća, potreban je kirurški pristup dišnom putu, i to konikotomijom ili traheotomijom. Pri svim postupcima je obavezno sprečavanje šoka također je jedan od prvih zadataka pri pružanju pomoći pacijentu. Najčešće se radi o hipovolemičnom šoku. Zato je potrebno odmah započeti sa nadoknadom tekućine postavljenjem venskog puta, izvaditi krv radi tipizacije krvne grupe. Kao nadomjesna tekućina daje se Ringerov laktat, a po potrebi i transfuzije krvi. Također se mogu postaviti i urinarni kateter ili nazogastrična sonda ako postoji nužnost, te se nadalje vrši provjera i nadzor srčanog ritma, uzima anamneza, povijest bolesti i ostali podaci, te se nastavlja s fizikalnim pregledom i daljnjom obradom.(3)

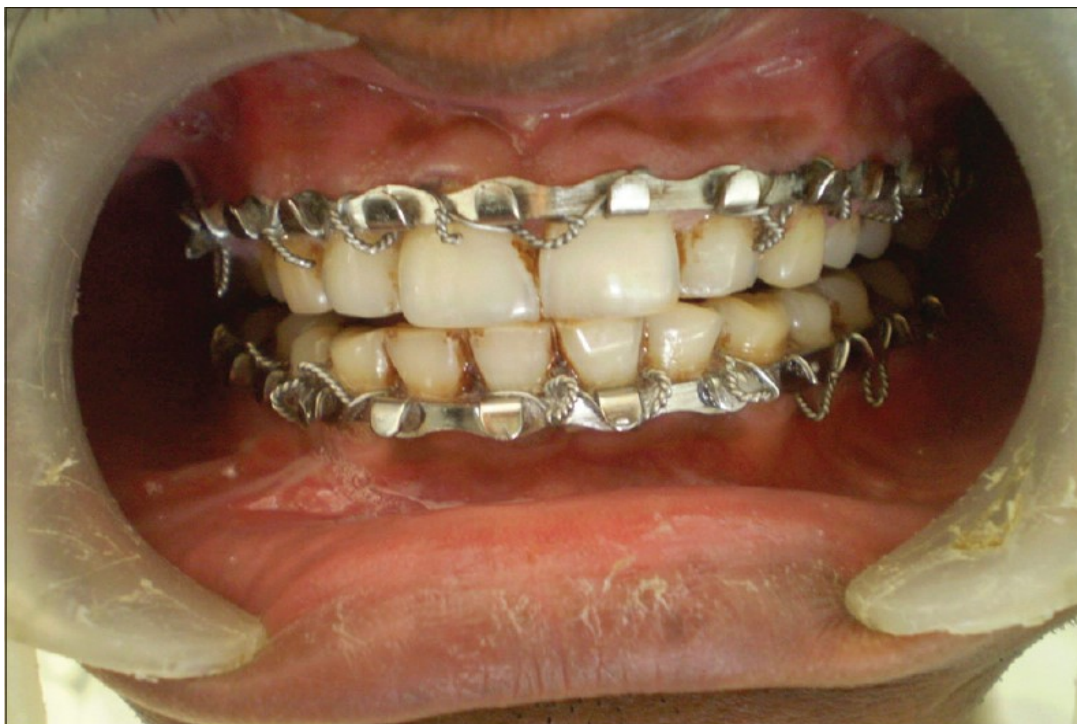1.7 Najčešće metode operativnog liječenja maksilofacijalnih ozljeda

1.7.1 Liječenje ozljeda mandibule

Adekvatno liječenje prijeloma mandibule je važno radi očuvanja mnogih funkcija poput žvakanja, govora i gutanja. Kod odlučivanja o tome hoće li se fraktura mandibule morati kirurški sanirati najveću ulogu ima stanje okluzije, koje može biti poremećeno kod velikog broja fraktura mandibule. Kod liječenja samih fraktura je bitno omogućavanje pravilnog koštanog zacjeljivanja, poravnavanja ulomaka i same imobilizacije kosti. Tako postoje zatvorene i otvorene metode fiksacije mandibule. Zatvorena redukcija podrazumijeva više metoda fiksacije mandibule i maksile (intermaksilarna fiksacija - IMF, mandibulomaksilarna fiksacija – MMF, itd.) Ova metoda zahtijeva očuvano zubalo pacijenta,

te općenito dulje vrijeme fiksacije čeljusti, te tekuću prehranu putem slamčice, no jeftiniji je način fiksacije. IMF i MMF su zapravo sinonimi za tehniku imobilizacije mandibule tako da se zagriz "zaključava" izvana a denticija se koristi kao mjesto sidrišta odnosno stabilnosti fiksatora. Sinonimi su jer se u prošlosti mandibula smatrala donjom maksilom odakle je i nastao naziv intermaksilarna fiksacija. Fiksiranje IMF/MMF se može raditi na više načina, pomoću Kirshnerovih žica, Erichovih lukova ili pomoću vijaka. Erichovi lukovi su danšnji standard i postavljaju se od drugog premolara s jedne strane do drugog premolara druge strane. Lukovi se zatim međusobno povezuju elastičnim gubicama ili žicom tako da pacijent ne može otvarati usta.(2,9)

Otvorene metode repozicije i osteosinteze omogućavaju direktni vizualizaciju i redukciju



Slika 4. Erichovi lukovi (Preuzeto sa:
<http://www.amsjournal.com/article.asp?issn=2231-0746;year=2016;volume=6;issue=1;spage=25;epage=30;aulast=Qureshi>)

koštanih ulomaka. Isto tako omogućuje raniji oporavak kostiju i brže cijeljenje te ne zahtjeva potpunu imobilizaciju čeljusti te samim time bolju suradnju pacijenta, zbog lakšeg načina prehrane i održavanje čistoće usne šupljine. Ova metoda je skuplja i zahtjeva opću anesteziju. Kod otvorene metode podrazumijeva se korištenje vijaka i pločica. Oni se koriste tako da se pomoću njih spriječava kretanje koštanih ulomaka i također preuzimaju dio opterećenja koje kost ima prilikom djelovanja sila kod npr. žvakanja hrane. Postoje razne vrste vijaka i pločica koje se postavljaju, a važna je njihova debljina, duljina, te kvaliteta kosti i vrsta prijeloma pri kojoj se postavljaju.(9)

1.7.2 Liječenje prijeloma maksile

Prijelomi maksile, po tipu Le Fort mogu se sanirati zatvorenom ili otvorenom metodom, a o načinu sanacije ovisi ozbiljnosti i vrsti ozljede, postojanju drugih ozljeda i kliničkom stanju pacijenta, a preporuka je da se operacija učini unutar 2 tjedna, dok oteklina splasne, kako bi se postigli najbolji rezultati. Le Fort I, kod većih dislokacija, se obično sanira intraoralnim putem kojim se prikaže mjesto frakture, nakon čega se maksila stabilizira pomoću nekoliko pločica. U slučaju da je dislokacija minimalna, ili je nema, može se samo postaviti MMF. Kod Le Fort II fraktura ukoliko nema značajnijeg pomaka ulomaka, moguće je liječenje MMF-om.(2,10) Kod većih pomaka ulomaka radi se repozicija fragmenata i fiksacija pravilnog zagriža MMF-om, te zatim postavljanje pločica na nekoliko mjesta. U slučaju liječenja Le Fort III fraktura, kosti lica u nazofrontalnom i zigomatikofrontalnom području moraju biti dobro učvršćene za kosti neurokranija nakon obavljene repozicije. (10) Nekada se slučaju da nije bilo dislokacije prijelom maksile tretirao IMF-om uz kraniomaksilarnu suspenziju.(2)

1.7.3 Liječenje prijeloma zigomatične kosti

Kod prijeloma zigomatične kosti ako nije došlo do dislokacije ulomaka, može se koristiti konzervativni pristup a pacijenti moraju biti na strogoj dijeti, mekanom hranom tijekom 2-6 tjedana. Ako je došlo do dislokacije, što je češći slučaj, ili pacijent ima kliničku sliku koja zahtijeva operativno liječenje, potrebna je operacijska redukcija i fiksacija.(11) Kompleksnije frakture s pomakom kostiju se nakon redukcije stabiliziraju vijcima i pločicama, najčešće s dvije pločice, ali u slučaju nestabilnijih fraktura koriste se i tri, dok je pristup najčešće kroz gornji kapak i kroz gornji vestibulum usne šupljine. (12) Izolirani prijelomi zigomatičnog luka liječe se otvorenom redukcijom po Gilliesu ili Keenu, bez postavljanja pločica. (13)

1.7.4 Liječenje prijeloma orbite

Prijelomi orbite se najčešće očituju u obliku prijeloma dna orbite, rjeđe i ostali stjenki. Pri prijelomu dna orbite postoji više načina pristupanja dnu orbite, a najčešći su transkutani i transkonjunktivalni pristup. Transkutani pristup (subcilijarni, subtarzalni) daju širi pristup dnu orbite, no imaju veću vjerojatnost ostanka vidljivog ožiljka. Transkonjunktivalni pristup dnu orbite omogućuje dobar pregled dna orbite, ne ostavlja vidljiv ožiljak i umanjuje vjerojatnost nastanka ektropija, no prilikom prijeloma većeg dijela dna orbite, često transkonjunktivalni pristup mora biti potpomognut lateralnom kantotomijom radi boljeg pregleda operativnog polja. (14) Pri obnovi očnog dna ili bilo koje druge stjenke orbite, većinom se koriste razni materijali u obliku implantata s ciljem obnavljanja osnovnih anatomskih odnosa, bez dodatnih komplikacija za zdravlje pacijenta. Najčešće se koriste autologni transplantati , alogeni transplantati i aloplastični materijali. Autologni transplantati podrazumijevaju najčešće kost s nekog drugog donorskog mjesta istog pacijenta kao što je kost kalvarije, rebra, ilijačna kost i druge. Alogeni transplantati su najčešće dura mater, kost, hrskavica, a podrijetla su od drugog

ljudskog donora. Od aloplastičnih materijala koriste se silikon, titanij, polietilen, polidioksanon i drugi. (15)

1.7.5 Liječenje prijeloma nosa

Kod prijeloma nosa zatvorena redukcija obično je rezervirana za jednostavne, nosne frakture, iako se mogu naći izuzeci. Pacijenti s značajnim septalnim i nazalnim pomakom, te koji imaju opstruirane dišne puteve i zahtijevaju tretman otvorenom redukcijom i vizualizacijom septuma. (8)

2. Svrha rada

Svrha ove epidemiološke studije i rada je prikazati učestalost i najčešće uzroke nastanka maksilofacijalne traume i metode liječenja istih u KBC-u Rijeka tijekom 2017. godine. Cilj je istražiti najčešću dob i spol osoba koje su zadobile traume maksilofacijalne regije, isto kao i mehanizam nastanka tih ozljeda, popratne ozljede drugih dijelova tijela, te načine pristupa i saniranja tih ozljeda.

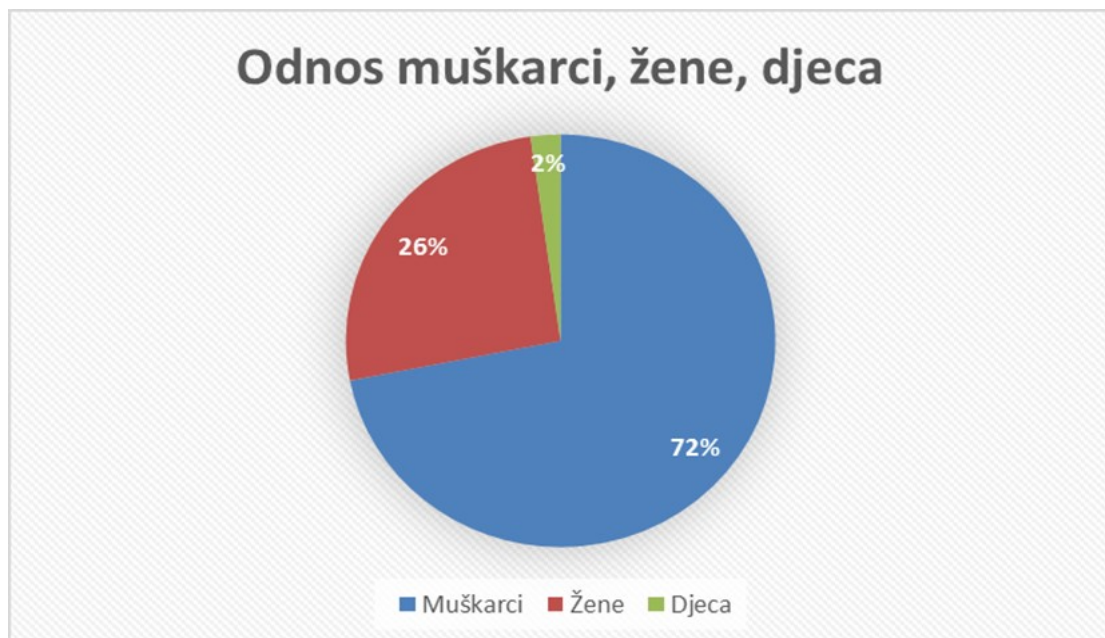
3. Materijali i postupci

U ovo istraživanje su bili uključeni pacijenti koji su bili zaprimljeni i liječeni na Klinici za maksilofacijalnu kirurgiju KBC-a Rijeka od 1. siječnja 2017. godine do 31. prosinca 2017. godine. Tijekom tog perioda na Klinici za maksilofacijalnu kirurgiju obrađeno je 89 pacijenata zbog različitih vrsta traume maksilofacijalne regije. Podaci su prvo prikupljeni iz Matične knjige bolesnika Klinike za maksilofacijalnu kirurgiju, a nakon toga su daljnji podaci prikupljeni iz programskog sustava IBIS. Za rad su korišteni slijedeći podaci: dob, spol, mjesto, vrijeme i način nastanka ozljede, lokalizacija ozljede, postojanje drugih ozljeda, podaci o konzumaciji alkohola ili drugih opojnih sredstava, tip operacijskog zahvata,

godina operacijskog zahvata. Kriterij za uvrštenje pacijenta u rad je bilo minimalno jedna potvrđena fraktura kosti maksilofacijalne regije. Treba napomenuti da je dio pacijenata sa maksilofacijalnom traumom obrađen na Klinici za otorinolaringologiju, Klinici za traumatologiju, te u Dječjoj bolnici "Kantrida" te ti pacijenti nisu uključeni u ovo istraživanje. Rezultati su obrađeni u programu "Microsoft Excel 2016" te prikazani u obliku dijagrama i uspoređeni s onima iz literature.

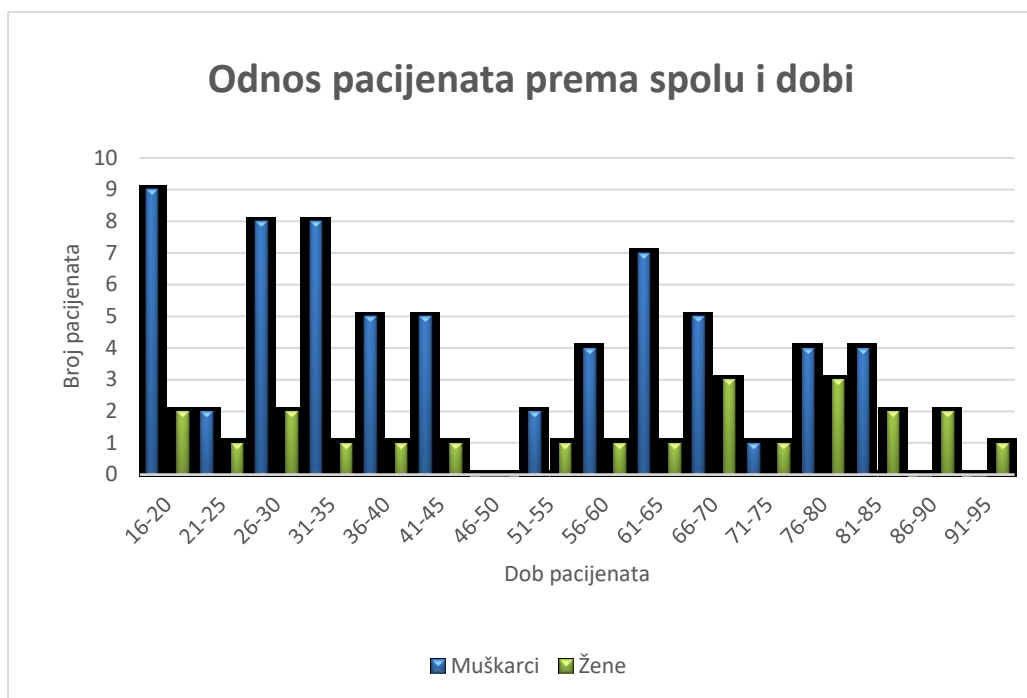
4. Rezultati

4.1 Raspodjela pacijenata prema dobi i spolu



Grafikon 1. Odnos muškaraca, žena i djece liječenih zbog maksilofacijalne traume

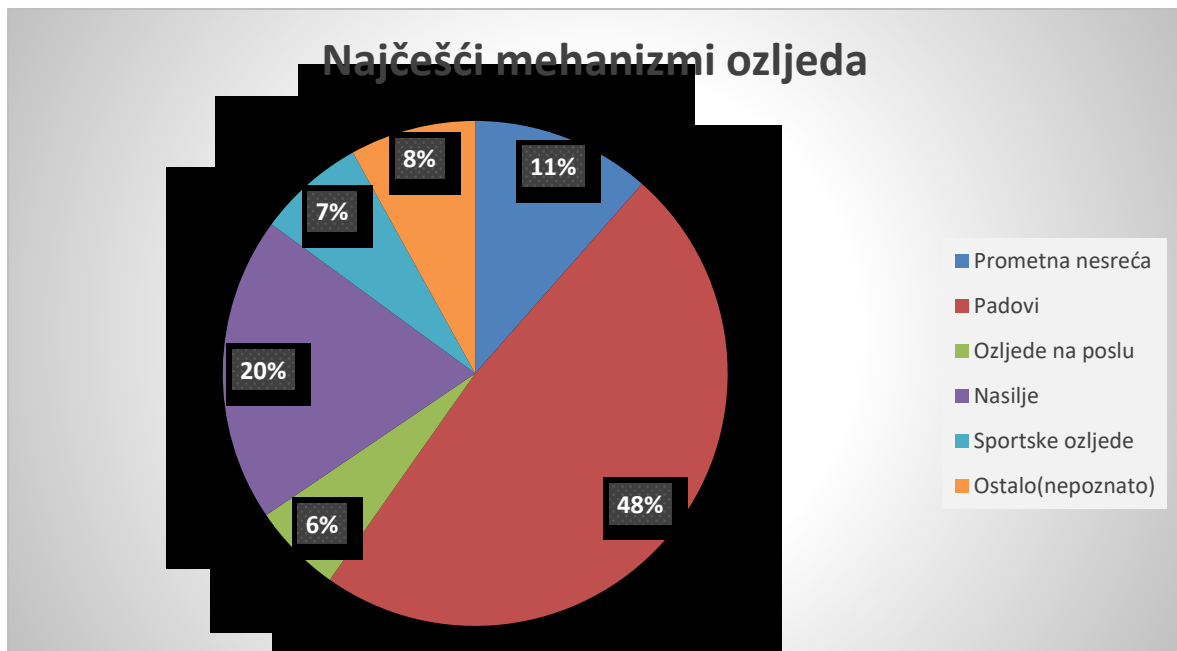
Sveukupni broj pacijenata koji se liječio zbog traume maksilofacijalne regije na Klinici za maksilofacijalnu kirurgiju KBC Rijeka je bio 89, od toga 2 djece (djecom su smatrani svi mlađi od 15 godina), te 64 muškarca i 23 žene što je prikazano na grafikonu 1.



Grafikon 2. Odnos pacijenata prema dobi i spolu

Iz grafikona 2 se može vidjeti da je veći broj muškaraca (37) koji je liječen bio mlađe životne dobi, odnosno mlađi od 50 godina odnosno 58%.. Od toga 9 od 16-20 godina, 2 od 21-25 godina, 8 od 26-30 godina, 8 od 31-35 godina, 5 od 36-40 godina i 5 od 40-45 godina. Žene su zastupljenije u starijoj životnoj dobi.

4.2 Mehanizam nastanka ozljeda

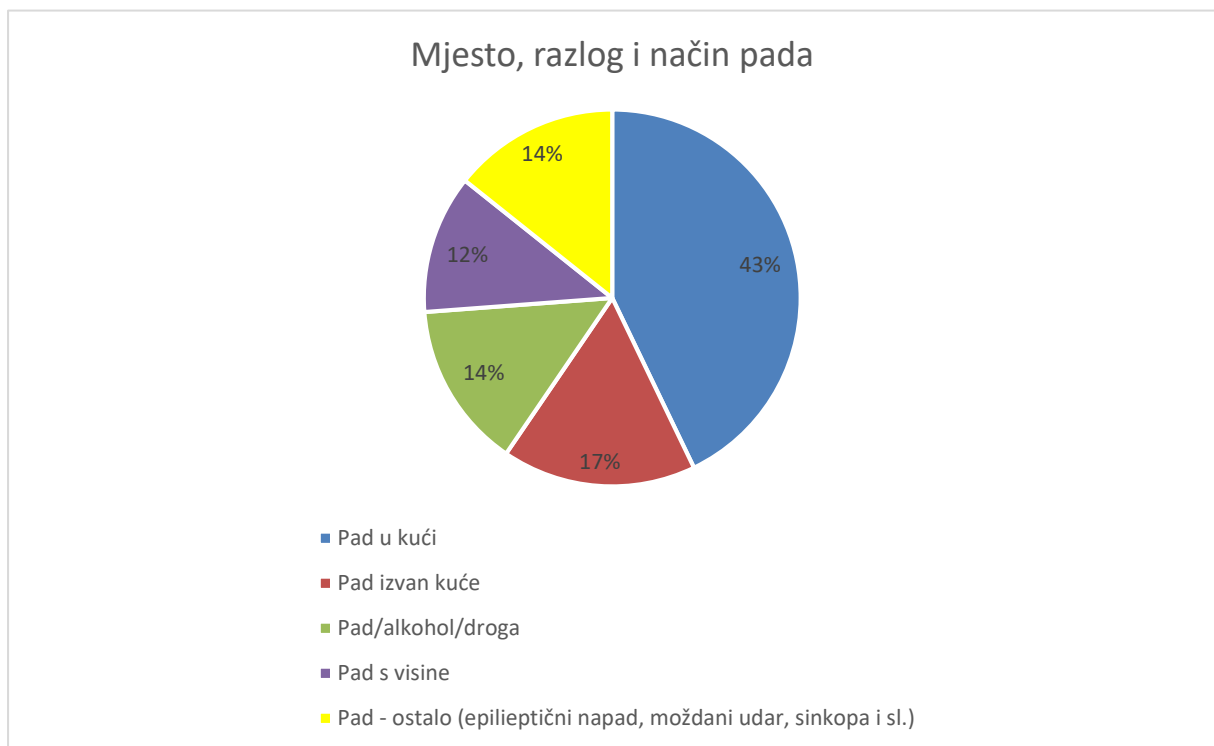

Grafikon 3. Najčešći mehanizmi (uzroci) nastanka maksilofacijalnih ozljeda

Možemo vidjeti da je većina ispitanika liječena radi ozljeda zadobivenih nakon padova, to jest njih 42(48%), nakon toga slijedi nasilje kao drugi najčešći razlog ozljede maksilofacijalne regije, zbog čega je liječeno 17 pacijenata (20%). Prometne nesreće se nalaze na trećem mjestu po zastupljenosti sa 10 (11%) pacijenta. Zatim slijede ostali uzroci maksilofacijalnih ozljeda (to podrazumijeva neuobičajene mehanizme ozljeda koji se nisu mogli svrstati niti u jednu od skupina, poput ozljeda lica zbog eksplozije gume od kamiona ili pada frižidera na glavu.) Njih je bilo 7 (8%), sportske ozljede je imalo 6 pacijenata (7%) dok su ozljede na poslu bili razlog liječenja 5 pacijenata (6%).

4.2.1 Pad kao mehanizam ozljede

U grafikonu 3 smo ustanovili da su padovi bili najčešći mehanizam nastanka maksilofacijalne traume kod pacijenata. Grafikon 4 prikazuje koji su najčešća mjesta, razlozi i načini padova tih pacijenata.



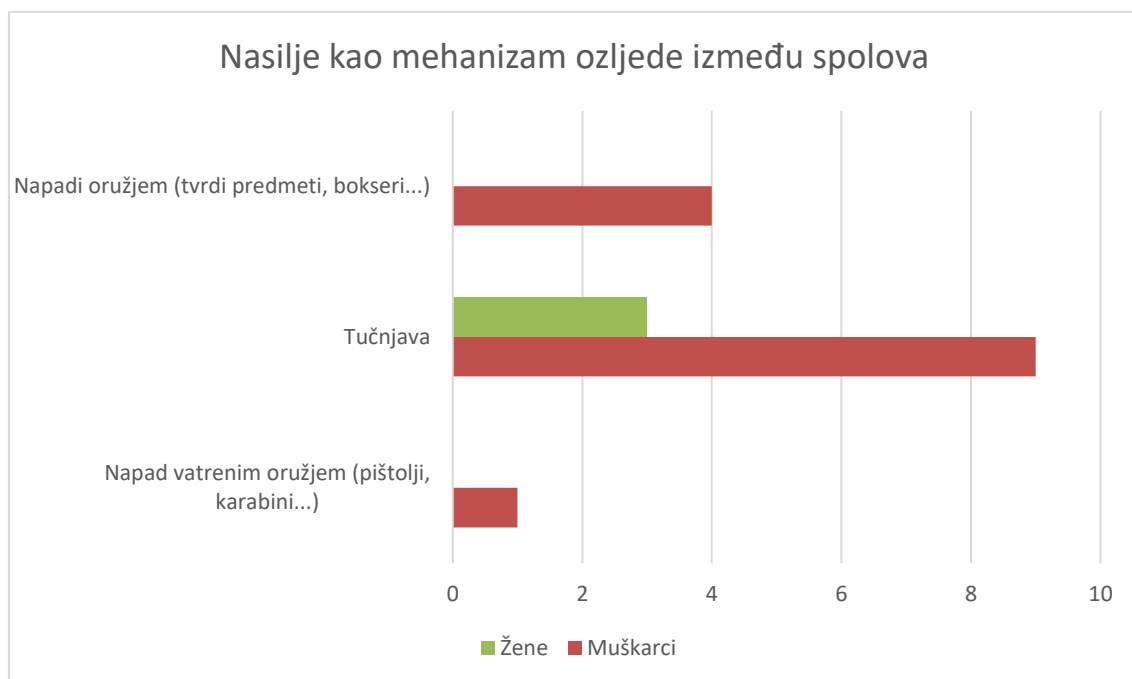
Grafikon 4. Prikaz najčešćih mjesta, razloga i načina padova

Padovi u kući su bili najčešća mjesta padova pacijenata s ukupno njih 18 (43%). Nakon toga slijede padovi izvan kuće sa njih 7 (17%). 6 (14%) padova je bilo povezano s konzumacijom alkohola ili opojnih sredstava neposredno prije pada, a isto toliko padova 6 (14%) se dogodilo kao posljedice moždanog udara, epileptičnog napadaja itd. Pad s visine je bio razlog za

liječenje kod 5 (12%) pacijenata. Pod pad s visine se podrazumijevao svaki pad s visine veće od 1 metar od tla.

4.2.2 Nasilje kao mehanizam ozljede između spolova

Nasilje je bilo drugi najzastupljeniji mehanizam nastanka maksilofacijalne traume kod naših pacijenata. U grafikonu 5 se prikazuju odnosi vrste nasilja i spola. Muški spol je sudjelovao u 14 od 17 (82.35%) slučajeva nastanka ozljeda kao posljedice različitih vrsta nasilja.

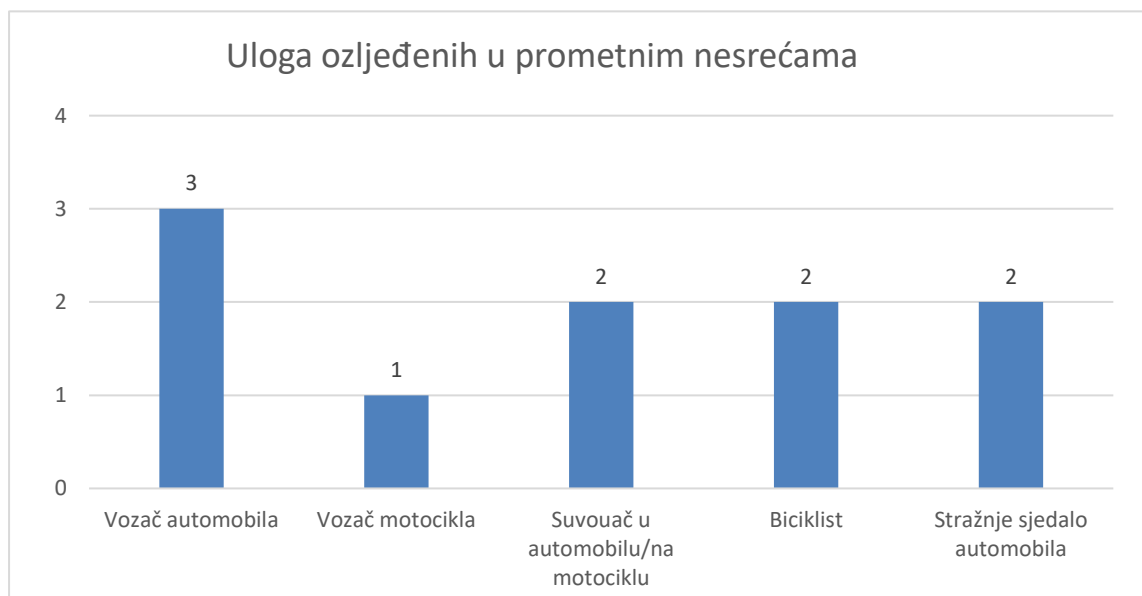


Grafikon 5. Prikaz različitih vrsta nasilja kao uzrok maksilofacijalne ozljede između spolova

Tučnjave su najzastupljeniji način nastanka maksilofacijalne ozljede vezanog uz nasilje s ukupno 12 (13.48%) od 89 pacijenata. Nakon toga slijede napadi oružjem (tvrđi predmeti, bokseri...) sa 4 (4.49%) i napad vatrenim oružjem sa 1 (1.12%) slučajem. Pod napade vatrenim oružjem su se ubrajala i pokušaji samoubojstva, što je i bio slučaj u ovom radu. Žene nisu sudjelovale ni u kojem obliku nasilja koje je uključivalo oružje.

4.2.3 Uloga ozljeđenih u prometnim nesrećama

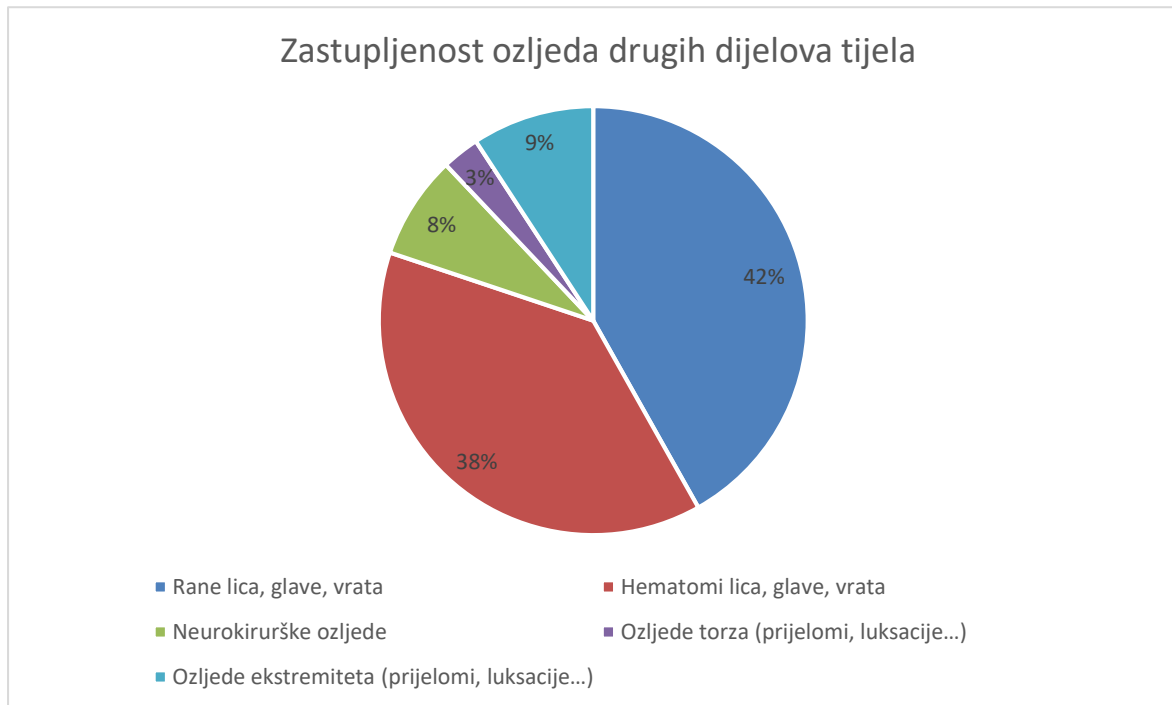
Treće po zastupljenosti po učestalosti nastanka maksilofacijalnih ozljeda u grafikonu 3 su bile prometne nesreće. U grafikonu 6 možemo promotriti koju su ulogu imali ozljeđenici, od vozača, suvozača odnosno putnika u osobnom automobilu, na motociklu, biciklu ili nekom drugom prometnom sredstvu.



Grafikon 6. Uloga ozljeđenih u prometnoj nesreći

Vozači automobila su bili ozlijeđeni u 3 slučaja (3.37%), suvozači u 2 slučaja (2.24%), isto kao i osobe na stražnjem sjedalu automobila (2.24%). U 2 slučaja (2.24%) nastradali su bili vozači bicikla, a u samo 1 slučaju (1.12%) vozač motocikla.

4.3 Zastupljenost ostalih ozljeda

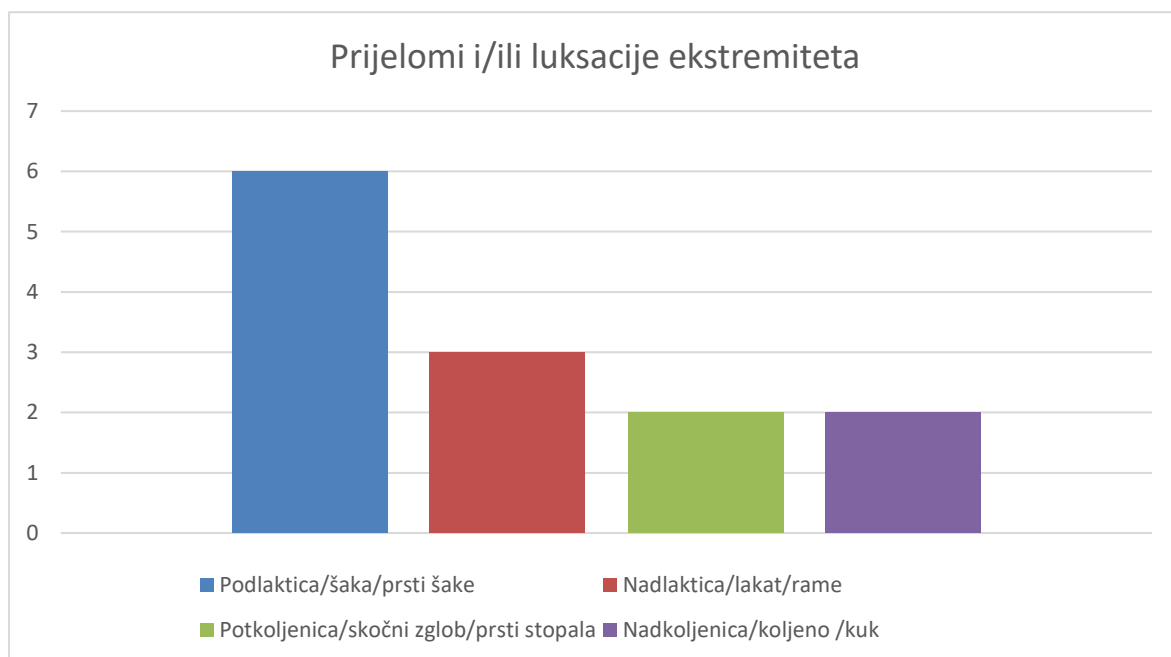


Grafikon 7. Zastupljenost ozljeda drugih dijelova tijela

Osim ozljeda maksilofacijalne regije, pacijenti su imali i druge popratne ozljede, od rana i hematoma, do prijeloma ekstremiteta i neurokirurških ozljeda što prikazuje grafikon 7. Najčešće ozljede koje su imali pacijenti s maksilofacijalnom traumom su bile u obliku rana lica, glave i vrata kod 59 osoba (42%). Zatim su slijedili hematomi lica, glave i vrata kod 54 pacijenta (38%). Trinaest pacijenata (9%) je zadobilo ozljede ekstremiteta (prijelomi, luksacije), 11 (8%) neurokirurške ozljede (potres mozga, komocija, ozljede kralješaka...), a 4 (3%) ozljede torza (rebra, skapula...)

4.3.1 Prijelomi i/ili luksacije ekstremiteta

Ozljede ekstremiteta u vidu prijeloma ili luksacija u 2017. godini zamijećene su kod 13 od 89 pacijenata (14.61%) što je prikazano u grafikonu 8.

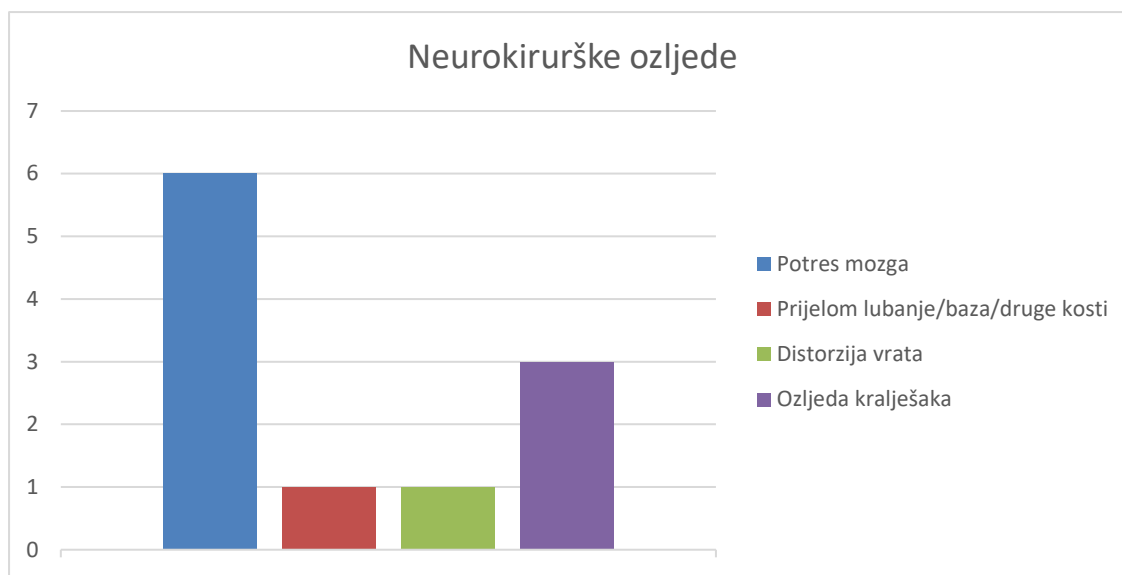


Grafikon 8. Prikaz prijeloma i luksacija ekstremiteta

Od prijeloma i/ili luksacija ekstremiteta najčešći su bili u području podlaktice, šake ili prstiju šake koji su primjećeni kod 6 od 13 pacijenata (46.15%). Nakon toga su kod 3 pacijenta (23.08%) nađeni prijelomi i/ili luksacije u području nadlaktice, lakta ili ramena. Možemo vidjeti veću tendenciju prijeloma gornjeg ekstremiteta jer su tek kod 2 pacijenta (15.38%) nađene iste ozljede u području potkoljenice, skočnog zgloba ili prstiju stopala, a kod još 2 pacijenta (15.38%) su nađeni prijelomi i/ili luksacije u području natkoljenice, koljena ili kuka.

4.3.2 Neurokirurške ozljede

Ozljede u smislu potresa mozga, komocije, ozljeda kralješaka ili leđne moždine i zahtijevaju obradu od neurokirurga su nađene u 11 od 89 pacijenata (12.36%).



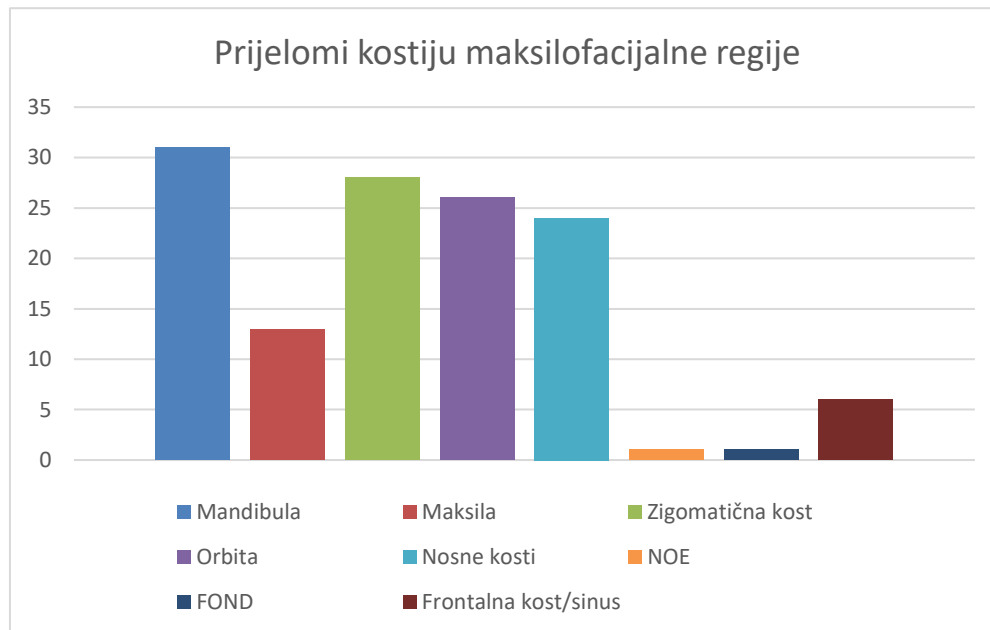
Grafikon 9. Prikaz neurokirurških ozljeda

Grafikon 9 pokazuje da je najčešća neurokirurška ozljeda u 2017. godini bila potres mozga. Potres mozga je dijagnosticiran u 6 pacijenata (54.54%), ozljeda kralješaka kod 3 (27.27%), dok distorzija vrata kod samo 1 (9.09%), isto kao i 1 (9.09%) prijelom baze lubanje ili nekog drugog dijela lubanje koji ne spada pod maksilofacijalnu regiju.

4.4 Prijelomi kostiju maksilofacijalne regije

Ukupan broj svih prijeloma kostiju maksilofacijalne regije je 122 kod 89 ispitanika.

Njihova zastupljenost prikazana je u grafikonu 10.

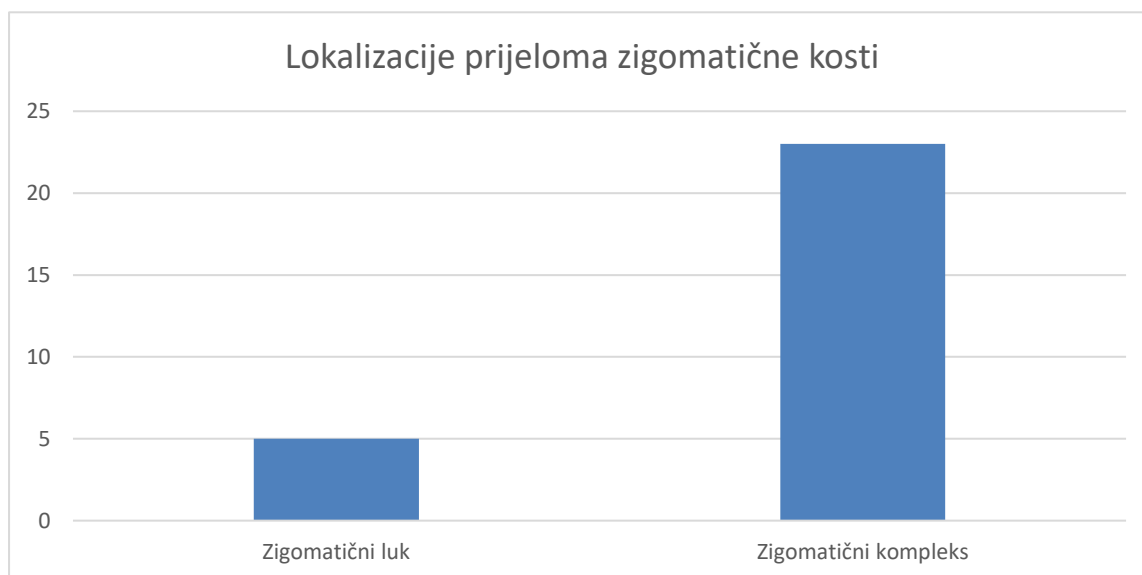


Grafikon 10. Zastupljenost prijeloma kostiju maksilofacijalne regije

Mandibula je najčešće frakturirana kost kod ispitanih pacijenata tijekom 2017. godine, sa ukupno 31 prijelomom od 89 pacijenata odnosno 34.83%. Zatim ju slijede zigomatična kost sa 28 (31.46%) i orbita s 26 (29.21%), te nosne kosti s 24 (26.97%) i maksila sa 13 (14.61%). Puno manje ima prijeloma frontalne kosti/sinusa 6 (6.74%), te NOE (nazoorbitoetmoidalni prijelom) 1 (1.12%) i FOND (frontoorbitonazalne dislokacije) 1 (1.12%)

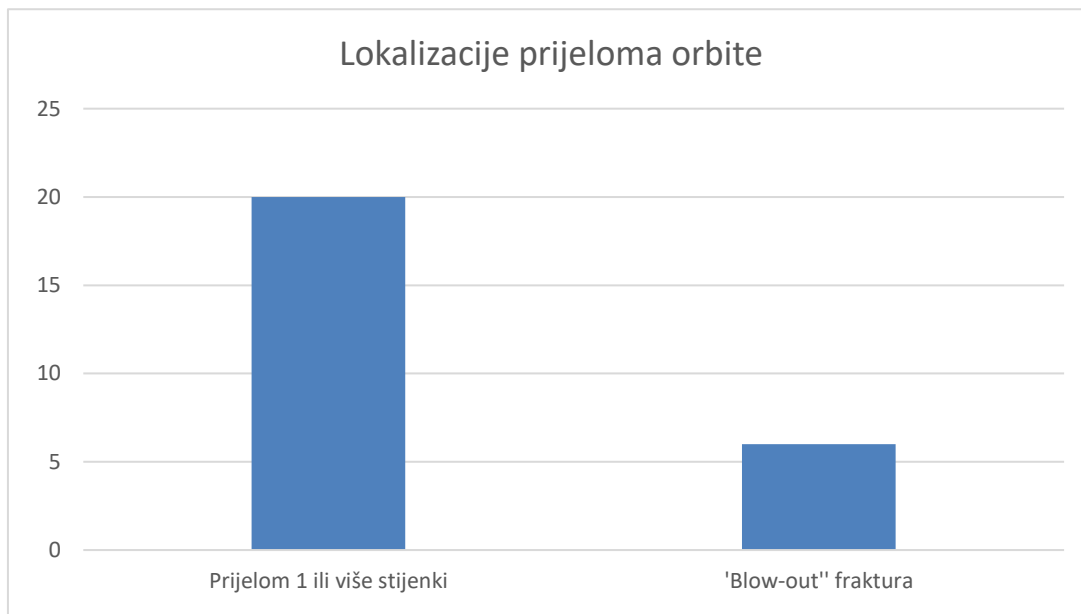
4.4.1 Lokalizacije prijeloma zigomatične kosti

Tijekom 2017. godine bilo je ukupno 28 prijeloma zigomatične kosti (31.46%). Najčešće mjesto prijeloma zigomatične kosti je zigomatični kompleks što podrazumijeva frakture u području sutura sa susjednim kostima itd. Oni čine 82.14% odnosno 23 prijeloma, dok su prijelomi luka zigomatične kosti zastupljeni sa 17.86% ili 5 prijeloma, što je prikazano na grafikonu 11.



Grafikon 11. Lokalizacije prijeloma zigomatične kosti

4.4.2 Lokalizacije prijeloma orbite



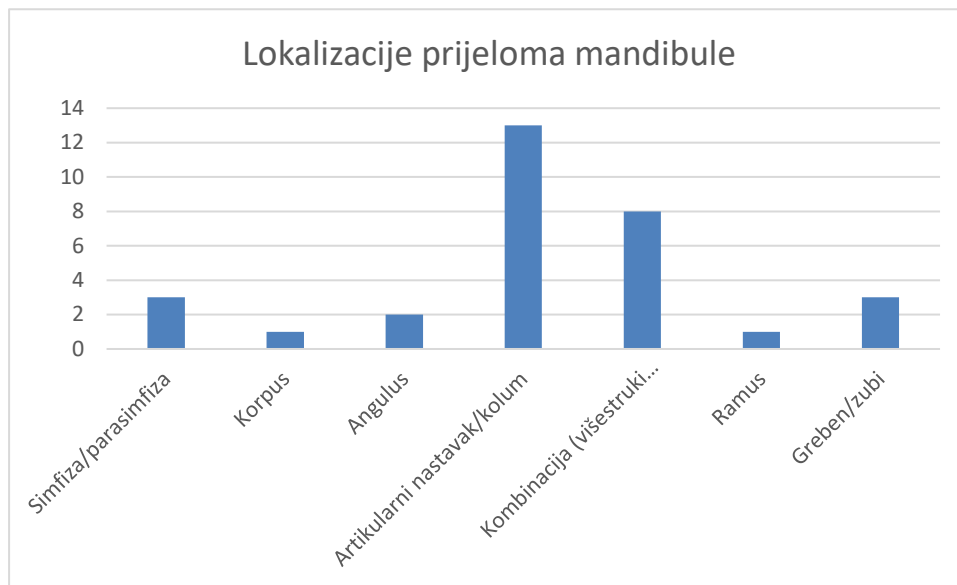
Grafikon 12. Prikaz prijeloma orbite

Orbita je treća u redu po zatupljenosti prijeloma sa 26 (29.12%) od 89 pacijenata. U grafikonu 12 je prikazano da je kod 20 (76.92%) pacijenata došlo do prijeloma 1 ili više stijenki orbite osim dna, dok je kod 6 pacijenata došlo do prijeloma dna orbite "blow-out" mehanizmom (23.08%).

4.4.3 Lokalizacije prijeloma mandibule

U 2017. godini ukupno je bilo 31 prijeloma mandibule kod 89 pacijenata (34.83%).

Grafikon 13 prikazuje najučestalije lokalizacije prijeloma mandibule. Kategorija "Kombinacija" ubraja sve pacijente koji su imali višestruke prijelome mandibule, dok sve ostale kategorije prikazuju pojedinačne prijelome određenih regija mandibule.

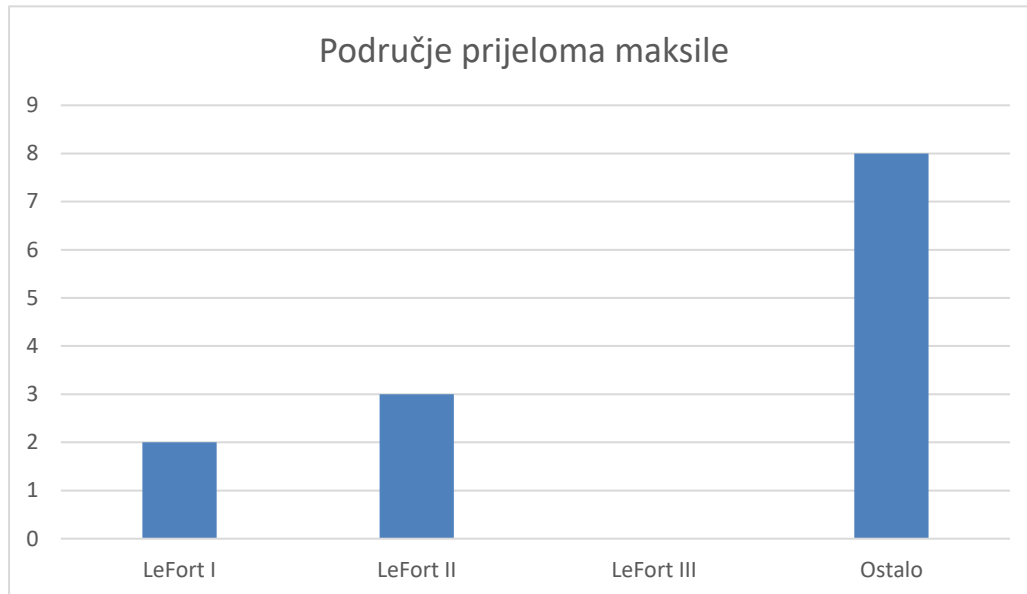


Grafikon 13. Prikaz najčešćih lokalizacija prijeloma mandibule

Najučestalije mjesto prijeloma mandibule je artikularni nastavak sa 13 (41.94%) od 31 prijeloma. Nakon toga slijede kombinirani prijelomi više dijelova mandibule sa 8 (25.81%). U manjem broju su bili zastupljeni prijelomi alveolarnog grebena i zubi sa 3 (9.68%) isto kao i 3 prijeloma simfize mandibule (9.68%). Nakon njih slijede prijelomi angulusa mandibule sa 2 (6.45%), te na kraju 1 prijelom ramusa (3.23%) i 1 prijelom korpusa mandibule (3.23%).

4.4.4 Lokalizacije prijeloma maksile

Prikaz najčešćih mjesta prijeloma maksile prikazano je u grafikonu 14.

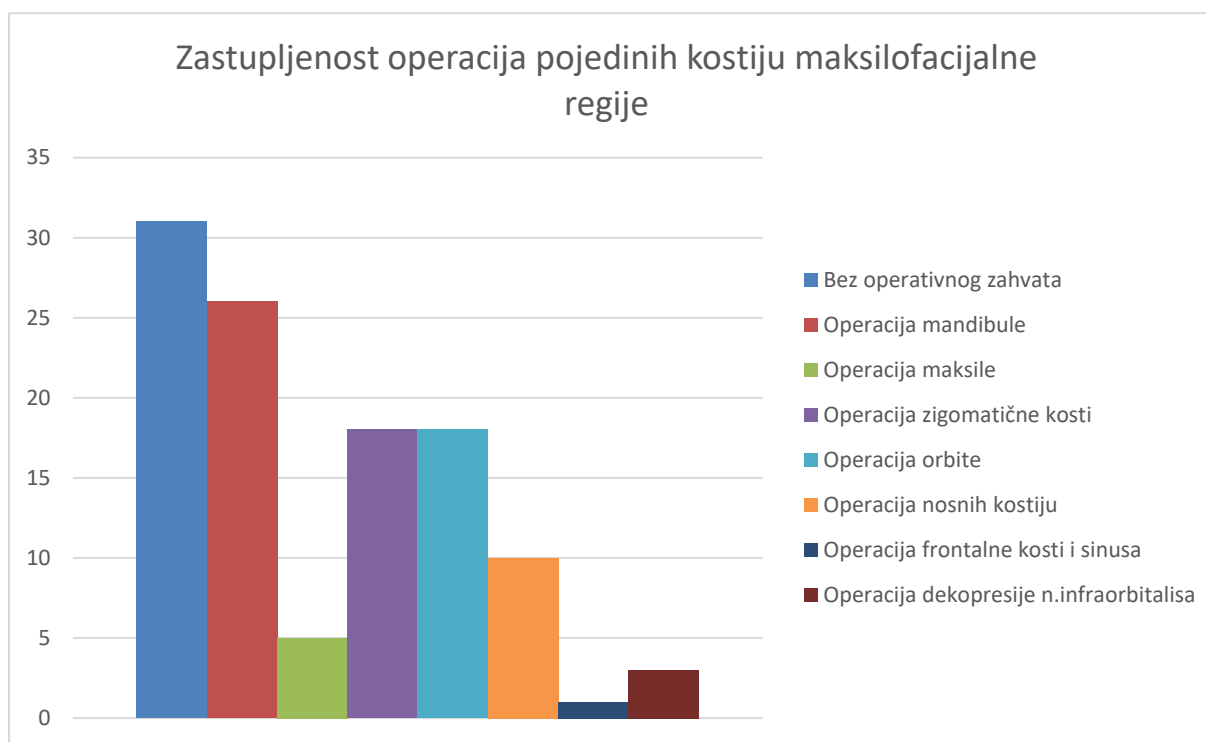


Grafikon 14. Prikaz najčešćih lokalizacija prijeloma maksile

Od 13 ukupnih prijeloma maksile, 8 (61.54%) prijeloma je svrstano u skupinu ostalo, u što se smatraju svi prijelomi maksile koji nisu Le Fort I, II ili III. Oni su i najčešći, dok su idući Le Fort II sa 3 prijeloma (23.08%) i Le Fort I sa 2 prijeloma (15.38%), dok Le Fort III prijeloma nije bilo zabilježeno tijekom 2017.godine u KBC Rijeka.

4.5 Operativne metode zbrinjavanja maksilofacijalnih ozljeda

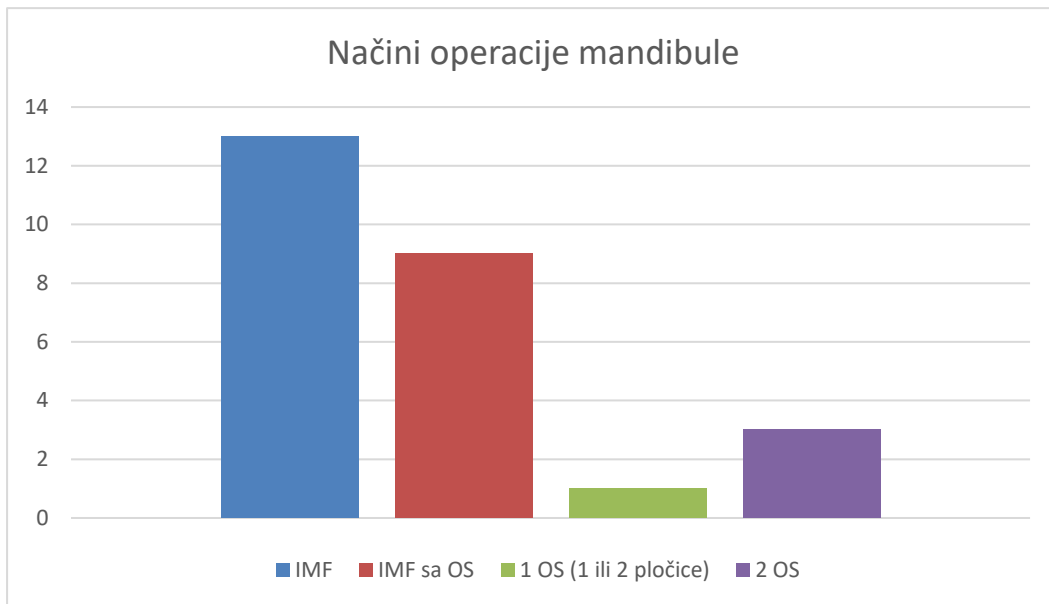
U grafikonu 15 su prikazani najčešće operirane kosti maksilofacijalne regije.



Grafikon 15. Zastupljenost operacija pojedinih kostiju maksilofacijalne regije

Od 89 pacijenata koji su zaprimljeni radi maksilofacijalne traume tijekom 2017. godine, 31 nije bio podvrgnut kirurškoj obradi (34.83%). Razlozi su bili različiti, neki su pacijenti zbog dobi ili zdravstvenog stanja bili liječeni konzervativno jer bi operativni zahvat predstavljao preveliki rizik, dok su neki od pacijenata bili iz inozemstva, te su odlučili svoje liječenje nastaviti u matičnim državama, te nismo u mogućnosti saznati da li su operacije učinjene. Zato se u nekim od grafikona nalazi puno manji broj operacija nego broj prijeloma. Od 81 operacije koje su učinjene, najčešće su bile operacije mandibule, njih 26 (32.11%), zatim zigomatične kosti 18 (22.22%) i orbite 18 (22.22%), potom 10 operacija nosnih kostiju (12.35%). Najmanje zastupljene su bile operacije maksile 5 (6.17%), dekompresije n.infaorbitalisa 3 (3.7%) i operacije frontalnog sinusa 1 (1.23%)

4.5.1 Načini operacije mandibule

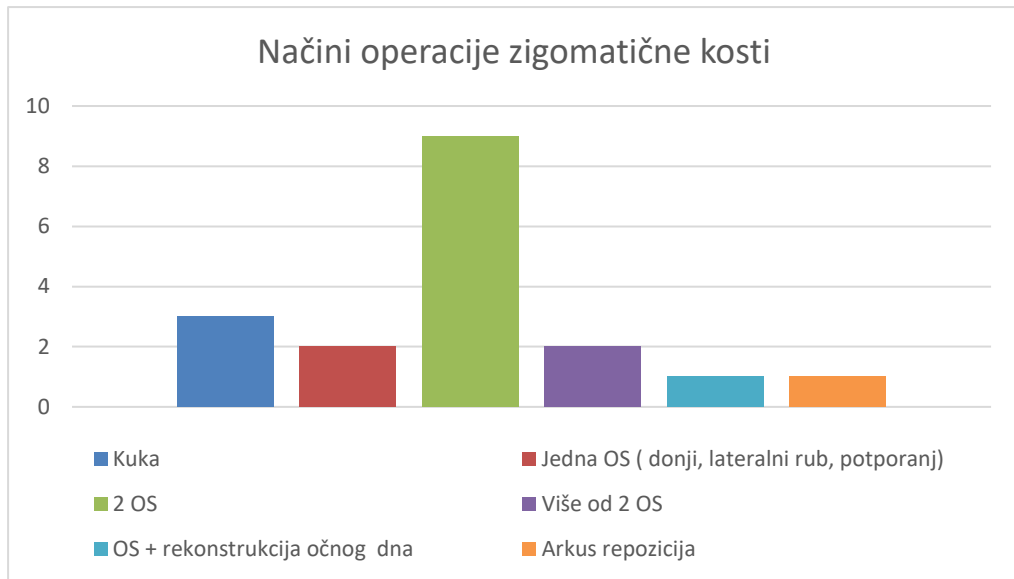


Grafikon 16. Načini operacije mandibule

Grafikon 16. prikazuje da je kod 26 operacija mandibule u 2017. godini, 13 bilo izvršeno pomoću intermaksilarne fiksacije (50%), zatim kombinacijom intermaksilarne fiksacije i osteosinteze (34.62%). Nešto rjeđe je vršena osteosinteza na 2 mjesta (11.54%) odnosno s 2 ili više pločica, dok je najmanje vršena 1 osteosinteza sa 1 ili 2 pločice (3.85%)

4.5.2 Načini operacije zigomatične kosti

Tijekom 2017. godine operirano je 18 fraktura zigomatične kosti (64.29%) od ukupno 28 fraktura iste kosti. Grafikon 17 prikazuje najčešće operacije zigomatične kosti.

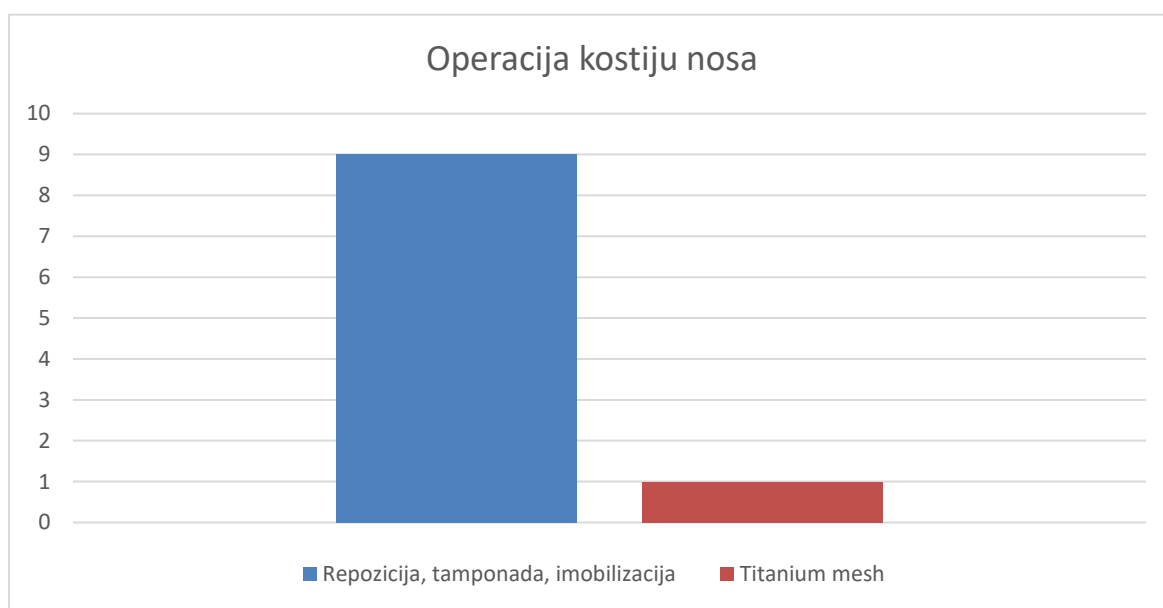


Grafikon 17. Načini operacije zigomatične kosti

Najčešća operacija zigomatične kosti je ona pri kojoj se izvodi otvorenim pristupom osteosintezom sa 2 pločice u 9 operacija (50%). Zatvorena repozicija kukom učinjena je u 3 slučaja (16.67%). Nakon toga slijede otvorena repozicija s 1 osteosintezom (11.11%), više od 2 osteosinteze (11.11%), kombinirana operacija rekonstrukcije očnog dna sa osteosintezom (5.56%) i arkus repozicija (5.56%).

4.5.3 Načini operacije kostiju nosa

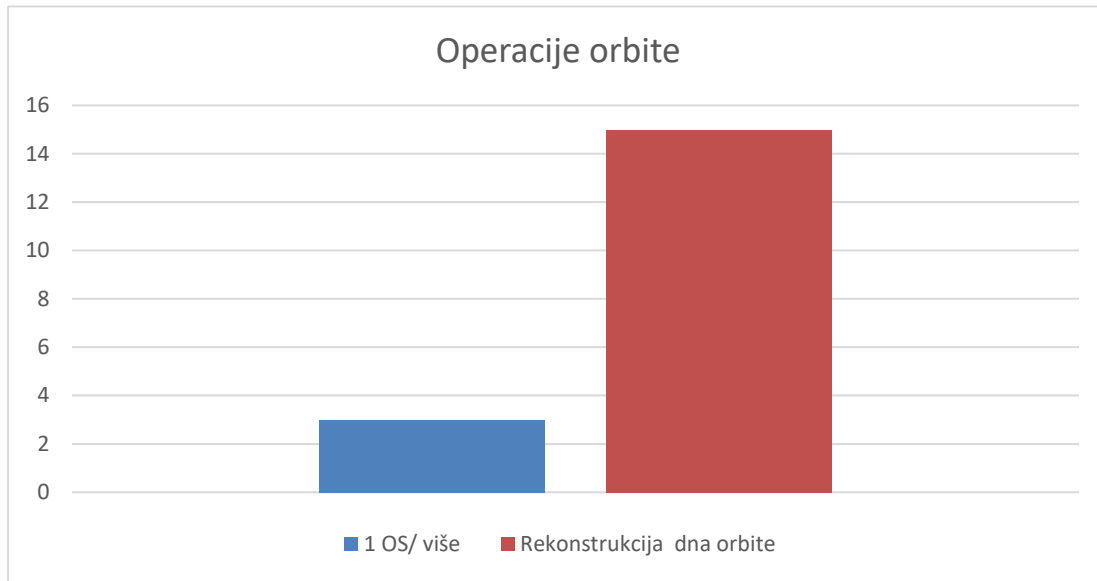
Grafikon 18 prikazuje najčešće operacije nosa u 2017. godini koje su učinjene kod 10 od 24 pacijenta (41.67%) sa frakturama nosnih kostiju.



Grafikon 18. Načini operacije nosa

Od 10 operacija nosa, 9 ih je provedeno zatvorenom redukcijom (90%), pri čemu je izvršena repozicija, imobilizacija i tamponada nosa, dok je u jednom slučaju (10%) postavljen titanium mesh (titanijaska mrežica) pri otvorenom pristupu.

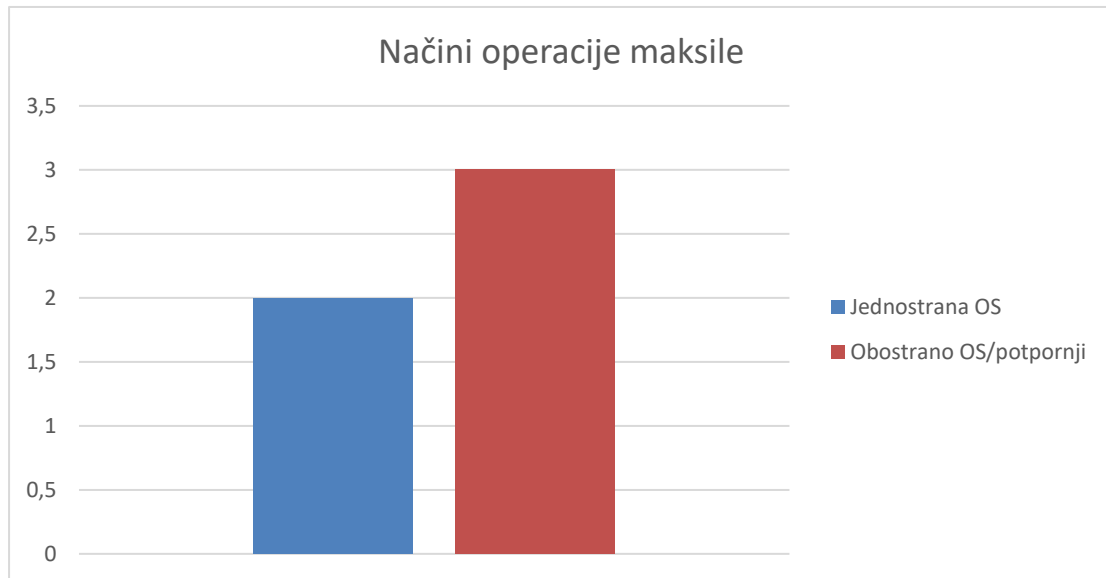
4.5.3 Načini operacije orbite



Grafikon 19. Načini operacije orbite

U 2017.godini od 26 fraktura orbite 18 (69.23%) ih je liječeno operacijskim putem. Grafikon 19 prikazuje da je najčešći način operacije orbite bio rekonstrukcija dna orbite u 15 (83.33%) od 18 operacija, većinom titanijskom mrežicom. Tri su bile osteosinteze lateralnih stijenki (16.67%).

4.5.4 Načini operacije maksile



Grafikon 20. Prikaz najčešćih načina operacije maksile

Od ukupno 13 fraktura maksile, 5 fraktura je liječeno operativno (38.46%), od toga su 3 operativna zahvata izvršena s obostranom osteosintezom (60%) i 2 sa jednostranom osteosintezom (40%).

5. Rasprava

Postoji nekoliko epidemioloških studija o maksilofacijalnoj traumi u svijetu, no u Hrvatskoj nema puno podataka o toj problematici, pogotovo ne u posljednjim godinama.(16,17,18,19,20) Ovo istraživanje se bavilo proučavanjem raznih epidemioloških aspekata maksilofacijalnih fraktura.

U ovom istraživanju najveći postotak ispitanika je muškog spola, njih 72%. To odgovara Singramovom istraživanju iz Indije, te sličnom istraživanju u Etiopiji.(16,17) i može se pripisati načinu života, češćem izlaganju riziku, bavljenjem opasnijim poslovima itd. Također, 58% muških pacijenata je mlađe od 50 godina života, što također odgovara rezultatima prethodno navedenih istraživanja i može se obrazložiti aktivnijim životom mlađih ljudi, češćim izlascima, uživanju u alkoholu, sudjelovanju u prometu itd.(16,17) Djeca su činila 2% ispitanika s maksilofacijalnom traumom što odgovara drugim studijama (18). Žene starije životne dobi (starije od 50 godina života) su činile 65% žena koje su se liječile zbog maksilofacijalne traumatologije što se slaže s rezultatima jedne višegodišnje studije iz Norverške, gdje se navodi kako je većina pacijenata ženskog roda bila starija od 50 godina. Taj se podatak može povezati sa većom samostalnosti i odgovornosti žena u starijoj životnoj dobi, koje se brinu o obitelji, te se češće izlažu riziku odlazeći po namirnice, prateći unuke u školu itd. (19)

Padovi su bili najčešći mehanizam nastanka maksilofacijalnih prijeloma u ovom istraživanju, i to kod 42 ispitanika (48%), što nije slučaj u većini drugih istraživanja. Singaram sa suradnicima navodi kako je u njihovom istraživanju najveći postotak ozljeda maksilofacijalne regije (73.8%) nastao kao posljedica prometnih nesreća.(16) S tim istraživanjima se poklapaju i istraživanje iz Egipta i kod kojih su također najčešći uzrok bile prometne nesreće.(20) To se može obrazložiti na temelju razlika u kvaliteti prometnica i osobnih automobila u Indiji i Egiptu, te razlici u kulturi vozača. Prometne nesreće kao uzrok maksilofacijalnih fraktura su bile tek treće po učestalosti u našem istraživanju (11%). Nasilje je drugi najčešći uzrok maksilofacijalnih fraktura u KBC Rijeka tijekom 2017. godine (20%) i to većinom od strane muškaraca (82.35%). Manodh i suradnici spominju u svojoj studiji 23.45% ozljeda kao posljedicu nasilja, također među muškarcima što se može obrazložiti inače agresivnijoj prirodi muškog spola.(1)

U ovom istraživanju su tijekom 2017. najčešći bili prijelomi mandibule sa 31 prijelomom odnosno 34.83%, što potvrđuju i drugi radovi gdje su najčešći prijelomi zahvaćali mandibulu (17,20,21,22). To se može obrazložiti i mehanizmom nastanka fraktura, koji je u našem istraživanju bio najčešće pad, dok je u većini ostalih to bila prometna nesreća. Najčešće mjesto prijeloma mandibule je bio artikulacijski nastavak sa 41.94%. Drugi autori spominju tijelo mandibule i parasimfizu/simfizu mandibule, no nigdje nije strogo određena jedna od lokalizacija kao najčešća.(20,22)

Od 13 prijeloma maksile, 5 (38.46%) ih spada pod Le Forteov tip prijeloma, s time da treba napomenuti da su od toga 2 (40%) prijeloma po tipu Le Fort I, 3 (60%) Le Fort II, te niti jedan Le Fort III prijelom. To se može obrazložiti činjenicom da je bilo malo prometnih nesreća, koje su najčešći uzrok tog tipa prijeloma. Višegodišnje istraživanje na području Južne Amerike potvrđuje taj odnos Le Forteovih prijeloma, odnosno, da su najčešći po tipu Le Fort II, zatim Le Fort I te najrjeđi Le Fort III.(23)

Zigomatična kost je bila druga po učestalosti prijeloma sa 28 (31.46%) kod 89 ispitanika i to najčešće u području zigomatičnog kompleksa 82.14%, dok je zigomatični luk bio slomljen kod 17.86% ispitanika. U drugima istraživanjima, prijelomi zigomatične kosti se nalaze na 3. ili 4. mjestu po učestalosti što odgovara našem istraživanju jer su razlike između 2., 3. i 4. mjesta male. Također se podudaraju i najčešća mjesta frakture zigomatične kosti, gdje je zigomatični kompleks češće mjesto prijeloma nego zigomatični luk. (18,21)

Fraktura orbite je treća po učestalosti u našem istraživanju. Ustanovljena je kod 26 (29.21%) od 89 ispitanika. Kod 20 (76.92%) od 26 ispitanika je došlo do prijeloma 1 ili više stijenki orbite osim dna, dok je kod 6 pacijenata (23.08%) došlo do prijeloma dna orbite "blow-out" mehanizmom. Istraživanje Singarama i suradnika pokazuje da je zastupljenost prijeloma dna

orbite pronađeno kod 8.6% ispitanika, što odgovara 6.7% ispitanika od ukupno 89 u našem istraživanju.(16)

Najčešće udružene ozljede su rane i ozljede mekog tkiva u području lica, glave i vrata, koje smo zatekli 59 ispitanika (42%). Ovakav je podatak i očekivan, jer se u većini slučajeva mehanizam ozljede bio pad ili nasilje pri kojem sila djelovanja je takva da dovodi ozljede kože i mekih tkiva. Zatim su slijedili hematomi lica, koji su zabilježeni kod 54 ispitanika (38%). Samieirad i suradnici također spominju rane i ozljede mekog tkiva kao najčešće popratne ozljede. (21) Prijelomi i luksacije ekstremiteta su treće po učestalosti sa 9%, s time da su prijelomi gornjih ekstremiteta znatno češći (69.23%) nego donjih (30.77%) što se podudara s literaturom. (17)

Od 81 operacije koje su učinjene tijekom 2017. godine, najčešće su bile operacije mandibule, njih 26 (32.11%), zatim zigomatične kosti 18 (22.22%) i orbite 18 (22.22%). Operacije mandibule su u 50% slučajeva obavljene zatvorenom redukcijom, odnosno postavljanjem IMF što upućuje na to da su pacijenti imali jednostavne prijelome, očuvano zubalo i bili su voljni surađivati. Bali i suradnici navode da je u njihovom istraživanju 36,8% svih mandibularnih prijeloma tretirano je zatvorenom redukcijom, 62,6% je tretirano otvorenom redukcijom.(22) Za razliku od toga Saimeirad spominje da je 64.5% operacija izvedeno zatvorenom redukcijom (21). Jedno istraživanje iz Toronta spominje da je 50% ispitanika tretirano zatvorenom, a drugih 50% otvorenom redukcijom. (24)

6. Zaključci

1. Više muškaraca (72%) nego žena zadobije maksilofacijalnu traumu.
2. 40% muškaraca s maksilofacijalnom traumom je mlađe od 35.godina života.
3. 65% žena sa maksilofacijalnom traumom je starije od 50 godina života.
4. Najčešći uzrok nastanka maksilofacijalne traume je pad (48%), slijedi nasilje (20%) i prometne nesreće (11%).
5. Najčešće mjesto padova je u kući (48%), zatim slijede padovi izvan kuće (17%).
6. U 80% maksilofacijalnih trauma zadobivenih nasiljem sudjelovali su muškarci.
7. Ukoliko uz maksilofacijalnu traumu pacijenti imaju udruženu povredu neke druge regije tijela, u 70% slučajeva se radi o gornjim ekstremitetima.
8. Najčešće slomljena kost maksilofacijalne regije je mandibula (34.83%), nakon nje slijede prijelom zigomatične kosti (31.46%) i orbite (29.21%).
9. Najučestalije mjesto prijeloma mandibule je artikularni nastavak (41.94%).
10. Najviše operacijskih zahvata maksilofacijalne regije je indicirano zbog frakture mandibule (32.11%).

7. Sažetak

Svrha ove epidemiološke studije i rada je prikazati učestalost i najčešće uzroke nastanka maksilofacijalne traume i metode liječenja istih u KBC-u Rijeka tijekom 2017. godine. Cilj je bio istražiti najčešću dob i spol osoba koje su zadobile traume maksilofacijalne regije, isto kao i mehanizam nastanka tih ozljeda, popratne ozljede drugih dijelova tijela, te načine pristupa i saniranja tih ozljeda. U ovo istraživanje bili su uključeni pacijenti koji su

zaprimiti i liječeni na Klinici za maksilofacijalnu kirurgiju KBC-a Rijeka od 1. siječnja 2017. godine do 31. prosinca 2017. godine. Tijekom tog perioda obrađeno je 89 pacijenata zbog različitih vrsta traume maksilofacijalne regije. Trauma maksilofacijalne regije je bilo koji oblik fizičke traume koji je nanesen u području lica i ona uključuje sve od ogrebotina, laceracija, opekotina, podljeva, do prijeloma kostiju lica, a simptomi mogu biti raznoliki, od boli i podljeva, do gubitka funkcije i/ili deformacije kostiju lica. Iako nisu uvijek životno ugrožavajuće, maksilofacijalne ozljede mogu biti smrtonosne, zbog nastanka jakih krvarenja, ili zbog opstrukcije dišnog puta. U ovom istraživanju puno je više muškaraca (72%) bilo zaprimljeno radi maksilofacijalne traume nego žena, to je često slučaj zbog nasilja kod kojeg su gotovo uvijek upleteni, pogotovo muškarci mlađi od 35 godina. No, međutim, najčešći uzrok maksilofacijalne traume su padovi (48%), koji su najčešće popraćeni ranama i ozljedom mekih tkiva u području glave i vrata (42%). Najčešće frakturirana kost je mandibula (34.83%), najveći broj operacija je bio proveden zbog prijeloma mandibule (32.11%).

Ključne riječi: maksilofacijalna trauma, prijelom, ozljeda, pad, operacija, lice

8. Summary

The purpose of this epidemiological study and work is to show the frequency and most common causes of the maxillofacial trauma and treatment methods in Clinical Hospital Center Rijeka during 2017. The aim was to investigate the age and gender of the maxillofacial region trauma patients as well as the mechanism of those injuries and the subsequent injuries to other parts of the body. We also investigated methods of accessing and repairing these injuries. This study included patients who were treated at the Clinic for Maxillofacial Surgery of Clinical Hospital Center Rijeka from 1st of January 2017 to 31st December 2017. During this period 89 patients were treated for various types of maxillofacial trauma. The trauma of the maxillofacial region is any form of physical trauma that is applied to the facial area and it

includes all of the scars, lacerations, burns, bruises, facial bone fractures. Symptoms can vary from pain and bruising, to loss of function and facial deformation. Although not always life-threatening, maxillofacial injury can be deadly due to severe bleeding or obstruction of the respiratory tract. In this study, a lot more men (72%) were admitted for maxillofacial trauma than women, often because of the violence they were almost always involved in, especially men under the age of 35. However, the most common cause of maxillofacial trauma are falls (48%). Most common associated injuries were wounds and soft tissues in the area of the head and neck (42%). The most commonly fractured bone is mandible (34.83%), and most of the surgeries were performed due to mandibular fractures (32.11%).

Key words: maxillofacial trauma, fracture, injury, fall, surgery, face

9. Literatura

1. Manodh P, Prabhu Shankar D, Pradeep D, Santhosh R, Murugan A. Incidence and patterns of maxillofacial trauma—a retrospective analysis of 3611 patients—an update. *Oral and Maxillofacial Surgery*. 2016;20(4):377-383.
2. Aljinović Ratković N. *Maksilofacijalna traumatologija*. Zagreb: Klinička bolnica Dubrava; 2003.
3. Fonseca R, Betts N, Turvey T. *Oral and maxillofacial surgery*. Philadelphia: Saunders; 2000.
4. Bagatin M, Virag M. *Maksilofacijalna kirurgija*. Zagreb: Školska knjiga; 1991.

5. Phillips B, Turco L. Le Fort Fractures: A Collective Review. *Bulletin of Emergency and Trauma*. 2017;5(4):221-230.
6. Joseph J, Glavas I. Orbital fractures: a review. *Clinical Ophthalmology*. 2011;:95.
7. Cormier J, Manoogian S, Bisplinghoff J, Rowson S, Santago A, McNally C et al. The Tolerance of the Frontal Bone to Blunt Impact. *Journal of Biomechanical Engineering*. 2011;133(2):021004.
8. Kelley B, Downey C, Stal S. Evaluation and Reduction of Nasal Trauma. *Seminars in Plastic Surgery*. 2010;24(04):339-347.
9. Koshy J, Feldman E, Chike-Obi C, Bullocks J. Pearls of Mandibular Trauma Management. *Seminars in Plastic Surgery*. 2010;24(04):357-374.
10. Kühnel T, Reichert T. Trauma of the midface. *GMS Current Topics in Otorhinolaryngology - Head and Neck Surgery*. 2015;13(1).
11. Nguyen D, Skolnick G, Woo A, Patel K, Farber S. Current Management of Zygomaticomaxillary Complex Fractures: A Multidisciplinary Survey and Literature Review. *Craniofacial Trauma and Reconstruction*. 2016;09(04):313-322.
12. Ji S, Kim S, Kim M, Yang W. Surgical Methods of Zygomaticomaxillary Complex Fracture. *Archives of Craniofacial Surgery*. 2016;17(4):206.

13. Mundinger G, Daniel M, Sacks J. Zygomatic Arch Fracture With Coronoid Impingement [Internet]. Eplasty.com. 2015 Available from: (http://www.eplasty.com/index.php?option=com_content&id=1296&Itemid=117); Stranici pristupljeno: 16. svibnja 2018.
14. Roth F, Koshy J, Goldberg J, Soparkar C. Pearls of Orbital Trauma Management. *Seminars in Plastic Surgery*. 2010;24(04):398-410.
15. Mok D, Lessard L, Cordoba C, Harris P, Nikolis A. A Review of Materials Currently Used in Orbital Floor Reconstruction. *Canadian Journal of Plastic Surgery*. 2004;12(3):134-140.
16. Singaram M, G S, Udhayakumar R. Prevalence, pattern, etiology, and management of maxillofacial trauma in a developing country: a retrospective study. *Journal of the Korean Association of Oral and Maxillofacial Surgeons*. 2016;42(4):174.
17. Teshome A, Andualem G, Tsegie R, Seifu S. Two years retrospective study of maxillofacial trauma at a tertiary center in North West Ethiopia. *BMC Research Notes*. 2017;10(1).
18. Hwang K, You S. Analysis of facial bone fractures: An 11-year study of 2,094 patients. *Indian Journal of Plastic Surgery*. 2010;43(1):42.

19. Helgeland E, Dahle I, Leira J, Loro L. Maxillofacial Fractures Surgically Managed at Aalesund Hospital between 2002 and 2009. *Craniofacial Trauma and Reconstruction*. 2015;08(04):321-325.
20. Helal H, Mohamed A, Mahmoud N, Mabrouk A. Incidence, Etiology, and Patterns of Maxillofacial Fractures in Ain-Shams University, Cairo, Egypt: A 4-Year Retrospective Study. *Craniofacial Trauma and Reconstruction*. 2014;07(03):224-232.
21. Samieirad S, Tohidi E, Shahidi-Payam A, Hashemipour M, Abedini A. Retrospective study maxillofacial fractures epidemiology and treatment plans in Southeast of Iran. *Medicina Oral Patología Oral y Cirugía Bucal*. 2015;:729-736.
22. Bali R, Sharma P, Garg A, Dhillon G. A comprehensive study on maxillofacial trauma conducted in Yamunanagar, India. *Journal of Injury and Violence Research*. 2013;5(2).
23. Oliveira-Campos G, Lauriti L, Yamamoto M, Júnior R, Luz J. Trends in Le Fort Fractures at a South American Trauma Care Center: Characteristics and Management. *Journal of Maxillofacial and Oral Surgery*. 2015;15(1):32-37.
24. Sojat A, Meisami T, Sandor G, Cloakie C. The Epidemiology of Mandibular Fractures Treated at the Toronto General Hospital: A Review of 246 Cases [Internet]. *Cda-adc.ca*. 2001 Available from: (<https://cda-adc.ca/jcda/vol-67/issue-11/640.html>); Stranici pristupljeno: 16. svibnja 2018.

10. Životopis

Igor Sočan rođen je 22. siječnja 1994. godine u Zagrebu. Od 2000. godine pohađao je Osnovnu školu "Jordanovac" u Zagrebu. Nakon toga je 2008. upisao X. gimnaziju "Ivan Supek". Akademske godine 2012/2013 redovno upisuje integrirani preddiplomski i diplomski sveučilišni studij Medicine na Sveučilištu u Rijeci.