

ULOGA MAGNETSKE REZONANCIJE U PROCJENI PROŠIRENOSTI KARCINOMA CERVIKSA UTERUSA

Baćan, Anja

Master's thesis / Diplomski rad

2018

Degree Grantor / Ustanova koja je dodijelila akademski / stručni stupanj: **University of Rijeka, Faculty of Medicine / Sveučilište u Rijeci, Medicinski fakultet**

Permanent link / Trajna poveznica: <https://um.nsk.hr/um:nbn:hr:184:337385>

Rights / Prava: [In copyright](#) / [Zaštićeno autorskim pravom.](#)

Download date / Datum preuzimanja: **2024-07-18**



Repository / Repozitorij:

[Repository of the University of Rijeka, Faculty of Medicine - FMRI Repository](#)



SVEUČILIŠTE U RIJECI
MEDICINSKI FAKULTET
INTEGRIRANI PREDDIPLOMSKI I DIPLOMSKI
SVEUČILIŠNI STUDIJ MEDICINE

Anja Baćan

ULOGA MAGNETSKE REZONANCIJE U PROCJENI PROŠIRENOSTI
KARCINOMA CERVIKSA UTERUSA

Diplomski rad

Rijeka, 2018.

SVEUČILIŠTE U RIJECI
MEDICINSKI FAKULTET
INTEGRIRANI PREDDIPLOMSKI I DIPLOMSKI
SVEUČILIŠNI STUDIJ MEDICINE

Anja Baćan

ULOGA MAGNETSKE REZONANCIJE U PROCJENI PROŠIRENOSTI
KARCINOMA CERVIKSA UTERUSA

Diplomski rad

Rijeka, 2018.

Mentor rada: prof. dr. sc. Damir Miletić, dr. med.

Diplomski rad ocijenjen je dana _____ u/na _____

_____, pred povjerenstvom u sastavu:

1. Zrinka Matana Kaštelan, dr.med.(predsjednik Povjerenstva)

2. Dr. sc. Petra Valković Zujić, dr.med.

3. Doc.dr.sc.Aleks Finderle, dr.med

Rad sadrži 36 stranica, 3 slika, 5 tablica, 30 literaturnih navoda.

ZAHVALA

Zahvaljujem se mentoru prof. dr. sc. Damiru Miletiću na stručnoj pomoći, savjetima i vodstvu tijekom izrade ovog diplomskog rada.

Najveće hvala mojim roditeljima Draženki i Željku te sestri Eni koji su mi bili najveća potpora i podrška tijekom cijelog studija. Hvala i svim dragim prijateljima i kolegama s kojima sam dijelila sve male i velike trenutke tijekom posljednjih šest godina.

Sadržaj

1. UVOD	1
1.1.KARCINOM CERVIKSA UTERUSA	3
1.2.INVAZIVNI KARCINOM PLOČASTOG EPITELA.....	4
1.3.ADENOKARCINOM	6
1.4.RIZIČNI ČIMBENICI KARCINOMA CERVIKSA UTERUSA.....	6
1.5.PUTTOVI ŠIRENJA BOLESTI	7
1.6.FIGO KLASIFIKACIJA	8
1.7.LIJEČENJE KARCINOMA CERVIKSA UTERUSA PREMA STADIJIMA	10
1.8.STUPNJEVANJE KARCINOMA NA MAGNETSKOJ REZONANCIJI.....	12
1.9.RECIDIVI.....	15
2.SVRHA RADA	17
3.ISPITANICI I METODE	18
4.REZULTATI.....	19
5.RASPRAVA.....	25
6.ZAKLJUČAK	29
7.SAŽETAK.....	30
8.SUMMARY	31
9.LITERATURA.....	32
10.ŽIVOTOPIS	36

POPIS SKRAĆENICA I AKRONIMA

CIN – cervikalna intraepitelna neoplazija (eng. *cervical intraepithelial neoplasia*)

CIS – karcinom in situ (lat. *carcinoma in situ*)

CT – kompjutorizirana tomografija

DNA – deoksiribonukleinska kiselina (eng. *deoxyribonucleic acid*)

FIGO – Međunarodno udruženje ginekologa i opstetričara (franc. *Federation Internationale de Gynecologie et d'Obstetrique*)

HPV – humani papilomavirus (eng. *human papillomavirus*)

IUD – intrauterini uložak (eng. *intrauterine device*)

IVU – intravenska urografija

LVI – limfovaskularna invazija

MR – magnetska rezonancija

PET – pozitronska emisijska tomografija

PHD – patohistološka dijagnoza

RTG – rendgenska snimka

T – Tesla

TNM – sustav za određivanje stadija tumora (eng. *tumor, lymph node, metastasis*)

TVS – transvaginalni ultrazvuk (eng. *transvaginal sonography*)

1. UVOD

Slikovne metode u dijagnostici karcinoma cerviksa uterusa nadopunjuju klinički pregled te imaju ulogu u procjeni proširenosti bolesti (staging), planiranju vrste liječenja, odgovora na primijenjenu terapiju i u procjeni komplikacija terapije te pojave recidiva. Stupnjevanje proširenosti karcinoma cerviksa temelji se na: veličini tumora, širenju tumora na vaginu, infiltraciji parametrija, invaziji susjednih organa (mjehura i rektuma) i postojanju udaljenih metastaza. Na temelju ovih parametara, multidisciplinarni tim donosi odluku o vrsti liječenja.

Radiološke metode koje se koriste u procjeni proširenosti karcinoma cerviksa uterusa su rendgenska snimka (RTG) grudnih organa i intravenska urografija (IVU). Koriste se i ultrazvučne metode, transvaginalni ultrazvuk (TVS), koji detektira dubinu invazije strome. Druge slikovne metode koje se koriste točnije definiraju opseg bolesti. Kompjutorizirana tomografija (CT) je važna u detekciji patoloških limfnih čvorova, dok magnetska rezonancija (MR) može odrediti veličinu tumora, dubinu stromalne invazije te ekstenziju tumora na vaginu i korpus uterusa i to sa velikom preciznošću. Dodatno, u novije vrijeme pozitronska emisijska tomografija (PET) pokazuje velik potencijal u procjeni proširenosti bolesti posebice u limfnim čvorovima koji makroskopski nisu uvećani ili su udaljeni u odnosu na primarni tumor.¹

Tijekom posljednjih nekoliko godina, uloga MR u ginekološkoj onkologiji je evoluirala, ponajviše zbog izvrsnog kontrasta između mekih tkiva. Stoga je MR danas najčešće korištena slikovna tehnika u procjeni proširenosti novootkrivenog primarnog karcinoma cerviksa.² Važna je u praćenju odgovora na liječenje i otkrivanju recidiva bolesti, komplikacija bolesti, komplikacija samog liječenja te u donošenju odluka o vrsti liječenja. MR ima ulogu i u klasifikaciji tumora, utvrđivanju indikacija za poštudnu operaciju uterusa, planiranju primjene

radioterapije te praćenja odgovora na terapiju. Magnetska rezonancija je optimalna metoda za donošenje odluke o nastavku ili prekidu daljnjih dijagnostičkih testova ili kirurških zahvata.

Prednost MR u odnosu na druge slikovne dijagnostičke metode je visoka kontrastna rezolucija mekih tkiva čime jasno definira lokalnu ekstenziju primarnog tumora u okolna tkiva prije svega u parametrije. U tome je MR superiorna drugim slikovnim tehnikama te omogućuje odluku o poštenom operacijskom zahvatu (trahelektomiji) u liječenju malih tumora u bolesnica s karcinomom cerviksa.³ Kod bolesnica u kojih je primarno indicirana radioterapija, MR omogućuje jasnu vizualizaciju tumora u više ravnina te pouzdano definira volumen tumora potreban za vanjsko i unutarnje zračenje. Kao nedostatak napominje se nemogućnost razlikovanja tumorskog tkiva od okolnog edema strome posebice u bolesnica sa široko proširenom bolešću i nemogućnost diferencijacije mikroinvazivnih tumora.^{4,5}

MR umanjuje upotrebu invazivnih postupaka u dijagnostici kao što su cistoskopija i sigmoidoskopija, osobito kada nema kliničkih znakova lokalne proširenosti bolesti. Identificiranjem važnih prognostičkih čimbenika kao što su volumen lezije i prisutnost metastatskih limfnih čvorova pomoći će u određivanju hoće li liječenje biti palijativno ili kurativno.

Iako je MR superiorna drugim slikovnim tehnikama, u usporedbi s kliničkim pregledom, različita istraživanja pokazuju drugačije realno stanje.^{2,6} Prema posljednjim smjernicama za karcinom cerviksa uterusa koristi se kliničko stupnjevanje bolesti, za razliku od drugih ginekoloških tumora kod kojih se koristi kirurško-patološko stupnjevanje. Klinička procjena se i dalje preferira zbog visoke incidencije karcinoma cerviksa u nerazvijenim zemljama gdje su mogućnosti upotrebe dijagnostičkih slikovnih tehnika ograničene, a također se izbjegava operacija u žena koje nisu kandidati za kirurško liječenje.⁷

U usporedbi s operacijskom evaluacijom, klinički stadij podcjenjuje proširenost bolesti u 25 do 67% bolesnica, a precjenjuje tumorski status u 2% slučajeva.⁸ Najveće su poteškoće u kliničkom stupnjevanju bolesnica kod kojih postoji parametrijska invazija ili širenje do zdjeličnog zida, dakle kod široko proširenih tumora.⁹ Također, trenutna klasifikacija ne uključuje zahvaćenost limfnih čvorova iako ista značajno utječe na prognozu bolesti. Kao rezultat toga odluke o liječenju u mnogih bolesnica s uznapredovalim karcinomom cerviksa uterusa možda nisu uvijek optimalne. Budući kako je točna procjena ključna za određivanje odgovarajuće terapije u bolesnica s karcinomom cerviksa, postoji potreba za uključivanjem MR u standardne dijagnostičke smjernice kao dopunu kliničkom pregledu, posebice u bolesnica s visokim stadijem bolesti. U novijim člancima MR se pridaje osobita pozornost kako bi se učvrstila njezina uloga u odabiru najboljeg načina liječenja karcinoma cerviksa uterusa i smatra se najtočnijom neinvazivnom metodom.

1.1. KARCINOM CERVIKSA UTERUSA

U svijetu karcinom cerviksa uterusa zauzima četvrto mjesto po učestalosti od svih tumora u žena s više od 527 000 novooboljelih u 2012. godini (8% tumora u žena). Najviše stope incidencije imaju zemlje istočne Afrike, a najniže u zapadnoj Aziji.¹⁰ Šesti je najčešći uzrok smrtnosti u Europi kod žena i na 16. mjestu po učestalosti od svih sijela tumora. U 2012. godini dijagnosticirano je 56 400 novih slučajeva (4% od ukupno novooboljelih).¹¹ Dobno standardizirane stope incidencije i smrtnosti za karcinom cerviksa u Hrvatskoj više su od prosjeka u zemljama Europske unije. Novooboljelih žena od karcinoma cerviksa uterusa 2015. godine u Hrvatskoj bilo je 250 (3% od ukupno novooboljelih žena od svih sijela raka). Time se Hrvatska nalazi među zemljama srednje incidencije i smrtnosti.¹² U posljednja tri desetljeća u razvijenom zapadnom svijetu učestalost je invazivnog karcinoma smanjena za 50%.¹² U Republici Hrvatskoj u posljednjih nekoliko godina bilježimo relativno, ali nažalost

ne i apsolutno smanjenje učestalosti toga karcinoma. Istodobno bilježimo znatan porast prekanceroza cerviksa.¹³

Razlike između zemalja prvenstveno ovise o provedbi preventivnih programa poput nacionalnog programa ranog otkrivanja karcinoma cerviksa. Cijepljenje protiv humanog papiloma virusa (HPV) koji je dokazani rizični čimbenik invazivnog karcinoma cerviksa je učinkovito u sprečavanju infekcije s dva najčešća kancerogena tipa HPV-a (tip 16 i 18). Ostvarivanjem javnozdravstvenih programa, koji bi osigurali visoku procijepljenost u populaciji, pojavnost karcinoma cerviksa mogla bi se značajno smanjiti. Provedbom tih preventivnih programa, zajedno s učinkovitim obrazovnim programima, značajno bi smanjili učestalost u nerazvijenim zemljama.

Dijagnoza se postavlja na temelju patohistološke potvrde bolesti, nakon biopsije ili konizacije. Karcinom pločastih stanica (skvamozni karcinom) čini 75 do 80% svih karcinoma cerviksa uterusa. Incidencija adenokarcinoma bilježi porast i danas čini 15 do 20% svih karcinoma cerviksa uterusa.¹⁴ Porast se ponajprije povezuje s poboljšanom dijagnostikom. Ostali rijetki epitelni tumori su adenoskvamozni karcinom, adenoidni cistični karcinom, adenoidni bazalni karcinom, neuroendokrini tumor i nediferencirani karcinom.

1.2. INVAZIVNI KARCINOM PLOČASTOG EPITELA

Karcinom pločastog epitela cerviksa uterusa zloćudna je novotvorina građena od tračaka i nakupina atipičnih pločastih epitelnih stanica. Nastaje kao rezultat progresivnih epitelnih promjena koja se najčešće javlja na skvamokolumnarnoj granici (zona prelaska pločastog u cilindrični epitel ili zona transformacije).

U skoro 90% bolesnica s invazivnim karcinomom cerviksa dokazna je infekcija HPV-om i to prije svega sojevima 16, 18, 31, 33, 35, 39, 45, 51, 52 i 58. To su visokorizični sojevi.

Invazivni karcinom cerviksa uterusa razvija se obično sporo, prolazeći kroz sve stupnjeve displazije. Potrebne su obično godine za promjenu iz početne lezije cervikalne intraepitelne neoplazije (CIN) u klinički vidljiv invazivni karcinom.¹⁵

Invazivni pločasti karcinom počinje se pojavljivati oko 20. godine života, s vrhom incidencije oko 50. godine života, nakon čega slijedi progresivan pad. Najveći broj invazivnih karcinoma (ako ne i svi) prolaze kroz CIN-oblik prije invazije što može trajati mjesecima ili godinama.¹⁶ Mogu počinjati kao pojedinačna ili višestruka žarišta koja se češće pojavljuju uz kondilomatozne promjene.

Dva su temeljna makroskopska izgleda. Češći je egzofitično papilarni kod kojeg su papilarne mase krhke i sklone krvarenju te nekrozi. Nešto je rjeđi endofitični oblik u kojeg novotvorina urasta u cervikalni kanal.¹⁵

Novotvorina raste progresivno i s vremenom postaje primjetna golim okom kao uzdignuta granulirana zona, tamnija od normalne sluznice. Ta zona je sklona krvarenju već na manji podražaj (kontaktno krvarenje). Cervikalni karcinom se prvo širi neposredno lokalnom invazijom te limfnom mrežom u lokalne regionalne limfne čvorove, a rjeđe putem krvi tvoreći udaljene metastaze. Liječenje i prognoza uvelike će ovisiti o kliničkom stadiju točnije, o proširenosti tumora, a potom i o dobi bolesnice.

Prognoza za bolesnice s karcinomom cerviksa uterusa najbolje korelira s kliničkim stadijem pa petogodišnje preživljenje za I. stadij iznosi 90%, za II. stadij 60-70%, za III. stadij 30%, a za IV. stadij do 8%.¹⁵

1.3. ADENOKARCINOM

Adenokarcinom cerviksa zloćudna je novotvorina građena od nepravilnih žljezdanih struktura obloženih atipičnim cilindričnim epitelom. Čini 15 do 25% svih karcinoma cerviksa uterusa. Nastaje iz endocervikalnih (mukoznih) žlijezda koje proizvode endocervikalnu sluz.

Često je udružen s intraepitelnim preinvazivnim adenokarcinomom in situ i smatra se da nastaje njegovom progresijom. Preinvazivni i invazivni adenokarcinom uzročno su povezani sa HPV subtipovima 18 i 16.¹⁵

Adenokarcinom nastaje na području transformacijske zone u endocervikalnom kanalu stoga u početnim stadijima nije klinički vidljiv. Svojim rastom može širiti cerviks ili se češće očituje u obliku gljivastih, polipoznih ili papilarnih masa. Može se javljati multicentrično (skip lesions). U 20% novotvorina ne moraju se primijetiti nikakve makroskopske promjene te se tumor dijagnosticira tek nakon endocervikalne biopsije. Invazivni adenokarcinom najčešće je mucinoznog tipa, no može nalikovati na karcinom endometrija od kojeg ga je katkada teško razlučiti (endometrioidni adenokarcinom cerviksa).

Ostali mikroskopski oblici kao što su viloglandularni, serozni i karcinom svijetlih stanica (klarocelularni) mnogo su rjeđi.

1.4. RIZIČNI ČIMBENICI KARCINOMA CERVIKSA UTERUSA

Nastanak invazivnog karcinoma cerviksa povezan je s postojanjem CIN promjena. CIN je pojam koji uključuje promjene prije poznate pod nazivom displazija i karcinom in situ (CIS). Rizični čimbenici za nastanak invazivnih i preinvazivnih lezija cerviksa su jednaki: rani početak spolne aktivnosti, često mijenjanje spolnih partnera, muški partner koji je često mijenjao spolne partnere, infekcija HPV-om visokog rizika, spolno prenosive bolesti, brojne trudnoće i veći broj porođaja, oralni kontraceptivi, pretilost, dob i pušenje cigareta.¹⁷

Ranoj dijagnostici preinvazivnih lezija najviše su pridonijele citološke pretrage (PAPA test odnosno eksfolijativna citologija) koje su brze i jeftine i omogućuju probir velike populacije. Mikroskopska se klasifikacija zasniva na značajkama stanica, načinu njihova rasporeda odnosno stupnju zrelosti te na odnosu prema žlijezdama i stromi. Stupnjevanje tih promjena uobičajeno se temelji na dubini zahvaćanja višeslojnog pločastog epitela. Žene koje nisu učinile PAPA test minimalno tri do pet godina rizične su za razvijanje invazivnog karcinoma.¹⁸

1.5. PUTOVI ŠIRENJA BOLESTI

Karcinom cerviksa uterusa širi se urastanjem u okolno tkivo (per continuitatem), limfogeno i hematogeno. Adenokarcinom i karcinom pločastih stanica imaju jednake putove širenja osim što se adenokarcinom opsežnije širi u parametrije već pri početnom prodoru u endocervikalnu stromu. Prodiranje u parametrije se odvija putem parameterijskih limfnih prostora. Povećanje parameterijskih limfnih prostora i spajanje sa susjednim parameterijskim limfnim čvorovima rezultira skvrčenjem i skraćanjem parametrija koji postaje bolan i tvrd što se uočava digitorektalnim pregledom.

Limfogeni put širenja uključuje u prvom redu regionalne limfne čvorove koji predstavljaju prvu barijeru. To su: parameterijski, opturatorni, presakralni i limfni čvorovi uz unutarnju ilijačnu arteriju. Drugu barijeru čine limfni čvorovi uz zajedničku ilijačnu arteriju, preponski i paraaortalni limfni čvorovi. Rijetko se metastatska bolest može naći u supraklavikularnim limfnim čvorovima. Hematogenim načinom karcinom cerviksa najčešće metastazira u pluća, jetru i mozak.¹⁵

S obzirom da proširenost bolesti utječe na prognozu, ishod bolesti te liječenje i praćenje, nastala je potreba za stupnjevanjem karcinoma cerviksa uterusa prema stadijima.

Međunarodna federacija ginekologa i porodničara je 1994. godine usvojila novu kirurško-patološku klasifikaciju na četiri stadija (FIGO) koja je revidirana 2009. godine i u tom obliku se koristi i danas.¹⁹

1.6. FIGO KLASIFIKACIJA

Karcinom cerviksa uterusa stupnjuje se prema međunarodnoj klasifikaciji koju je 2009. godine usvojila Međunarodna federacija ginekologa i porodničara (Federation Internationale de Gynecologie et d'Obstetrique, FIGO) čiji je temelj klinički pregled za procjenu lokalne proširenosti tumora. FIGO klasifikacija je nekoliko puta revidirana. Posljednji put 2009. godine. Za razliku od drugih ginekoloških tumora, klasifikacija tumora cerviksa se u potpunosti temelji na kliničkim kriterijima, tako da ne uključuje kirurško-patološke ni radiološke kriterije. Razlog tome je da takav sustav može biti široko dostupan i primjenjiv posebice u nerazvijenim zemljama gdje je incidencija tumora cerviksa najviša u svijetu. Postupak klasifikacije uključuje ginekološki pregled, kolposkopiju, biopsiju te po potrebi cistoskopiju i rektoskopiju. Klinički pregled treba nadopuniti RTG snimkom grudnih organa i intravenskom pijelografijom. Po prvi puta upotreba slikovnih dijagnostičkih tehnika za procjenu veličine primarnog tumora se potiče, ali nije obavezna. One ustanove koje imaju pristup MR ili CT uređaju trebaju koristiti te metode za određivanje volumena tumora i parametrijsku invaziju. Uz to status limfnih čvorova nije uključen u klasifikaciju tumora već se također preporučuje korištenje slikovnih tehnika za njihovu detekciju u ustanovama gdje je ono moguće.

Uobičajeno izbor liječenja utemeljen je na ginekološkom pregledu, RTG snimci grudnih organa i nekoj od pretraga za isključenje hidronefroze (UTZ abdomena, cistoskopija ili intravenska urografija). Kliničaru u pravilu nije dopušteno mijenjati stadij nakon slikovne

dijagnostike ili kirurškog liječenja. Ono je samo dodatak FIGO klasifikaciji i podrška liječniku u donošenju odluke o odgovarajućem liječenju.

Tablica 1: Međunarodna klasifikacija karcinoma cerviksa uterusa (FIGO, 2009.)

STADIJ I: Karcinom ograničen na cerviks
IA: Invazivni karcinom koji se može dijagnosticirati samo mikroskopski, s najdubljom invazijom ≤ 5 mm i najveći površinskim promjerom ≤ 7 mm
IA1: Stromalna invazija ≤ 3 mm u dubinu i površinski promjer ≤ 7 mm
IA2: Stromalna invazija > 3 mm ali ne više od 5mm, te površinski promjer ≤ 7 mm
IB: Karcinom ograničen na cerviks ili mikroskopski karcinom ograničen na cerviks veći od stadija IA2
IB1: Klinički karcinom najvećeg promjera ≤ 4 cm
IB2: Klinički karcinom najvećeg promjera > 4 cm
STADIJ II: Karcinom se širi izvan uterusa ali ne doseže zdjelični zid, zahvaća vaginu ali ne donju trećinu
IIA: Karcinom se širi u gornje dvije trećine vagine, nema invazije parametrija
IIA1: Klinički karcinom najvećeg promjera ≤ 4 cm, koji se širi u gornje dvije trećine vagine, bez zahvaćanja parametrija
IIA2: Klinički karcinom najvećeg promjera > 4 cm, koji se širi u gornje dvije trećine vagine, bez zahvaćanja parametrija
IIB: Karcinom se širi u parametrija
STADIJ III: Karcinom doseže zdjelični zid i/ili u donju trećinu vagine i/ili uzrokuje hidronefrozu bubrega odnosno postoji afunkcionalan bubreg (bez dokazanog drugog uzroka)
IIIA: Karcinom se širi u donju trećinu vagine, ne doseže zdjelični zid
IIIB: Karcinom doseže zdjelični zid i/ili postoji hidronefroza odnosno afunkcionalan bubreg
STADIJ IV: Karcinom se širi izvan male zdjelice i/ili je zahvatio sluznicu mokraćnog mjehura ili rektuma
IVA: Zahvaćena je sluznica mjehura ili rektuma
IVB: Udaljene metastaze (izvan male zdjelice)

Stupnjevanje prema patološkim kriterijima koristi se za slučajeve liječene kirurškim zahvatom. Ono se ne koristi za promjenu kliničkog stadija već se zasebno klasificira kao patološki stadij bolesti. Klasifikacija prema patološkim stupnjevima je (p)TNM klasifikacija. Ona se revidira od strane Američkog zajedničkog odbora za rak (The American Joint Committee on Cancer-AJCC).²⁰ TNM klasifikacija je sustav temeljen na tri ključna dijela: veličini i proširenosti tumora (T), zahvaćenost limfnih čvorova (N) i postojanju udaljenih metastaza (M). FIGO stadiji su identični T stadijima.²¹ Zahvaćenost regionalnih limfnih čvorova se označava s N0 (limfni čvorovi su negativni histološki) ili N1 (postojanje limfnih metastaza u regionalnim zdjeličnim limfnim čvorovima). Regionalni limfni čvorovi su paracervikalni, parametrijalni, hipogastrični (unutarnji ilijačni, obturatorni), zajednički i vanjski ilijačni te lateralni sakralni čvorovi. N1 stadij odgovara FIGO IIIB stadiju. Postojanje udaljenih metastaza se označava s M0 (nema udaljenih metastaza) ili M1 (prisutne su udaljene metastaze, uključujući intraperitonealne, paraaortalne, medijastinalne i supraklavikularne limfne čvorove, jetru, pluća i kosti).

1.7. LIJEČENJE KARCINOMA CERVIKSA UTERUSA PREMA STADIJIMA

Liječenje karcinoma cerviksa uterusa razlikuje se s obzirom na stadij bolesti. Moguće metode liječenja su: kirurško liječenje, radioterapija (vanjsko i unutarnje zračenje) i kemoterapija. Hrvatsko društvo za ginekologiju i opstetriciju donijelo je smjernice za dijagnostiku i liječenje karcinoma cerviksa.²² Ovdje će biti sažeto prikazane.

Kod FIGO stadija IA1 prvi izbor liječenja je kirurški zahvat. Moguće opcije su: konizacija sa čistim rubovima ili jednostavna histerektomija. Ukoliko postoji limfovaskularna invazija (LVI) treba napraviti i zdjeličnu limfadenektomiju. Za žene koje nisu kandidati za kirurški zahvat, a nemaju dokazanu LVI, može se primijeniti liječenje intrakavitarnom brahiterapijom.

Prvi izbor liječenja FIGO stadija IA2 je obična histerektomija (ili radikalna histerektomija s odstranjenjem parametrija) uz zdjeličnu limfadenektomiju. Kirurške opcije u žena koje žele zadržati fertilitet su konizacija ili trahelektomija sa čistim rubovima. Adjuvantna zdjelična radioterapija i/ili brahiterapija se može primijeniti u bolesnica u kojih zdjelični limfni čvorovi nisu zahvaćeni tumorom, sukladno kliničkoj procjeni i čimbenicima rizika. Adjuvantna konkomitantna kemoradioterapija je indicirana kod pozitivnih rubova, tumorskog zahvaćanja parametrija i/ili zdjeličnih limfnih čvorova.

Za FIGO stadije IB1 i IIA1 jednakovrijedne, primarne opcije liječenja su kirurški zahvat (radikalna histerektomija sa zdjeličnom limfadenektomijom) i radioterapija. U mlađih žena, koje žele zadržati fertilitet, može se napraviti i radikalna trahelektomija sa zdjeličnom limfadenektomijom, ali samo ako se radi o tumorima s promjerom manjim od 2 cm, bez LVI i zahvaćanja regionalnih limfnih čvorova. Adjuvantna zdjelična radioterapija je indicirana kod bolesnica bez tumorskog zahvaćanja zdjeličnih limfnih čvorova, ali koje imaju neki od loših prognostičkih čimbenika: duboku stromalnu invaziju, LVI, slabo diferenciran tumor ili veliki promjer tumora. Primarnom radioterapijom, kombinacijom radioterapije vanjskim snopom i brahiterapije ordinira se tumorska doza od 80-85 Gy na točku A (mjesto u paracervikalnom trokutu gdje dolazi do križanja uterinih arterija s ureterom).

Standard liječenja FIGO stadija IB2, IIA2, IIB, IIIA, IIIB i IVA je primjena primarne konkomitantne kemoradioterapije. Stadiji IB2, IIA2 i IIB se mogu liječiti i primarno kirurški (operativni zahvat uključuje radikalnu histerektomiju, obostranu adnektomiju te zdjeličnu i paraaortalnu limfadenektomiju) sa eventualnom primjenom neoadjuvantne kemoterapije. Konkomitantna kemoradioterapija uključuje kombinaciju radioterapije vanjskim snopom uz tjednu aplikaciju kemoterapije (cisplatina) i intracervikalne brahiterapije do pune tumorske

doze od 80-85 Gy na točku A. Radioterapijom vanjskim snopom se ordinira 45-50 Gy na primarni tumor i regionalne limfne čvorove u frakcijama od 180-200 cGy na dan.

Metastatski karcinom cerviksa (FIGO stadij IVB) najčešće se liječi kemoterapijom, uz individualnu primjenu palijativne radioterapije (najčešće koštanih presadnica, paraaortalne ili supraklavikularne limfadenopatije). Simptomatsko-suportivna terapija je također opcija liječenja bolesnica slabijeg općeg stanja. Liječenjem kemoterapijom temeljenom na cisplatini može se ostvariti blagi pozitivni učinak na preživljenje i poboljšanje kvalitete života bolesnica.

1.8. STUPNJEVANJE KARCINOMA NA MAGNETSKOJ REZONANCIJI

Za bolesnice s karcinomom cerviksa uterusa MR je primarno indicirana slikovna pretraga za evaluaciju morfologije tumora i lokalne proširenosti.²³ Tumor cerviksa na T2-mjerenim snimkama prikazuje se kao hiperintenzivna tvorba u usporedbi s cervikalnom stromom. Veličina tumora (u tri dimenzije) mora se procijeniti u najmanje dvije ortogonalne ravnine; to je presudno jer precizno izmjerena veličina tumora će diktirati vrstu liječenja.²⁴

Na T2-mjerenju snimci cerviksa ima četiri zone. Centralna zona (prva zona) je hiperintenzivnog signala i predstavlja endocervikalnu tekućinu. Epitel cervikalnog kanala predstavlja drugu zonu koja je također visokog signala (nešto nižeg od tekućine) debljine 2 do 3 mm. Ova linija je okružena zonom od 3 do 8 mm (treća zona) hipointenzivnog signala koji predstavlja fibromuskularnu stromu uterusa. Četvrta zona nalazi se periferno, intermedijarnog je signala i predstavlja rahlu stromu. Parametrija su prikazana kao dvije tanke linije umjerenog intenziteta signala koje se nalaze bočno prema cerviksu.²⁵

Tumor stadija IA (mikroinvazivni tumor) obično nije vidljiv na T2-mjerenim snimkama. Oblik cerviksa može biti promijenjen zbog prethodne dijagnostičke konusne biopsije. Kod stadija IB tumora uočava se hiperintenzivni ili intermedijarni signal tumorske mase kojeg okružuje hipointenzivna stroma cerviksa na T2 snimkama. Kod mlađih bolesnica kod kojih je cerviks intermedijarnog intenziteta signala, granica tumora može biti teško prepoznatljiva. Tumor veličine 4 cm ili manji klasificira se kao IB1, a tumor veći od 4 cm kao IB2 stadij.

Stadij II uključuje propagaciju tumora izvan cerviksa. Zahvaćenost gornje dvije trećine vagine vidi se kao segmentalni gubitak normalne hipointenzivne zone vaginalne stjenke što se klasificira kao stadij IIA. Tumor veličine 4 cm ili manji klasificira se kao IIA1, a tumor veći od 4 cm kao IIA2 stadij. Nužno je precizno opisati ako se širi na prednju ili stražnju stjenku vagine. U stadiju IIB tumor ulazi u hipointenzivnu stromu vidljivu na T2-mjerenim snimkama i širi se u parametrije. Intaktni prsten hipointenzivne strome ima visoku prediktivnu vrijednost za parametrijsku invaziju od 94% do 100%.⁸ Sigurna dijagnoza parametrijske invazije se može postaviti ukoliko je zamjetna resičasta ili isprekidana kontaktna linija tumora i parametrija, postojanje mekotkivne mase u parametriju ili kompresija periuterinalnih žila i uretera.

U stadiju IIIA tumor se proteže na donju trećinu vagine, ali ne i na zdjelični zid. Proširenje na zdjelični zid ili zahvaćanje uretera, što posljedično uzrokuje hidronefrozu, klasificira se kao stadij IIIB. Vizualizacija tumora unutar 3 mm od mišića zdjeličnog zida (m. levator ani, m. obturator internus, m. piriformis) ili ilijačnih krvnih žila visoko je sugestivna na stadij IIIB.

Stadij IVA sugerira invazija sluznice mokraćnog mjehura ili rektuma kada se na T2-mjerenim snimkama ne vidi prisutnost normalno hipointenzivnog signala stjenke već je ono zamijenjeno hiperintenzivnom masom. Također znak invazije predstavlja nepravilna ili nodularna stjenka mjehura i/ili rektuma te prisutnost intraluminalne mase. U stadiju IVB tumor se širi izvan

zdjelice, što se očituje kao tumorski promijenjeni paraaortalni i ingvinalni limfni čvorovi te prisutnost metastaza u jetri, plućima i kostima.

FIGO klasifikacija ne uključuje status limfnih čvorova. Ipak, širenje bolesti u limfne čvorove jedan je od najvažnijih prognostičkih čimbenika karcinoma cerviksa. Točnost MR je niska za procjenu proširenosti na limfne čvorove, s osjetljivošću od 38% do 89%, dok je specifičnost od 78% do 99%.^{8,23} Zbog svoje visoke osjetljivosti preporučuje se PET-CT za lokalno uznapredovali karcinom cerviksa.^{8,24} Kriterij veličine za sumnjivi limfni čvor na MR je najveći promjer po kratkoj osi veći od 1 cm, u zdjelici ili abdomenu. Međutim, i manji limfni čvorovi mogu biti maligni, posebno u zdjelici. Stoga je važno uzeti u obzir druge značajke malignosti poput okruglog oblika, nepravilnog ruba, intenzitet signala sličan primarnom tumoru (hiperintenzivan signal na T2-mjerenim snimkama) te prisutnost nekroze.

Procjena odgovora tumora na terapiju ovisi o tri kriterija: kliničkom pregledu, citološkom nalazu i MR nalazu nakon terapije. MR protokol je isti kao i kod stupnjevanja bolesti, osim što se dodatno preporučuje i.v. kontrast. Kriteriji potpunog odgovora na terapiju su: izostanak lezije cerviksa i susjednih organa, homogena hipointenzivna stroma cerviksa te homogeno i odgođeno nakupljanje intravenskog kontrastnog sredstva. Korisno je usporediti slike prije i nakon terapije.²⁴

Za planiranje radioterapije standardna slikovna metoda koja se koristi je CT. S obzirom da MR ima bolju razlučivost mekog tkiva postoje značajne razlike u procjeni volumena tumora na CT i MR. Presudno je stoga da se CT nalaz usporedi s MR u konačnom definiranju ukupnog volumena tumora. Korelacija podataka dobivenih CT i MR u planiranju terapije zračenjem je predmet mnogih tekućih istraživanja.^{25, 26}

1.9. RECIDIVI

Recidivom karcinoma cerviksa uterusa smatra se ponovna pojava lokalnog tumora ili distalnih metastaza minimalno šest mjeseci nakon regresije primarne lezije.²⁷ Rezidualni tumor je onaj koji je uočen unutar šest mjeseci od primarne terapije. Oko 30% žena s karcinomom cerviksa umire zbog rezidualne ili rekurentne bolesti nakon primarne terapije. Recidiv može biti lokalni (cerviks, bataljak vagine nakon radikalne histerektomije), regionalni (zdjelični zid, zdjelični limfni čvorovi) i distalni (pluća, jetra, paraaortalni, ingvinalni i supraklavikularni limfni čvorovi). MR se preporučuje, međutim, ne postoji konsenzus kada je indicirano učiniti MR za detekciju recidiva tumora cerviksa.²⁴ U kliničkoj praksi, ako postoji klinički postavljena sumnja, učini se i MR.

Zbog svoje visoke kontrastne razlučivosti MR je superiornija slikovna metoda od CT zbog veće točnosti u razlučivanju fibroze kao posljedice zračenja od aktivne bolesti.²² Recidiv se pojavljuje kao tvorba intermedijarnog do visokog intenziteta signala na T2-mjerenim sekvencama. Fibroza nastala zbog radioterapije obično je hipointenzivnog signala na T2 mjerenim slikama. Međutim, dijagnoza može biti otežana, osobito u prvih šest mjeseci nakon provedene radioterapije kada mogu postojati područja visokog intenziteta signala zbog upale i edema tkiva.

Baš kao što stupnjevanje proširenosti primarnog tumora diktira inicijalno liječenje, tako lokalizacija recidiva, vrsta inicijalne terapije i opće stanje bolesnice određuje nastavak liječenja. Lokalni recidiv bataljka vagine ili regionalni recidiv u zdjeličnom zidu nakon provedenog kirurškog liječenja je indikacija za primjenu kemoradioterapije. Kod bolesnica koje su primarno bile liječene kemoradioterapijom, a imaju recidiv ograničen na cerviks i/ili vaginu, indicirana je egzenteracija zdjelice. Egzenteracija zdjelice je moguća u mlađih žena bez komorbiditeta s lokalnim recidivom i negativnim limfnim čvorovima. PET/CT je

pouzdanija metoda od CT i MR za procjenu zahvaćenosti distalnih limfnih čvorova.¹ Stoga se preferira kombinacija MR i PET/CT za dijagnozu distalnih recidiva. Palijativna kemoterapija je najčešća opcija liječenja i lokalnih i udaljenih recidiva.

2. SVRHA RADA

Svrha ovoga rada je obraditi i prikazati slučajeve bolesnica s karcinomom cerviksa uterusa koje su učinile magnetsku rezonanciju zdjelice na Kliničkom zavodu za radiologiju, Kliničkog Bolničkog Centra (KBC) Rijeka u razdoblju od siječnja 2017. godine do siječnja 2018. godine te analizirati utjecaj magnetske rezonancije u procjeni proširenosti karcinoma cerviksa kod bolesnica prije i nakon primijenjene terapije. Pregledom prijeterapijskih i poslijeterapijskih podataka uspoređeni su stadiji proširenosti dobiveni kliničkim pregledom, patohistološkom dijagnozom i magnetskom rezonancijom te je procijenjen utjecaj magnetske rezonancije na promjenu terapijskog pristupa i ishoda liječenja.

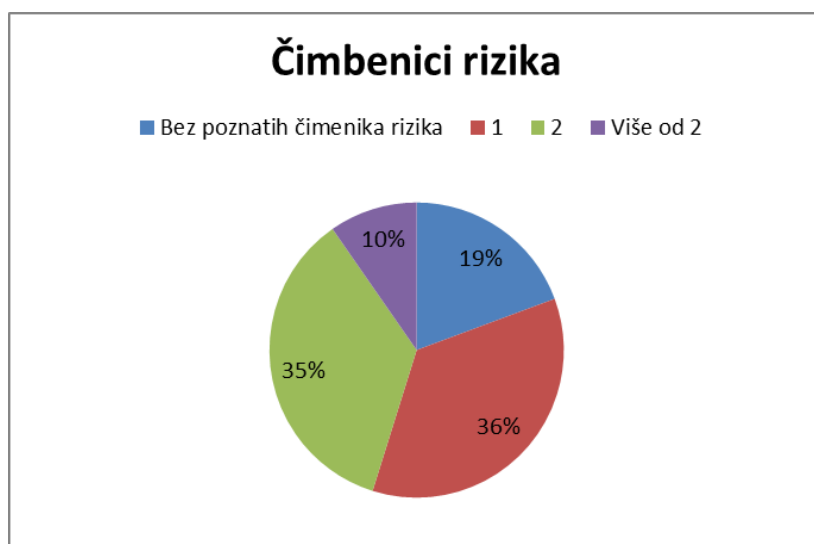
3. ISPITANICI I METODE

Ukupno je obrađeno 47 MR pretraga, od čega su 25 s indikacijom prijetepijske procjene proširenosti (primarni staging), a 22 pregleda s indikacijom procjene stanja nakon ili tijekom primijenjene terapije. Iz istraživanja su isključene bolesnice kod kojih nismo mogli prikupiti dovoljno kliničkih podataka za analizu i bolesnice kojima je kasnije patohistološkim nalazom potvrđen primarni karcinom korpusa uterusa. U retrospektivno istraživanje je uključena 31 bolesnica s karcinomom cerviksa uterusa koje su u vremenskom razdoblju od 4.1.2017. godine do 3.1.2018. godine učinile MR zdjelice na Kliničkom zavodu za radiologiju Kliničkog bolničkog centra Rijeka. Podaci su prikupljeni iz Bolničkog informacijskog sustava i Radiološkog informacijskog sustava Kliničkog bolničkog centra u Rijeci.

Svi pregledi su učinjeni na MR uređaju jakosti 1,5 T (Magnetom Avanto, Siemens, Erlangen, Njemačka) s primjenom zavojnica za zdjelicu. Prije samog snimanja, svakoj bolesnici je objašnjen postupak snimanja te je obavezno potpisala suglasnost za navedenu pretragu. Za analizu promjena korištene su sljedeće sekvence: sagitalna T2 mjerena slika turbo spin-echo (TSE, Turbo Spin-Echo), koronarna STIR sekvenca (engl. Short Tau Inversion Recovery) koja eliminira signal masti iz tkiva, transverzalna DWI sekvenca (difuzijski mjereno oslikavanje, engl. Diffusion Weighted Imaging), transverzalna T1 mjerena sekvenca, T2 mjerena slika visoke rezolucije HR-T2 (eng. High resolution) okomito na dugu os cerviksa i TRUFI (eng. true fast imaging with steady-state free precession) T2 mjerena snimka u sagitalnoj ravnini.

4. REZULTATI

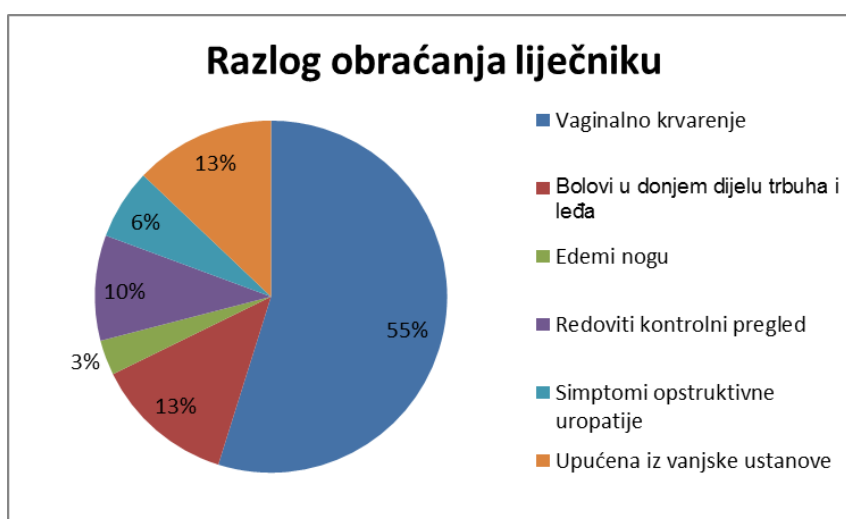
Istraživanje je uključilo 31 bolesnicu s prosječnom dobi od $55,2 \pm 12,3$ SD. Analizirana je prisutnost čimbenika rizika obolijevanja od karcinoma cerviksa. Uključeni čimbenici su bili: pozitivan HPV-HR test, vremensko razdoblje od posljednjeg ginekološkog pregleda duže od tri godine, pušenje, korištenje oralne kontracepcije, korištenje intrauterine kontracepcije (IUD), multiparitet te pozitivna obiteljska anamneza (pojava karcinoma cerviksa u bliskog srodnika). Na slici 1 prikazana je podjela u tri kategorije: bez poznatog čimbenika rizika, jedan poznat čimbenik rizika, dva poznata čimbenika rizika i više od dva poznata čimbenika rizika.



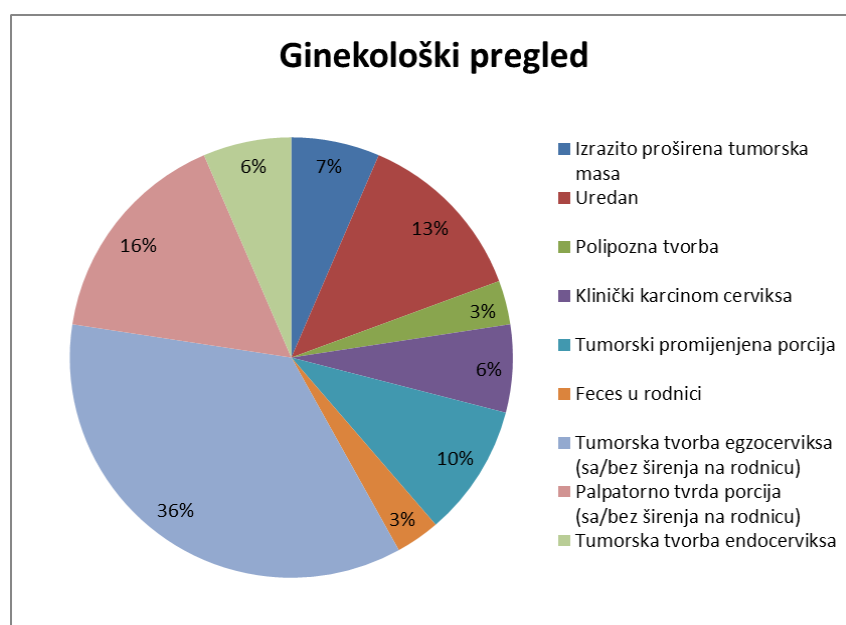
Slika 1. Podjela bolesnica prema broju rizičnih čimbenika

Od kliničkih parametara analizirani su razlozi obraćanja liječniku (specijalistu ginekologije), točnije prvi prezentirajući simptom bolesti te ginekološki nalaz kod prvog pregleda zbog sumnje na karcinom cerviksa. Najčešći razlog obraćanja liječniku bilo je vaginalno krvarenje (vancikličko ili menopauzalno). Bilo je prisutno u 55% bolesnica (Slika 2). Nalazi ginekoloških pregleda kod ispitivanih bolesnica podijeljeni su u devet opisnih kategorija (Slika 3). Najčešći nalaz početnog ginekološkog pregleda bila je vidljiva tumorska tvorba

egzocerviksa i to kod 11 bolesnica (36%) (sa ili bez širenja na vaginu). Ostali nalazi su bili: palpatorno tvrda porcija (sa/bez širenja na vaginu) kod pet bolesnica (16%), uredan nalaz kod četiri bolesnice (13%), tumorski promijenjena porcija kod tri bolesnice (10%), izrazito proširena tumorska masa kod dvije bolesnice (6%), klinički karcinom cerviksa (6%), tumorska tvorba endocerviksa (6%), polipozna tvorba kod jedne bolesnice (3%) i feces u rodnici (3%).



Slika 2. Simptomi kod prve manifestacije bolesti



Slika 3. Nalaz ginekološkog pregleda kod prve manifestacije bolesti

Pri ginekološkom pregledu u bolesnica je učinjena biopsija i/ili konizacija sumnjive lezije. Patohistološkom dijagnostikom dobiveni su rezultati koje su prikazani u tablici 2. Karcinom pločastog epitela se pokazao kao najčešći tip karcinoma cerviksa (78%). Slijede ga adenokarcinom (13%) te dva rijetka tipa klarocelularni i adenoskvamozni karcinom (3,2%).

Tablica 2. Patohistološka dijagnoza u ispitivanih bolesnica

PHD	N (31)	%
Pločasti (skvamozni) karcinom	24	77,4
Adenokarcinom	4	13
Adenoskvamozni karcinom	1	3,2
Klarocelularni karcinom	1	3,2
Nije uzet	1	3,2

Od ukupnog broja bolesnica obrađeni su MR nalazi prije i nakon početka primarne terapije. Od ukupno 47 obrađenih MR, 25 ih je imalo indicaciju prijeterapijsku procjenu proširenosti patohistološki verificiranog karcinoma cerviksa, a 22 je kao indicaciju imalo procjenu proširenosti nakon završenog liječenja ili tijekom liječenja (odgovor tumora na terapiju koja je u tijeku). Nalazi MR su uspoređeni s kliničkom procjenom proširenosti (FIGO stadij). Rezultati su prikazani u tablici 3 i 4.

Tablica 3: Distribucija kliničkog i radiološkog stadija bolesti kod bolesnica kojima je učinjena MR u svrhu procjene proširenosti bolesti prije terapijskog pristupa

FIGO stadij	Klinički stadij		Stadij određen na MR	
	N=25	%	N=25	%
Nema tumora	1	4%	2	8%
In-situ	-	-	-	-
Stadij I				
IA1	0	0%	2	8%
IA2	0	0%		
IB1	3	12%	2	8%
IB2	2	8%	0	0%
Stadij II				
IIA1	1	4%	0	0%
IIA2	1	4%	1	4%
IIB	7	28%	11	44%
Stadij III				
IIIA	0	0	0	0%
IIIB	8	32%	0	0%
Stadij IV				
IVA	0	0%	5	20%
IVB	2	8%	2	8%

Tablica 4: Distribucija kliničkog i radiološkog stadija bolesti u bolesnica kojima je učinjena MR u svrhu procjene proširenosti bolesti nakon primjene terapije

FIGO stadij	Klinički stadij		Stadij određen na MR	
	N=22	%	N=22	%
Nema tumora	1	4.5%	11	50%
In-situ	-	-	-	-
Stadij I				
IA1	0	0%	0	0%
IA2	0	0%		
IB1	3	13.6%	1	4.5%
IB2	0	0%	0	0%
Stadij II				
IIA1	0	0%	2	9.1%
IIA2	0	0%	0	0%
IIB	7	31.8%	5	22.8%
Stadij III				
IIIA	0	0%	0	0%
IIIB	9	41.1%	0	0%
Stadij IV				
IVA	1	4.5%	3	13.6%
IVB	1	4.5%	0	0%

Od ukupno obrađenih MR pregleda samo je osam pregleda učinjeno prije kirurškog liječenja. Kirurgija je u šest bolesnica bila primarno liječenje, a u dvije bolesnice kao liječenje recidiva. Stoga njihove nalaze možemo usporediti i s patohistološkim stupnjevanjem karcinoma cerviksa. Analiza kirurški liječenih bolesnica prikazana je u tablici 5. Jedna bolesnica je liječena palijativnom totalnom egzanteracijom zdjelice (stadij IVA), jedna bolesnica s radikalnom trahelektomijom i zdjeličnom limfadenektomijom (stadij IB1), jedna bolesnica s običnom histerektomijom i adneksetomijom (bez detekcije tumora na MR), a kod ostalih bolesnica izvršena je radikalna histerektomija sa zdjeličnom limfadenektomijom. Sve ostale bolesnice su primarno liječene kemoradioterapijom (25), neoadjuvantnom kemoterapijom (3) i radioterapijom (2). U tri bolesnice se nije primijenio niti jedan modalitet liječenja već samo suportivna skrb.

Tablica 5: Distribucija kliničkog, radiološkog i patohistološkog stadija bolesti kod bolesnica koje su bile podvrgnute kirurškom liječenju tumora

FIGO stadij	Klinički stadij		Stadij određen na MR		Patohistološki stadij	
	N=8	%	N=8	%	N=8	%
Nema tumora	-	-	1	12.5%	1	12.5%
In-situ	-	-	-	-	-	-
Stadij I						
IA1	-	-	2	25%	1	12.5%
IA2	-	-			-	-
IB1	4	50%	3	37.5%	3	37.5%
IB2	1	12.5%	-	-	2	25%
Stadij II						
IIA1	1	12.5%	-	-	-	-
IIA2	-	-	-	-	-	-
IIB	1	12.5%	1	12.5%	-	-
Stadij III						
IIIA	-	-	-	-	-	-
IIIB	-	-	-	-	-	-
Stadij IV						
IVA	1	12.5%	1	12.5%	1	12.5%
IVB	-	-	-	-	-	-

U korelaciji stupnjevanja karcinoma MR-om i FIGO klasifikacijom uočilo se da je MR pokazala veći stadij od kliničkog pregleda u 10 slučajeva (21,28%), manji stadij u 19 slučajeva (40,42%), a isti stadij je pokazala u 14 slučajeva (29,79%). U tri slučaja (6,38%) kliničkim pregledom se nije mogao odrediti FIGO stadij karcinoma već je procjena proširenosti utemeljena isključivo na MR nalazima. Sva tri slučaja su klasificirana kao FIGO IIB. Također kod jednog slučaja (2,13%) MR nije mogla pokazati niti diferencirati tumor od ostalog tkiva zbog opsežnih fibroznih promjena uslijed primijenjenog zračenja.

MR je utjecala na promjenu terapije u 13 slučajeva od ukupnih 47 (27,66%). Od toga kod četiri slučaja MR je utjecala da se terapija promijeni u kirurško liječenje, kod četiri slučaja na temelju MR daljnje liječenje se ukinulo, a u ostalih pet slučajeva metoda liječenja je promijenjena u kemoradioterapiju.

5. RASPRAVA

Ovo istraživanje je provedeno na uzorku od 31 bolesnice kod kojih smo retrospektivno analizirali ukupno 47 MR nalaza. Kod svih bolesnica analizirali smo kliničku sliku i ginekološki nalaz koji su prethodili MR te odgovarajući terapijski pristup koji je uslijedio. Analizirana je klinička procjena proširenosti karcinoma cerviksa FIGO klasifikacijom i njezina korelacija sa procjenom proširenosti na MR.

U sklopu kliničke procjene analizirani su rizični čimbenici za razvoj karcinoma cerviksa. Obrađeni čimbenici su: pozitivan HPV-DNA test, vremensko razdoblje od posljednjeg ginekološkog pregleda duže od tri godine, pušenje, korištenje oralne kontracepcije, korištenje intrauterine kontracepcije (IUD), multiparitet te pozitivna obiteljska anamneza (pojava karcinoma cerviksa u bliskog srodnika). Istraživanjem se pokazalo da je 25 bolesnica (81%) imalo minimalno jedan poznati rizični čimbenik. Treba naglasiti da su prema dostupnim podacima samo dvije bolesnice učinile HPV-DNA test i kod obje je test bio pozitivan na visokorizične sojeve virusa. S obzirom da su podaci o rizičnim čimbenicima dobiveni iz Bolničkog informatičkog sistema (IBIS) u kojem nisu dostupni podaci o citološkim nalazima, taj postotak bi u stvarnosti mogao biti veći jer prema literaturi HPV je odgovoran za 90% svih karcinoma cerviksa.²⁸

Od kliničke slike analizirani su podaci o razlogu dolaska na ginekološki pregled kod kojeg je postavljena sumnja na karcinom cerviksa. Pokazalo se da je najčešći razlog obraćanja liječniku bilo vaginalno krvarenje (uključujući i vaginalnu sukrvicu) koje je bilo prisutno u 17 bolesnica (55%). Ostali razlozi obraćanja liječniku bili su bolovi u donjem dijelu trbuha i leđa kod četiri bolesnice (13%), simptomi opstruktivne uropatije kod dvije bolesnice (6%) i edemi nogu kod jedne bolesnice (3%). Iz dobivenih je rezultata vidljivo da samo 10% ispitivanih bolesnica nije imalo kliničkih simptoma u trenutku postavljanja sumnje na karcinom cerviksa.

Simptomi se javljaju s progresijom i širenjem tumora u okolinu. Bolovi u leđima ukazuju na zahvaćanje opturatorskog živca, razvoj edema donjih udova na kompresiju zdjelčnih vena, a opstruktivna uropatija na zahvaćanje mokraćnog mjehura ili uretera. To znači da se većina obrađenih bolesnica javila u uznapredovalom stadiju. To možemo povezati i s time što je MR prvi uključni kriterij u ovom istraživanju, a koji se u praksi učini onda kada se sumnja na stadij IB ili viši kada je bolest rijetko asimptomatska.⁴

Ginekološki pregled uključuje pregled u spekulima i rektovaginalni inspeksijski pregled. Zahvaćenost parametrija koje se određuje ginekološkim pregledom obrađeno je u sklopu procjene proširenosti FIGO klasifikacijom. Palpatorno tvrda ili skraćena parametrija ukazuju na FIGO stadij IIB ili viši. Prikazani rezultati ukazuju da su gotovo sve ispitivane bolesnice imale patološki nalaz cerviksa, dok su samo četiri bolesnice imale uredan ginekološki pregled. Ovi rezultati se također mogu povezati s činjenicom da ispitivana skupina je određena na temelju učinjene MR koja se obično indicira kod sumnje na proširenu bolest. Također, rezultati mogu ukazivati da se većina bolesnica nije redovito kontrolirala jer prema postojećoj literaturi vremenski period prelaska preinvazivnih lezija cerviksa u invazivne lezije iznosi između 10 i 20 godina.²⁹

Biopsijom sumnjivih dijelova cerviksa ili vidljivog tumora određuje se vrsta karcinoma. Patohistološkom analizom bioptata dokazan je karcinom pločastih stanica (carcinoma planocellulare cervicis uteri) kod 24 bolesnice (78%). Kod četiri bolesnice (13%) dokazan je karcinom žljezdanih stanica (adenocarcinoma cervicis uteri). Rezultati učestalosti planocelularnog i adenokarcinoma u ovom istraživanju odgovaraju učestalosti koja se spominje u literaturi. Adenoskvamozni karcinom je rijedak oblik karcinoma cerviksa koji sadrži maligne epitelne i žljezdane stanice. Jednako se dijagnosticira i liječi kao pločasti i

adenokarcinom, međutim prognoza je lošija. Klarocelularni tip je rijetka podvrsta adenoskvamoznog karcinoma.

Korelacija kliničke procjene proširenosti prema FIGO klasifikaciji s procjenom proširenosti na MR prije i poslije provedenog liječenja pokazuje slične razlike u stupnjevanju bolesti. Kliničkom procjenom najčešće je određen stadij IIIB, zatim stadij IIB te IB1. Učinjene MR pretrage u našoj grupi bolesnica nisu utvrdile niti jedan stadij IIIB. MR nalaz nakon provedenog liječenja u 50% slučajeva nije pokazao postojanje tumora što govori u prilog izvrsnog terapijskog odgovora na primijenjeno liječenje. Ako izuzmemo te slučajeve MR je najčešće pokazala stadij IIB i IVA. To pokazuje da je procjena zahvaćanja zdjelice palpacijskom metodom bila ili podcijenjena od strane MR ili je MR pokazala proširenost osim na zdjelice i na susjedne organe. Ako je stadij IIIB klinički procijenjen dokazanom hidronefrozom na ultrazvuku abdomena ili pijelografijom (promjena koja na MR-u zdjelice nije vidljiva, ev. zahvaćanje uretera), a bez zahvaćanja zdjelice, tada je stadij IIIB bio podcijenjen od strane MR. Bez obzira na mnoge razlike između stadija IIB, IIIB i IVA, svi imaju istu indikaciju za primarno liječenje: primjenu primarne konkomitantne kemoradioterapije. Stoga prisutne razlike između ovih stadija samostalno nisu utjecale na promjenu vrste primijenjene terapije.

Kod MR pregleda učinjenih prije kirurškog liječenja uočava se bolja korelacija MR nalaza s postoperacijskom patohistološkom analizom. MR je u 50% slučajeva dobro korelirala s patohistološkim stadijem dok je klinički pregled odgovarao patohistološkom nalazu u 37,5% slučajeva. Ovi rezultati odgovaraju većini literaturnih navoda koji govore u prilog veće točnosti MR u odnosu na kliničku procjenu, gdje prema nekim istraživanjima točnost MR u procjeni veličine tumora je i do 93%, dok je točnost kliničke procjene manja od 60%.⁴

Gledajući ukupne nalaze MR manje od trećine nalaza je odgovaralo FIGO stadiju određenom temeljem kliničke procjene. Češće je pokazao niži stadij (40%) nego viši (21%), što se razlikuje u literaturi gdje se navodi da MR češće precjenjuje stadij.³⁰ Međutim, najvažniji parametar je utjecaj na promjenu terapijskog pristupa. U ovom istraživanju pokazalo se da je MR utjecala na promjenu metode liječenja u 27% slučajeva. Na ovaj rezultat je utjecala činjenica da je većina bolesnica koje su ušle u ovo istraživanje bila u uznapredovalom stadiju kod postavljanja sumnje na karcinom cerviksa. Stoga, iako je MR pokazala viši ili niži stadij, nije došlo do promjene u terapiji jer je primarna indikacija za FIGO stadije IB2, IIA2, IIB, IIIA, IIIB i IVA ista (primarna konkomitantna kemoradioterapija). MR ima veći utjecaj na promjenu terapije kod stadija IB, IIA i IIB, gdje veličina tumora i zahvaćenost parametrija odlučuju o primarnom kirurškom ili primarnom kemoradioterapijskom pristupu. Ovim istraživanjem se pokazala i važnost MR u praćenju bolesnica nakon završene terapije jer je u nekim slučajevima pokazala da je primijenjeno liječenje bilo uspješno i da više nema terapijskih indikacija.

6. ZAKLJUČAK

Magnetska rezonancija posljednjih godina dobiva sve veću ulogu u dijagnostici i liječenju ginekoloških tumora. Ovaj trend proistječe iz želje za dobivanjem točnog stadija i ranog otkrivanja bolesti što omogućuje optimalno liječenje te smanjenje morbiditeta i mortaliteta. MR, iako još uvijek nije službeno uključena u FIGO sustav stupnjevanja, široko je prihvaćena metoda kao najpouzdanija slikovna tehnika za primarnu procjenu proširenosti i praćenje bolesti. Svojom sposobnosti i osjetljivosti u karakterizaciji tkiva omogućuje procjenu proširenosti karcinoma cerviksa nadopunjujući mogućnosti fizikalnog pregleda i drugih dijagnostičkih metoda.

Ovim istraživanjem željela se pokazati uloga MR u procjeni proširenosti karcinoma cerviksa uspoređujući klinički pregled, patohistološki nalaz, nalaz magnetske rezonancije i terapijski pristup. Ustvrdilo se da, iako su klinički pregled i MR pokazali razlike u stupnjevanju bolesti i nisu međusobno dobro korelirali, konačan terapijski izbor se promijenio u manjem broju slučajeva. Kod većine bolesnica koje su ušle u ovo istraživanje dijagnosticiran je lokalno proširen karcinom cerviksa, čime je operativno liječenje kontraindicirano, odnosno primarna indikacija je kemoradioterapija. U malog broja bolesnica koje su liječene kirurškim zahvatom postoperativna patohistološka analiza pokazala je bolju korelaciju s MR stagingom nego s kliničkom procjenom. Možemo zaključiti kako je uloga MR u procjeni proširenosti karcinoma cerviksa nadopuna kliničkom pregledu te, iako ga ne može zamijeniti, može utjecati na odluke o vrsti liječenja i može dati klinički važne prognostičke informacije.

7. SAŽETAK

Karcinom cerviksa uterusa je najčešći genitalni tumor u žena u nerazvijenim zemljama. Prognoza karcinoma cerviksa ovisi o stadiju bolesti, statusu limfnih čvorova, volumenu i dubini invazije tumora. Najčešće korišten sustav procjene proširenosti karcinoma cerviksa je onaj kojeg je usvojila Međunarodna federacija ginekologa i porodničara (FIGO). On se temelji isključivo na kliničkoj procjeni uključujući: fizikalni pregled, biopsiju sumnjivih lezija, RTG grudnih organa, cistoskopiju i rektoskopiju. Danas se sve više upotrebljavaju slikovne dijagnostičke metode, a najpoželjnija metoda je magnetska rezonancija. MR se opisuje kao najtočnija neinvazivna slikovna metoda u procjeni proširenosti karcinoma cerviksa.

Ovim istraživanjem, koje je uključilo 31 bolesnicu i ukupno 47 nalaza MR, željela se prikazati uloga magnetske rezonancije u procjeni proširenosti karcinoma cerviksa kod bolesnica prije i nakon primijenjene terapije. Uz svaki MR analizirala se klinička slika i ginekološki nalaz koji su prethodili MR-u te odgovarajući terapijski pristup koji je uslijedio. Samo 8 bolesnica je liječeno kirurški dok su ostale liječene kemoradioterapijom. MR je utjecala na terapiju u 27% slučajeva i bolje je korelirala s patohistološkim nalazom nego klinička procjena. Većina bolesnica je bila u uznapređovalom stadiju što je utjecalo na rezultate istraživanja.

Možemo zaključiti kako je uloga MR u procjeni proširenosti karcinoma cerviksa nadopuna kliničkom pregledu te, iako ga ne može zamijeniti, može utjecati na odluke o vrsti liječenja i može dati klinički važne prognostičke informacije.

Ključne riječi: karcinom cerviksa, magnetska rezonancija, FIGO klasifikacija karcinoma cerviksa

8. SUMMARY

Cervical cancer is the most common genital malignancy among women in the developing countries. The prognosis of cervical cancer is determined by stage, nodal status, tumor volume, and depth of invasion. The most widely used staging system for cervical cancer is system developed by the International Federation of Gynecologic Oncology (FIGO). It is based only on clinical assessment which includes: physical examination, lesion biopsies, chest radiography, cystoscopy, and rectoscopy. Currently, there is an increased use of imaging modalities and the preferred imaging method for local cervical cancer evaluation is magnetic resonance imaging. MRI has been described as the most accurate, noninvasive imaging modality in staging of cervical carcinoma.

With this study which included 31 patients and total of 47 MRI findings we aimed to assess the role of magnetic resonance imaging in the staging of cervical cancer in pretreatment and posttreatment patients. With each MRI finding, physical examination and treatment options were analyzed. Only 8 patients underwent surgery while the rest were treated with chemoradiotherapy. MRI had an impact on the treatment in 27% of the cases and had a better concordance with pathological staging. Most of the patients were in advanced stages of the disease which affected the results.

In conclusion, the role of MRI in the staging of cervical cancer is a complementary method to the clinical assessment and it can't replace it. However, it can influence the treatment options and give important clinical prognostic information.

Key words: cervical cancer, magnetic resonance imaging, cervical cancer staging

9. LITERATURA

1. Fennell J, Scholber J, Grosu A, et al. MRI and FDG-PET/CT imaging in gynecological malignancies: the radiation oncology perspective. *Q J Nucl Med Mol Imaging* 2016; 60:117-123.
2. Dappa E, Elger T, Hasenburg A, et al. The value of advanced MRI techniques in the assessment of cervical cancer: a review. *Insights Imaging* 2017; 8:471–481.
3. Stenstedt K, Hellström AC, Fridsten S, et al. Impact of MRI in the management and staging of cancer of the uterine cervix. *Acta Oncologica* 2011; 50(3):420-426.
4. Freeman SJ, Aly AM, Kataoka MY, et al. The revised FIGO staging system for uterine malignancies: Implications for MR imaging. *RadioGraphics* 2012; 32:1805–1827.
5. Sala E, Wakely S, Senior E, et al. MRI of Malignant Neoplasms of the Uterine Corpus and Cervix. *AJR* 2007; 188:1577–1587.
6. Hancke K, Heilmann V, Straka P, et al. Pretreatment staging of cervical cancer: Is imaging better than palpation. *Ann Surg Oncol* 2008; 15(10): 2856–2861.
7. Bruni L, Barrionuevo-Rosas L, Albero G, et al. ICO/IARC Information Centre on HPV and Cancer (HPV Information Centre). Human Papillomavirus and Related Diseases in Europe. Summary Report 2017 [Internet]; 2017 [cited 2018 Jun 5] Available from: <http://www.hpvcentre.net/statistics/reports/XWX.pdf>.
8. Patel, S, Liyanage SH, Sahdev A, et al. Imaging of endometrial and cervical cancer. *Insights Imaging* 2010; 1:309–328.

9. Thomeer MG, Gerestein C, Spronk S, et al. Clinical examination versus magnetic resonance imaging in the pretreatment staging of cervical carcinoma: systematic review and meta-analysis. *Eur Radiol* 2013; 23:2005–2018.
10. Ferlay J, Soerjomataram I, Ervik M, et al. GLOBOCAN 2012 v1.0, Cancer Incidence and Mortality Worldwide: IARC CancerBase No. 11 [Internet]. Lyon, France: International Agency for Research on Cancer; 2013 [cited 2018 Jun 3]. Available from: <http://globocan.iarc.fr>.
11. Ferlay J, Steliarova-Foucher E, Lortet-Tieulent J, et al. Cancer incidence and mortality patterns in Europe: Estimates for 40 countries in 2012. *Eur. J. Cancer* 2013; 49: 1374-1403.
12. Hrvatski zavod za javno zdravstvo, Registar za rak Republike Hrvatske. Incidencija raka u Hrvatskoj 2015., Bilten 40, Zagreb, 2018.
13. ECIS - European Cancer Information System[Internet]; 2018 [cited 2018 Jun 3]. Available from <https://ecis.jrc.ec.europa.eu>.
14. Colombo N, Carinelli S, Colombo A, et al. Cervical cancer: ESMO Clinical practice guidelines for diagnosis, treatment and follow-up [Internet]. *Annals of Oncology* 2012 [cited 2018 May 30]; 23 Suppl7: vii27–vii32. Available from: <http://annonc.oxfordjournals.org>.
15. Damjanov I, Seiwerth S, Jukić S, et al. Patologija, peto preuredeno i dopunjeno izdanje. Zagreb: Medicinska naklada; 2017.
16. Holowaty P, Miller AB, Rohan T, et al. Natural history of dysplasia of the uterine cervix. *J Nat Cancer Inst* 1999; 91(3):252-258.

17. American Cancer Society. Cancer Facts and Figures. Atlanta, Ga: American Cancer Society [Internet]; 2018 [cited 2018 June 11]. Available from:
<https://www.cancer.org/cancer/cervical-cancer/causes-risks-prevention/risk-factors.html>.
18. Saslow D, Solomon D, Herschel WL, et al. American Cancer Society, American Society for Colposcopy and Cervical Pathology, and American Society for Clinical Pathology screening guidelines for the prevention and early detection of cervical cancer. *CA Cancer J Clin*. 2012; 62(3): 147–172.
19. Pecorelli S, Zigliani L, Odicino F, et al. Revised FIGO staging for carcinoma of the cervix. *Int J Gynecol Obstet* 2009; 105: 107–108.
20. American Cancer Society. Cancer Facts and Figures. Atlanta, Ga: American Cancer Society [Internet]; 2018 [cited 2018 June 11]. Available from:
<https://www.cancer.org/cancer/cervical-cancer/detection-diagnosis-staging/staged.html>.
21. Srivastava S. Staging of cervical carcinoma. PathologyOutlines.com website [Internet]; 2018 [cited June 19, 2018]. Available from:
<http://www.pathologyoutlines.com/topic/cervixstaging.html>.
22. Hrvatski liječnički zbor, Hrvatsko društvo za ginekologiju i opstetriciju. Kliničke upute za dijagnostiku, liječenje i praćenje bolesnica oboljelih od raka vrata maternice, S1 smjernice za dijagnostiku i liječenje karcinoma cerviksa [Internet]; 2013 [cited May 25, 2018]. Available from:
<http://www.hdgo.hr/userFiles/upload/documents/HDGO%20smjernice/ONK/HDGO-S1-Onkologija-Cerviks.pdf>.

23. Bourgioti C, Chatoupis K, Mouloupoulos LA, et al. Current imaging strategies for the evaluation of uterine cervical cancer. *World J Radiol* 2016; 8(4): 342-354.
24. Balleyguier C, Sala E, Da Cunha T, et al. Staging of uterine cervical cancer with MRI: guidelines of the European Society of Urogenital Radiology. *Eur Radiol* 2011; 21:1102–1110.
25. Bhosale P, Peungjesada S, Devine C, et al. Role of magnetic resonance imaging as an adjunct clinical staging in cervical carcinoma. *J Comput Assist Tomogr* 2010; 34(6):855-864.
26. Fields EC, Weiss E. A practical review of magnetic resonance imaging for the evaluation and management of cervical cancer. *Radiat Oncol* 2016; 11:15.
27. Mahajan M, Kuber R, Chaudhari KR, et al. MR imaging of carcinoma cervix. *Indian J Radiol Imaging* 2013; 23:247-252.
28. Muñoz N, Bosch FX, de Sanjosé S, et al. Epidemiologic classification of human papillomavirus types associated with cervical cancer. *N Engl J Med*. 2003; 348(6): 518-527.
29. Vink MA, Bogaards JA, van Kemenade FJ, et al. Clinical progression of high-grade cervical intraepithelial neoplasia: estimating the time to preclinical cervical cancer from doubly censored national registry data. *Am J Epidemiol*. 2013; 178(7): 1161-1169.
30. Boss EA, Barentsz JO, Massuger L, et al. The role of MR imaging in invasive cervical carcinoma (review). *Eur Radiol* 2000; 10: 256-270.

10. ŽIVOTOPIS

Anja Baćan rođena je 6.11.1993. godine u Sisku. Osnovnu školu te osnovnu glazbenu školu smjer klavir završava 2008. godine u Sisku te iste godine upisuje Gimnaziju Sisak koju završava s odličnim uspjehom. 2012. godine upisuje Integrirani preddiplomski i diplomski studij medicine na Medicinskom fakultetu Sveučilišta u Rijeci. Tijekom studija kao član studentske udruge sudjelovala je u raznim aktivnostima uključujući zdravstveno obrazovanje mladih i javnozdravstvene akcije pučanstva. 2017. godine sudjeluje na međunarodnoj razmjeni studenata medicine u gradu Krakovu u Poljskoj. Tečno govori engleski te se služi i njemačkim jezikom.