

RADIJALNI PRISTUP U PERKUTANIM KORONARNIM INTERVENCIJAMA

Obadić, Valentina

Master's thesis / Diplomski rad

2018

Degree Grantor / Ustanova koja je dodijelila akademski / stručni stupanj: **University of Rijeka, Faculty of Medicine / Sveučilište u Rijeci, Medicinski fakultet**

Permanent link / Trajna poveznica: <https://um.nsk.hr/um:nbn:hr:184:138863>

Rights / Prava: [In copyright](#)/[Zaštićeno autorskim pravom.](#)

Download date / Datum preuzimanja: **2024-11-30**



Repository / Repozitorij:

[Repository of the University of Rijeka, Faculty of Medicine - FMRI Repository](#)



SVEUČILIŠTE U RIJECI
MEDICINSKI FAKULTET
INTEGRIRANI PREDDIPLOMSKI I DIPLOMSKI
SVEUČILIŠNI STUDIJ MEDICINE

Valentina Obadić

RADIJALNI PRISTUP U PERKUTANIM KORONARNIM INTERVENCIJAMA

Diplomski rad

Rijeka, 2018.

SVEUČILIŠTE U RIJECI
MEDICINSKI FAKULTET
INTEGRIRANI PREDDIPLOMSKI I DIPLOMSKI
SVEUČILIŠNI STUDIJ MEDICINE

Valentina Obadić

RADIJALNI PRISTUP U PERKUTANIM KORONARNIM INTERVENCIJAMA

Diplomski rad

Rijeka, 2018.

Mentor rada: doc.dr.sc. Tomislav Jakljević dr.med.

Diplomski rad ocjenjen je dana _____ u/na _____

_____, pred povjerenstvom u sastavu:

1. _____

2. _____

3. _____

Rad sadrži 38 stranica, 2 slike, 2 tablice, 56 literaturnih navoda.

ZAHVALA

Željela bih se iskreno zahvaliti mentoru, doc.dr.sc. Tomislavu Jakljeviću dr.med., na neizmjernej pomoći, trudu i strpljenju koje je pružio prilikom pisanja ovog diplomskog rada. Još važnije od toga, hvala Vam na ljubavi prema kardiologiji koju ste uspješno prenijeli i na mene.

Hvala svim prijateljima koji su prolazili sve uspone i padove zajedno sa mnom. Bez Vas posljednjih 6 godina ne bi bilo ni približno isto.

Za kraj, najveća hvala mami Đurđi, tati Dubravku i bratu Vedranu. Ovo je vaše koliko je i moje.

Hvala Vam što ste to omogućili.

Sadržaj

1. UVOD	1
2. SVRHA RADA	3
3. PERKUTANE KORONARNE INTERVENCIJE	4
4. RADIJALNA ARTERIJA	7
4.1. ANATOMIJA	7
4.2. ISKORISTIVOST RADIJALNE ARTERIJE U KLINIČKE SVRHE	8
4.3. PROCJENA KOLATERALNOG KRVNOG OPTOKA	9
5. TRANSRADIJALNI PRISTUP	12
6. TRANSRADIJALNI PRISTUP U PACIJENATA S VISOKIM RIZIKOM	14
6.1. AKUTNI KORONARNI SINDROM	14
6.2. ŽENSKI SPOL	15
6.3. SPASONOSNI PCI (engl. <i>rescue PCI</i>)	15
6.4. STARIJI PACIJENTI	16
6.5. PRETILI PACIJENTI	17
7. KOMPLIKACIJE RADIJALNOG PRISTUPA	18
7.1. RADIJALNI SPAZAM	18
7.2. OKLUZIJA RADIJALNE ARTERIJE	19
7.3. RIJETKE VASKULARNE KOMPLIKACIJE	20
7.3.1. Hematom	21
7.3.2. Perforacija radijalne arterije	22
7.3.3. Sindrom odjeljka podlaktice	22
7.3.4. Avulzija radijalne arterije	23
7.3.5. Pseudoaneurizma radijalne arterije	23

8. RASPRAVA.....	24
9. ZAKLJUČCI	27
10. SAŽETAK.....	28
11. SUMMARY.....	29
12. LITERATURA.....	30
13. ŽIVOTOPIS.....	38

POPIS SKRAĆENICA I AKRONIMA

SZO – Svjetska zdravstvena organizacija

PCI – perkutana koronarna intervencija (engl. *percutaneous coronary intervention*)

PTCA – perkutana transluminalna koronarna angioplastika (engl. *percutaneous transluminal coronary angioplasty*)

TR – transradijalni

TF – transfemoralni

NSTEMI – infarkt miokarda bez ST-elevacije (engl. *non ST-elevation myocardial infarction*)

STEMI – infarkt miokarda sa ST-elevacijom (engl. *ST-elevation myocardial infarction*)

BA – balonska angioplastika

FDA – Američka agencija za hranu i lijekove (engl. *Food and Drug Administration*)

DES – stent koji otpušta lijek (engl. *drug-eluting stent*)

ACS – akutni koronarni sindrom (engl. *acute coronary syndrome*)

MACE – veliki neželjeni kardiovaskularni događaj (engl. *major adverse cardiac event*)

i.j. – internacionalne jedinice

RAO – okluzija radijalne arterije (engl. *radial artery occlusion*)

1. UVOD

Kardiovaskularne bolesti su bolesti srca i krvnih žila koje su u najvećem broju slučajeva uzrokovane aterosklerotskim promjenama, tj. lokalnim suženjima lumena arterija nakupinom koju nazivamo aterom ili plak. Kada takve aterosklerotske promjene zahvaćaju krvne žile srca te izazivaju simptome, nazivamo ih ishemijskom bolesti srca. Kardiovaskularne bolesti su, prema podacima Svjetske zdravstvene organizacije (SZO), vodeći uzrok smrtnosti u svijetu, a ishemijske bolesti srca najčešće su u toj skupini bolesti. Unatoč značajnom napretku koji je postignut u prevenciji, dijagnostici i liječenju, ishemijske bolesti srca i dalje su vodeći pojedinačni uzrok smrti u svijetu te se procjenjuje da je zbog istih u 2008. godini umrlo 7 249 000 osoba (SZO) [1].

Koronarografija je danas zlatni standard u dokazivanju i procjeni težine zahvaćenosti koronarnih arterija aterosklerotskim promjenama, a perkutane koronarne intervencije, zajedno s farmakološkim mjerama, temelj liječenja ishemijske bolesti srca [2, 3]. Koronarografija je invazivni dijagnostički postupak pri kojem se perkutanom metodom perifernom arterijom uvodi kateter u ušća koronarnih arterija, a primjenom se kontrasta omogućuje uvid u anatomiju i morfologiju tih arterija. Na osnovi nalaza koronarografije može se planirati daljnje farmakološko ili kirurško liječenje ili se može odmah pristupiti minimalno invazivnoj revaskularizaciji, tj. perkutanoj koronarnoj intervenciji. Perkutana koronarna intervencija (engl. *percutaneous coronary intervention* – PCI) terapijski je postupak u koji spadaju perkutana transluminalna koronarna angioplastika balonom (engl. *percutaneous transluminal coronary angioplasty* - PTCA) bez implantacije stenta te PCI s implantacijom stenta. Stent ili potpornica metalna je cjevčica koja se ugrađuje u stenoziranu žilu nakon prethodne dilatacije balonom s ciljem održavanja prohodnosti lumena.

Iako je transfemoralni (TF) pristup dominirao u eksplozivnom razvoju interventne kardiologije, već 1948. godine Stig Radner objavljuje jedan od prvih opisa transradijalne (TR) centralne kateterizacije s pokušajem koronarografije [3, 4]. Unatoč entuzijazmu, ograničenja tadašnje tehnologije ipak su davala prednost većim krvnim žilama, kao femoralnoj arteriji. Ferdinand Kiemeneij 1992. godine u Amsterdamu izvodi prvu transradijalnu PTCA-u, nakon koje odmah 1993. godine slijedi i prvi transradijalno postavljen stent. Zbog tih uspjeha Kiemeneij je prozvan „ocem transradijalne intervencije“ [5]. U novije vrijeme, transradijalni pristup postaje preferirano mjesto punkcije zbog nižih stopa vaskularnih komplikacija, smanjene bolničke smrtnosti, smanjenih troškova i veće ugone za pacijente [6, 7].

Godine 2015. Europsko kardiološko društvo u smjernicama za liječenje infarkta miokarda bez ST-elevacije (engl. *non ST-elevation myocardial infarction* – NSTEMI) izdaje najviši stupanj preporuke (1A) za uporabu transradijalnog nad transfemoralnim pristupom [8]. Dvije godine kasnije, isto čini i u smjernicama za liječenje infarkta miokarda sa ST-elevacijom (engl. *ST-elevation myocardial infarction* – STEMI) [9].

2. SVRHA RADA

Svrha ovog rada je istražiti najnovije spoznaje iz relevantne literature o prednostima i nedostacima radijalnog pristupa u usporedbi s ostalim pristupima srčanoj kateterizaciji i perkutanim koronarnim intervencijama. Ukazati na najvažnije komplikacije i modalitete njihova liječenja. Osvrnuti se na zastupljenost radijalnih PCI u svijetu i usporediti te podatke s trenutno važećim smjernicama.

3. PERKUTANE KORONARNE INTERVENCIJE

Do 1950-ih godina koristila se Sonesova tehnika prilikom izvođenja koronarnih intervencija. Navedena tehnika temeljila se na resekciji mekih tkiva do vizualizacije arterije ili vene koja će se kateterizirati. Perkutani pristup intervencijama kakav poznajemo danas duguje se radiologu Svenu-Ivaru Seldingeru, prema kojem je tehnika punkcije radne arterije perkutanom kateteriziranjem dobila ime Seldingerova tehnika [6].

Perkutana koronarna intervencija minimalno je invazivan postupak ponovnog otvaranja aterosklerotskim procesom začepljene ili sužene koronarne krvne žile. Procedura obuhvaća dovođenje katetera punkcijom periferne arterije do mjesta suženja srčanih arterija, te napuhavanje balona na suženom području sa svrhom proširenja luminalnog dijametra i, u većini slučajeva, postavljanjem stenta u dilatirani lumen. Time se normalizira protok krvi do miokarda i postiže cilj PCI-a, a to je smanjenje simptoma u pacijenta [10].

Povijest PCI-a počinje sedamdesetih godina prošlog stoljeća, kada je njemački liječnik Andreas Grüntzig učinio jedan od najvažnijih tehnoloških i terapijskih pomaka u kardiologiji 20. stoljeća. Naime, 1974. godine uspješno je izveo prvu balonsku angioplastiku (BA) femoralne arterije, a 1977. istu na prednjoj silaznoj grani lijeve koronarne arterije (engl. *left anterior descending* – LAD) te je tim postupkom u medicinu uveo koncept perkutanih koronarnih intervencija [11].

Međutim, nedugo nakon njenog uvođenja, postaje očito da balonska angioplastika ima svoja ograničenja. U određenom broju slučajeva (5 – 10 %) [12], proces BA-e oslabljuje arterijski zid do te mjere da i nakon uspješne dilatacije arterija kolabira nakon ispuhivanja balona. Puno je

češća komplikacija ipak restenoza, koja se pratila u 20 – 40 % pacijenata unutar 6 - 12 mjeseci nakon uspješne revaskularizacije [13]. Različiti su instrumenti, odnosno metode, iskušavani tijekom osamdesetih i devedesetih godina kako bi se te komplikacije zaobišle. To su, primjerice: rotacijska arterektomija, laserska angioplastika i direkcijska koronarna arterektomija. Ipak, nijedna od njih nije značajno utjecala na smanjenje postotka restenoza [14].

U literaturi se već i prije Grüntzingove angioplastike spominje ideja umetanja rigidne strukture u lumen za unutarnju potporu dilatiranoj krvnoj žili (Dotter, 1965). Prvi koronarni stent, metalni umetak cjevastog oblika koji se postavlja uz unutarnji lumen i tako žilu održava prohodnom, ugradio je Jacques Puel 1986. godine. U početku se stentovi upotrebljavaju samo kao *bail-out* metoda tijekom PTCA-e s okluzivnim disekcijama koronarnih arterija, no tehnološkim unaprjeđenjem i uvođenjem antikoagulantne terapije, pronalaze svoje mjesto i u liječenju pacijenata bez komplikacija [14]. Temeljem dviju velikih studija, STRESS [15] i Benestent [16], Palmaz-Schatz balon-ekspandirajući stentovi (Cordis Corp; Johnson and Johnson) postaju prvi metalni stentovi odobreni od strane Američke agencije za hranu i lijekove (engl. *Food and Drug Administration* - FDA) za elektivne postupke (1994). Unutar 4 godine od odobravanja FDA-e, balon-ekspandirajući stentovi koriste se u više od 80% PCI-a [17].

Upotreba metalnih stentova nije drastično smanjila kasnu restenozu zbog neointimalne hiperplazije unutar stenta. Brahiterapija, metoda intravaskularne primjene radijacije, bila je inicijalno rješenje prevencije restenoza. Usprkos umjerenom uspjehu, brahiterapija je imala nedostatke u vidu kasne tromboze i relativno visokih troškova pa se ubrzo napušta. U približno isto vrijeme, klinička istraživanja novih stentova koji otpuštaju lijek (engl. *drug-eluting stents* - DES) pokazuju visoku uspješnost i nisku incidenciju restenoza [13]. DES tehnologija zasniva se

na premazu antiproliferativnog lijeka na metalnoj strukturi stenta koja omogućava postupno lokalno izlučivanje lijeka tijekom dužeg perioda te smanjenje incidencije neointimalne hiperplazije i kasne tromboze. Prema velikim randomiziranim kliničkim studijama, DES-ovi pokazuju manju incidenciju stenozе unutar stenta u svim podgrupama pacijenata. Daljnjim unaprjeđenjem tehnologije DES-ova nove generacije i upotrebom novih materijala, očekuje se postepena redukcija troškova te njihova češća terapijska upotreba [13].

Od Grünzigove balonske angioplastike do danas, perkutane koronarne intervencije su se u 40-ak godina razvile u najuspješniju tehniku liječenja pacijenata s akutnim koronarnim sindromom i simptomatskom ishemijskom bolesti srca.

4. RADIJALNA ARTERIJA

4.1. ANATOMIJA

Radijalna ili palčana arterija lateralni je i manji od dva završna ogranka nadlaktične arterije, *arteriae brachialis*. U većine ljudi, brahijalna arterija koja u lakatnoj regiji stoji centralno, dijeli se u svoje terminalne ogranke u nivou vrata radijusa. Smjer pružanja arterije radijalis odgovara zamišljenoj liniji povučenoj od sredine lakta do stiloidnog nastavka radijusa (distalno i lateralno). Na samom početku, radijalna arterija daje granu *a. radialis recurrens* koja irigira *m. supinator*, *m. brachioradialis* i *m. brachialis* te zglob lakta. Od mjesta bifurkacije, arterija radijalis leži inferolateralno pod brahioradijalnim mišićem u proksimalnom dijelu podlaktice. U distalnom dijelu podlaktice leži između tetiva *m. brachioradialis* lateralno i *m. fleksora carpi radialis* medijalno. U predjelu distalne trećine podlaktice, arterija radijalis leži površinski prekrivena samo kožom i površinskom i dubokom fascijom. U području zapešća zavija prema dorzalno, prolazi dnom anatomskog prostora zvanog *fovea radialis* (engl. *anatomical snuffbox*), križa tetive *m. abductor pollicis longus*, *m. extensor pollicis brevis* i *longus* te dolazi na dorzalnu stranu šake u područje između metakarpalnih kostiju palca i drugog prsta. Neposredno prije zavijanja oko zapešća, daje *r. superficialis palmaris* koja započinje na medijalnoj strani arterije i anastomozira s terminalnim ogranakom ulnarne arterije tvoreći *arcus palmaris superficialis*. Daljnjim tokom *a. radialis* vraća se na palmarnu stranu, prolazeći između dviju glava prvog *m. interosseus dorsalis* i pružajući se transversalno preko dlana između *adductor pollicis obliquus* i *adductor pollicis transversus*, anastomozira s *r. palmaris profundus a. ulnaris*. Ta anastomoza, *arcus palmaris profundus*, daje pobočne grane *aa. metacarpeae palmares* koje hrane

međukoštane mišiće i anastomoziraju s *aa. digitales palmares communes* iz površinskog arterijskog luka [18].

Radijalna arterija za palpaciju bila dostupna je na dvama mjestima: u distalnoj podlaktici lateralno od tetive *m. flexor carpi radialis* i u anatomske jamici (engl. *anatomical snuffbox*) između tetiva *m. extensor pollicis longus*, *extensor pollicis brevis* i *abductor pollicis longus* [18].

4.2. ISKORISTIVOST RADIJALNE ARTERIJE U KLINIČKE SVRHE

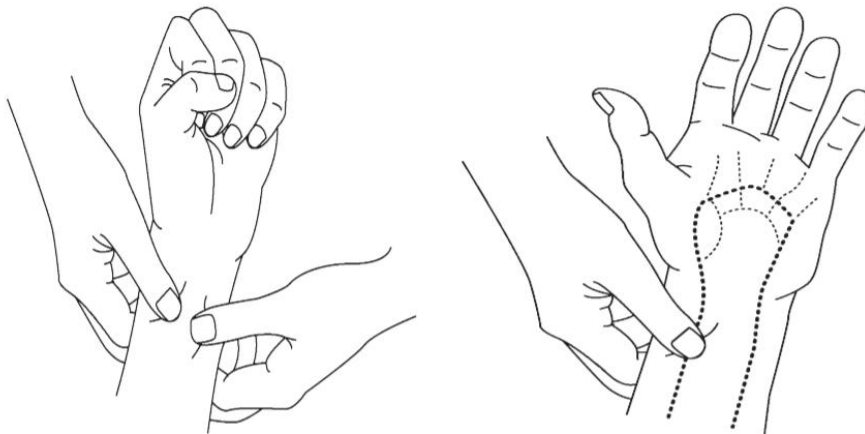
Arterijska krvna opskrba šake odvija se preko kompleksnog sustava kolaterala radijalne i ulnarne arterije koji se nazivaju površinski i duboki palmarni luk. Glavna dovodna žila u površinskom palmarnom luku je ularna arterija, a u dubokom palmarnom luku radijalna arterija [19]. Zbog dvostruke krvne opskrbe šake, obje podlaktične arterije mogu biti korištene kao mjesto pristupa srčanoj kateterizaciji. Radijalna arterija često se koristi i kao premosnica (engl. *graft*) za aortokoronarno premoštenje, a pogodna je i za konstrukciju arteriovenske fistule u pacijenata na hemodijalizi, ako se dokaže dostatna ularna kolateralna opskrba [20].

Međutim, varijacije vaskulature šake su česte te je istraživanje Baetz i sur. (2011) pokazalo da 26 % populacije ima dominantnu opskrbu šake preko radijalne arterije, 24 % dominantno preko ularne, a 50 % nema dominantnu žilu [21]. ACRA studija (2017) u kojoj je istraživana međuovisnost anatomskih varijacija vaskulature šake i ishoda transradijalnih postupaka, pokazala je inkompletan površinski palmarni luk u 46 % pacijenata, dok je duboki palmarni luk bio potpun u svih pacijenata uključenih u istraživanje [22].

4.3. PROCJENA KOLATERALNOG KRVNOG OPTOKA

Sposobnost ulnarne arterije da omogući normalnu perfuziju šake u slučaju odstranjenja, tromboze ili spazma radijalne arterije može se procijeniti Allenovim ili Barbeauovim testom. Allenov test koristi se češće zbog jednostavne izvedbe i lake mogućnosti reproduciranja, no glavna zamjerka mu je subjektivnost [20].

Kod Allenovog testa, pacijenta se najprije uputi da stisne šaku. Ispitivač zatim izvrši istovremeni pritisak na radijalnu i ularnu arteriju tik ispod pregiba zapešća te zamoli pacijenta da popusti pritisak šake. Po pacijentovom otvaranju šake, ispitivač popušta pritisak nad ularnom arterijom te mjeri vrijeme potrebno za potpuni povratak krvi u blijedu šaku. Potpuni povratak boje u periodu između 5 i 15 sekundi smatra se normalnim nalazom te se Allenov test označuje pozitivnim i govori u prilog adekvatne kolateralne cirkulacije. Ako je vrijeme potrebno za povratak boje iz blijede u ružičastu duže od 15 sekundi, Allenov test je negativan, to jest upućuje na neadekvatan kolateralni optok [23].



Slika 1.: Prikaz izvođenja Allenovog testa; Preuzeto sa:

www.slideshare.net/ramachandrabarik/tools-for-transradial-approach

Barbeauov test, to jest kombinacija pletizmografije i pulsne oksimetrije za procjenu kolateralne cirkulacije, objektivnija je metoda s mogućnošću ispisa rezultata, a odlikuje se i većom specifičnošću od Allenovog testa [22]. Prilikom izvođenja, pulsni se oksimeter spoji na palac te ispitivač na radijalnoj arteriji drži pritisak dvije minute. Promjena pulsnog zapisa može se podijeliti u četiri skupine rezultata:

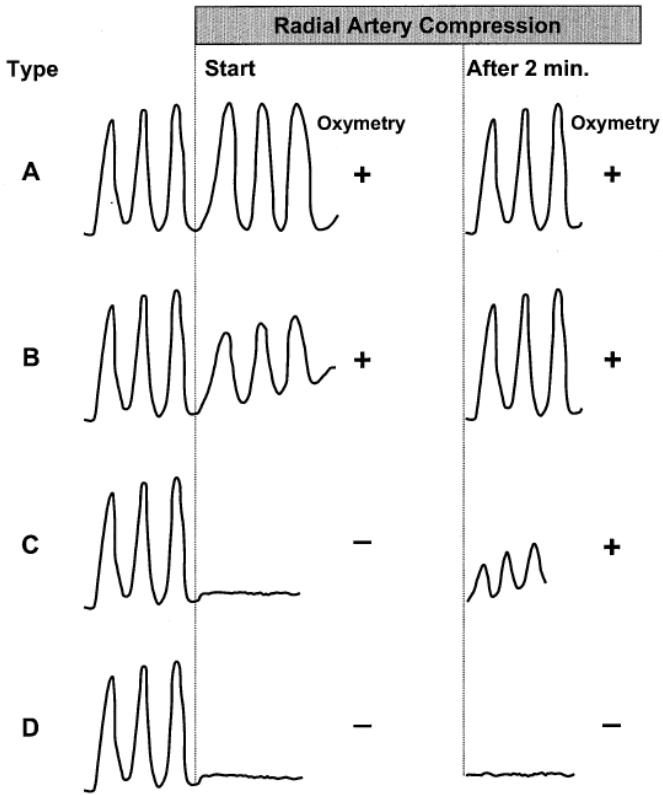
Tip A – bez promjene pulsne amplitude neposredno nakon pritiska radijalne arterije;

Tip B – smanjenje pulsne amplitude nakon pritiska radijalne arterije;

Tip C – gubitak pulsne amplitude nakon pritiska radijalne arterije, praćeno ponovnim uspostavljanjem pulsa unutar 2 minute;

Tip D – gubitak pulsne amplitude nakon pritiska radijalne arterije bez ponovnog uspostavljanja pulsa unutar 2 minute.

Tip D se smatra neadekvatnim rezultatom, to jest upućuje na neadekvatni kolateralni optok [24].



Slika 2.: Prikaz 4 tipa mogućih rezultata Barbeauovog testa; Preuzeto iz: Barbeau GR i sur.

Evaluation of the ulnopalmar arterial arches with pulse oximetry and plethysmography:

Comparison with the Allen's test in 1010 patients. American Heart Journal. 2004; 147(3):489-493.

5. TRANSRADIJALNI PRISTUP

Transradijalni i transfemoralni dva su osnovna pristupa korištena za dijagnostičku i terapijsku kateterizaciju srca. 1970-ih godina, kada i bilježimo početak PCI-a, tehnološka dostignuća diktirala su prednost femoralnoj arteriji zbog većeg lumena (3.9 – 8.9 mm) [25]. Danas je TR pristup popularniji u azijskim i europskim zemljama. Ipak, i Sjedinjene Američke Države iz godine u godinu bilježe porast postotka upotrebe tog pristupa [6]. Radijalna arterija smještena je površno, što ju čini lako dostupnom punkciji i kompresiji. Anatomski gledano, nema velikih živaca ili vena u neposrednoj blizini, što smanjuje rizik od ozljeda, no manji lumen (2,2 - 3,7 mm) zahtjeva upotrebu manjih katetera. Trombotska ili traumatska okluzija ne ugrožavaju vijabilnost šake zbog kolateralne opskrbe preko ulnarne arterije [26]. Iako oba pristupa imaju pozitivne i negativne strane, razlozi zbog kojih su intervencijski kardiolozi sve skloniji radijalnom pristupu su: smanjen rizik vaskularnih komplikacija i krvarenja, rana vertikalizacija, veća uгода za pacijenta, cjenovna prihvatljivost te niži rizik od morbiditeta i mortaliteta. S druge strane, transradijalni pristup bilježi veću izloženost zračenju, veću upotrebu kontrasta i češće proceduralne neuspjehe koji zahtijevaju promjenu mjesta punkcije [27]. U tabličnom prikazu slijedi prikaz osnovnih pozitivnih i negativnih karakteristika oba pristupa:

Tablica 1: Pozitivne i negativne karakteristike femoralnog pristupa

Pozitivne karakteristike	Negativne karakteristike
<ul style="list-style-type: none"> dostupnost izučenih i iskusnih liječnika 	<ul style="list-style-type: none"> visok rizik krvarenja
<ul style="list-style-type: none"> veći dijametar arterije 	<ul style="list-style-type: none"> duža hospitalizacija
<ul style="list-style-type: none"> dobro poznate proceduralne komplikacije i načini njihova liječenja 	<ul style="list-style-type: none"> femoralna arterija jedini je izvor krvi u nogama
<ul style="list-style-type: none"> duga povijest uspješnog pristupa 	<ul style="list-style-type: none"> viši troškovi

Tablica 2: Pozitivne i negativne karakteristike radijalnog pristupa

Pozitivne karakteristike	Negativne karakteristike
<ul style="list-style-type: none"> niži mortalitet i morbiditet 	<ul style="list-style-type: none"> nedostupnost dovoljnog broja izučenih i iskusnih liječnika
<ul style="list-style-type: none"> nizak rizik krvarenja 	<ul style="list-style-type: none"> manji dijametar radijalne arterije
<ul style="list-style-type: none"> niski proceduralni troškovi 	<ul style="list-style-type: none"> produljeno trajanje postupka
<ul style="list-style-type: none"> otпуст iz bolnice moguć isti dan 	<ul style="list-style-type: none"> češća potreba za promjenom mjesta punkcije
<ul style="list-style-type: none"> vertikalizacija pacijenta odmah po zahvatu 	<ul style="list-style-type: none"> anatomske varijacije
<ul style="list-style-type: none"> dvostruka krvna opskrba šake (niži rizik ishemije) 	<ul style="list-style-type: none"> radijalni spazam i post-proceduralna okluzija

6. TRANSRADIJALNI PRISTUP U PACIJENATA S VISOKIM RIZIKOM

6.1. AKUTNI KORONARNI SINDROM

Tri velike multicentrične studije, RIVAL, RIFLE-STEACS i STEMI-RADIAL, ispitivale su razliku ishoda PCI-a u akutnom koronarnom sindromu (engl. *acute coronary syndrome* – ACS) između radijalnog i femoralnog pristupa.

RIVAL studija (2011), najveća od tri spomenute (N=7 021), pokazala je smanjenje vaskularnih komplikacija za 60 % u TR pristupu u odnosu na TF pristup. Primarni ishodi (smrt, infarkt miokarda, moždani udar i veliko krvarenje unutar 30 dana) nisu se statistički razlikovali između ova dva pristupa (3.7 % radijalni, 4.0 % femoralni, $p=0.50$). Analizom podgrupe pacijenata s dijagnozom STEMI, TR pristup pokazao je značajno smanjenje mortaliteta (1.3 % radijalni, 3.2 % femoralni, $p=0.006$) [28].

RIFLE-STEACS studija (2012) obuhvaćala je 1 001 pacijenta sa STEMI. U toj studiji, primarni ishodi (smrt, moždani udar, infarkt miokarda i veliko krvarenje unutar 30 dana) bili su značajno niži u TR pristupu (13.6 % radijalni, 21.0 % femoralni, $p=0.029$). Rizik od velikog neželjenog kardijalnog događaj (engl. *major adverse cardiac event* – MACE) statistički je značajno bio manji u pacijenata s radijalno pristupljenom PCI-u (7.2 % radijalni, 11.4 % femoralni, $p=0.029$) [29].

Najrecentnija STEMI-RADIAL studija (2014) obuhvatila je 707 pacijenata podvrgnutih primarnom PCI-u uslijed STEMI-a. Primarni ishodi, krvarenje ili komplikacija mjesta punkcije unutar 30 dana, imali su 80 % manju pojavnost s TR pristupom (1.4 % radijalno, 7.2 % femoralno, $p=0.0001$) [30].

U smjernicama Europskog kardiološkog društva za liječenje NSTEMI iz 2015. godine, radijalni pristup preporuča se nad femoralnim sa najvišim stupnjem preporuke 1A [8]. Smjernice iz 2017. godine za liječenje STEMI pratile su istu promjenu iz stupnja preporuke 2A u 1A, u oba slučaja za centre gdje postoji tim iskusan u radijalnom pristupu [9].

6.2. ŽENSKI SPOL

Spomenuta RIVAL studija (2011) pokazala je kako je ženski spol neovisan faktor rizika za veliko krvarenje nakon zahvata, s učestalošću od 4.7 % u žena i 1.7 % u muškaraca ($p < 0.0001$). TR pristupom žene mogu imati osobitu korist u vidu smanjenja apsolutnog rizika velikog krvarenja za 3 % (3.1 % radijalni, 6.1 % femoralni). Zbog manjeg dijametra radijalnih arterija te češće incidencije radijalnog spazma, ženski spol bilježi veći postotak promjena mjesta punkcije (11.1 % u žena, 6.3 % u muškaraca) [28]. Još veća MATRIX studija (2015), provedena na 8404 bolesnika od čega 2232 žene, potvrdila je ove rezultate [31]. Bojazan od potrebe za promjenom mjesta punkcije uslijed radijalnog spazma (žene 9.3 %, muškarci 3.3 %), petlje radijalne arterije (žene 2.5 %, muškarci 0.78 %) i tortuoziteta subklavije (žene 2.5 %, muškarci 1.7 %), ne bi trebao biti razlog izbjegavanja TR pristupa u ove skupine, već, štoviše, poticaj za njegovu upotrebu zbog nižeg rizika od životno ugrožavajućih komplikacija [28].

6.3. SPASONOSNI PCI (engl. *rescue PCI*)

U pacijenata sa STEMI preživljavanje je usko povezano s vremenom reperfuzije, bila ona mehanička ili medikamentozna. Fibrinolitička terapija jest terapija izbora u pacijenata koji se prezentiraju sa STEMI u ustanovama koje nemaju mogućnost primarne PCI unutar 120 minuta od postavljanja dijagnoze. Ukoliko je metoda reperfuzije fibrinoliza, prema smjernicama Europskog kardiološkog društva fibrinolitik treba primijeniti unutar 10 minuta od postavljanja

dijagnoze te pacijente uputiti u ustanovu sa mogućnosti PCI-a [9]. Fibrinoliza u pacijenata sa STEMI polučuje uspjeh u samo 50 % - 60 % pacijenata unutar 90 minuta, a brojke su još niže u starijih pacijenata i pacijenata u kardiogenom šoku. U slučaju neuspješne fibrinolize (snižavanje ST elevacije < 50 %), prisutnosti hemodinamske ili električne nestabilnosti, pogoršanja ishemije ili perzistiranja bolova u prsima, indiciran je takozvani spasonosni PCI (engl. *rescue PCI*). Pacijenti sa STEMI i u uvjetima primarnog PCI-a imaju veću incidenciju krvarenja koja je povezana sa lošijim kliničkim ishodom i prognozom. Ovi ishodi još su nepovoljniji u pacijenata koji zahtijevaju kateterizaciju, a prethodno su liječenih fibrinolitičkom terapijom. Istraživanje Kadakia i sur. (2015) pokazalo je da TR pristup u ove skupine pacijenata bilježi nižu incidenciju komplikacija povezanih s krvarenjem u vidu: smanjene potrebe za transfuzijom (1.1 % TR, 2.8 % TF, $p = 0.0003$), niže incidencije stvaranja hematoma (0.22 % TR, 1 % TF, $p = 0.004$) i lokalnih vaskularnih komplikacija (0 % TR, 0.4 % TF, $p = 0.02$), manje retroperitonealnih krvarenja (0 % TR, 0.4 % TF, $p = 0.02$), koja su ukupno dovela i do manjeg mortaliteta (1.7 % TR, 2.6 % TF, $p = 0.05$). Unatoč povoljnijim ishodima radijalnim pristupom, podaci ukazuju da je čak 85 % pacijenata podvrgnutih spasonosnom PCI-u pristupljeno transfemoralnim putem [33], što ukazuje na prenik postotak upotrebe TR pristupa kao metode redukcije krvarenja u ove visoko-rizične skupine pacijenata.

6.4. STARIJI PACIJENTI

Bolnička smrtnost nakon PCI viša je u starijih pacijenata nego u mlađih. Djelomičan razlog tome leži u činjenici da stariji pacijenti najčešće boluju od višestrukih komorbiditeta (bubrežno zatajenje, multiorganska disfunkcija, proširena vaskularna bolest) koji ponekad mogu limitirati opcije liječenja zbog upitne tehničke izvedivosti zahvata. Nadalje, stariji pacijenti češće imaju

atipične simptome i nedijagnostičke zapise elektrokardiograma, koji su uzrok odgode pravovremenog javljanja liječniku i pravovremenog postavljanja dijagnoze. Iz svega navedenog proizlazi činjenica da se starije pacijente tipično liječi manje agresivno i s odgodom [34].

Pri upotrebi TR pristupa u starijih pacijenata literatura često navodi tehničke poteškoće kateterizacije zbog aterosklerotskih promjena, tortuoznosti radijalne arterije, prolongacije i dilatacija ascendentne aorte. Usprkos tome, prema Achenbach i sur. (2008) TR pristup kod starijih pacijenata ima značajne prednosti u vidu smanjenja *major* i *minor* komplikacija krvarenja, što u skupini s generalno povećanim rizikom mortaliteta, ne bi trebalo biti zanemareno [35].

6.5. PRETILI PACIJENTI

Pretili pacijenti, pogotovo oni s ekstremnom pretilošću ($BMI > 40 \text{ kg/m}^2$), spadaju u posebnu populaciju koju je teško evaluirati standardnim, neinvazivnim metodama. Uz to, debljina kao takva, višestruko je dokazana kao izolirani faktor kardiovaskularnog rizika i sveukupnog mortaliteta i morbiditeta, koji se još povećava uslijed zahvata. Ekstremna pretilost može sama po sebi biti relativna kontraindikacija za TF pristup zbog nemogućnosti palpacije femoralne arterije i nemogućnosti punkcije [36]. Prilikom femoralnog pristupa u pretilih pacijenata teže se postiže postproceduralna hemostaza, a prepoznavanje loše hemostaze obično se ustanovi s odgodom, što vodi do više incidencije vaskularnih komplikacija [37]. Važne redukcije komplikacija mogu se postići uporabom radijalnog pristupa u pretilih pacijenata, pogotovo pacijenata s ekstremnom pretilošću u kojih transradijalni pristup smanjuje rizik od *major* i *minor* komplikacija povezanih s krvarenjem (7.5 % TF, 2.0 % TR, $p = 0.029$) [38]. Uslijed trenda rasta pretilosti, za očekivati je da će ovakvih pacijenata biti sve više.

7. KOMPLIKACIJE RADIJALNOG PRISTUPA

7.1. RADIJALNI SPAZAM

Radijalni spazam najčešća je komplikacija srčane kateterizacije TR pristupom, s incidencijom koja u literaturi varira od 5 % - 30 % [39, 40]. Uslijed spazma dolazi do povećanog trenja između instrumentarija i žilnog zida, praćenog subjektivnim osjećajem boli koji varira od blage nelagode do izrazite bolnosti. Bol uslijed spazma povećava vazomotorni tonus krvne žile te na taj način spazam sam sebe potencira. Uslijed teškog spazma operateru može biti onemogućena manipulacija kateterom i otežano uklanjanje uvodnice iz krvne žile što ponekad zahtijeva i opću anesteziju za uklanjanje opreme iz spastične arterije [41]. Neki od prediktora spazma su: mlađa dob, ženski spol, dijabetes, manja cirkumferencija zgloba, niža tjelesna težina, anatomske anomalije toka radijalne arterije i produljeno vrijeme zahvata. Anksioznost je, zbog pojačanog simpatičkog tonusa, također jedan od rizičnih faktora povezan sa višom incidencijom [42].

Dobrom prevencijom spazma može se uvelike utjecati na njegovu incidenciju, a time i na veći broj uspješnih procedura. U današnjoj praksi, glavni način prevencije je uporabom kombinacija spazmolitičkih lijekova iz skupina blokatora kalcijских kanala, lokalnih anestetika i alfa-antagonista. Spazmolitički lijekovi iniciraju se prilikom postavljanja uvodnice, pri svakoj promjeni katetera i neposredno prije izvlačenja uvodnice. Iako ne postoji konačan konsenzus oko točne kombinacije i doze, rutinska primjena nitrata sa ili bez blokatora kalcijских kanala učinkovita je strategija smanjenja incidencije spazma za 15 – 20 % [43, 44].

Drugi je način prevencije radijalnog spazma izbor uvodnice. Uvodnice s hidrofiličnim premazom su u višestrukim studijama pokazale smanjenu incidenciju spazma, a ugodnije su za pacijente prilikom umetanja i vađenja. Hidrofiličnim premazom smanjuje se trenje između uvodnice i stijenke žile [39]. Nadalje, smanjenje izmjena katetera reducira rizik nastanka spazma, a može se postići anticipacijom anatomske konfiguracije pacijenta te pravilnim izborom katetera [45]. Prevencija spazma multifaktorijski je problem i uključuje mnoge teško kvantificirajuće čimbenike (anksioznost, sedacija i analgezija) te čimbenike na koje nije moguće utjecati (spol, dob, tjelesna konstitucija). Unatoč tome, primjena navedenih metoda prevencije značajno smanjuje incidenciju.

7.2. OKLUZIJA RADIJALNE ARTERIJE

Okluzija radijalne arterije (engl. *radial artery occlusion* – RAO) „tiha“ je komplikacija koja rijetko dovodi do značajne ishemije zbog dvostruke krvne opskrbe šake kroz površinski i duboki palmarni luk. No, jednom kad je radijalna arterija okludirana, njezina buduća uporaba kao punkcijsko mjesto za PCI, premosnicu pri srčanom premoštenju ili za formaciju AV-fistule je onemogućena. Literatura navodi incidenciju okluzije od 0.8 % pa sve do visokih 38 % [46]. Karakteristike pacijenta koje utječu na pojavnost radijalne okluzije su indeks tjelesne mase, šećerna bolest i ženski spol, a proceduralne varijable veličina uvodnice, uporaba antikoagulanasa, način hemostaze te omjer radijalne arterije i uvodnice. Omjer radijalne arterije i uvodnice manji od 1 uzrokuje tešku redukciju protoka tijekom i nakon TR intervencije. Iako radijalna arterija ima mogućnost ekspanzije, treba težiti uporabi manjih uvodnica, pogotovo u ženskih pacijentica zbog generalno manjeg unutarnjeg dijametra žile [39].

Upotreba antikoagulanasa kao metoda prevencije radijalne okluzije u većini je ustanova ušla u rutinsku primjenu. Najčešće se koristi nefrakcionirani heparin, u dozama između 2 000 i 5 000 internacionalnih jedinica (i.j.) za dijagnostičku koronarografiju, uz dodatak 2 500 do 5 000 i.j. za *ad-hoc* PCI [39, 47]. U meta-analizi (Rashid i sur., 2016) koja je obuhvaćala 31 345 pacijenata, značajno smanjenje incidencije okluzije povezano je sa višim dozama heparina (5 000 i.j.) (RR = 0.36) [46]. Održavanje normalnog protoka kroz radijalnu arteriju tijekom procesa hemostaze važan je parametar u minimiziranju incidencije okluzije. Novi patenti specifično razvijeni za postizanje hemostaze nakon transradijalnih zahvata, kao TR Band (Terumo, Tokio, Japan), omogućavaju održavanje „prohodnosti“ arterije uz istodobnu dovoljnu kompresiju za postizanje hemostaze.

Okluzija radijalne arterije u većini je slučajeva neuočljiv proces bez kliničkih simptoma. Akutne okluzije uz to imaju tendenciju spontane rekanalizacije, te je PROPHET studija (2008) pokazala pad RAO za 75 % u 30 dana od zahvata ($p < 0.05$) [48]. U slučaju simptomatske okluzije opisano je liječenje niskomolekularnim heparinom, s povlačenjem simptoma u 86.7 % pacijenata [39].

7.3. RIJETKE VASKULARNE KOMPLIKACIJE

Dijagnostički protokol i liječenje transfemoralnih komplikacija dobro su opisani u literaturi, budući da su transfemoralne intervencije prisutne u medicini već duže vrijeme. Nasuprot tome, TR kateterizacija rijetko dovodi do teških vaskularnih i hemoraških komplikacija kao što su veliko krvarenje, perforacija, radijalna pseudoaneurizma ili AV-fistula. Iako se ta stanja uspješno liječe, u literaturi manjkaju podaci studija koje bi obuhvatile veliki broj pacijenata te se tehnike liječenja opisuju većinom na razini prikaza slučaja. Najbolji uvid u problem rijetkih komplikacija

dala je studija Tatli i sur. (2015) koja je obuhvatila 10 324 pacijenta podvrgnutih transradijalnoj koronarografiji, u kojoj je incidencija navedenih komplikacija bila svega 0.44 % [47].

7.3.1. Hematom

Formacija hematoma u podlaktici obično je odmah postproceduralno klinički uočljiva zbog površnog toka radijalne arterije. Prema Bertrandu i sur. (2009) hematomi se mogu gradirati u 5 tipova:

Tip I – hematoma dijametara manjeg od 5 centimetara;

Tip II – hematoma dijametara manjeg od 10 centimetara;

Tip III – hematoma veći od 10 centimetara bez širenja u područje nadlaktice;

Tip IV – hematoma koji se širi na područje nadlaktice;

Tip V – hematoma koji uzrokuje ishemiju šake, bez obzira na lokalizaciju i veličinu.

Tip I i tip II liječe se analgezijom, lediranjem i produženom kompresijom mjesta punkcije elastičnim zavojima. Tip III i IV obično su rezultat instramuskularnog krvarenja uslijed ozljede nastale za vrijeme zahvata. Liječe se analgezijom i postavljenjem manžete na područje hematoma pod tlakom 20 mmHg većim od sistoličkog tlaka tijekom 15 minuta. Pacijentu se ne indicira produljena hospitalizacija, već postavljanje Valpeauovog zavoja prije otpusta. Tip V zahtjeva razmatranje kirurškog zahvata ukoliko se prethodnim mjerama nije uspjela zaustaviti progresija hematoma [49].

Za razliku od femoralne arterije, hematomi nakon transradijalnog zahvata rijetko zahtijevaju krvne transfuzije, s višestrukim literaturnim navodima od 0 % [47].

7.3.2. Perforacija radijalne arterije

Incidencija perforacije radijalne arterije kreće se oko 1 % [39]. Obično se dogodi u dijametrom malih, tortuoznih i aterosklerotskim procesom promijenjenih arterija. Iz tih razloga češća je kod starijih i hipertenzivnih pacijenata. Ukoliko dođe do perforacije, u većini slučajeva ona ne zahtijeva promjenu mjesta punkcije. Neki izvori zalažu se za upotrebu dužih dilatatora (23 cm) preko mjesta perforacije, dok postoje izvori o napuhavanju balona na mjestu perforacije sa produženom inflacijom (> 5 minuta) [47]. Ukoliko krvarenje perzistira unatoč spomenutim mjerama, indicirano je postavljanje *covered stent grafta* na perforirano mjesto [50].

7.3.3. Sindrom odjeljka podlaktice

Uzevši u obzir limitirani slobodni prostor u podlaktici, usporedno s onim u natkoljenici, već i mali volumen krvi može u ovom području uzrokovati teške komplikacije. Područje šake sadrži deset mišićnih odjeljaka, a područje podlaktice tri (volarni, dorzalni i radijalni). Incidencija kompartment sindroma (sindroma odjeljka) opisana je u svega nekoliko izvora u rasponu od 0.004 % do 0.4 % [39]. Na kompartment sindrom treba posumnjati kada su prisutni otok i bol u predjelu podlaktice i/ili šake, bolnost na pasivno istezanje, parestezije, bljedilo i/ili izostanak pulsa. Iako je dijagnoza pretežito klinička, može se potvrditi mjerenjem tlakova u odjeljcima. Predložene vrijednosti tlaka za postavljanje dijagnoze su između 15 i 25 mmHg, iako nema konsenzusa oko referentne vrijednosti. Tlak od 30 mmHg rabi se kao gornja granica, nakon koje je indicirana fasciotomija. Ukoliko se fasciotomija dovoljno brzo indicira i izvede, po oporavku je funkcija ekstremiteta u potpunosti očuvana. Ukoliko tlakovi iznad 30 mmHg perzistiraju duže od 6 do 8 sati nastaju ireverzibilne promjene, od kojih je najteža Volkmannova ishemična kontraktura [51].

7.3.4. Avulzija radijalne arterije

Avulzija radijalne arterije moguća je prilikom snažnog izvlačenja uvodnice iz radijalne arterije uslijed teškog radijalnog spazma. Komplikacija je izrazito rijetka, i opisana u svega nekoliko prikaza slučaja, te preporučen pristup liječenju nije ustanovljen [39].

7.3.5. Pseudoaneurizma radijalne arterije

Za razliku od femoralnog pristupa, formacija pseudoaneurizme u TR pristupu je iznimno rijetka. Simptomi koji se javljaju više dana ili tjedana nakon procedure uključuju otok i bolnost u zahvaćenom području. Dijagnoza se potvrđuje Doppler ultrazvukom. Liječenje je u većini slučajeva uspješno produženom kompresijom, no ponekad zahtijeva i kiruršku korekciju [39].

8. RASPRAVA

Korist rane PCI u pacijenata koji se prezentiraju s akutnim koronarnim sindromom opće je poznata. Primarni PCI preporučena je metoda reperfuzije u pacijenata koji se javljaju unutar 12 sati od inicijalnog nastanka simptoma te kada je moguća PCI u vremenu od 120 minuta od postavljanja dijagnoze, od strane iskusnog tima [9]. Uspoređujući ga sa TF-im pristupom, TR pristup bilježi manji mortalitet i niži rizik od neželjenih kardiovaskularnih događaja (čak i u visokorizičnih skupina), smanjuje rizik od velikog krvarenja i vaskularnih komplikacija na mjestu punkcije, ugodniji je za pacijenta, dozvoljava ranu vertikalizaciju te je ekonomski isplativiji [3, 6, 52].

Unatoč svim prednostima TR pristupa, u svijetu postoji velika heterogenost njegovog udjela u kardiološkim interventnim postupcima. U Italiji i Francuskoj radijalni pristup zastupljen je s 80 % - 90 % [53, 54], dok mu je u nekim zemljama zastupljenost iznimno niska, kao na primjer u SAD-u (27 %) [54]. Kao glavni argumenti neusvajanja TR pristupa u klinikama navode se: tehnički zahtjevnije izvođenje zahvata, duža krivulja učenja, produljeno trajanje zahvata, veća doza zračenja i češća promjena mjesta punkcije [6].

Većina ovih „izazova“ može biti nadvladana iskustvom u TR intervencijama. Koncept „krivulje učenja“, u kojem se vještina operatera povećava s iskustvom, primijećena je i prilikom učenja TR intervencije. U svrhu definiranja praga krivulje učenja, provedeno je istraživanje Hessa i sur. (2018) koje je obuhvatilo 942 „radijalista“ i 54 561 interventni postupak. Rezultati su pokazali da stjecanjem iskustva liječnici prihvaćaju sve kompleksnije slučajeve, učestalost krvarenja i vaskularnih komplikacija ostaje niska, potreba za konverzijom u femoralni pristup sve je rjeđa, a

vrijeme izvođenja zahvata se približava onom femoralnog pristupa. Prag za prelazak krivulje učenja bio je između 30 i 50 slučajeva [27].

Novije analize problematike produljenog trajanja TR zahvata pokazuju pad razlike u proteklih 20 godina za više od 75 % (s 2 minute 1996. na 30 sekundi 2014. ($p < 0,0001$)) [55]. Centri s većim brojem pacijenata, koji samim time imaju operatere s više iskustva u TR pristupu, imaju dozu zračenja i vrijeme izvođenja procedure izjednačene sa TF pristupom [27, 55].

Nezanemariva prednost TR pristupa je u nižim post-proceduralnim troškovima bolničke njege, skraćenom bolničkom boravku, i samim time nižim ukupnim troškovima. U nedostatku informacija s domaćeg tržišta, u uvjetima zdravstvenog sustava SAD-a, radijalni pristup štedi 275 dolara direktnih bolničkih troškova po pacijentu u usporedbi s femoralnim [52].

Većini pacijenata (više od 90 %) moguće je inicijalno pristupiti radijalnim pristupom. Selekcija pacijenata, pogotovo neiskusnim operaterima, omogućava visok stupanj uspješnosti te postepen napredak ka težim pacijentima, lezijama i tehnikama [27, 56].

Čimbenici rizika za neuspješnu punkciju i češću konverziju u TF pristup, kod kojih bi se trebala razmotriti preferencija TF pristupa, su:

- ženske pacijentice;
- niska tjelesna težina i nizak BMI pacijenta;
- dijabetes u povijesti bolesti ženskih pacijentica;
- neiskustvo operatera [56].

Ovakva selekcija pacijenata za TR pristup osigurava ugodu pacijentima, koji su pošteđeni dugotrajnih zahvata i ponavljanih punkcija. Nadalje, ohrabruje medicinski tim većim postotkom uspješnih intervencija i postepenim stjecanjem iskustva. Sveukupno, selekcija pacijenata osigurava nastavak korištenja TR pristupa u visokom postotku [56]. Teži slučajevi uvijek moraju biti procijenjeni vaganjem potencijalnog rizika i koristi, te se od nijednog postupka ne treba očekivati primjenjivost u 100% pacijenata. Iz tog razloga, od svakog intervencijskog kardiologa zahtijeva se spretnost obavljanja oba pristupa, uz naglasak na liječenje u najboljem interesu za pacijenta.

9. ZAKLJUČCI

1. u pacijenata s visokim rizikom (akutni koronarni sindrom, ženski spol, stariji pacijenti, pretili, spasonosni PCI) TR pristup pokazao se kao dobra metoda značajnog smanjenja vaskularnih komplikacija;
2. najčešća komplikacija TR pristupa, radijalni spazam, može se značajno prevenirati uporabom kombinacija lijekova za sprječavanje spazma, izborom uvodnice s hidrofilnim premazom i smanjenim izmjenama katetera;
3. više doze heparina (5 000 i.j.) značajno smanjuju pojavnost okluzije radijalne arterije;
4. u proteklih 20 godina razlika vremenskog trajanja transfemoralnog i transradijalnog zahvata pala je sa 2 minute na 30 sekundi;
5. iskustvom operatera u TR pristupu smanjuje se postotak konverzija zahvata;
6. radijalni pristup smanjuje troškove bolničke njege te skraćuje boravak u bolnici;
7. radijalni put je ekonomski isplativiji zbog smanjene incidencije velikih komplikacija kao i potrebe njihova liječenja;
8. nijedna tehnika ne može biti upotrijebljena u 100 % pacijenata, stoga se od operatera zahtijeva spretnost u oba pristupa.

10. SAŽETAK

Koronarografija je danas zlatni standard u dokazivanju i procjeni težine zahvaćenosti koronarnih arterija aterosklerotskim promjenama, a perkutane koronarne intervencije zajedno s farmakološkim mjerama temelj su liječenja ishemijske bolesti srca. Iako je transfemoralni pristup dominirao u eksplozivnom razvoju interventne kardiologije, transradijalni pristup danas sve češće zamjenjuje „klasični“ transfemoralni. Oba pristupa imaju pozitivne i negativne strane, no razlozi sve češćeg preferiranja radijalnog pristupa među intervencijskim kardiolozima smanjen je rizik vaskularnih komplikacija, krvarenja, rana vertikalizacija, veća uroda za bolesnika, cjenovna prihvatljivost te niži rizik od morbiditeta i mortaliteta posebice u visoko rizičnih skupina. Potencijalno negativne strane, produljeno vrijeme trajanja zahvata i veća doza zračenja, mogu biti skoro u potpunosti nadvladane iskustvom, što i pokazuju centri s visokim udjelima transradijalnih intervencija. Unatoč svim prednostima TR pristupa, u svijetu postoji velika heterogenost njegovog udjela u kardiološkim interventnim postupcima, no omjer rizika i koristi pokazuje da korist daleko nadilazi moguće rizike.

KLJUČNE RIJEČI: perkutane koronarne intervencije, transradijalni pristup, transfemoralni pristup

11. SUMMARY

Coronary angiography is today the gold standard for diagnosis and evaluation of the coronary artery disease, and percutaneous coronary interventions, coupled with pharmacological strategies, form the basis of the treatment for ischaemic heart disease. Although transfemoral approach dominated in explosive development of interventional cardiology, transradial approach today replaces the “classical” transfemoral. Both access have positive and negative sides, but some of the reasons interventional cardiologists prefer transradial approach is because there are fewer vascular complications, less bleeding complications, early ambulation, improved patient comfort, lower hospital costs and reduced morbidity and mortality especially among high-risk groups. Potentially negative characteristics, like longer procedural duration and radiation exposure, can be almost completely eliminated by operator proficiency, which is seen in high-volume transradial centers. Despite all the benefits of the transradial approach, there is a high heterogeneity of its use in cardiological interventions, but favorable risk-benefit ratio shows that advantages outweigh the disadvantages.

KEY WORDS: percutaneous coronary interventions, transradial approach, transfemoral approach

12. LITERATURA

1. Finegold JA, Asaria P, Francis DP. Mortality from ischaemic heart disease by country, region, and age: statistic from World Health Organization and United Nations. *Int J Cardiol.* 2013; 168(2):934-945.
2. Windecker S, Kohl P, Alfonso F, Collet JP, Cremer J, Falk V, et al. 2014 ESC/EACTS Guidelines on myocardial revascularization. *European Heart Journal.* 2014; 35:2541-2619.
3. Rao SV, Cohen MG, Kandzari DE, Bertrand OF, Gilchrist IC. The transradial approach to percutaneous coronary intervention: historical perspective, current concepts, and future directions. *J Am Coll Cardiol.* 2010; 55(20):2187-2195.
4. Radner S. Thoracal aortography by catheterization from the radial artery; preliminary report of a new technique. *Acta radiol.* 1948; 29(2):178-180.
5. Stack RS, Roubin GS, O'Neill WW. *Interventional Cardiovascular Medicine, principles and practice.* 2nd edition. Philadelphia: Churchill Livingstone Elsevier; 2002.
6. Anjum I, Khan MA, Aadil M, Faraz A, Farooqui M, Hashmi A. Transradial vs. Transfemoral Approach in Cardiac Catheterization: A Literature Review. *Cureus.* 2017; 3;9(6) doi:10.7759/cureus.1309.
7. Pandie S, Mehta SR, Cantor WJ, Cheema AN, Gao P, Madan M, et al. Radial Versus Femoral Access for Coronary Angiography/Intervention in Women With Acute Coronary Syndromes: Insights From the RIVAL Trial (Radial Vs femorAL access for coronary intervention). *JACC Cardiovasc Interv.* 2015; 8(4):505-512.

8. Roffi M, Patrono C, Collet JP, Mueller C, Valgimigli M, Andreotti F, et al. 2015 ESC Guidelines for the management of acute coronary syndromes in patients presenting without persistent ST- segment elevation. *European Heart Journal*. 2016; 37:267-315.
9. Ibanez B, James S, Agewall S, Antunes MJ, Bucciarelli-Ducci C, Bueno H, et al. 2017 ESC Guidelines for the management of acute myocardial infarction in patients presenting with ST-segment elevation. *European Heart Journal*. 2018; 39:119-177.
10. Muhammad AZ, Siddiqui J. Angioplasty. *StatPearls* [Internet]. 2018. April 28 [Pristupljeno 20.5.2018.] Dostupno na: <https://www.ncbi.nlm.nih.gov/books/NBK499894/>
11. Barton M, Gruentzig J, Husmann M, Roesch J. Balloon Angioplasty – The Legacy of Andreas Gruentzig, M.D. (1939-1985). *Front Cardiovasc Med*. 2014; 1:15.
doi: 10.3389/fcvm.2014.00015
12. Schmidt T, Abbot JD. Coronary Stents: History, Design, and Construction. *J Clin Med*. 2018;7(6). doi: 10.3390/jcm7060126.
13. Htay T, Liu MW. Drug-Eluting Stent: A Review and Update. *Vasc Health Risk Manag*. 2005; 1(4):263–276.
14. Strozzi M. Redukcija restenoze u stentu implantacijom stent graftova u koronarne arterije pri akutnom koronarnom sindromu. Zagreb: Sveučilište u Zagrebu, Medicinski fakultet; 2006.
15. Schatz RA. Insight From the STRESS Trial. *Journal of Interventional Cardiology*. 1994; 6(7):575-580.

16. Serruys PW, De Jaegere P, Kiemeneij F, Macaya C, Rutsch W, Heyndrickx G, et al. A comparison of balloon-expandable-stent implantation with balloon angioplasty in patients with coronary artery disease. Benestent Study Group. *N Engl J Med.* 1994; 331(8):489-495.
17. Rougin A. Stent: The Man and Word Behind the Coronary Metal Prosthesis. *Circ Cardiovasc Interv.* 2011; 4:206-209.
18. Drake RL, Vogl AW, Mitchell AWM. *Gray's Anatomy for Students.* 3rd edition. Philadelphia: Churchill Livingstone Elsevier; 2015.
19. Singh S, Lazarus L, De Gama BZ, Satayapal KS. An anatomical investigation of the superficial and deep palmar arches. *Folia Morphol (Warsz).* 2017; 76(2):219-225.
20. Gokhroo R, Bisht D, Gupta S, Kishor K, Ranwa B. Palmar arch anatomy: Ajmer Working Group classification. *Vascular.* 2016; 24(1):31-36.
21. Baetz L, Satiani B. Palmar arch identification during evaluation for radial artery harvest. *Vasc Endovascular Surg.* 2011; 45(3):255-257.
22. Van Leeuwen MAH, Hollander MR, Van der Heijden DJ, Van de Ven PM, Opmeer KHM, Taverne YHJ, et al. The ACRA Anatomy Study (Assessment of Disability After Coronary Procedures Using Radial Access): A Comprehensive Anatomic and Functional Assessment of the Vasculature of the Hand and Relation to Outcome After Transradial Catheterization. *Circ Cardiovasc Interv.* 2017; 10(11).
doi:10.1161/CIRCINTERVENTIONS.117.005753

23. Maniotis C, Koutouzis M, Andreou C, Lazaris E, Tsiafoutis I, Zografos T, et al. Transradial Approach for Cardiac Catheterization in Patients With Negative Allen's Test. *J Invasive Cardiol.* 2015; 27(9):416-420.
24. Barbeau GR, Arsenault F, Dugas L, Simard S, Lariviere MM. Evaluation of the ulnopalmar arterial arches with pulse oximetry and plethysmography: Comparison with the Allen's test in 1010 patients. *American Heart Journal.* 2004; 147(3):489-493.
25. Spector KS, Lawson WE. Optimizing safe femoral access during cardiac catheterization. *Catheter Cardiovasc Interv.* 2001; 53(2):209-212.
26. Saito S, Ikei H, Hosokawa G, Tanaka S. Influence of the ratio between radial artery inner diameter and sheath outer diameter on radial artery flow after transradial coronary intervention. *Catheter Cardiovasc Interv.* 1999; 46(2):173-178.
27. Hess CN, Peterson ED, Neely ML, Dai D, Hillegass WB, Krucoff MW et al. The Learning Curve for Transradial Percutaneous Coronary Intervention among Operators in the United States: A Study from the National Cardiovascular Data Registry. *Circulation.* 2014; 129(22): 2277–2286.
28. Jolly SS, Yusuf S, Cairns J, Niemela K, Xavier D, Widimsky P, et al. Radial versus femoral access for coronary angiography and intervention in patients with acute coronary syndromes (RIVAL): a randomised, parallel group, multicentre trial. *Lancet.* 2011; 377: 1409–1420.
29. Romagnoli E, Biondi-Zoccai G, Sciahbasi A, Politi L, Rigattieri S, Pandenza G, et al. Radial Versus Femoral Randomized Investigation in ST-Segment Elevation Acute Coronary

- Syndrome. The RIFLE-STEACS (Radial Versus Femoral Randomized Investigation in ST-Elevation Acute Coronary Syndrome) Study. *J Am Coll Cardiol*. 2012;60(24):2481-2489.
30. Bernat I, Horak D, Stasek J, Mates M, Pesek J, Ostadal P et al. ST-segment elevation myocardial infarction treated by radial or femoral approach in a multicenter randomized clinical trial: the STEMI-RADIAL trial. *J Am Coll Cardiol*. 2014;63(10):964-972.
31. Valgimigli M, Gagnor A, Calabro P, Frigoli E, Leonardi S, Zaro T, et al. Radial versus femoral access in patients with acute coronary syndromes undergoing invasive management: a randomised multicentre trial. *Lancet*. 2015; 385:2465-2476.
32. Burjonrappa SC, Varosy PD, Rao SV, Ou FS, Roe M, Peterson E, et al. Survival of patients undergoing rescue percutaneous coronary intervention: development and validation of a predictive tool. *JACC Cardiovasc Interv*. 2011;4(1):42-50.
33. Kadakia MB, Rao SV, McCoy L, Choudhuri PS, Sherwood MW, Lilly S, et al. Transradial Versus Transfemoral Access in Patients Undergoing Rescue Percutaneous Coronary Intervention After Fibrinolytic Therapy. *JACC Cardiovasc Interv*. 2015;8(14):1868-1876.
34. Shanmugasundaram M. Percutaneous Coronary Intervention in Elderly Patients. Is It Beneficial? *Tex Heart Inst J*. 2011; 38(4): 398–403.
35. Achenbach S, Ropers D, Kallert L, Turan N, Kraehner R, Wolf T, et al. Transradial versus transfemoral approach for coronary angiography and intervention in patients above 75 years of age. *Catheter Cardiovasc Interv*. 2008;72(5):629-635.
36. Hildick-Smith DJ, Walsh JT, Lowe MD, Shapiro LM, Petch MC. Transradial coronary angiography in patients with contraindications to the femoral approach: an analysis of 500 cases. *Catheter Cardiovasc Interv*. 2004;61(1):60-66.

37. Cox N, Resnic FS, Popma JJ, Simon DI, Eisenhauer AC, Rogers C. Comparison of the risk of vascular complications associated with femoral and radial access coronary catheterization procedures in obese versus nonobese patients. *Am J Cardiol.* 2004;94(9):1174-1177.
38. Hibbert B, Simard T, Wilson KR, Hawken S, Wells GA, Ramirez FD, et al. Transradial versus transfemoral artery approach for coronary angiography and percutaneous coronary intervention in the extremely obese. *JACC Cardiovasc Interv.* 2012;5(8):819-826.
39. Dandekar VK, Vidovich MI, Shroff AR. Complications of transradial catheterization. *Cardiovasc Revasc Med.* 2012; 13(1):39-50.
40. Ruiz-Salmeron RJ, Mora R, Velez-Gimon M, Ortiz J, Fernandez C, Vidal B, et al. Radial artery spasm in transradial cardiac catheterization. Assessment of factors related to its occurrence, and of its consequences during follow-up. *Rev Esp Cardiol.* 2005; 58(5):504-511.
41. Backman SB. Radial artery spasm: Should we worry?. *Canadian Journal of Anesthesia.* 2017; 64(12): 504-511.
42. Ercan S, Unal A, Altunbas G, Kaya H, Davutoglu V, Yuce M, et al. Anxiety score as a risk factor for radial artery vasospasm during radial interventions: a pilot study. *Angiology.* 2014;65(1):67-70.
43. Chen CW, Lin CL, Lin TK, Lin CD. A simple and effective regimen for prevention of radial artery spasm during coronary catheterization. *Cardiology.* 2006; 105(1):43-47.

44. Kiemeneij F, Vajifdar BU, Eccleshall SC, Laarman G, Slagboom T, Van der Wieken R. Evaluation of a spasmolytic cocktail to prevent radial artery spasm during coronary procedures. *Catheter Cardiovasc Interv.* 2003; 58: 281–284.
45. Chugh SK, Chugh Y, Chugh S. How to tackle complications in radial procedures: Tip and tricks. *Indian Heart J.* 2015; 67(3):275-281.
46. Rashid M, Kwok CS, Pancholy S, Chugh S, Kadev SA, Bernat I, et al. Radial Artery Occlusion After Transradial Interventions: A Systematic Review and Meta-Analysis. *J Am Heart Assoc.* 2016; 5(1). doi: 10.1161/JAHA.115.002686.
47. Tatil E, Buturak A, Cakar A, Vatan BM, Degirmencioglu A, Agac TM et al. Unusual Vascular Complications Associated with Transradial Coronary Procedures Among 10,324 Patients: Case Based Experience and Treatment Options. *J Interv Cardiol.* 2015;28(3):305-312.
48. Pancholy S, Coppola J, Patel T, Roke-Thomas M. Prevention of radial artery occlusion-patent hemostasis evaluation trial (PROPHET study): a randomized comparison of traditional versus patency documented hemostasis after transradial catheterization. *Catheter Cardiovasc Interv.* 2008; 72(3):335-340.
49. Bertrand OF, Larose E, Rodes-Cabau J, Gleeton O, Taillon I, Roy L, et al. Incidence, predictors, and clinical impact of bleeding after transradial coronary stenting and maximal antiplatelet therapy. *American Heart Journal.* 2009; 157(1): 164-169.
50. Chatterjee A, White JS, Massoud AL. Management of radial artery perforation during transradial catheterization using a polytetrafluoroethylene covered coronary stent. *Cardiovascular Revascularization Medicine.* 2017; 18(2):133-135.

51. Jue J, Karam JA, Meija A, Shroff A. Compartment Syndrome of the Hand: A Rare Sequela of Transradial Cardiac Catheterization. *Tex Heart Inst J.* 2017; 44(1): 73–76.
52. Mitchell MD, Hong JA, Lee BY, Umscheid CA, Bartsch SM, Don CW. Systematic review and cost-benefit analysis of radial artery access for coronary angiography and intervention. *Circ Cardiovasc Qual Outcomes.* 2012; 5(4):454-462.
53. Rigattieri S, Valsecchi O, Sciahbasi A, Tomassini F, Limbruno U, Marchese A, et al. Current practice of transradial approach for coronary procedures: A survey by the Italian Society of Interventional Cardiology (SICI-GISE) and the Italian Radial Club. *Cardiovasc Revasc Med.* 2017; 18(3):154-159.
54. Fornell D. Radial access adoption in the United States. *Diagnostic and Interventional Cardiology.* [Internet] 2016 [pristupljeno: 5.6.2018.]. Dostupno na: <https://www.dicardiology.com/article/radial-access-adoption-united-states>
55. Plourde G, Pancholy SB, Nolan J, Jolly S, Rao SV, Amhed I, et al. Radiation exposure in relation to the arterial access site used for diagnostic coronary angiography and percutaneous coronary intervention: a systematic review and meta-analysis. *Lancet.* 2015; 386(10009):2192-2203.
56. Cordis Cardiac & Vascular Institute. *The Radial Approach to Angiography and Intervention. A physician's Guide.* 2008.

13. ŽIVOTOPIS

Valentina Obadić rođena je 20. travnja 1993. godine u Zagrebu. Od 2000. do 2008. godine pohađa Osnovnu školu „Stjepana Kefelje“ u Kutini, koju završava s odličnim uspjehom. Iste godine upisuje Srednju školu „Tin Ujević“, smjer opća gimnazija, koju 2012. godine završava uspješno položenom državnom maturom. 2012. godine upisuje Medicinski fakultet Sveučilišta u Rijeci. Tijekom studija aktivna je članica udruga FOSS-MedRi i CroMSIC. Od listopada 2017. godine obnaša dužnost potpredsjednice Studentskog zbora Medicinskog fakulteta i potpredsjednice udruge FOSS MedRi.

Od akademske godine 2014./2015. demonstrator je na Katedri za biologiju i medicinsku genetiku, a od 2017./2018. i u Kabinetu vještina Katedre za anesteziologiju, reanimatologiju i intenzivno liječenje. 2016. godine u sklopu studentske razmjene mjesec dana provodi Plevnu, Bugarska, a 2017. godine u Rio de Janeiru, Brazil.

Aktivno govori engleski i njemački jezik.