

Analiza dinamičkih promjena koagulacijskih parametara u bolesnika s višestrukim ozljedama tijela

Mijolović, Ella

Master's thesis / Diplomski rad

2018

Degree Grantor / Ustanova koja je dodijelila akademski / stručni stupanj: **University of Rijeka, Faculty of Medicine / Sveučilište u Rijeci, Medicinski fakultet**

Permanent link / Trajna poveznica: <https://um.nsk.hr/um:nbn:hr:184:737987>

Rights / Prava: [In copyright](#)/[Zaštićeno autorskim pravom.](#)

Download date / Datum preuzimanja: **2024-09-21**



Repository / Repozitorij:

[Repository of the University of Rijeka, Faculty of Medicine - FMRI Repository](#)



SVEUČILIŠTE U RIJECI

MEDICINSKI FAKULTET

INTEGRIRANI PREDDIPLOMSKI I DIPLOMSKI

SVEUČILIŠNI STUDIJ MEDICINE

Šime Medić

INVAZIVNI KARCINOM MOKRAĆNOG MJEHURA I TIPOVI URINARNE

DERIVACIJE

Diplomski rad

Rijeka, 2018.

SVEUČILIŠTE U RIJECI

MEDICINSKI FAKULTET

INTEGRIRANI PREDDIPLOMSKI I DIPLOMSKI

SVEUČILIŠNI STUDIJ MEDICINE

Šime Medić

INVAZIVNI KARCINOM MOKRAĆNOG MJEHURA I TIPOVI URINARNE

DERIVACIJE

Diplomski rad

Rijeka, 2018.

Mentor rada: Doc. dr. sc. Dean Markić, dr. med.

Diplomski rad ocjenjen je dana _____ u/na _____

_____, pred povjerenstvom u sastavu:

1. _____

2. _____

3. _____

Rad sadrži 29 stranica, 3 slike, 1 tablicu i 12 literaturnih navoda.

Zahvala

Zahvaljujem mentoru doc. dr. sc. Deanu Markiću, dr. med. na savjetima i pomoći pri izradi diplomskog rada.

Sadržaj

1. UVOD	1
1.1. Anatomija	1
1.2. Epidemiologija.....	4
1.3. Rizični čimbenici	5
1.3.1. Aromatski amini	5
1.3.2. Pušenje	5
1.3.3. Nutricijski faktori	6
1.4. Patologija	6
1.5. Klinička slika.....	10
2. SVRHA RADA.....	12
3. PREGLED LITERATURE NA ZADANU TEMU	13
3.1. OPERACIJSKE TEHNIKE.....	13
3.2. Priprema crijeva za operaciju	13
3.2.1. Mehanička priprema crijeva.....	14
3.2.2. Antibiotička priprema crijeva.....	15
3.3. Ortotropne derivacije – operacija po Studeru	15
3.4. Mainz pouch I.....	17
3.5. Bricker	19
3.6. Ureterokutanostomija	20
4. RASPRAVA	22
5. ZAKLJUČCI.....	24
6. SAŽETAK	25
7. SUMMARY.....	26
8. LITERATURA	27
9. ŽIVOTOPIS.....	29

POPIS SKRAĆENICA I AKRONIMA:

CIS - karcinom koji nije probio bazalnu membranu (lat. carcinoma in situ)

NMIBC - karcinom mjehura koji nije probio u mišićnicu (engl. non muscle invasive bladder cancer)

PUNLMP - papilarna urotelna neoplazija malog malignog potencijala (eng. papillary neoplasm of low malignant potential)

PSA – prostata specifični antigen (engl. prostate specific antigene)

WLC – cistoskopija bijelim svjetlom (eng. white light cystoscopy)

TUR – transuretralna resekcija

CT – kompjutorizirana tomografija

MR – magnetska rezonancija

1. UVOD

1.1. Anatomija

Mjehur je šuplji organ koji kada je napunjen ima ovalan oblik i može zaprimiti oko 500 ml tekućine. Prazan ima oblik tetraedra i na njemu se opisuju prednja površina s vrhom uz urahus, dvije inferolateralne površine i posteroinferiorna površina koja čini bazu mjehura. Na njemu možemo opisivati donji dio koji je okrenut straga, fundus vesicae, srednji dio, corpus vesicae i konačno vrh ili apex koji gleda gore i naprijed. Ostatak urahusa, - ligamentum umbilicale medianum, povezuje vrh mjehura sa prednjom trbušnom stijenkom. Urahus čine longitudinalna mišićna vlakna iz stijenke mokraćnog mjehura. Približavajući se umbilikusu vlakna postaju fibrozirana i obično se spoje sa obliteratedim umbilikalnim arterijama. Gornju površinu mjehura pokriva peritoneum. Sa prednje strane on se nastavlja na prednju trbušnu stijenku, a sa stražnje dolazi na razinu seminalnih vezikula i spaja se s peritoneumom prednje stijenke rektuma i tu nastaje excavatio rectovesicalis. S anteroinferiorne i lateralne strane mjehur je naslonjen na masno i vezivno tkivo koje ga odvaja od koštanog okvira zdjelice. Baza mjehura je u odnosu sa seminalnim vezikulama i završnim, proširenim dijelom sjemenovoda straga, a ispred tih struktura sa prostatom. U bazu mjehura sa stražnje strane ulaze mokraćovodi, a sa prednje strane izlazi mokraćna cijev u medijanoj liniji. Mjesta ulaska uretera u mjehur te izlazište uretre tvore trigonum mokraćnog mjehura. Vrat mokraćnog mjehura nalazi se 3-4 cm iza simfize. On je čvrsto fiksiran pelvičnim fascijama i prostatom u koju i ulazi. Njegove kretnje su minimalne obzirom na punjenje i pražnjenje mjehura

U žena peritoneum na gornjoj površini mjehura prelazi na donju stranu maternice i tu tvori *excavatio vesicouterina* odakle nastavlja prema straga i tvori *excavatio rectouterina*. Između

mjehura i zadnjeg crijeva u žena se nalazi vagina i uterus tako da je baza mjehura naslonjena na prednju stijenku vagine.

Unutarnja stijenka mjehura pokrivena je prijelaznim epitelom, koji je gladak kada je mjehur ispunjen mokraćom i naboran kada je prazan. Urotel se obično sastoji od šest slojeva stanica koje se nalaze na bazalnoj membrani. Ispod bazalne membrane nalazi se obilno fibroelastično vezivno tkivo koje također omogućava rastezanje kao i prijelazni epitel iznad njega. Ovo tkivo je ispunjeno krvnim žilama i sadrži vlakna glatkog mišićja. Još dublje u stijenci mjehura nalazi se tunica muscularis. Ona je građena od 3 sloja mišićnih vlakana među kojima razlikujemo vanjski longitudinalni, srednji cirkularni i unutarnji sloj. Ova tri sloja nisu jasno odijeljena te u svakom sloju možemo pronaći više tipova vlakana, a posebice to vrijedi za unutarnji sloj u kojem su svi snopići mišićnih vlakana isprepleteni poput mreže. Ovakav raspored vlakana je ključan za funkciju pražnjenja mjehura. Ova tri sloja vlakana čine zajedno *musculus detrusor* koji je odgovoran za pražnjenje mjehura. Uz vrat mokraćnog mjehura taj mišić je jasno podijeljen na slojeve i razlikuje se rasporedom od ostatka mjehura. Veliki snopovi mišićnih vlakana ovdje su zamijenjeni finijim vlaknima. U muškaraca radijalno orijentirana unutarnja longitudinalna vlakna prolaze kroz unutarnji meatus uretre i nastavljaju se u mišićnicu uretre. Srednji mišićni sloj tvori preprostatični sfinkter koji je odgovoran za kontinenciju na razini vrata mokraćnog mjehura. Prednja fibromuskularna stroma i zid mokraćnog mjehura iza unutarnjeg meatusa uretre tvore tu prstenastu strukturu koja služi kao sfinkter. Ovaj sfinkter bogato je inerviran adrenergičkim vlaknima i kada je podražen on se zatvara i sprječava otjecanje mokraće. Vanjski longitudinalni sloj je najdeblji straga na bazi mjehura. U medijanoj liniji ovaj sloj ulazi u apeks trigonuma gdje se miješa sa glatkim mišićjem prostate. Ova vlakna se kreću od straga preko lateralnih strana mjehura prema naprijed gdje se isprepliću i tvore petlju oko unutarnjeg uretralnog ušća s prednje strane. Ova petlja također sudjeluje u održavanju kontinencije mjehura. Na lateralnim i prednjoj strani

mjehura ova vlakna nisu toliko razvijena. Smatra se da određeni dio vlakana sa prednje stijenke izgrađuje u muškaraca puboprostatični, a u žena pubouretralni ligament.

Ureteri probijaju stijenku mjehura koso, putuju kroz stijenku mjehura jedan i pol do dva centimetra te izlaze u mokraćnom mjehuru - ostium ureteris. Intravezikalni dio uretera leži odmah ispod urotela gdje sluznica stvara nabor, a sa stražnje je strane naslonjen na čvrsti mišićni zid mjehura. Kod punog mokraćnog mjehura intraluminalni tlak pritišće na nabor sluznice što uzokuje pasivno zatvaranje ušća uretera i sprječava refluks urina u uretere.

Trigonum vesicae je zapravo trokutasta površina prekrivena glatkim epitelom, obično troslojnim prijelaznim, omeđena ureteralnim i unutarnjim uretralnim ušćem. Glatka i longitudinalna mišićna vlakna iz uretera šire se po bazi mjehura do izlazišta mokraćne cijevi i čine taj trokut. U ovom području nedostaje podsluznični vezivni sloj i sluznica je spojena s mišićnim slojem, tako da ovdje nema širenja mjehura pri punjenju mokraćom. U trigonumu vesicae jasno razlikujemo tri sloja mišićnice.(1)

1.2. Epidemiologija

Incidencija karcinoma mjehura se definira kao broj novooboljelih odnosno dijagnosticiranih na 100.000 ljudi u godinu dana. Karcinom mjehura je izrazito povezan sa okolišnim čimbenicima, ponajviše pušenjem i godinama. Njegova incidencija raste sa godinama života i svoj vrhunac ima u osmom desetljeću života. U posljednjih 60 – 70 godina incidencija ovog karcinoma je bila u stalnom porastu, no posljednjih godina se stopa rasta smanjila, a u nekim dijelovima svijeta je čak došlo i do smanjenja incidencije. Ovo ne vrijedi za zemlje u razvoju gdje industrijalizacija dovodi do izlaganja štetnim vanjskim faktorima i u tim zemljama postoji snažan porast incidencije ovog karcinoma.(1) Godine 2012. karcinom mjehura je bio deveta najčešća maligna bolest u ljudi diljem svijeta sa 430.000 novo dijagnosticiranih u toj godini. U Europi je otkriveno 118.000 novih slučajeva, a iste godine je bilo i 52. 000 umrlih od karcinoma mokraćnoga mjehura. Oko 90% od ukupnog broja karcinoma mjehura čini karcinom urotela odnosno karcinom prijelaznog epitela.(2)

Postoje razlike u distribuciji ovog karcinoma s obzirom na spol i rasu. Muškarci općenito imaju tri do četiri puta veću šansu za oboljenje od ovog karcinoma od žena. Smatra se da je razlog ovakvoj pojavnosti karcinoma u povećanoj prevalenciji pušača među muškarcima i općenito većoj izloženosti rizičnim čimbenicima. Veća incidencija ovog karcinoma se opaža u muškaraca bijele rase kao i veća smrtnost od istog uzroka naspram muškaraca crne rase. Kod žena je u bijele rase 1,5 puta češća dijagnoza ovog karcinoma nego u žena crne rase. Bijeli muškarac ima za života 3,7% šansi da razvije ovaj karcinom što je 3 puta više no žena bijele rase i muškarac crne rase te 4,5 puta više no žena crne rase.(1)

Rizik za javljanje ovog karcinoma je povezan i sa godinama života pa se tako za muškarca bijele rase može reći da ima šansu od 0,02% za dobivanje ovog raka do 39. godine

života, 0,13% od 40 do 59 godine života, 0,26% od 60 do 69 godine života i 0,99% u starijih od 70 godina života. Taj rizik za cijeli život iznosi 1,17%.(1)

U mlađih ljudi ovaj karcinom je obično neinvazivan i dobro ograničen za razliku od većine drugih sijela karcinoma. (1)

1.3. Rizični čimbenici

1.3.1. Aromatski amini

Aromatski amini su uz pušenje najvažniji vanjski rizični faktori za javljanje ovog karcinoma. Čak 20-27 % svih malignih promjena mjehura su povezani sa izlaganjem ovim tvarima posebice u industrijskim zonama. Među prvim spojevima koji su povezani s ovim karcinomom jesu benzidin i 2-naftilamin. Ovi spojevi se mogu vezivati na DNA i na taj način djeluju kancerogeno. Ostale tvari industrijskog porijekla koje mogu utjecati na pojavnost ovog karcinoma su policiklički amino hidrokarbonat, dizelski ispušni plinovi i sastavne tvari boja i lakova. (1)

1.3.2. Pušenje

Pušenje je također bitan rizični faktor koji povezujemo s karcinomom mokraćnog mjehura. Ono je odgovorno za 60% karcinoma u muškaraca i 30% karcinoma u žena. Relativni rizik za javljanje maligne promjene na mjehuru radi pušenja je 2,8 za muškarce i 2,73 za žene. Sveukupno se može reći da pušači imaju 6 do 8 puta veće šanse za razvoj karcinom prijelaznog epitela mjehura od nepušača, a uz to je važno napomenuti da postoji značajna linearna korelacija između trajanja i inteziteta pušenja i pojavnosti ovog karcinoma. Rizik za pasivne pušače nije zabilježen i ne razlikuje se od rizika nepušača.(1)

1.3.3. Nutricijski faktori

Nutricijski faktori također mogu imati ulogu u nastanku ovog karcinoma zbog toga što se većina nutritivnih tvari i ostalih metabolita iz organizma filtrira kroz bubrege i na taj način dolazi u produženi kontakt sa mokraćnim mjehurom. Općenito se smatra da mediteranska prehrana može imati najbolji učinak kao zaštitni čimbenik zbog povoljnog djelovanja voća i povrća. U ovim namirnicama (posebice agrumi, jabuke, rajčice i mrkve) nalaze se spojevi koji imaju antioksidativne učinke i mogu spriječiti promjene na razini DNA. Nutrijenti koji se povezuju sa povećanim rizikom od oboljenja su slano i pečeno meso, svinjetina, soja i jaki začini. Konzumiranje čaja i kave se također povezuje sa povećanim rizikom od oboljenja, ali u tim slučajevima ne može se sa sigurnošću tvrditi radi li se o direktnoj uzročnoj vezi ili se radi o popratnom faktoru pušenja. (1)

1.4. Patologija

Oko 90% karcinoma mjehura histološki su urotelnog porijekla, 5% su karcinomi skvamoznih stanica i manje od 2% otpada na adenokarcinome ili druge histološke oblike. Urotelni karcinom je ujedno i najčešći tip karcinom u cijelom urinarnom sustavu i drugi je po smrtnosti karcinom urogenitalnog sustava. Prilikom postavljanja dijagnoze 80% ovih karcinoma još uvijek nije invadiralo u mišićni sloj mjehura. Postoje više različitih obrazaca rasta ovih tumora pa tako možemo razlikovati ravne *in situ* karcinome CIS (lat. *carcinoma in situ*- karcinom koji nije probio bazalnu membranu), papilarne i sesilne tumore.

Normalni epitel mjehura prekriva najčešće do 6 redova stanica koje se diferenciraju od bazalne membrane prema površini. Na površini se nalaze takozvane „kišobranaste“ stanice koje tvore barijeru između toksina koji se nalaze u mokraći i epitela mjehura i na taj način

sprečavaju pojavu atipije epitela. Prekursorske lezije su sve promjene počevši od hiperplazije do atipije preko displazije i konačno do samog karcinoma mjehura.

Karcinomi koji nisu probili mišićnicu – NMIBC (engl. *non muscle invasive bladder cancer*) uključuju CIS, papilarnu urotelnu neoplaziju malog malignog potencijala (PUNLMP –engl. *papillary neoplasm of low malignant potential*) i niski i visoki gradus urotelnih karcinoma mjehura.

CIS se opisuje kao nepapilarni tumor visokog gradus koji se ne izdiže iznad sluznice mjehura. U površnim slojevima epitela se nalaze karcinomski promijenjene stanice, postoji jasna atipija stanica i gubi se stanična polarnost. Stanice su uvećane, pleomorfne i mogu se primjetiti nakupine kromatina i brojne mitoze u njima, a gube se „kišobranaste“ stanice. Genetskom analizom se mogu uočiti promjene na kromosomima 17(17p), 13(13q) i 10(10q). Na ovim mjestima se nalaze geni RB, TP 53 i PTEN koji su često promijenjeni u ljudi koji imaju CIS na mokraćnom mjehuru i najčešće su pokazatelj invazivnosti karcinoma. CIS je prekursor invazivnog karcinoma i može se širiti u uretere i prostatični dio uretre. Na površini mjehura se makroskopski prilikom cistoskopije može vidjeti crvenkasta promjena i može se zamijeniti sa inflamatornim promjenama ili radijacijskim cistitisom.

PUNLMP(*papillary neoplasm of low malignant potential*) je papilarna neoplazma s minimalnim staničnim atipijama koja je uglavnom solitarna i nalazi se na trigonumu mjehura. Jezgre stanica u ovoj promjeni su minimalno povećane i polarnost stanica je zadržana. Slabo proliferiraju i nisu povezane sa invazijom u mišićni sloj ili metastazama. Razlika PUNLMP i benignog papiloma je u debljini epitela i ponekim mitozama koje se mogu pronaći u povećanim jezgrama. Najčešće se javlja u dobi od oko 65 godine i to u omjeru 5:1 u korist muškaraca. Mogu se javiti recidivi u 35% bolesnika no invazivna progresija je rijetka i javlja se samo u 4% bolesnika.

Urotelni karcinom niskog gradusa je obično papilarna promjena koja se nalazi na fibrovaskularnom izdanku. Nalaze se uvećane stanice koje su blago atipične uz poneku mitozu u njima. Od PUNLMP se razlikuju po povećanoj atipiji stanica i po tome što ova promjena može biti multifokalna za razliku od solitarne promjene koja je obilježje PUNLMP.

Karcinom visokog gradusa građen je od više papilarnih izdanaka sraslih međusobno. Nema jasni obrazac rasta, nalaze se mnoge mitoze i postoje pleomorfne stanice s izrazito povećanim jezgrama. Oko 80% tumora visokog gradusa invadirati će podliježeću stromu ukoliko se ne liječe.

Invazivni karcinomi se mogu podijeliti u dvije skupine, one koji probijaju u laminu propriju i one koji probijaju duboko u mišićnicu. Prvu skupinu čine najčešće tumori visokog gradusa, koji se mogu nalaziti u nakupinama, ali i kao pojedinačne maligno promijenjene stanice koje ukoliko invadiraju u laminu propriju imaju lošiju prognozu. Unutar lamine proprije može doći i do invazije krvnih žila koje se ovdje nalaze u velikom broju. Drugu skupinu također čine tumori visokog gradusa koji prolaze kroz laminu propriju i zahvaćaju mišićnicu mjehura. TNM klasifikacija je prikazana na tablici 1. (1,3)

Tablica 1. TNM klasifikacija karcinoma mokraćnog mjehura.

Primarni tumor	
Tx	Primarni tumor nije poznat
T0	Nema dokaza o primarnom tumoru
Ta	Neinvazivni papilarni karcinom
Tis	Tumor invadira subepitelno vezivno tkivo
T1	Tumor invadira mišićnicu
pT2a	Tumor invadira samo unutarnji sloj mišićnice
pT2b	Tumor invadira cijelu mišićnicu

T3	Tumor invadira okolno tkivo
pT3a	Tumor invadira okolno tkivo - mikroskopski
pT3b	Tumor invadira okolno tkivo – makroskopski
T4	Tumor invadira u neki od okolnih organa
T4a	Tumor invadira u prostatu, uterus, vaginu
T4b	Tumor invadira u kosti zdjelice, trbušnu stijenku
Regionalni limfni čvorovi	
NX	Status limfnih čvorova nije poznat
N0	Limfni čvorovi nisu zahvaćeni
N1	Jedan zahvaćen limfni čvor u maloj zdjelici
N2	Multipli zahvaćeni limfni čvorovi u maloj zdjelici
N3	Zahvaćeni zajednički ilijakalni limfni čvorovi
Udaljene metastaze	
Mx	Nepoznat status udaljenih metastaza
M0	Metastaze nisu pronađene
M1	Postoje udaljene metastaze

1.5. Klinička slika

Hematurija je prvi simptom u 85-90% pacijenata s karcinomom mokraćnog mjehura. Bezbolna je i može biti makro i mikrohematurija. Makrohematurija je najčešće intermitentna i može biti povezana s Valsalvinim manevrom, dok je mikrohematurija najčešće stalno prisutna. U manjeg broja pacijenata se uz ovaj dominantni simptom mogu javiti i simptomi iritabilnog mjehura i to u vidu urgencije mokrenja, povećane učestalosti i disuričkih tegoba. Irritativni simptomi se češće javljaju u CIS-u. Simptomi razvijene bolesti sa metastazama mogu se prezentirati kao bol u leđima ili bol u lumbalnim regijama zbog metastaza ili ureteralne opstrukcije. U fizikalnom pregledu se može u nekih pacijenata palpirati zadebljanje stijenke mjehura ili tvrda suprapubična tvorba koja odgovara tumoru mjehura. Ponekad se nađe nepomičan mjehur što može govoriti u prilog fiksacije mjehura za okolne strukture zbog probijanja stijenke mjehura tumorom i invazije u okolne organe. Hepatomegalija i povećani supraklavikularni limfni čvorovi mogu biti znak metastatske bolesti.(4)

Kod sumnje na karcinom mjehura zbog hematurije potrebno je provesti više pretraga kako bi se došlo do ispravne dijagnoze. Radi se cistoskopija, analiza sedimenta urina, slikovna dijagnostika i PSA- prostata specifični antigen (eng prostate specific antigene). PSA se radi kako bi se isključio karcinom prostate jer i on se često može prezentirati makrohematurijom.

Cistoskopija bijelim svjetlom (WLC –engl, White light cystoscopy) s biopsijom je danas zlatni standard za dijagnozu karcinoma mjehura. Površni tumori niskog gradusa obično se vide kao izolirane ili multiple papilarne lezije. Viši gradusi su veći i sesilni dok se CIS može vidjeti kao ravna crvenkasta površina.(4) Uz ovu metodu danas se koristi i fotodinamska cistoskopija koja koristi fotoaktivne porfirine koji se akumuliraju u maligno promijenjenom tkivu i flouesceriraju tijekom cistoskopije. Ova metoda je posebice korisna kod otkrivanja CIS-a. (1) Kada je tumor jednom vizualiziran u pacijenta se mora učiniti transuretralna

biopsija ili resekcija tumora (TUR – transuretralna resekcija). Cilj ove pretrage je dijagnosticirati tumor, utvrditi stadij istog i napraviti kompletnu eksciziju tumora ukoliko se radi o tumoru niskog gradusa koji je moguće u tom slučaju u cijelosti skinuti.(4)

Od slikovne dijagnostike danas se sve manje rabi intravenska urografija koja može detektirati promjene na unutarnjoj stijenci mjehura te se oni prikazuju kao defekti punjenja. CT i MR se danas koriste za utvrđivanje proširenosti bolesti u samom mjehuru, ali i izvan njega. Ovim metodama se vidi dubina invazije tumora u stijenku mjehura i mogu se prikazati okolni limfni čvorovi koji se evaluiraju prema svojoj veličini. Čvorovi veći od jednog centimetra sugeriraju metastatske promjene. Treba napomenuti da metastatski čvorovi manji od jednog centimetra često prođu nezapaženo. Kako karcinomi mjehura često metastaziraju u pluća i kosti za potpunu evaluaciju potrebno je snimiti rendgen grudnih organa i napraviti scintigrafiju kostiju pogotovo ukoliko imamo povišenu razinu alkalne fosfataze. (1)

2. SVRHA RADA

Svrha ovog rada je prikazati invazivni karcinom mokraćnog mjehura i različite tipove urinarne derivacije nakon provedene cistektomije.

3. PREGLED LITERATURE NA ZADANU TEMU

3.1. OPERACIJSKE TEHNIKE

Invazivni karcinomi mjehura koji su se proširili u mišićni sloj mjehura liječe se operativnim putem. Potrebno je učiniti cistektomiju odnosno odstraniti mokraćni mjehur u cijelosti. Jednom kad je odstranjen mokraćni mjehur potrebno je riješiti pitanje derivacije urina. Za drenažu urina moguće je napraviti više zadovoljavajućih tipova zahvata od kojih će četiri biti opisana u daljnjem tekstu.

3.2. Priprema crijeva za operaciju

Kod rekonstruktivnih uroloških operacija često se koriste tkiva iz gastrointestinalnog sustava kako bi zamijenili najčešće odstranjene urološke strukture kao što su mjehur, uretra ili ureteri. Najčešće korišteni organi za zamjenu navedenih su tanko i debelo crijevo, a rjeđe se koristi i želudac. Kako bi se segmenti ovih organa mogli koristiti potrebno je jako dobro poznavanje njihove kirurške anatomije, metoda prepariranja istih za korištenje u operacijama i tehnike za izolaciju pojedinih segmenata i ponovnog uspostavljanja kontinuiteta crijeva na mjestu resekcije. Jasno je da se u distalnom dijelu probavnog sustava – tankom i debelom crijevu nalazi izrazito velik broj bakterija. Istraživanja koja datiraju još iz sedamdesetih godina prošlog stoljeća su pokazala kako postoji značajno povećana incidencija infekcija kirurške rane, razvoja intraperitonealnih abscesa i dehiscijencija anastomoza kod operativnih manipulacijama sa crijevom koje nije bilo adekvatno pripremljeno. Istraživanja na eksperimentalnim životinjama pokazala su kako na mjestu anastomoze dolazi do zarastanja rane usprkos kompromitiranoj cirkulaciji kod životinja koje su prošle odgovarajuću pripremu crijeva antibioticima. Uz ovo pokazalo se kako feces unutar crijeva odmah nakon operacije može utjecati na zaraštanje anastomoze zbog ishemije uslijed pritiska i posljedično izazvati

perforaciju crijeva na tom mjestu. Kako bismo ove komplikacije smanjili na minimum potrebno je provesti pripremu crijeva, a to se može napraviti mehaničkom, antibiotskom ili kombiniranom pripremom. Obje metode smanjuju broj bakterija u crijevu. Mehanička metoda to postiže smanjenjem količine fecesa u crijevu dok antibiotska smanjuje broj bakterija u crijevu. Najčešće bakterije koje se nalaze u crijevu i na koje se djeluju su *Escherichia coli* i *Enterococcus faecalis* od aerobnih i bakterije iz roda *Bacterioides* i *Clostridium* od anaerobnih. (1,6,7)

3.2.1. Mehanička priprema crijeva

Mehanička priprema smanjuje količinu fecesa i na taj način broj bakterija u crijevu, ali ne utječe na njihove koncentraciju. Iz ovog je jasno da će tijekom operacije biti manja mogućnost prosipanja sadržaja crijeva u trbušnu šupljinu, ali ukoliko do njega dođe u toj količini fecesa je koncentracija bakterija jednaka kao da se čišćenje nije ni radilo. U početku se mehaničko čišćenje crijeva radilo tako da se postavi nazogastrična sonda i u želudac kroz nekoliko sati pusti 9 – 12 litara Ringer laktata ili obične fiziološke otopine. Kasnije su se te otopine zamijenile manitolom, ali se ni on nije zadržao zbog komplikacija koje je izazivao pa se danas koristi polietilen-glikol elektrolitna otopina. Ova otopina se danas koristi pri pripremi crijeva za elektivne operacije kolona i rektuma, ali i za urološke operacije pri kojima se koristi tkivo crijeva. Daje se litra do litra i pol otopine kroz tri sata oralno ili kroz nazogastričnu sondu. S postupkom se prestaje kada u rektumu nalazimo čistu otopinu bez tragova fecesa ili kada smo dali 4 litre tekućine. Ova metoda je jednako uspješna kao i ostale metode, a koristi se zbog manjeg broja komplikacija. Septične komplikacije nakon korištenja ove metode su oko 4%. Uz ovo se može dati 10 mg metoklopramida kako bi prevenirali nastajanje mučnine. Prednosti ove metode su da pacijenti ne moraju biti 3 dana na dijeti kao nekada, vrijeme pripreme je maksimalno skraćeno i nema potrebe za klizmom. Poteškoće

koje prate metodu su da pacijent često budu jako iscrpljeni i može doći do pretjeranog nakupljanja tekućine. Nadalje treba spomenuti kako je ova metoda kontraindicirana u srčanih bolesnika, bolesnika sa cirozom jetre, bubrežnim oštećenjem i opstrukcijom crijeva.(1)

3.2.2. Antibiotička priprema crijeva

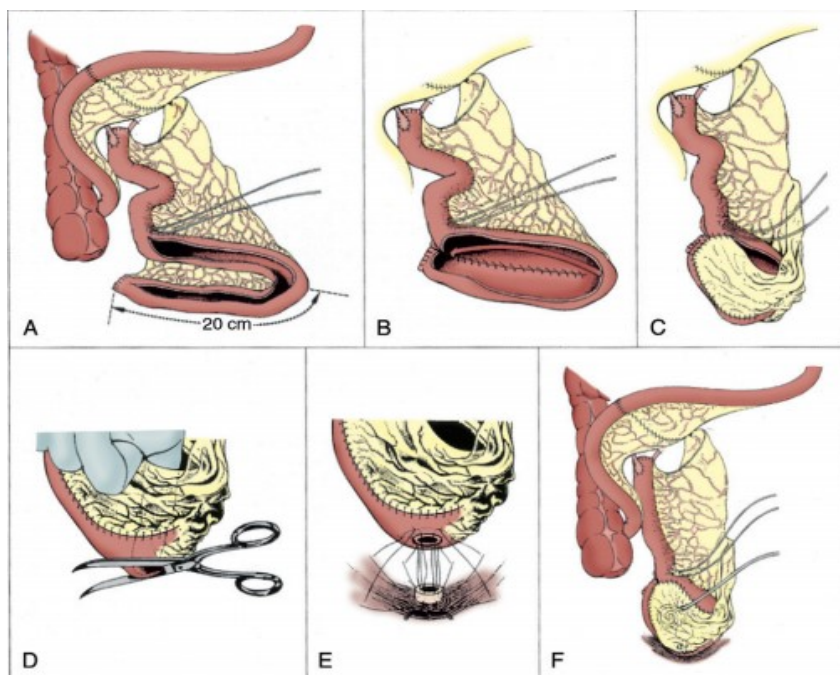
Kombinirana primjena antibiotika i mehaničkog pražnjenja crijeva kao metoda pripreme crijeva datira još iz 1970-ih godina prošlog stoljeća. Sva istraživanja pokazuju kako se morbiditet i mortalitet značajno smanjuju kad se ove dvije tehnike koriste zajedno. Najčešće korišteni antibiotik je kanamicin. Uz njega koriste se i u kombinaciji neomicin i eritromicin te neomicin i metronidazol. Najmanja koncentracija bakterija u crijevu se nalazi u ljudi kojima je učinjena mehanička priprema te dan oralno neomicin i suplementarna terapija za benigni floru crijeva. Danas se najčešće antibiotici daju intravenski, perioperativno i to sat do dva prije početka operacije. Oni djeluju ponajprije na anaerobnu floru i smanjuju komplikacije uzrokovane ovim mikroorganizmima. Neželjeni učinci antibiotika mogu biti povišena incidencija proljeva iza operacije te pseudomembranozni kolitis.(1)

3.3. Ortotopne derivacije – operacija po Studeru

Operacija po Studeru je jedan od tipova ortotopne urinarne derivacije, što znači kreiranje novog mjehura na mjestu staroga od ileuma. Pacijenti na ovaj način mokre kroz uretru kao i prije operacije i cilj je u potpunosti imitirati anatomske i funkcionalno stanje prije operacije. U ovom tipu operacije koristi se dugi, aferentni, izoperistaltični, tubularni ilealni segment. Ovo je jedan od danas najpopularnijih tipova zamjene mokraćnog mjehura. Prednosti su mu jednostavnost konstrukcije, nema potrebe za korištenjem staplera i može se bez poteškoća spojiti s kratkim ureterima. Sam rezervoar je konfiguriran u obliku dvostrukog presavijenog

slova U kojeg je prvi opisao drugi autor 1989. godine-Kock. Studer i njegovi suradnici sami su obavili 480 zahvata ovog tipa u razdoblju od 1985. do 2005. godine i pritom zabilježili izvrsne rezultate u održanju kontinencije u pacijenata, očuvanju renalne funkcije te su uz ovo zabilježili samo 3% pacijenata kod kojih je došlo do ureteroilealne strikture.

Ileum se izolira u duljini od 54-56 cm oko 25 cm proksimalnije od ileocekalne valvule. Kontinuitet ileuma se odmah ponovno uspostavi anastomoziranjem proksimalnog i distalnog dijela ileuma. Rubovi izoliranog segmenta se zatim zatvore sa resorptivnim šavima. Distalnih 40-44 cm izoliranog ileuma se zatim presavije u obliku slova U i otvori rezom na antimezenterijalnoj strani. Ureteri se anastomoziraju s proksimalnim dijelom izoliranog ileuma dugog 14-16 cm tako da se ušiju na lateralne strane ileuma. Rubovi ileuma na unutarnjoj strani „slova U“ koji se nalaze jedan do drugoga se zašiju međusobno resorptivnim šavovima. Donji dio „slova U“ se zatim presavije i preklopi tako da dođe u odnos sa svojim gornjim dijelom. Kada se zatvori donji dio „slova U“ i dio gornjeg dijela anteriorne strane gurne se prst kroz preostali otvor i odredi najniži dio rezervoara te se na tom mjesto napravi otvor na kojem će se napraviti anastomoza s mokraćnom cijevi. Konačno se zatvori i preostali otvoreni dio prednje strane. (slika 2.) (1,7)



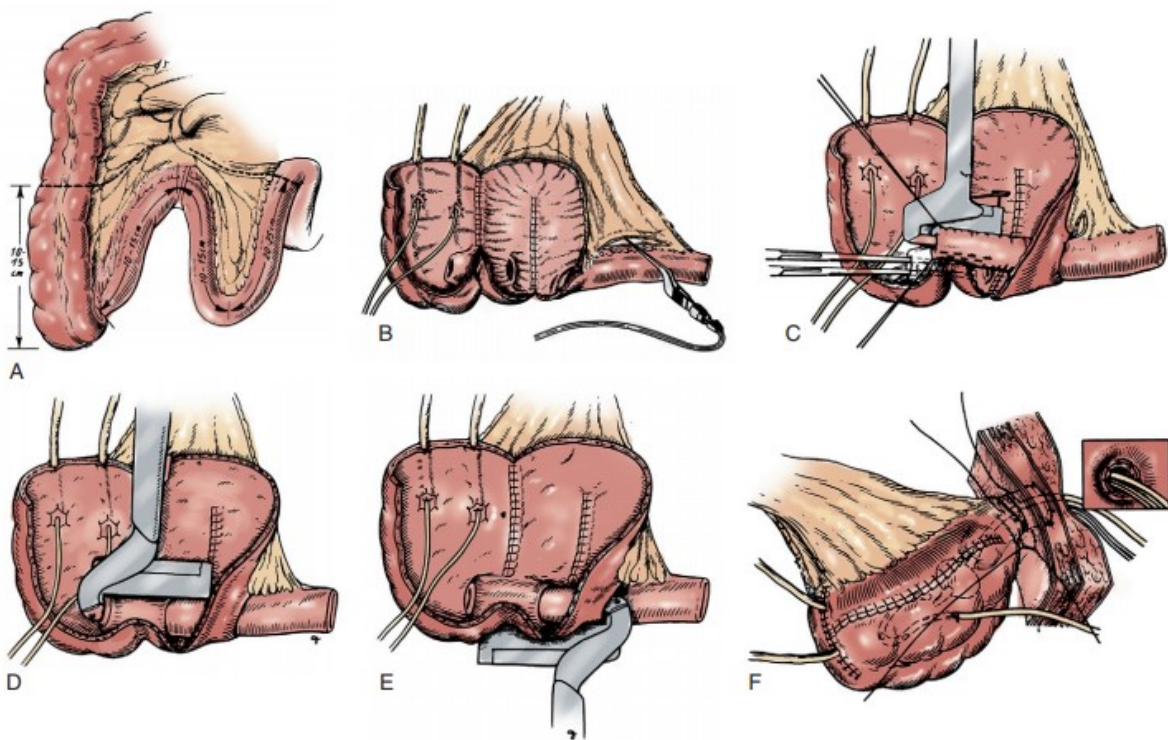
Slika 1. Operacija po Studeru. (1)

3.4. Mainz pouch I

Mainz pouch I je tip operacije kod kojeg se stvara novi rezervoar za urin od tankog i debelog crijeva kod kojeg se pacijenti samokateteriziraju i na taj način rješavaju mokraće iz tijela. Ovaj tip operacije je prošao kroz godine mnoge modifikacije koje su se sve događale zbog poteškoća u stvaranju odgovarajuće valvule koja bi spriječila inkontinenciju. Današnji tip operacije koristi sačuvanu ileocekalnu valvulu kao osnovu za korištenja instususceptuma za postizanje kontinencije.

U samom postupku uzima se dio od 10 – 15 cm cekuma i uzlaznog kolona, te uz to dva odvojena dijela ileuma i dodatna dio ileuma od 20 cm. Cijeli kolon i distalna dva dijela se otvore na antimezenteričnoj strani, pritom vodeći računa da se ne ošteti ileocekalna valvula. Ova tri segmenta se zatim saviju u obliku slova W i njihove susjedni rubovi se međusobno zašiju i formiraju ravnu površinu otvorenu prema naprijed. Proksimalni segment tankog

crijeva se oslobodi od pripadajućeg mezenterija u dužini od 6 – 8 cm i napravi se intususcepcija tog dijela crijeva. Potom se intususceptum provuče kroz intaktnu ileocekalnu valvulu. Intususceptum se šije i fiksira uz pomoć staplerske tehnike, a kako bi se stabilizirala na ileocekalnu valvulu. Ureterokolične anastomoze se naprave na vrhu rezervoara koji se zatim preklopi kako bi se kompletno zatvorio i kreirao rezervoar za mokraću. Kompletan rezervoar se zatim rotira kako bi terminalni dio ileuma došao u odnos s umbilikusom. Mali dio kože se skida na mjestu pupka i kroz taj otvor se izbacuje van terminalni dio ileuma. Rezervoar se učvršćuje za stražnju fasciju mišića isprekidanim resorptivnim šavovima dok se ileum učvršćuje uz prednju fasciju mišića. Terminalni ileum ukoliko ga ima viška se jednostavno resekira i ostatak se zašije u dnu umbilikusa (slika 3). (1,8,9)



Slika 2, Mainz pouch I.(1)

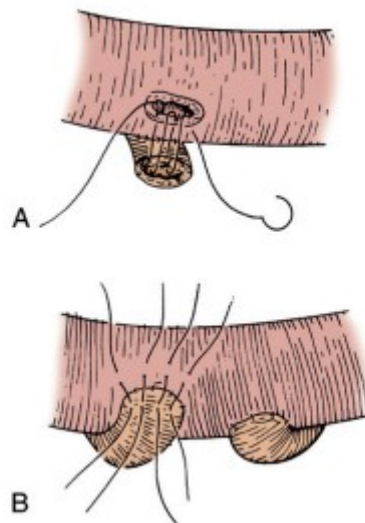
3.5. Bricker

Operacija po Brickeru je tip operacije gdje se pitanje urinarne derivacije rješava korištenjem ileuma u duljini od oko 15 cm. Na izolirani dio ileuma se anastomoziraju ureteri, a završni dio ileuma (tzv. ansa) se spaja na kožu (ureteroileokutanostomija). Operacija po Brickeru je uvedena još 1950-tih godina i do danas je ostala najkorištenija metoda zbog svoje jednostavnosti i niske incidencije postoperativnih komplikacija.

Postoje dva tipa stoma koja se kirurški mogu napraviti. Stoma u razini s kožom koja se koristi kod kontinentnih derivacija urina i stoma koja protrudira nekoliko centimetara iznad kože koja se koristi u ovom tipu operacije. Važno je tehnički dobro napraviti stomu koja će protrudirati iznad kože par centimetara kako bi vrećica za prikupljanje odgovarala stomi i minimaliziralo se postoperativne komplikacije kao što su stenoza stoma ili curenje urina na kožu. Mjesto gdje će se nalaziti stoma se određuje preoperativno u sjedećem položaju. Ona treba biti barem 5 cm udaljena od reza kroz musculus rectus abdominis, a također treba izbjegavati mjesta na koži gdje postoje ožiljci ili ozljede te umbilikus. Stomu treba postaviti tako da ide kroz debeli dio mišića rectusa i okomito na njega. U ovoj operaciji se koristi dio ileuma u duljini od 15 – 20 cm, a uzima se dio koji se nalazi 20 cm od ileocekalne valvule.

Brickerova anastomoza je „end to side“ refluksna anastomoza, što znači da se krajeve uretera prišiju na lateralne strane proksimalnog dijela izoliranog crijeva. U prvim opisima operacije adventicija uretera se ušivala u serozu crijeva sa zasebnim šavima. Na lamini mucosi i lamini serosi tankog crijeva se izvrši incizija i komadić tkiva se odstrani. Nakon toga se cijela širina uretera, od adventicije do serose ušivala u laminu mukosu tankog crijeva. Prednja strana uretralne adventicije se zatim ušije zasebnim šavima u serosu crijeva i time je operacija praktički gotova (slika 4.).

Jednostavniji način za izvođenje ove anastomoze je napraviti eksciziju komadića seromuskularnog tkiva i mukoze crijeva, spatulirati do 0,5 cm distalnog uretera i anastomozirati ureter u cijeloj širini s cijelom širinom crijeva. U anastomozu se postavi ureteralni kateter. Kod ovog tipa urinarne derivacije mogu se javiti strikture u 4 do 22% pacijenata, popuštanje anastomoze javi se u 3 % bolesnika kada nije postavljen ureteralni kateter. (1,10,11)



Slika 3. Anastomoza po Nesbitu.(1)

3.6. Ureterokutanostomija

Permanente inkontinentne urinarne derivacije ovog tipa zadržale su se danas samo za liječenje visoko rizičnih pacijenata koji imaju simptomatski karcinom mjehura kao i za samo palijativno zbrinjavanje derivacije urina. Ureterokutanostomija je jednostavan zahvat sa jako niskim morbiditetom i gotovo nepostojećim mortalitetom.

Preoperativno se određuje na koje će se mjesto postaviti stoma. Obično je to mjesto na polovici udaljenosti između umbilikusa i spine ilijake anterior superior, češće na lijevoj strani pararektalno. Parijetalni peritoneum se incizira u avaskularnoj Toldtovoj liniji za vrijeme

same cistektomije i prikaže se retroperitoneum. Zatim se moraju pažljivo preparirati ureteri čuvajući pritom njihovu vaskularizaciju. Kada se uspiju mobilizirati oba uretera tada se desni ureter prebaci na lijevu stranu i pridruži lijevom ureteru. Mjesto koje se na koži odredi za stomu zareže se tako da se napravi cirkularni rez čiji je promjer po prilici 2 do 3 centimetara. Subkutano masno tkivo se odstrani i zatim se napravi rez u obliku križa na fasciji mišića rectusa kako bi se spriječile kasnije komplikacije u vidu stenoza uretera. Rectus se tupo disecira i otvori te se napravi isti križni rez na stražnjoj fasciji mišića. Peritonem se otvori na isti način na mjestu gdje postavimo ruku sa unutarnje strane. Oba uretera se tada mogu izvući na kožu i to 1,5 centimetara iznad razine kože. Tada se naprave rezovi na medijalnim stranama uretera dugi oko 1,5 centimetara. Na otvorenim stranama uretera se postave šavi kako bi se ureteri spojili i kreirali takozvanu „fish mouth“ stomu. Zatim se mobilizira distalni tanki rub omentuma majusa kojim se obaviju oba uretera kao fascijom. Omentum se postavi tako da ne izaziva konstrikciju uretera i provuče se skroz do kože gdje se fiksira na mjestu subkutanog masnog tkiva. Anastomozirani ureteri se fiksiraju šavima na kožu i postavljaju se dva ureteralna katetera koja se također fiksiraju za kožu te se postavi vrećica za prikupljanje urina.(12)

4. RASPRAVA

Sve prije opisane operacije koriste se u terapiji malignih karcinoma mjehura. Svaka od njih se međusobno razlikuje po načinu derivacije urina. Operacija po Brickeru je najranije napravljena i opisana i kod nje imamo inkontinentnu derivaciju urina. Mainz pouch i operacija po Studeru su operacije kod kojih pacijenti svojevremeno prazne svoje neovesice koje su kreirane od njihovih crijeva. U slučaju Mainz pouch operacije rezervoar se prazni samokateriziranjem kroz otvor na koži dok kod operacije po Studeru se radi ortotopna derivacija urina što znači da pacijenti nakon operacije mogu mokriti kao i ranije svojevremeno. Brickerov tip operacije se zadržao do danas radi svoje jednostavnosti i malog broja komplikacija koje se javljaju peri i postoperativno. U studiji provedenoj na 246 pacijenata u kojih je učinjena operacija po Brickeru, a koji su praćeni 12 godina, komplikacije u vidu ileusa i fistula utvrđene su u 46 (18,6%) pacijenata od kojih je 25 (10%) trebalo ponovnu operaciju, a ostale komplikacije javile su se u još 41 (16,7%) pacijenta.(10,11)

Za razliku od Bricker tipa operacije Mainz pouch tip urinarne derivacije opisan je i izveden po prvi put 1983. godine. Od tog doba do danas se skoro nimalo nije mijenjala tehnika izvođenja operacije. Ileocekalni dio tankog i debelog crijeva koji se koristi u ovoj operaciji pokazao se kao jedan od boljih materijala za supstituciju mokraćnog mjehura. Postoperativno rijetko dolazi do razvoja divertikuloze ili drugih patologija gastrointestinalnih poremećaja. Također važno je napomenuti i dovoljnu dužinu ileocekalnih žila koje omogućuju dobro zarastanje anastomoza i mogućnost fiksacije intususcepirane ilealne valvule što olakšava posao operatera. Studija koja je pratila 561 pacijenta na kojima je napravljen ovaj zahvat pokazala je kako se rane komplikacije javile u 67 (12%) pacijenata, a kasne u 202 (37%) pacijenta. Nakon mnogo godina korištenja ove tehnike može se tvrditi da ona uistinu jest pouzdana i dobro rješenje urinarne derivacije u pacijenata oboljelih od malignog karcinoma mjehura. Potrebno

je odraditi još istraživanja kako bi se uspjelo smanjiti postoperativne metaboličke komplikacije i obratiti pažnju na sekundarne malignitete i u tom smjeru dodatno prilagoditi tehniku izvođenja operacije.(8) Operacija po Studeru jedina od navedenih ima ortotopnu derivaciju urina. Konačni cilj je normalno uriniranje kao i prije operacije što pacijentima donosi bolju kvalitetu života i veće zadovoljstvo rezultatima liječenja. Ova operacija se radi od 1980-tih godina i dosada se također pokazala kao uspješna jer postoperativne komplikacije se nisu javljale u visokim postotcima i nisu se razlikovale među studijama. Funkcijski testovi praćenja rezervoara su također zadovoljavajući jer su ljudi zadržali normalan ritam uriniranja kao i ranije bez većih problema s kontinencijom, ali ovdje treba navesti kako je za pozitivne rezultate bitna i edukacija samih pacijenata. Rane postoperativne komplikacije su se u studiji gdje se pratilo 200 ljudi javile u 24 pacijenta ili 12% od ukupnog broja pacijenata unutar 30 dana od operacije, dok su se kasne postoperativne komplikacije našle u 41 (20%) pacijenta. Intestinalna opstrukcija se javila u tri (1%), parcijalna nekroza neovesice u jednog (0,5%) i recidiv tumora u šest pacijenata (3%). Nadalje, šest pacijenata je razvilo uretralne strikture (3%), ingvinalne ili abdominalne hernije četrnaest pacijenata (7%), a metaboličke komplikacije imalo je jedanaest pacijenata (5%).(7) Kod ureterokutanostomije zabilježen je jako mali broj komplikacija. Zabilježena je pojava dilatacije uretera uz visoku temperaturu što je stanje koje je potrebno riješiti perkutanom nefrostomijom.(12)

5. ZAKLJUČCI

Invazivni karcinom mjehura je bolest koja najviše pogađa osobe starije životne dobi. Urotelni karcinom je najčešći tip karcinoma urinarnog trakta i drugi je po smrtnosti karcinom urogenitalnog sustava. Radikalna cistektomija je terapijska metoda izbora koja se koristi kod svih bolesnika koji mogu podnijeti ovu operaciju. Nakon cistektomije koriste se različiti oblici urinarne derivacije od kojih su načešći operacija po Studeru, operacija po Brickeru, Mainz pouch I te ureterokutanostomija. Svaka od njih je pokazala određene prednosti zbog kojih su se i zadržale kao rješenje derivacije urina u cistektomiranih pacijenata. Ove operacije osiguravaju kvalitetna rješenja i zadovoljstvo pacijenata. U pacijenata u kojih je to moguće treba poticati izvođenje ortotopnih tehnika derivacija urina kako bi se maksimalno podigla kvaliteta života nakon operacije. Dodajmo ovome kako je ključan zapravo individualni pristup gdje se svakom pacijentu pristupa zasebno razmatrajući njegove želje potrebe i mogućnosti.

6. SAŽETAK

Incidencija karcinoma mjehura raste sa godinama života i svoj vrhunac ima u osmom desetljeću života. Najvažniji okolišni rizični čimbenici su pušenje i rad s anilinskim bojama. Oko 90% karcinoma mjehura histološki su urotelnog porijekla. Urotelni karcinom je ujedno i najčešći tip karcinoma u cijelom urinarnom sustavu i drugi je po smrtnosti karcinom urogenitalnog sustava. Hematurija je prvi simptom u 85-90% pacijenata sa karcinomom mokraćnog mjehura. Bezbolna je i može biti makro i mikrohematurija. Metoda izbora kod liječenja invazivnog karcinoma mjehura je cistektomija uz urinarnu derivaciju. Operacija po Studeru je tip ortotopne urinarne derivacije, što znači kreiranje novog mjehura od ileuma. Mainz pouch je operacija kod koje se stvara rezervoar za urin od tankog i debelog crijeva kod kojeg se pacijenti samokateteriziraju. Operacija po Brickeru je tip operacije gdje se urinarne derivacije rješava anastomoziranjem uretera na ileum. Ureterokutanostomija je zahvat sa jako niskim morbiditetom i mortalitetom, a radi se o anastomoziranju uretera na kožu. Urinarne derivacije su važan dio operacijskog liječenja bolesnika s invazivnim karcinomom mokraćnoga mjehura.

KLJUČNE RIJEČI: invazivni karcinom mjehura, derivacije urina, ortotopna derivacija, ureterokutanostomija

7. SUMMARY

The incidence of bladder cancer increases with years of life and has its peak in the eighth decade of life. The most important environmental risk factors are smoking and working with aniline dyes. About 90% of bladder cancer is histologically urothelial origin. Urothelial cancer is also the most common type of cancer throughout the urinary system. Haematuria is the first symptom in 85-90% of patients with bladder cancer. It is painless and can be macro and microhaematuria. The method of choice for the treatment of invasive bladder cancer is cystectomy with urinary derivation. The Studer operation is a type of orthotopic urinary derivation, which means creating a new bladder of the ileum. Mainz Pouch is an operation in which a urine reservoir is made of small and large intestine and patients are self-catheterising themselves. Bricker operation is a type of surgery where urinary derivation is solved by anastomizing the ureters into the ileum. Ureterocutaneous is an operation with very low morbidity and mortality. It is the anastomosis of the ureters on the skin. Urinary derivations are an important part of the treatment of patients with invasive urinary bladder cancer.

KEY WORDS: invasive bladder carcinoma, urinary derivation, orthotopic urine derivation, cutaneous ureterostomy

8. LITERATURA

1. Wein AJ, Kavoussi LR, Novick AC, Partin AW, Peters CA. Campbell Walsh Urology. 10th edition. Philadelphia. Saunders; 2011.
2. Wong MCS, Fung FDH, Leung C, Cheung WWL, Goggins WB. The global epidemiology of bladder cancer: a joinpoint regression analysis of its incidence and mortality trends and projection. *Sci Rep* 2018;8(1):1129.
3. Damjanov I, Seiwerth S, Jukić S, Nola M. Patologija. 4. izdanje. Zagreb: Medicinska naklada; 2014.
4. Tanagho EA, McAninch JW. Smith's General Urology. 17th edition. New York: McGraw-Hill Medical; 2007.
5. Irvin TT, Goligher JC. Aetiology of disruption of intestinal anastomoses. *Br J Surg* 1973;60(6):461-4.
6. Dion YM, Richards GK, Prentis JJ, Hinchey EJ. The influence of oral versus parenteral preoperative metronidazole on sepsis following colon surgery. *Ann Surg* 1980;192(2):221-6.
7. Jong KN, Tae NK, Sung WP, Sang DL, Moon KC. The studer orthotopic neobladder: Long-term (more than 10 years) functional outcomes, urodynamic features, and complications. *Yonsei Med J* 2013;54(3):690–695.
8. Fisch M, Wammack R, Thüroff J, Hohenfellner R. The "Mainz pouch" technique (bladder augmentation with ileum and cecum) for bladder augmentation, bladder substitution, and continent urinary diversion. *Arch Esp Urol.* 1992;45(9):903-14.
9. Stein R, Fisch M, Beetz R, Matani Y, Doi Y, Hohenfellner K, Bürger RA, Abol-Enein H, Hohenfellner R, Urinary diversion in children and young adults using the Mainz Pouch I technique. *Br J Urol* 1997;79(3):354-61.

10. Li Y, Zhuang Q, Hu Z, Wang Z, Zhu H, Ye Z. A modified ureteroileal anastomosis technique for Bricker urinary diversion. *Urology* 2011;78(5):1191-5.
11. Jaffe BM, Bricker EM, Butcher HR Jr. Surgical complications of ileal segment urinary diversion. *Ann Surg* 1968;167(3):367–376.
12. Lusuardi L, Lodde M, Pycha A. Cutaneous ureterostomy. *BJU Int* 2005;96:1149-59.

9. ŽIVOTOPIS

Šime Medić rođen je 18. rujna 1993. godine u Zadru. Osnovnu školu „Šimuna Kožičića Benje“ pohađao je u Zadru od 2000. do 2008. godine. Nakon osnovne škole pohađao je gimnaziju Jurja Barakovića u Zadru, opći smjer i maturirao 2012. godine. Nakon srednje škole, 2012. godine, upisao se na Integrirani preddiplomski i diplomski studij Medicine pri Medicinskom fakultetu Sveučilišta u Rijeci. Sada je student šeste godine.