

Visokorizične očne bolesti u neonatalnoj dobi

Valković, Aldo; Valković Antić, Ivana

Source / Izvornik: **Medicina, 2005, 42(41), 81 - 90**

Journal article, Published version

Rad u časopisu, Objavljena verzija rada (izdavačev PDF)

Permanent link / Trajna poveznica: <https://um.nsk.hr/um:nbn:hr:184:403313>

Rights / Prava: [Attribution 4.0 International](#)/[Imenovanje 4.0 međunarodna](#)

Download date / Datum preuzimanja: **2024-11-04**



Repository / Repozitorij:

[Repository of the University of Rijeka, Faculty of Medicine - FMRI Repository](#)



VISOKORIZIČNE OČNE BOLESTI U NEONATALNOJ DOBI

HIGH-RISK EYE DISEASE IN THE NEONATAL AGE

Aldo Valković, Ivana Valković Antić

SAŽETAK

U kliničkoj praksi, rijetke kongenitalne i konatalne očne bolesti u novorođenčadi zahtijevaju osobitu pažnju oftalmologa i neonatologa zbog deleternih funkcionalnih posljedica ako se ne prepoznaju i ne liječe pravodobno. Prikazane su tri urođene očne bolesti: prematurna retinopatija, kongenitalna katarakta i kongenitalni glaukom, za koje je kirurško liječenje uglavnom uspješno ako se provodi rano, do prve godine života novorođenčeta. Opisani su patofiziološki mehanizmi nastanka, klinička slika i metode liječenja urođenih očnih bolesti. Zbog zakašnjelog liječenja može se razviti visoka slabovidnost ili sljepoća, sa svim sociomedicinskim posljedicama hendikepiranog djeteta u smislu intelektualnog razvoja, edukacije, socijalizacije u društvu i integracije u radno aktivnu populaciju.

KLJUČNE RIJEČI: prematurna retinopatija, kongenitalna katarakta i kongenitalni glaukom

UVOD

Iako su urođene očne bolesti iznimno rijetke, u kliničkoj praksi imaju veliku javnozdravstvenu važnost zbog visokog rizika gubitka vida ako se pravodobno ne dijagnosticiraju i ne liječe.

Incidencija kongenitalnih i konatalnih uzroka oštećenja vida u neonatalnoj dobi različita je prema različitim autorima i kreće se za prematurnu retinopatiju od 2,1%¹ do gotovo 16%² nedonošene djece. Incidencija je kongenitalne katarakte 1:10.000, a kongenitalnoga glaukoma 1:12.500.³ Spomenute urođene bolesti odabrane su jer se pravodobnim otkrivanjem i učinkovitim liječenjem, u 60% slučajeva može spriječiti gubitak korisnog vida.⁴

ABSTRACT

In clinical practice, rare congenital and co-natal eye diseases in newborns require special attention of the ophthalmologist and the neonatologist because of the possible deleterious functional consequences if not recognized and treated on time. Presented are three congenital eye diseases: retinopathy of prematurity, congenital cataract and congenital glaucoma in which surgical treatment is generally successful if performed early, up to the first year of the newborns' life. The pathophysiological development mechanisms, the clinical picture and treatment methods of congenital eye diseases are described. Late treatment represents a risk of developing impaired vision and blindness with all the sociomedical consequences of a handicapped child, with regard to intellectual development, education, socialization and integration into the work-effective population.

KEY WORDS: retinopathy of prematurity, congenital cataract, congenital glaucoma

U Hrvatskoj, na žalost, u nacionalnim registrima slijepih osoba nema sustavnog praćenja incidencije i prevalencije teške slabovidnosti i sljepoće uzrokovane urođenim očnim bolestima. Stoga se za sada može tek pretpostaviti javnozdravstvena težina ovog problema koji je nesumnjivo prisutan, ali nedovoljno prepoznat u široj društvenoj zajednici.

RETINOPATIJA NEDONOŠČADI

Retinopatija nedonoščadi (lat. *retinopathia praematurorum*, engl. *retinopathy of prematurity*, skraćeno ROP) proliferativna je bolest nezrele mrežnice, koja može dovesti do teškog oštećenja vida ili sljepoće.

Kod retinopatije nedonoščadi (prije poznata pod nazivom *retrolentalna fibroplazija*) vrhovi krvnih žila mrežnice počinju nepravilno rasti, a u težim slučajevima rastu prema unutrašnjosti oka stvarajući ožiljno tkivo.

Ustanova: Klinika za oftalmologiju, KBC Rijeka

Prispjelo: 29.11.2004.

Prihvaćeno: 8.12.2004.

Adresa za dopisivanje: Dr. Aldo Valković, Klinika za oftalmologiju, KBC Rijeka, Krešimirova 42, 51000 Rijeka

Isprva se to ožiljno tkivo nalazi na samom rubu mrežnice i ne utječe na vid. Ako se ožiljavanje nastavi i proširi, može dovesti do oštećenja tkiva unutar oka i do smanjenog vida. To je česta bolest i u većine je nedonošene djece prisutna u blagom obliku te spontano, bez terapije, prolazi i ne utječe poslije na vid djeteta. U djece u koje postoji potreba za liječenjem, pravodobna je terapija obično uspješna.

Glavni je uzrok retinopatije nedonošenost pa je stoga rizik to veći, što se dijete ranije rodi. Količina kisika koja se primjenjivala u liječenju, kao i opće stanje djeteta, također mogu u određenoj mjeri utjecati na pojavu ili stupanj retinopatije. Međutim, tu nema pravila. Dok pojedina "rizična" nedonoščad ne razvija retinopatiju, katkad nedonoščad koja nisu "rizična" u prvim danima ili tjednima života ipak razviju prematurnu retinopatiju.

Poboljšanjem neonatalne skrbi, sve više nedonoščadi preživljavaju, osobito nedonoščadi niske porođajne težine, a to su upravo djeca pod najvećim rizikom za razvoj retinopatije. Unatoč različitim pokušajima intervencije u neonatološkim jedinicama s ciljem smanjenja incidencije ROP-a, dio djece ipak razvija teške oblike bolesti (stadij 3 ili više), iz čega proizlazi da još uvijek nismo u mogućnosti spriječiti razvoj ROP-a.⁵⁻⁷ Stoga je rano otkrivanje bolesti preko dobro kreiranih programa probira, za sada jedini način smanjenja incidencije teških oštećenja vida i sljepoće uzrokovane ROP-om.

Svoj djeci koja se rode s težinom manjom od 1500 g ili se rode osam ili više tjedana prije od planiranog termina porođaja, potreban je najmanje jedan oftalmološki pregled u sklopu programa ranog otkrivanja i praćenja djece pod rizikom razvoja retinopatije. Katkad se pregledavaju i djeca koja su i veće porođajne težine, ako postoje neki drugi pridruženi rizični čimbenici.

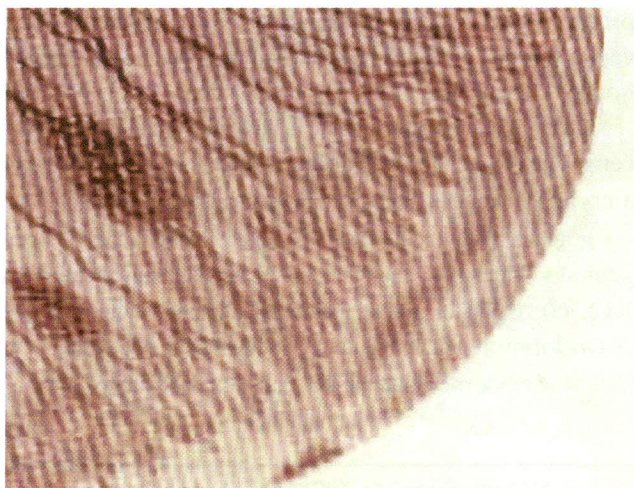
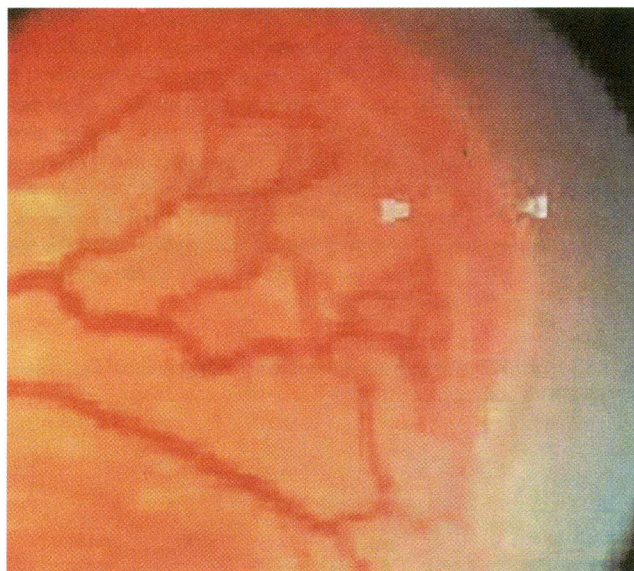
Blagi oblici retinopatije (stadij 1 i 2) česti su, i u takve djece oporavak je potpun. Svrha je pregleda pravodobno otkriti nedonoščad u koje se razvije teži oblik retinopatije (stadij 3), kako bi ih se moglo uspješnije liječiti.

Incidencija ROP-a ponajviše ovisi o karakteristikama promatrane skupine – što su niže gestacijske dobi i porođajne težine, incidencija je veća. Dok neke studije pokazuju značajan pad incidencije ROP-a tijekom posljednjeg desetljeća 20. stoljeća,⁸ druge navode incidenciju koja se nije znatno mijenjala, no distribucija ROP-a pomaknula se na mlađu i manju djecu koja sada čine većinu djece koja razvijaju ROP.⁹ Prema novijim studijama, ukupna incidencija svih oblika retinopatije iznosi 21,3%,⁸ 36,4%,⁹ 45,8%,¹⁰ no zbog neusklađenosti kriterija za uključivanje u programe probira, podatke je teško uspoređivati. Incidencija težih oblika ROP-a (stadij 3 ili više) također varira, od 4,6%,⁸ 9,3%,¹⁰ do 18,2 %.⁹

Incidencija ROP-a pokazuje i značajnu geografsku varijabilnost.¹⁰

U patogenezi retinopatije razlikuju se dvije faze bolesti: hiperoksičku vazo-obliterativna faza i ishemična faza koja dovodi do sekundarne, vazo-proliferativne faze bolesti. U sekundarnoj fazi istraživanja su usmjerena na lokalne čimbenike rasta kao što su VEGF (engl. *vascular endothelial growth factor*) i drugi angiogeni čimbenici. Postoje pokušaji da se djelujući specifično na te čimbenike rasta (protutijelima na VEGF, na receptor za VEGF te rekombinantnim angiostatinom) spriječi pojava patološke neovaskularizacije, a da se pritom ne ometa normalna angiogeneza, no istraživanja su za sada još u eksperimentalnoj fazi¹¹⁻¹³.

Promatranje prirodnog tijeka bolesti (kontrolne skupine velikih multicentričnih studija) pokazalo je da je



Slika 1. ROP – periferna neovaskularizacija
Figure 1. ROP – peripheral neovascularisation

početak ROP-a vezan na postmenstruacijsku dob (PMD) djeteta, a progresija i težina bolesti ponajprije ovise o nezrelosti retine. U najvećem broju slučajeva (92%) ROP započinje između 30 i 40 tjedna PMD-a.^{14,15} Bolest koja započne poslije 35. tjedna PMD-a gotovo nikada ne progredira do trećeg stadija ROP-a. U nezreljivosti djece, u koje pri porođaju ni nazalna periferija nije vaskularizirana, bolest obično počinje na nazalnom dijelu retine. Što je dijete ranije rođeno, retinopatija je više posteriorno, i ti oblici često napreduju do trećeg stadija ROP-a.¹⁶ Brzina progresije bolesti također je vezana za PMD pa se tako stadij 3 ROP-a u najvećem broju slučajeva javlja u 36., a granična bolest u 37. tjednu PMD-a. Regresija retinopatije stadija 1 i 2 ROP-a gotovo je uvijek potpuna i započinje negdje oko termina (40. tj. PMD-a). Vjerojatnost potpune regresije stadija 3 ROP-a znatno je manja, a kod dosezanja granične bolesti stadija 3 ROP-a rizik razvoja sljepoće je oko 50 %.¹⁶

Pravodobna detekcija ROP-a treba biti programirana praćenjem populacije djece pod rizikom redovitim periodičkim pregledima. Treba otkriti djecu u koje se razvio ROP te pratiti razvoj bolesti kako bi se na vrijeme mogli detektirati teži stadiji koji zahtijevaju odgovarajuću intervenciju. Roditelji djece trebaju biti upoznati sa samim programom, njegovom svrhom i rezultatima pregleda svoga djeteta. Svrha je programa probira i liječenja ROP-a spriječiti oštećenje vida izazvano ROP-om, kako bi se djetetu pružila šansa za samostalan, neovisan i kvalitetan budući život.

Redoviti periodički pregledi trebaju se provoditi u nedonoščadi s porođajnom težinom manjom ili jednako 1500 g i/ili gestacijskom dobi manjom ili jednako 32 tjedna. U program se iznimno mogu uključiti i djeca veće porođajne težine ili dobi (od 1501 do 2000 g, s više od 32 tjedna gestacije) ako neonatolog procijeni da je to zbog nestabilnog kliničkog tijeka potrebno.

U Kliničkomu bolničkom centru Rijeka uveden je 1996. godine protokol pregleda sve nedonoščadi i novorođenčadi s visokim rizikom razvoja premature retinopatije. Zahvaljujući izvrsnoj suradnji neonatologa Klinike za ginekologiju i porodništvo i retinologa Klinike za oftalmologiju KBC-a Rijeka, do danas su pravodobno otkriveni svi prematurusi s trećim stupnjem bolesti i više, kada je liječenje krioterapijom bilo uspješno.

Na Dan svete Lucije, zaštitnice očiju, vida i očnih bolesti, 13. prosinca 2003., obnovljena je Sekcija za pedijatrijsku oftalmologiju i strabizam Hrvatskoga oftalmološkog društva, s prioritetnom temom o prijedlogu nacionalnih smjernica za programe probira i liječenja retinopatije nedonoščadi. Da bi se ujednačio algoritam dijagnostike i liječenja premature retinopatije na nacionalnoj razini, osnovana je zajednička radna

skupina Hrvatskoga oftalmološkog društva i Hrvatskog društva za perinatalnu medicinu, s članovima radne skupine iz referentnih centara Zagreba, Rijeke i Splita.

Medicinsko osoblje uključeno u provođenje programa probira

Na osnovi kriterija za uključivanje u program, specijalist neonatolog upućuje zahtjev za prvi pregled specijalistu oftalmologu. Daljnji se pregledi provode frekvencijom koju nalaže klinička slika, dakle ovise o nalazu oftalmologa. Oftalmolog koji prati nedonoščad, mora biti iskusan i posebno educiran upravo za prepoznavanje ROP-a. Preporučljivo je da u svakom centru postoje jedan ili dva oftalmologa s mogućnošću takve ekspertize, ali i edukacije mladih oftalmologa. Medicinske sestre na odjelima skrbi za nedonoščad trebaju također biti posebno educirane kako bi pravilno pripremile dijete za pregled i pomogle pri samom izvođenju pregleda, a mogu se uključiti i u dokumentiranje, odnosno upisivanje općih informacija o djetetu u obrasce koji se upotrebljavaju i za upisivanje nalaza.

Tehnika pregleda

Za postizanje midrijaze koristi se tropikamid u otopini od 0, 5% po jedna kap do tri puta, te se po potrebi dodaje fenilefrin u otopini od 2-3%, po jedna kap jednokratno. Pažljivo treba obrisati ostatak kapi na licu, primijeniti kratkotrajnu kompresiju na korijenu nosa u području suznog kanalića. Kapi treba ukapati oko 1 sat prije pregleda. Dijete tijekom tog razdoblja i neposredno nakon pregleda treba biti pod nadzorom, radi rizika razvoja rijetke nuspojave fenilefrina – apneje. Vrijeme pregleda treba prilagoditi rasporedu hranjenja, jer nije poželjno da se dijete neposredno prije pregleda hrani.

Kako je ROP bolest koja se zbiva na perifernim dijelovima retine u najvećem broju slučajeva, pregled stražnjeg pola oka nije dovoljan. Da bi se odredila zona do koje je retina vaskularizirana (zona 2 ili 3), nužno je pregledati krajnju nazalnu periferiju, a za to je potrebno rotirati i indentirati očnu jabučicu. Pregled treba biti izveden planski tako da se pregleda i stražnji pol oka i sva četiri kvadranta periferije za razumno kratko vrijeme, uz minimalnu manipulaciju i pritisak na očnu jabučicu, kako bi se smanjio stres djeteta.

Praćenje ROP-a

Preglede treba započeti u dobi od 31 do 33 tjedana postmenstruacijske dobi. Primijećeno je da su pojava i razvoj ROP-a više vezani za postmenstruacijsku nego za postnatalnu dob (PND), pa je stoga bolje u određivanju početka praćenja oslanjati se na PMD djeteta. U djece veće gestacijske dobi (30-32 tjedna), prvi pregled se može

obaviti i nešto poslije, no ne nakon navršenih 34 tjedana PMD-a.

Boravak djeteta u inkubatoru ili aplikacija dodatnog kisika, ne smije biti čimbenik koji će odgoditi prvi pregled. Ako se pregledom očne pozadine nađe samo nezrela retina, bez naznaka koje bi upućivale na razvoj ROP-a, preglede treba ponavljati svaka 2 tjedna. Ako se dijagnosticira ROP, frekvencija pregleda ovisi o kliničkoj slici. Ako se radi o početku bolesti u zoni I., prisutnosti "plus" znakova bolesti ili bolesti u stadiju 2 prema 3, potrebno je striktno praćenje, ponavljanjem pregleda, katkad i svaka 2–3 dana. Pri jakoj aktivnosti i brzom progresiji bolesti, "terapijski prozor" uspješnog djelovanja je vrlo uzak – 48 do 72 sata – pa je stoga česta kontrola nužna.

Ako se dijete otpušta kući ili se premješta u drugu ustanovu, potrebno je osigurati kontinuitet izvođenja programa probira. Na otpusnom pismu mora jasno biti istaknut termin ambulantnog oftalmološkog pregleda o kojem roditelji moraju biti i usmeno upoznati. U slučaju premještaja, neonatolog treba obavijestiti kolege u drugoj ustanovi da je dijete u programu probira i dogovoriti daljnje praćenje, po mogućnosti s priloženom kompletnom dokumentacijom (nalazima do tada provedenih pregleda).

U slučaju postojanja samo nezrele retine, bez znakova ROP-a, redovite preglede treba ponavljati do stadija kada je zona 2 (nazalna periferija) kompletno vaskularizirana i vaskularizacija je napredovala do u zonu 3, bez nepravilnosti.

Ako je dijagnosticiran ROP nižeg stupnja (stadij 1 i 2) ili ROP stadija 3 koji ne ispunjava kriterije za graničnu bolest (engl. *threshold disease*), preglede treba ponavljati do kompletne regresije znakova ROP-a, frekvencijom koju nalaže klinička slika.

Nakon spontane regresije ROP-a, radi veće incidencije pojave refrakcijskih anomalija, strabizma i ambliopije, preglede treba ponoviti u dobi od 6, 9 i 12 mjeseci, te poslije svakih godinu dana do početka školovanja. Periodicitet ponavljanja pregleda u djece s težim oblicima ROP-a (stadij 4 i 5) određen je kliničkom slikom i kasnim komplikacijama.

Informiranje roditelja

Roditelji nedonoščadi već su samim preranim porođajem svoga djeteta u stresu. Boravak djeteta u jedinicama intenzivne skrbi u prvim danima života djeteta i razdvojenost majke i djeteta te brojne nove, često nerazumljive informacije o stanju njihova djeteta, samo pojačavaju strah i konfuziju.

Vrlo često, početak razvoja retinopatije koincidira s početkom stabilne faze djetetova života, kada se već

činilo da će dijete preživjeti. Spoznaja o mogućoj teškoj slabovidnosti ili čak sljepoći ponovni je jaki stres za roditelje. Roditelji moraju znati što se s djetetom zbiva i koje su moguće posljedice pa je u takvim slučajevima nužno da oftalmolog i osobno, najbolje u prisutnosti neonatologa, u izravnu razgovoru s roditeljima razjasni nastalo stanje. Informacije moraju biti dostupne i u pisanom obliku, i to za roditelje djece koja su u programu probira za retinopatiju, a posebno za onu djecu u koje preglede upućuju na razvoj težih oblika retinopatije.

Međunarodna klasifikacija ROP-a¹⁷

Podjela prema težini bolesti u stadiju

1. stadij: Demarkacijska linija – tanka bijela linija u razini retine, koja razdvaja vaskulariziranu od još avaskularne periferne retine.
2. stadij: Greben – proširivanjem demarkacijske linije i izdizanjem iznad razine retine, stvara se greben. Na stražnjoj strani grebena mjestimično se mogu vidjeti i mala vaskularna gnijezda koja tvore arterijsko-venski *shuntovi*.
3. stadij – Ekstraretinalne fibrovaskularne proliferacije:
 - I. u kontinuitetu od stražnjeg ruba grebena
 - II. straga, no odvojene od samoga grebena
 - III. u staklasto tijelo
4. stadij – Ablacija retine – subtotalna:
 - A ekstrafovealna
 - B uključuje foveju
5. stadij – Ablacija retine – totalna
"Plus" bolest

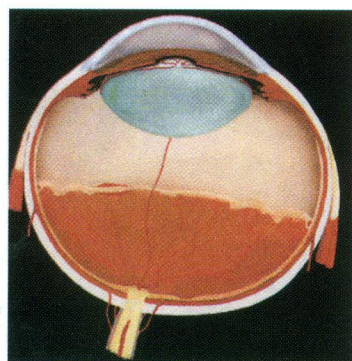
Znakovi koji upućuju na postojanje izrazite aktivnosti bolesti ili "plus" znakovi, poredani po težini, uključuju:

- proširenje (dilatacije) i tortuozitet retinalnih krvnih žila na stražnjem polu
- proširenje krvnih žila šarenice
- rigiditet pupilarnog sfinktera (slaba djelotvornost midrijatika)
- slabiju prozirnost staklovine.

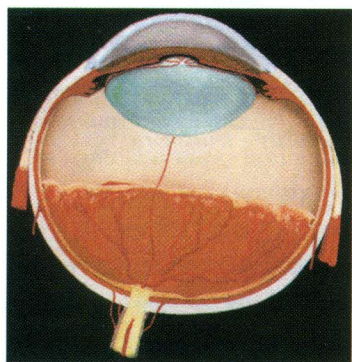
Pod "plus" bolešću u užem smislu riječi, obično se razumijeva dilatacija vena i tortuozitet arteriola na stražnjem polu (pod rednim brojem 1), jer se taj znak obično prvi javlja.

Podjela prema lokalizaciji bolesti u zone

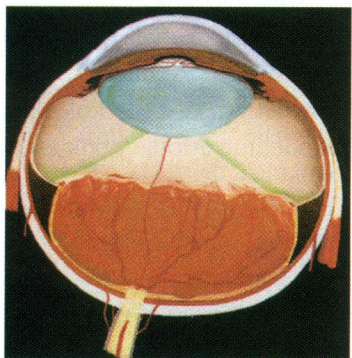
Krvne žile retine razvojno izrastaju iz glave očnog živca, i podjela retine u zone odražava taj način rasta. Budući da je glava očnog živca smještena ekscentrično nazalno na očnoj jabučici, zona 3 nalazi se samo u temporalnom najperifernijem polumjesečastom dijelu retine.



3. stadij



"plus" bolest ROP-a



4. stadij ROP-a

Slika 2. Stadiji ROP-a
Figure 2. ROP stages

- Zona 1 obuhvaćena je kružnicom čije je središte na glavi očnog živca, a polumjer je dvostruka udaljenost od papile do makule.
- Zona 2 obuhvaćena je kružnicom koja nazalno seže do nazubljene linije (*ora serrata*), a središte je ponovno na glavi očnog živca.
- Zona 3 obuhvaća preostali polumjesečasti dio retine u temporalnom dijelu.

Izražavanje zahvaćenosti u satima

Zahvaćenost se izražava u satima cirkumferencije, za svako oko u odgovarajućoj zoni.

Liječenje ROP-a

Indikacija za liječenje ROP-a jest postojanje granične bolesti (engl. *threshold disease*) koja se definira posto-

janjem 3. stadija ROP-a u zoni 1 ili 2, u kontinuitetu tijekom 5 sati ili kumulativno tijekom 8 sati, uz postojanje "plus" bolesti. Kada dosegne taj stadij, rizik za daljnju progresiju bolesti do stupnja koji će dovesti do sljepoće iznosi oko 50%. Postojanje bolesti 3. stupnja u zoni 1 i u manjem opsegu nego što je prije navedeno, uz postojanje "plus" znakova indikacija je za liječenje.

Nakon postavljanja dijagnoze granične bolesti, liječenje treba provesti čim prije, najbolje unutar 2–3 dana, jer se progresijom bolesti značajno smanjuje uspjeh terapije.

Prihvaćeni modaliteti liječenja graničnog ROP-a jesu laserska terapija i krioterapija.^{16,18-21} Budući da se radi o bolnim i katkad dugotrajnim zahvatima, prijeko je potrebna dobra analgezija i sedacija, odnosno opća anestezija koju treba nadgledati anesteziolog koji duže radi s nedonoščadi. Prethodno se zjenice prošire midrijaticima (kao što je prije opisano za pregled), a primjena lokalnih (subkonjuktivalnih ili retrobulbarnih) injekcija anestetika ne preporučuje se. Nakon zahvata, dijete i dalje, do potpunog oporavka, treba biti pod nadzorom neonatologa u jedinici intenzivne skrbi.

Cilj je laserske terapije i krioterapije uništiti periferni avaskularni dio retine kako bi se smanjila lokalna produkcija čimbenika rasta koji stimuliraju razvoj fibrovaskularnih proliferacija. Iako su prospektivne komparativne studije koje uspoređuju uspješnost tih dvaju modaliteta liječenja još u tijeku, u velikoj većini centara laserska se terapija danas smatra terapijom izbora.²²⁻²⁴

Laserska terapija

Za terapiju se upotrebljava i zeleni, argon (514 nm), i crveni, diodni laser (810 nm), a prednosti su ovoga drugog rjeđe komplikacije (oštećenje prednjeg segmenta oka), jer se upotrebljavaju slabije energije i lakša prenosivost opreme. Laserski pečati apliciraju se transpupilarno preko indirektnog oftalmoskopa na avaskularni dio retine, u više redova, (2–3) s razmakom od pola širine pečata. U slučaju zamućenosti optičkih medija ili loše midrijaze, diodni laser iznimno se može primijeniti i transskleralno. Prednost laserske aplikacije u odnosu prema krioterapiji dolazi do izražaja osobito u slučajevima kada je ROP lokaliziran više straga (bolest u zoni I.). Komplikacije laserske terapije su oštećenja rožnice, šarenice i leće (sekundarna katarakta) te krvarenje u staklovini ili mrežnici.

Krioterapija

Krioterapija se provodi transskleralno, na avaskularnu zonu ispred grebena s proliferacijama, uz vizualizaciju. Preporučuje se tretirati cijelu cirkumferenciju (360°) pečatima koji se dodiruju. Treba provoditi kratke stanke

u aplikaciji kako bi se smanjio rizik razvoja okluzije središnje mrežnične arterije. Opisane su sustavne komplikacije krioterapije kao što su bradikardija, cijanoza i poremećaji respiracije. Lokalno se javlja edem očnih kapaka, kemoza i hemoragija spojnice te preretinalna i intravitrealna krvarenja.

U postoperativnom razdoblju primjenjuju se lokalno antibiotici (katkad u kombinaciji sa steroidima), midrijatici/cikloplegici (ne atropin!) te sustavno analgetici, osobito nakon krioaplikacije.

Nakon uspješno provedene terapije, u sljedećih 1–2 tjedna treba doći do regresije "plus" bolesti. U usporedbi s krioterapijom, pri primjeni lasera brzina povlačenja "plus" znakova nešto je manja. Ako se i dalje zamjećuju znakovi aktivnosti ROP-a, potrebno je nadopuniti terapiju, što je mnogo jednostavnije kada se radi o terapiji laserom.

Sva djeca u koje je provedena terapija, prate se i dalje periodički tijekom nekoliko godina. Neka djeca poslije razvijaju kratkovidnost pa će trebati nositi naočale, a u neke se djece pojavi strabizam. Stoga su potrebne redovite oftalmološke kontrole kako bi se uvijek pravodobno započela odgovarajuća terapija i rehabilitacija koja će omogućiti maksimalni razvoj vida djeteta.

Liječenje teških oblika bolesti

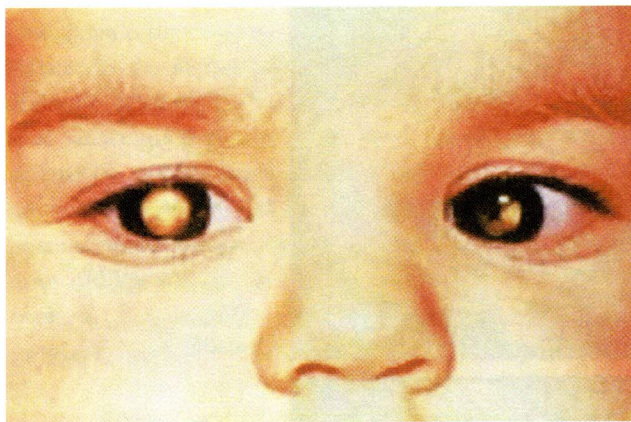
U određenom broju slučajeva ROP, unatoč pravodobno primijenjenoj laserskoj ili krioterapiji, i dalje progredira do 4 ili 5 stadija. Terapijske mogućnosti za te stadije uključuju serklažu i vitrektomiju. Iako se u određenom, malom broju slučajeva postigne dobar anatomske ishod ovakvih kompliciranih zahvata, funkcionalni je ishod značajno lošiji, s čime treba upoznati roditelje djeteta.²⁵⁻²⁸

Prognoza

Kod blagih oblika ROP-a (stadij 1–2), prognoza je dobra. Zbog povećane incidencije razvoja refrakcijskih anomalija, strabizma i/ili ambliopije, tu djecu treba pratiti redovitim kontrolnim pregledima.

Prognoza liječene granične bolesti ovisi o primijenjenoj metodi i o tome je li liječenje bilo pravodobno. CRYO-ROP studija je pokazala da se primjenom krioterapije u 74% slučajeva postiže povoljan anatomske ishod,¹⁹ dok se primjenom lasera taj postotak povećava iznad 90%.^{21,24} Oči tretirane laserom imaju bolji strukturalni i funkcionalni ishod te razvijaju manji stupanj kratkovidnosti nego oči liječene krioterapijom.^{22,23} Najčešće se radi o lomnoj, a ne o osnovnoj kratkovidnosti, čemu leća najviše pridonosi.

Promjene u staklovini koje nastaju kao posljedica ROP-a, mogu dovesti poslije do pojave mrežne, leukokorije, pomicanja iridolentalne membrane prema naprijed



Slika 3. Retinopatija nedonoščadi – leukokorija
Figure 3. Retinopathy of prematurity – leukokoria

i razvoja sekundarnog glaukoma uskog kuta. Kasne promjene na rožnici, kao što su mikrokornea i pojasasta degeneracija, često nastaju kod teških oblika ROP-a.

Razvoj vida i binokularne suradnje u djece s ROP-om nije ograničen samo statusom oka, već i čestim udruženim promjenama središnjega živčanog sustava kao što su periventrikularne leukomalacije, koje kao posljedicu mogu imati descendentnu atrofiju optikusa ili kortikalnu slabovidnost.

KONGENITALNA KATARAKTA

Terminom kongenitalne katarakte (lat. *cataracta congenita*) obuhvaćena su sva urođena ili odmah postanatalno nastala zamućenja očne leće, odnosno gubitak prozirnosti kristalnog dijela očne leće ili njezine membrane. Udio je nasljednosti kongenitalne katarakte, prema raznim autorima, 20% do 25%.²⁹ Češće nastaje zbog intrauterinih infekcija u vrijeme trudnoće. To su najčešće virusne infekcije, najpoznatija je rubeola, ili metaboličke i endokrine bolesti, npr. galaktozemija. I trauma u vrijeme porođaja može izazvati kongenitalnu kataraktu, dok su manje učestali čimbenici preveliko uzimanje određenih lijekova (kortikosteroidi), pomanjkanje vitamina, ionizirajuće zračenje itd. Usprkos brojnim ispitivanjima genetskih i vanjskih uzroka kongenitalne katarakte, samo se otprilike trećina slučajeva uspije etiološki objasniti. Vjerojatno je kongenitalnih anomalija općenito, pa tako i kongenitalnih katarakti koje su samo genetski uvjetovane, malo; mnogo su češće rezultat međusobnog djelovanja genetske predispozicije i čimbenika okoline.

Učestalost kongenitalne ili konatalne katarakte razmjerno je mala, ali se zna da je to ozbiljan problem dječje dobi jer i uklanjanje bilateralne katarakte uzroku-

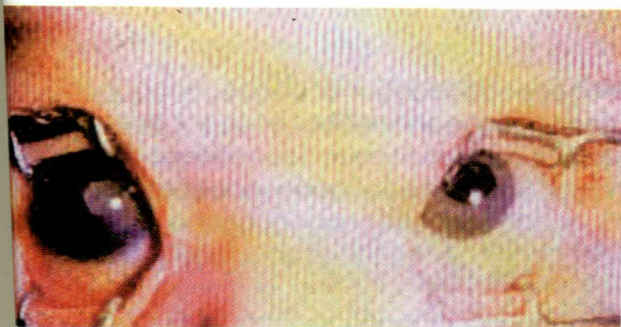je u 30% operirane djece teška oštećenja vida, što se legalno smatra sljepoćom i pored kirurškog zahvata i optičke korekcije operiranih očiju djeteta.³⁰

Mogući nasljedni uzroci dječje katarakte

- I. Genske mutacije: autosomno dominantno, autosomno recesivno, X-vezano
- II. Bolesti metabolizma: Alportov sindrom (nasljedni hemoragični nefritis), diabetes mellitus, galaktosemija, hipoglikemija, hipoparatiroidizam, manozidoza, okulocerebrorenalni (Loewe) sindrom, pseudohipoparatiroidizam, Refsumov sindrom
- III. Dermatološke bolesti: atopični dermatitis, ekto-dermna displazija, incontinentia pigmenti (Bloch-Sulzberger), kongenitalna ihtioza, poikiloderma atrophicans (Rothmund-Thomsonov sindrom)
- IV. Kraniofacijalne dizostoze: Apertov sindrom, Crouzonov sindrom, oksicefalija
- V. Urođene anomalije oka: aniridija, coloboma, disgenesis mezodermalis, lenticonus posterioris, membrana pupillaris persistens, mikroftalmija, vitreus primarius hyperplasticus persistens
- VI. Nasljedni sindromi raznih sustava: Cockayneov sindrom, Hallermann-Striffov sindrom, hondrodistrofična miotonija, Marinesco Sjogrenov sindrom, Meckelov sindrom, miotona distrofija, miotona distrofija s kardiomiopatijom, Potterov sindrom, Rubinstein-Taybijev sindrom, Smith-Lemli-Optizov sindrom, Sotosov sindrom (cerebralni gigantizam), Sticklerov sindrom, Schwartz-Jampelov sindrom
- VII. Kromosomske smetnje i katarakta: trisomija 21 (Downov sindrom), trisomija 13 (Patauov sindrom), trisomija 18 (Edwardsov sindrom) Turnerov sindrom (najčešće monosomija X).

Prirodna katarakta zbog intrauterine infekcije majke

- I. Virus: cytomegalovirus, herpes zoster, herpes simplex, morbilli, poliomyelitis, rubella, varicelle



lika 4. Kongenitalna katarakta
gure 4. Congenital cataract

II. Protozoa: toxoplasmosis

Simptomi urođene katarakte su leukokorija, mikrofthalmus, odsutan ili nepravilan crveni refleks, nistagmus s lutajućim očnim pokretima, strabizam i fotofobija. Znak za postojanje katarakte može biti i nemogućnost da se oftalmoskopom vide detalji mrežnice. Korisni su i anamnestički podaci progresivnog slabljenja vida, slabih refleksa fiksacije, vidna nepažnja, promjena ponašanja i raspoloženje djeteta kad mu se pokrije zdravo oko. Obiteljska anamneza s otkrivenom infantilnom kataraktom u člana obitelji važan je podatak o genetskoj predispoziciji.

Liječenje

Vid djeteta razvija se posebno brzo u prve tri godine života, do sedme godine se funkcijski razvoj očiju nastavlja, a nakon tog doba razvoj oka uglavnom je dovršen. S obzirom na to, postaje jasnim zašto je tako važno čim prije otkriti djetetu kataraktu. Budući da nema konzervativnog načina liječenja, treba je čim prije kirurški ukloniti da bi se djetetu koliko-toliko omogućio razvoj vida, što ovisi o katarakti, ali i o ostalim pratećim promjenama na oku. Često pojava strabizma, refrakcijskih anomalija i mikroftalmusa te ostalih očnih anomalija koje se pojavljuju uz unilateralnu kataraktu, čine prognozu zahvata nepovoljnom.³¹

Ako je katarakta djelomična, a opacifikacije malo utječu na vid, nije potrebna nikakva operacija. Kad je katarakta potpuna, posebno ako je bilateralna, operacija je neizbježna.

Prema iskustvu većine dječjih oftalmologa, najpovoljnija je djetetova dob za operaciju urođene katarakte između 6 i 12 mjeseci. Zahvatom u toj dobi sprječava se ambliopija i nistagmus i tako stvaraju uvjeti za razvoj kortikalne funkcije vida, čime se omogućuje normalni intelektualni razvoj.

Operacijske su tehnike aspiracijskim i fakoemulzifikacijskim načinom dovedene do visoke pouzdanosti, za razliku od discizije i linearne ekstrakcije (sada povijesne tehnike) kada se kroz 8 do 10 mm veliku operacijsku inciziju obavljala ekspresija lećnih masa, uz redovito prisutan rizik nastanka sekundarnoga glaukoma, odljepljenja mrežnice, pojave rožničnih opaciteta i degeneracija.

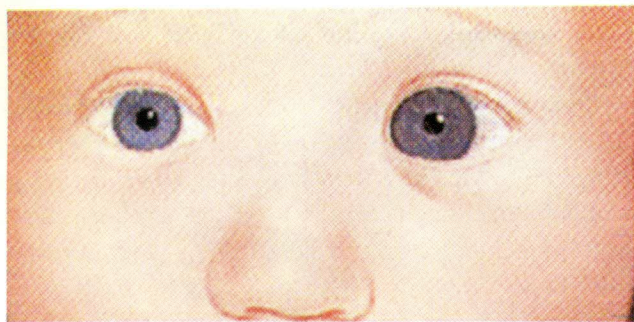Danas su poslijeoperacijske komplikacije iznimno rijetke zahvaljujući kompjutoriziranom sustavu za uravnoteženu irigaciju tekućine i aspiraciju lećnih masa, uz idealno ušćuvanje anatomski integritet prednjeg segmenta oka. Zahvaljujući ultrazvučnom mehanizmu, katarakta se vibracijama pretvara u emulziju (fakoemulzifikacija), što znači da se "raskašena" katarakta iz oka uklanja

kroz operacijsku inciziju od oko 2 mm. Suvremena optička korekcija afakije u djece obavlja se primarnom implantacijom intraokularne umjetne leće (odmah uz ekstrakciju katarakte u djece starije od 18 mjeseci) ili sekundarnom implantacijom, osobito kod monokularne afakije, kako bi se izbjegla anizeikonija. Moguća je i nešto manje povoljna korekcija kontaktnim lećama, a korekcija naočalama gotovo je napuštena.

KONGENITALNI GLAUKOM

Primarni kongenitalni glaukom (lat. *glaucoma congenitum et infantile, hydrophthalmus*) stanje je povišenog intraokularnog tlaka, uz fetalno poremećen razvoj iridokornealnog kuta (goniodisgeneza) koji blokira istjecanje očne vodice iz oka do Schlemova kanala. Zbog poremećenih hidrodinamskih odnosa s povišenim intraokularnim tlakom, povećava se volumen oka, deformira se, zamućuje i povećava promjer rožnice, oštećuje vidni živac (atrofija) i slabi vidna funkcija.

U kliničkoj slici, povećanom promjeru i zamućenju rožnice prethode klasični znakovi: epifora, fotofobija i blefarospazam kao posljedica razvoja edema epitela rožnice. Ako se intraokularni tlak i dalje povećava, rožnica se rasteže i njezin promjer, koji je inače 9 mm, naraste na 11 i više milimetara. U nastavku bolesti širi se edem u stromu rožnice, puca Descemetova membrana,



Slika 5. Kongenitalni glaukom: hidroftalmus i trabekularna dizgeneza

Figure 5. *Congenital glaucoma: hydrophthalmus and trabecular dysgenesis*

zamuti se rožnica i stvaraju se Haabeove linije. Povećanjem očne jabučice stanjuju se očne ovojnice i pojavljuje se stafilom. Prednja sobica postaje dublja, a moguća je i nastanak iridodijalize, pucanje zonularnih niti sa subluksacijom ili luksacijom leće.

U daljnjem tijeku razvoja glaukoma dolazi do rastezanja stražnjeg pola bulbusa, nastanka miopije, a zbog pritiska na vidni živac i pojave glaukomske ekskavacije s posljedicom ispada u vidnom polju te smanjenjem i gubitkom vidne oštine.

Glaukomska ekskavacija vidnog živca i ispadi u vidnom polju do određene su faze razvoja bolesti reverzibilni. No ako se kongenitalni glaukom ne liječi pravodobno, dolazi do opacifikacije i vaskularizacije rožnice, daljnjeg proširenja rožnice i do 16 mm u promjeru, što uzrokuje buftalmus (volovsko oko), stanjenje bjelo-očnice i prosijavanje uveje ("plava sklera"), miopske promjene uočljive po cijelom fundusus, šire i bljeđe papile očnog živca s gubitkom vidnih funkcija.

Važno je razlikovati megalokorneju od kongenitalnoga glaukoma. Kod megalokorneje je normalan iridokornealni kut promatran gonioskopijom, normalna je vidna oština i, što je najvažnije, intraokularni tlak je normalan, a samo je promjer rožnice uvećan od 12,5 mm do čak 18 mm. Genetički, megalokornea je autosomno dominantno nasljedna, a kongenitalni glaukom i dominantno, i recesivno, i spolno vezano.²⁹

U gotovo 50% slučajeva riječ je o nasljednoj glaukomoj bolesti. U 80% bolesne djece simptomi se pokazuju prije navršanih 9 mjeseci.

Dominantni oblik predstavljen je s gotovo 3% u skupini djece s glaukomom, varijabilan ovisno o penetrantnosti i ekspresivnosti gena. Da postoji i recesivni oblik nasljeđivanja, dokazuju djeca iz konsangvinih brakova, kojih je više od 8% bolesnika s infantilnim oblikom glaukoma. X-vezani glaukom može biti i infantilni i juvenilni, u nekih bolesnika s kasnom pojavom simptoma bolesti.⁴

Sekundarni glaukom uzrokovan je ili kombiniran s drugim očnim nasljedno uvjetovanim anomalijama ili nekim stečenim bolestima: aniridijom, iridokornealnom trabekulodisgenezom (Axenfeldov sindrom), mezodermalnom goniodizgenezom (Riegerova anomalija udružena s ekstraokularnim anomalijama, lice i zubi), kornealnim leukomom (Peterova anomalija), sklerokorneom, mikrokorneom, sferofakijom, korneom planom, hiperplastičnim primarnim vitreusom, nanoftalmusom, retinoblastomom, keratouveitisom, porođajnom traumom i dr.

Udruženi glaukom oblik je glaukoma koji je asociran s drugim općim anomalijama.

- I. Genetski uvjetovani sindromi: Ehlers-Danlosov sindrom, Hallerman-Streiffov sindrom, hereditarne progresivne atroftalmopatije (Sticklerov sindrom), homocistinurija, Hurlerov sindrom, Marchesanijev sindrom, Marfanov sindrom, okulocerebrorenalni sindrom prema Loweu, okulodentodigitalne displazije, Rubinsteinov sindrom.
- II. Kromosomski sindromi: trisomija 21 (Downov sindrom), trisomija 13 (Patauov sindrom), trisomija 18 (Edwardsov sindrom), monosomija X (Turnerov sindrom).
- III. Fakomatoze: Hippel-Lindauov sindrom, kongenitalne okulodermalne melanoze (naevus Ota), Neurofibromatoza, Sturge-Weberov sindrom.

Liječenje

Glavni je cilj liječenja smanjenje intraokularnog tlaka. Medikamentozno liječenje samo je priprema za kirurški zahvat. Kirurška metoda izbora za rješavanje kongenitalnog glaukoma je goniometrija, kada se discizijom iglom-nožićem ulazi u prednju sobicu u iridokornealni kut i prereže pretrabekularno tkivo. Ako je rožnica zamučena, provodi se trabekulektomija *ab interno*, kada se izrezivanjem trabekularnog tkiva ulazi u Schlemmov kanal i tako osigurava trajni otvor za otcjevanje vodice kroz drenažni sustav oka. Trabekulektomijom i trepanotrabekulektomijom *ab externo* priređuje se filtracijski otvor pod spojničnim i skleralnim poklopcem koji predstavlja "spremnik" za sabiranje očne vodice.

Prognoza ovisi o vremenu postavljanja dijagnoze i vremenu izvedenoga kirurškog zahvata. Osobito je važno dijagnosticirati i operirati glaukom u prvim mjesecima, najkasnije do prve godine života. Nepovoljna je prognoza ako se uz kongenitalni glaukom otkrije i druga anomalija oka ili sustava.

Genetička informacija i eugeničko savjetovanje potrebno je zbog rizika čestog ponavljanja glaukoma u pojedinim obiteljima, čak i u pojedinim krajevima. Primjerice, u našoj zemlji je u okolini Rijeke registriran je entitet Glaucoma genicum Mune-Brgud.⁴

LITERATURA

1. Valković A, Kovačević D, Vojniković B, Frković A. Krioterapija u liječenju retinopatije prematurusa. *Medicina* 2000; 36: 55-58
2. Šikić J. Bolesti mrežnice. U: Bradamante Ž, Bradetić T, Brzović Z, Car Z, Cerovski B, Cvetnić B. i sur. *Oftalmologija* Zagreb: Nakl zavod Globus, 1994: 614-615
3. Henč Petrinović Lj, Čupak K, Gabrić N. Izabrana poglavlja iz dječje oftalmologije. Izd. zavod za oftalm. Bolnice "Sv. Duh" Zagreb 1993
4. Čupak K, Zergollern-Čupak Lj. *Pedijatrijska oftalmologija*. Zagreb: Nakl zavod Globus 1997; 227-243
5. The STOP-ROP Multicenter Study Group. Supplemental therapeutic oxygen for prethreshold retinopathy of prematurity (STOP-ROP), a randomised, controlled trial. I: primary outcomes. *Pediatrics* 2000; 105:295-310
6. Reynolds JD, Hardy RJ, Kennedy KA et al, for the Light Reduction in Retinopathy of Prematurity (LIGHT-ROP) Cooperative Group. Lack of efficacy of light reduction in preventing retinopathy of prematurity. *N. Engl J Med* 1998; 338:1572-1576
7. Reynolds JD, Dobson V, Quinn GE et al, for the CRYO-ROP and LIGHT-ROP Cooperative Groups. Evidence-based screening criteria for retinopathy of prematurity: natural history data from the CRYO-ROP and LIGHT-ROP studies. *Arch Ophthalmol* 2002; 120:1470-1476
8. Hussain n, Clive J, Bhandari V. Current Incidence of Retinopathy of Prematurity, 1989-1997. *Pediatrics* 1999; 104 (3)
9. Donahue SP. Retinopathy of prematurity. *Br J Ophthalmol* 2002; 86:1071
10. Phan MH, Nguyen PN, Reynolds JD. Incidence and severity of retinopathy of prematurity in Vietnam, a developing middle-income country. *J pediatr Ophthalmol Strabismus* 2003; 40:208-212
11. McLeod DS, Taomoto M, Cao J et al: Localisation of VEGF receptor-2 (KDR/Flk-1) and effects of blocking it on oxygen - induced retinopathy. *Invest Ophthalmol Vis Sci* 2002; 43:474-482
12. Krzystolik MG, Ashfari MA, Adamis AP et al: Prevention of experimental choroidal neovascularisation with anti-vascular endothelial growth factor antibody fragment. *Arch Ophthalmol* 2002; 120: 338-346.
13. Hucheson KA. Retinopathy of prematurity. *Curr Opin Ophthalmol* 2003; 14:286-290.
14. Palmer EA, Flynn JT, Hardy RJ et al. for the CRYO-ROP Cooperative Group. Incidence and early course of retinopathy of prematurity. *Ophthalmol* 1991; 98:1628-1640
15. Fielder AR, Shaw DE, Robinson J, Ng YK. Natural history of retinopathy of prematurity: a prospective study. *Eye* 1992; 6:233-242.
16. Cryotherapy for Retinopathy of Prematurity Cooperative Group. The natural ocular outcome of premature birth and retinopathy: status at 1 year. *Arch Ophthalmol* 1994; 112:903-912.
17. The Committee for the Classification of Retinopathy of Prematurity: An international classification for retinopathy of prematurity. *Arch Ophthalmol* 1984; 102:1130-1134.
18. Cryotherapy for Retinopathy of Prematurity Cooperative Group. Multicenter trial of cryotherapy for retinopathy of prematurity: Three-month outcome. *Arch Ophthalmol* 1990; 108:195-204.
19. Cryotherapy for Retinopathy of Prematurity Cooperative Group. Multicenter trial of cryotherapy for retinopathy of prematurity: One-year outcome - Structure and function. *Arch Ophthalmol* 1990; 108:1408-1416.
20. Cryotherapy for Retinopathy of Prematurity Cooperative Group. Multicenter trial of cryotherapy for retinopathy

- of prematurity: 3rd- year outcome – Structure and function. Arch Ophthalmol 1993; 111:339-344.
21. Foroozan R, Connolly BP, Tasman WS. Outcomes after laser therapy for threshold retinopathy of prematurity. Ophthalmol 2001; 108:1644-1646.
 22. Ng EYJ, Connolly BP, McNamara JA et al. A comparison of laser photocoagulation with cryotherapy for threshold retinopathy of prematurity at 10 years. Part 1. Visual function and structural outcome. Ophthalmol 2002; 109:928-935.
 23. Connolly BP, Ng EYJ, McNamara JA et al. A comparison of laser photocoagulation with cryotherapy for threshold retinopathy of prematurity at 10 years. Part 2. Refractive outcome. Ophthalmol 2002; 109:936-941.
 24. McNamara JA. Laser treatment for retinopathy of prematurity. Curr Opin Ophthalmol 1993; 4:76-80.
 25. Trese MT. Scleral buckling for retinopathy of prematurity. Ophthalmology 1994; 101:23-26.
 26. Hinz BJ, de Juan E, repka MX. Scleral buckling surgery for active stage 4A retinopathy of prematurity. Ophthalmol 1988; 105:1827-1830.
 27. Tufail A, Singh AJ, Haynes RJ et al. Late onset vitreoretinal complications of regresses retinopathy of prematurity. Br J Ophthalmol 2004; 88:243-246.
 28. Capone A Jr, Trese MT. Lens sparing vitreous surgery for tractional stage 4A retinopathy of prematurity retinal detachments. Ophthalmol 2001; 108:2068-2070.
 29. McKusick VA. Mendelian inheritance in Man 9. ed., Johns Hopkins University Press Baltimore 1992; 2220-2221
 30. Parks MM Visual results in aphakic children. Am J Ophthalmol 1982; 94:441
 31. Čupak K Kongenitalna katarakta. U Čupak K i sur "Oftalmologija" Izd zavod Globus Zagreb 1994; 458-468

SAŽET

Sluh i r
rješava
stoljeća
gluhoće
novije v
neverba
nikacije
nje sluha
i društve
oštećenje
sluha.
Poremeća
pristupom
jalizaciji o

KLJUČNE R

Teško je
Što je glu
znanstven
tramo oso
sluhom, a
oštećen, a
naglušosti
rati s okoli
njene jer ne
dobi, o inte
osobe, o int

Ustanova: Zavod z
Prispjelo: 8.11.200
Prihvaćeno: 18.11.
Adresa za dopisiva
tiku i rehabilitaciju