

# Magnetska rezonancija u procjeni razvoja i ranog oštećenja mozga

---

**Miletić, Damir; Prpić, Igor**

*Source / Izvornik:* **Medicina, 2005, 42(41), 56 - 63**

**Journal article, Published version**

**Rad u časopisu, Objavljena verzija rada (izdavačev PDF)**

*Permanent link / Trajna poveznica:* <https://um.nsk.hr/um:nbn:hr:184:314458>

*Rights / Prava:* [Attribution 4.0 International](#)/[Imenovanje 4.0 međunarodna](#)

*Download date / Datum preuzimanja:* **2025-01-27**



*Repository / Repozitorij:*

[Repository of the University of Rijeka, Faculty of Medicine - FMRI Repository](#)

## MAGNETSKA REZONANCIJA U PROCJENI RAZVOJA I RANOG OŠTEĆENJA MOZGA

### MAGNETIC RESONANCE IMAGING IN THE ASSESSMENT OF PERINATAL BRAIN DAMAGE

*Damir Miletić<sup>1</sup>, Igor Prpić<sup>2</sup>*

#### SAŽETAK

Magnetska rezonancija (MRI) dijagnostička je metoda izbora u oslikavanju većine poremećaja koji zahvaćaju dječji mozak. Poremećaji razvoja mozga odgovorni su za značajan dio smrtnosti i pobola u preterminske i terminske novorođenčadi. Razvoj mozga karakteriziraju morfološke promjene, histogeneza i mijelinizacija. Oslikavanje ima važnu ulogu u određivanju vremena nastanka intrauterinih oštećenja središnjega živčanog sustava. Intrauterini ili postnatalni nalazi magnetske rezonancije mozga u razvoju imaju značajan utjecaj na određivanje prognoze i usmjeravanje liječenja s ciljem prevencije ili smanjenja nepovratnih posljedica fetalne ili perinatalne lezije mozga. Zbog svoje osjetljivosti za tkivne promjene, MRI je metoda izbora u procjeni sazrijevanja mozga. Mogućnost skeniranja u bilo kojoj ravnini, izvrsna kontrastna razolucija između sive i bijele tvari i izostanak ionizirajućeg zračenja tek su neke od prednosti MR-oslikavanja.

**KLJUČNE RIJEČI:** mozak, magnetska rezonancija, perinatalno oštećenje, malformacije, mijelinizacija

#### UVOD

Magnetska rezonancija (MR, MRI = magnetic resonance imaging) razmjerno je nova dijagnostička tehnika u oslikavanju središnjega živčanog sustava (SŽS). Danas je to metoda izbora u većine poremećaja mozga i leđne moždine u djece. Iznimka je akutna trauma, koštana patologija neurokranija i subarahnoidalno krvarenje, kada je kompjutorizirana tomografija (CT) u prednosti. CT je dostupna tehnika u svim hrvatskim bolnicama, kratka je trajanja, primjenjiva u hitnim stanjima (dostupna tijekom svih 24 sata na dan). Problem magnetske

#### ABSTRACT

Magnetic resonance (MR) is the imaging modality of choice in most disorders that affect the pediatric brain. The abnormal development of the brain is responsible for considerable morbidity and mortality in the preterm and term newborn. Brain development is characterized by morphological changes, histogenesis and myelination. Imaging plays an important role in the timing of in utero insults of the central nervous system. Intrauterine or postnatal MRI findings on the developing brain have an impact on defining prognosis and directing therapy to prevent or reduce irreversible sequelae of fetal or perinatal brain injury. Due to its sensibility to tissue changes, MRI is the imaging method of choice to evaluate brain maturation. Multi-planar capabilities, excellent gray-white matter contrast resolution, and lack of ionizing radiation are some of the major attributes of MR imaging.

**KEY WORDS:** brain, magnetic resonance, perinatal injury, malformations, myelination

rezonancije razmjerno je dugo vrijeme skeniranja zbog čega je potrebna sedacija djeteta, nedostupnost u svim bolnicama (regijama) i malo viša cijena pretrage. Noviji MR-uređaji troše znatno manje vremena za pojedine sekvencije i skraćuju trajanje pretrage na manje od 15 minuta. Sedacija u novorođenčadi, posebice u prematurusa, uglavnom nije potrebna jer dijete koje se nahrani netom prije pretrage i adekvatno utopli, u pravilu prespava pregled usprkos relativno bučnim gradijentima. Standardne sekvencije za MR mozga u djece mlade od 12 mjeseci obuhvaćaju sagitalne i koronalne T1 i aksijalne T2 presjeke. Pojam "opterećenja" MR-slike ne može se objasniti u kratkim crtama, no treba znati da se isto tkivo može u različitim MR-sekvencijama prikazati različitom svjetlinom signala u sivoj skali i u različitom kontrastu prema susjednim strukturama, a da se parametri kontrasta slike mogu po volji mijenjati. Primjerice,

Ustanova: <sup>1</sup>Klinički zavod za radiologiju, KBC Rijeka, <sup>2</sup>Klinika za pedijatriju, KBC Rijeka

Prispjelo: 15.1.2005.

Prihvaćeno: 20.1.2005.

Adresa za dopisivanje: Prof. dr. sc. Damir Miletić, Krešimirova 42, Klinički zavod za radiologiju, Klinički bolnički centar Rijeka



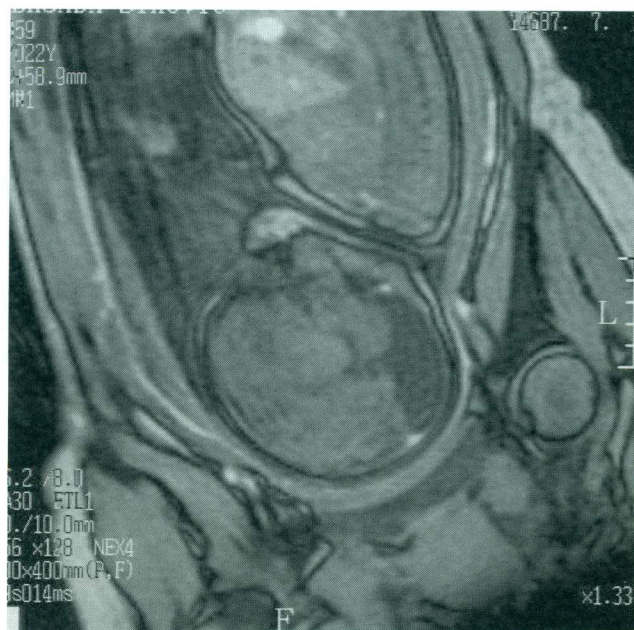
cerebrospinalna tekućina je u T1 slici tamna, a u T2 svijetla. Kompaktna kost i zrak (paranasalni sinusi, mastoidne celule) izrazito su niskog signala u svim sekvencijama zbog male količine vodikovih protona. MR-signal se, naime, temelji na ekscitaciji vodikovih protona u tijelu. Pritom je presudno makromolekularno okruženje vodikovih protona (ekstremi su mast i voda).

CT-om će se sa sigurnošću dijagnosticirati kraniosinostozna, hidrocefalus, holoprocezencefalija, agenezija korpus kalozuma ili akutno krvarenje, no problem će stvarati manje lezije (primjerice kod fakomatoza), procjena cerebelarne hernijacije kod Chiarijeve malformacije, patološka mijelinizacija, anomalno formiranje girusa i sulkusa o kojima će jedino MRI dati relevantnu dijagnostičku informaciju. Stoga se danas, usprkos tehničkim poteškoćama, MRI smatra metodom izbora u procjeni mozga prematurusa ili neonatusa. Oslikavanje pak djetetova mozga *in utero* ne smije se provoditi uz pomoć ionizirajućeg zračenja.

#### MRI U PROCJENI RAZVOJA MOZGA

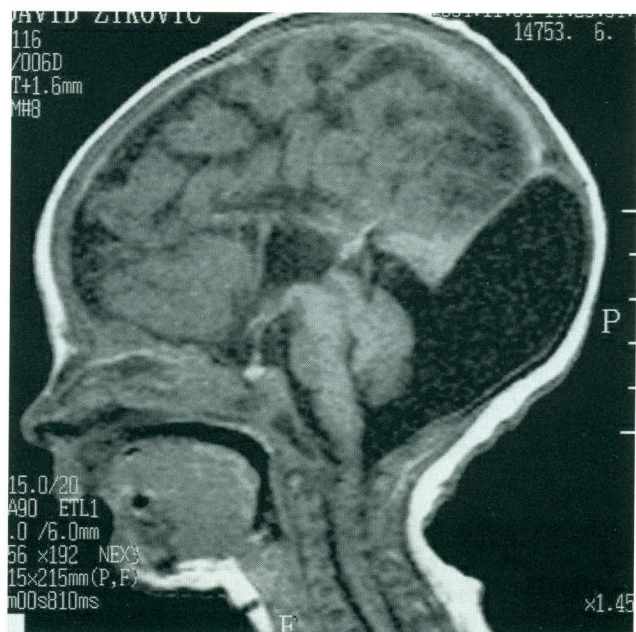Da bismo shvatili potencijalnu kliničku primjenu MRI-ja u perinatalnoj procjeni razvoja mozga, potrebno je prisjetiti se temeljnih karakteristika embriologije ovog sustava. Naime, oko 75% fetalnih smrti i 40-ak % smrti u ranom djetinjstvu udruženo je s kongenitalnim malformacijama središnjega živčanog sustava. Malformaciju u pravilu ne određuje vrsta inzulta, nego vrijeme nastanka lezije u odnosu na koncepciju. Teratogeni, okolišni i genetski čimbenici najvažniji su u patogenezi abnormalnog razvoja mozga. Da bismo prepoznali i ispravno tumačili nastanak pojedinih malformacija, potrebno je poznavati razvoj mozga. S embriološkog aspekta, razvoj mozga možemo promatrati preko 4 koraka.<sup>1,2</sup>

Prvi je dorzalna indukcija koja se zbiva između 3. i 4. tjedna nakon koncepcije, a odnosi se na formiranje i zatvaranje neuralne cijevi. Pritom primarna neurulacija označuje zatvaranje kranijalnog, a sekundarna kaudalnog segmenta neuralne cijevi. Poremećaji primarne neurulacije manifestiraju se kao anencefalija, cefalokele, mijelomeningokele, Chiarijeva malformacija tipa II i III (teže forme) i hidromijelija.<sup>3,4</sup> Sekundarna neurulacija označuje zatvaranje distalnog kraja neuralne cijevi i obliteraciju komunikacije između centralnog kanala i amnionske šupljine. Poremećaji se odnose na mijelocistokele, lipomengokele, diastematomijeliju, intraspinalni lipom, sindrom sapetoga terminalnog filuma, neuroenterijske anomalije. Ventralna indukcija kao sljedeći korak intrauterinog razvoja SŽS-a (5.–8. tjedan) odnosi se na razvoj cefaličnog dijela neuralne cijevi i nastanak rombencefalona, mezencefalona i prozencefalona koji se dalje diferencira u diencefalona i telencefalona iz koje-



Slika 1. MRI fetalne glave *in utero* pokazuje veliku cerebrospinalnu likvorsku nakupinu u stražnjoj lubanjskoj jami, Dandy-Walkerov kompleks kao radna dijagnoza

Figure 1. Intrauterine MRI reveals large posterior cerebrospinal fluid collection. The anomaly was presumed to be Dandy-Walker complex.



Slika 2. Mediosagitalni T1 presjek u istog novorođenčeta potvrđuje kolekciju, pokazuje blagu hipoplaziju donjeg dijela vermisa i ageneziju korpus kalozuma.

Figure 2. Midsagittal T1 weighted image in term newborn shows large retrovermian cerebrospinal fluid collection. Note mild hypoplasia of the inferior vermis and dysgenetic corpus callosum.



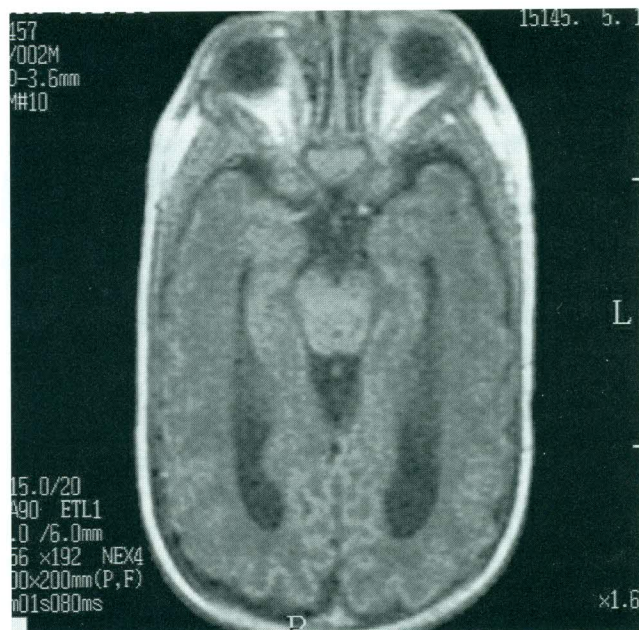ga pak nastanu cerebralne hemisfere. Istodobno, cefalični dio korde dorzalis potiče formiranje viscerokranija, uključujući oči. Malformacije koje nastaju djelovanjem nokse u ovom razdoblju, često su kombinirane (mozak, lice, oči). To su holoprozencefalija, septooptička displazija, cerebralna hemiatrofija, disgeneza cerebelarnih hemisfera i vermisa, Dandy-Walker kompleks (slike 1. i 2.), kraniosinostoza i druge. Razvoj mozga općenito karakteriziraju makromorfološke promjene, histogeneza i mijelinizacija. Morfološke promjene obuhvaćaju porast volumena i težinu mozga, promjenu konfiguracije površine (razvoj sulkusa), formiranje komora, bazalnih ganglija i talamusa. Nakon dovršetka primarne i sekundarne neurulacije te ventralne indukcije, SŽS je zapravo formiran.

Sljedeći koraci obuhvaćaju neuronalnu proliferaciju i diferencijaciju koje se zbivaju od 2. do 4. mjeseca intrauterinog života, odnosno staničnu migraciju i involuciju koja slijedi u drugom trimestru (3.–5. mjesec). Zbog svoje senzitivnosti za tkivne promjene MRI je metoda izbora u procjeni cerebralne maturacije.

#### HISTOGENEZA MOZGA

Histogeneza uključuje neurogenezu i gliogenezu. Neuroblasti i stanice glije potječu od germinalnog matriksa. To je sloj stanica koji potpuno okružuje stijenke komornog sustava do 30. tjedna gestacije. Prednji subependimalni matriks održan je do 34. gestacijskog tjedna, dok nakupine stanica koje se ne mogu prikazati s pomoću MRI-ja perzistiraju do 36., odnosno 39. tjedna. Neuronalna proliferacija započinje prije glijalne, otprilike u 7. tjednu. Neuralne stanice migriraju prema površini mozga i formiraju koru mozga u slojevima da bi s 23 tjedna svih 6 slojeva kore bilo razvijeno. Bijela se tvar smješta između kore i germinalnog matriksa. Od 20. tjedna započinje glijalna proliferacija iz germinalnog matriksa stvarajući astrogliju i oligodendrogliju. Njihovom migracijom nastaje intermedijarni sloj bijele tvari. Te se promjene mogu detektirati magnetskom rezonancijom *in utero*.<sup>5</sup>

Cerebralni komorni sustav razmjerno je velik u fetusa između 20. i 25. tjedna gestacije (slika 3.), što se katkad naziva fetalnim hidrocefalusom, a posebno se odnosi na okcipitalne rogove lateralnih komora. Poslije se komorni sustav donekle smanjuje u odnosu prema parenhimu, da bi s 35 tjedana bio gotovo nevidljiv slikovnim tehnikama. U pravilu, širina komora u fetusa nikad ne prelazi 10 mm, dok okcipitalni rogovi izgledaju široki zbog nepotpuna razvoja moždane kore i girusa. Dojam pojačava širi subarahnoidalni prostor u mladim fetusa, koji se postupno smanjuje od 29. tjedna nadalje,

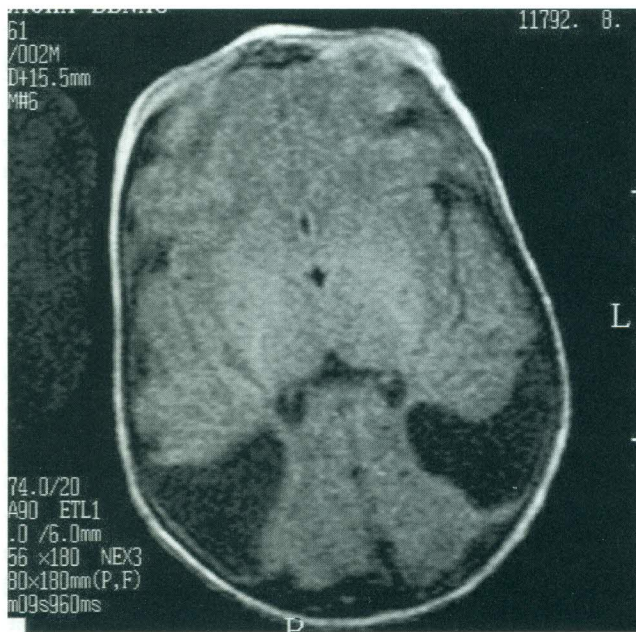


Slika 3. Aksijalni T1 presjek u prematurusa (27 tjedana, 720 g) pokazuje šire okcipitalne rogove, što odgovara normalnom nalazu (tzv. fetalni hidrocefalus) u tom tjednu gestacije. Figure 3 Axial T1 weighted image in preterm infant (27 weeks, 720g) delineates large posterior horns corresponding to normal so-called fetal hydrocephalus.

tako da kortikalni sloj nije lako uočljiv na T1 opterećenoj slici.

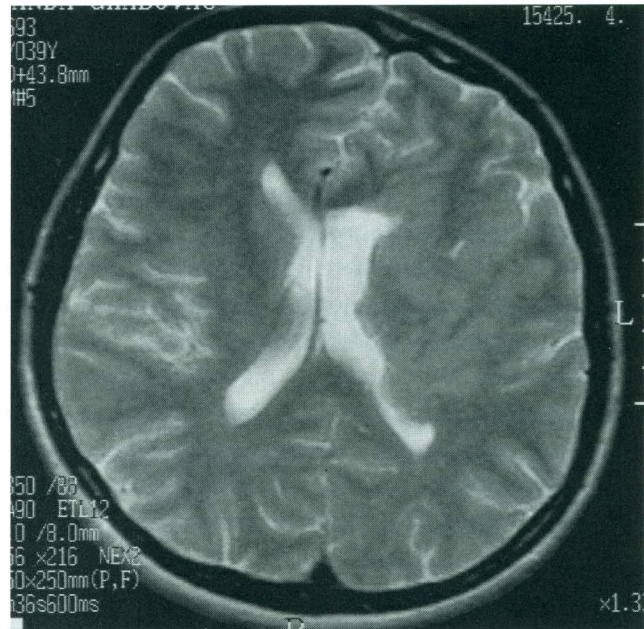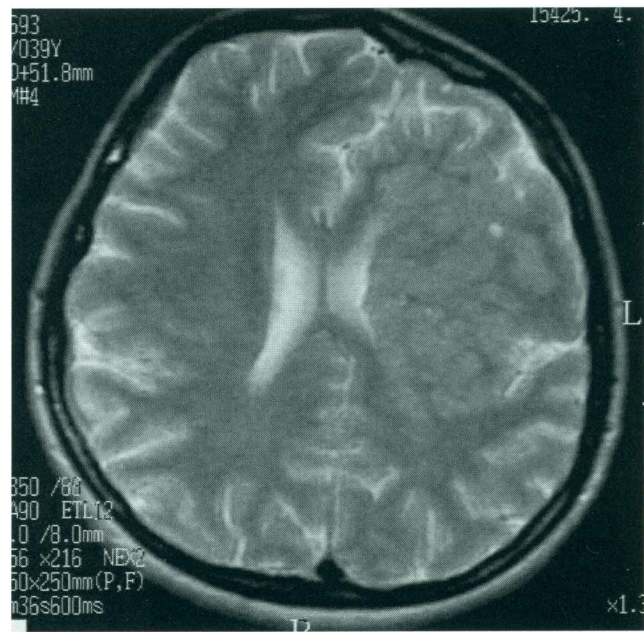
Zadebljanjem korteksa intrakranijski prostor postaje premalen tako da je nužno stvaranje konvoluta. Do 20. tjedna mozak je agiričan, a Silvijeve su brazde široko otvorene. Formirana je tek parijsko-occipitalna fisura. U idućim tjednima slijedi formiranje centralnog sulkusa i ostalih glavnih brazda, da bi s 29 tjedana započelo formiranje girusa, odnosno sekundarno brazdanje kore velikog mozga. Korpus kalozum može se uočiti na sagitalnim presjecima tek oko 20. tjedna gestacije, prije toga je vrlo tanak. Migracijom stanica glije nastaje tipičan višeslojni uzorak cerebralnog parenhima između 20. i 30. tjedna na T1 i T2 opterećenoj slici.<sup>6</sup> Kortikalni sloj, intermedijarni sloj migrirajućih stanica i periventrikularni germinalni matriks su hiperintenzivni na T1, odnosno hipointenzivni na T2 opterećenoj slici. Razlog je hipercelularnost tih segmenata. Dva sloja bijele tvari između opisanih celularnih slojeva nižeg su signala na T1, povišenog na T2 opterećenoj slici jer je nezrela, nemijelinizirana bijela tvar iznimno bogata vodom. Višeslojni uzorak privremen je zbog disperzije migrirajućih stanica nakon 28–30 tjedana, ali je važno obilježje urednog razvoja bijele tvari. Povećan signal bazalnih ganglija na T1 i smanjen na T2 opterećenoj slici pojavljuje se već u 20. tjednu gestacije, no ne odgovara mijelini-





Slika 4. Shizencefalija u novorođenčeta na T1 aksijalnim presjecima prikazuje se kao široka bilateralna pukotina mozgovine obrubljena displastičnim korteksom.  
 Figure 4 Schizencephaly in newborn. Axial T1 weighted image shows bilateral deep and wide clefts lined by dysplastic cortex.

zaciji koja uslijedi tek u 28. tjednu, nego je posljedica povećanja celularnosti. Na kraju drugog trimestra radialna glijalna vlakna involuiraju. Destrukcija germinalnog matriksa, migrirajućih neurona ili radialnih glijalnih vlakana rezultira mikrencefalijom, megalencefalijom, hemimegalencefalijom, akveduktalnom stenozom, porencefalijom, cističnom malacijom. Inzulti se u ovoj fazi histogeneze mogu odnositi i na vaskularne strukture, odnosno subarahnoidalne strukture, primjerice neurokutani sindromi (fakomatoze), vaskularne malformacije, malformativne tumore, subarahnoidalne lipome i ciste. MRI je također metoda izbora u suspektne neurofibromatoze. Malformacije koje nastaju zbog poremećaja migracije i brazdanja, obuhvaćaju lizencefaliju (agiriju), pahigiriju, neuronalne heterotopije, disgeneziju korpus kalozuma i shizencefaliju (slika 4.). Vaskularni inzulti (obično ishemijski) na već formiranom korteksu zahvaćaju njegov srednji sloj i rezultiraju polimikrogirijom. Za razliku od malformacija koje nastaju u prvim tjednima intrauterinog života (primarna i sekundarna neurulacija i ventralna indukcija), malformacije nastale u drugom trimestru mogu protjecati bez jasnih kliničkih manifestacija i biti otkrivene tek poslije u životu (slika 5a, b). U trećem trimestru mozak je formiran, tako da su inzulti ishemijski, primjerice porencefalija, multicistična malacija, hemoragija ili infarkt.



Slika 5a, b Veliki konglomerat sive tvari periventrikularno lijevo unutar bijele mozgovine, heterotopija u odrasle osobe. Uočiti izointenzivnost tvorbe s korteksom.  
 Figure 5a, b Large focal gray matter heterotopia within the substance of the white matter adjacent to the outer wall of the left lateral ventricle in adult female. Note isointense signal to the cortex.

U procjeni cerebralnih malformacija sagitalni MRI-presjeci omogućuju vizualizaciju čitavog korpus kalozuma koji može biti hipoplastičan, potpuno ili djelomično nerazvijen (slika 2.). Iako se češće radi o spontanoj malformaciji, javlja se kod četvrtine genetskih sindroma, kongenitalnih metaboličkih poremećaja, maternalnog



abuzusa alkohola ili kokaina. Općenito je prihvaćeno da se korpus kalozum formira od naprijed prema natrag, a mijelinizira od natrag prema naprijed.<sup>7</sup> Stoga najčešće nedostaje splenium i trunkus korpus kalozuma. Konačne volumske proporcije korpus kalozum postići će tek u 10. postnatalnome mjesecu, što ima prognostičko značenje pri ranom oštećenju mozga.

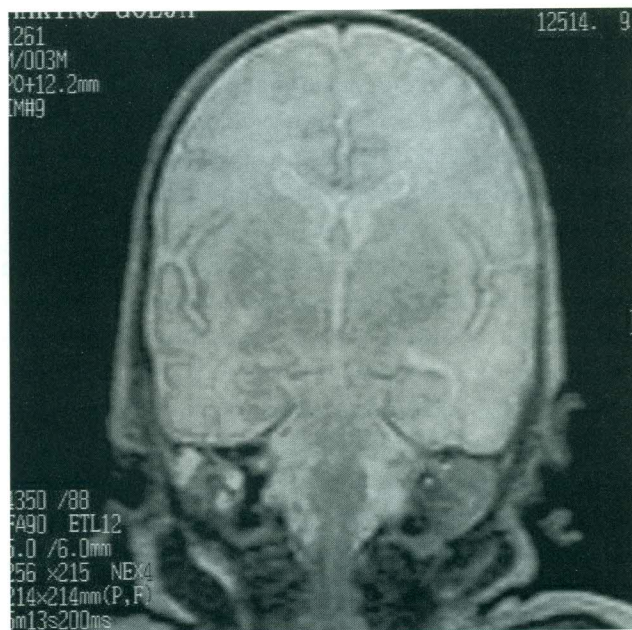#### MRI U PROCJENI MIJELINIZACIJE MOZGA

Mijelinizacija bijele tvari sekvencionalan je, strogo vremenski određen, dobro histološki proučen proces identičan u svakog pojedinca. Proces mijelinizacije napreduje od leđne moždine prema mozgu tako da prije zahvaća senzorne od motoričkih putova, odnosno prije projekcijske od asocijativnih vlakana. Mijelinizaciju karakterizira povećanje signala na T1 opterećenoj slici, odnosno smanjenje na T2 slici. Ugradnja kolesterola, glikolipida i cerebrozida uzrokuje skraćenje T1 i T2 vremena relaksacije tkiva, poglavito bijele tvari.<sup>8</sup> Prenatalna procjena mijelinizacije s pomoću MRI-ja otežana je zbog artefakata pokreta ploda. Suvremeni MR-uređaji značajno skraćuju vrijeme skeniranja i dobrim dijelom prevladavaju taj problem.

Kod prematurusa je, međutim, moguće praćenje mijelinizacije, uz uvjet dobre prethodne pripreme koja obuhvaća hranjenje i utopljanje djeteta, uz blagu sedaciju. Prema našim iskustvima, takav je postupak dovoljan za uspješnu provedbu pretrage u velike većine djece. Kao što je rečeno, mijelinizacija je zamjetna na MRI-ju već od 20. tjedna, kada se uočava promjena signala moždanog debla pretežno dorzalno, u području senzoričkih putova. Slijedi pojava mijelinizacije u stražnjem kraku kapsule interne oko 33. tjedna, u optičkom traktu i subkortikalnoj bijeloj tvari centralne areje oko 35. tjedna. U terminskog novorođenčeta znaci mijelinizacije (visok signal na T1, nizak na T2) vidljivi su u meduli, stražnjem dijelu ponsa, u medijalnim cerebelarnim strukturama, u prednjem talamusu, u bijeloj tvari ispod centralne areje i u korteksu rolandičke areje, kalkarine fisure i temporomedijalnog područja.<sup>9</sup> Glavni je marker adekvatne cerebralne mijelinizacije pri rođenju prisutnost mijelina u stražnjem kraku kapsule interne (slika 6.). Mijelinizacija struktura stražnje lubanjske jame završava do kraja 1. mjeseca života. S 3 mjeseca su mijelinizirane sve strukture stražnje lubanjske jame i posteriorni dio centra semiovale. Korona radiata i kapsula interna dovrše mijelinizaciju do 4. mjeseca, a korpus kalozum najprije maturira u području spleniuma (5. mjesec), a završava u području koljena (8. mjesec). Znaci mijelinizacije frontalnih lobusa uočljivi su na MRI-ju oko 14. postnatalnog mjeseca, dok proces mijelinizacije završava do 2. godine života.<sup>10</sup> Općenito vrijedi da mijelinizacija napreduje od dolje prema gore i od straga prema naprijed. Duboke jezgre sive tvari također mijenjaju signal zbog odlaganja željeza. Primjerice, globus pallidi i substantia nigra postaju hipointenzivni oko 10. godine života.

#### MRI U PROCJENI RANOG OŠTEĆENJA MOZGA

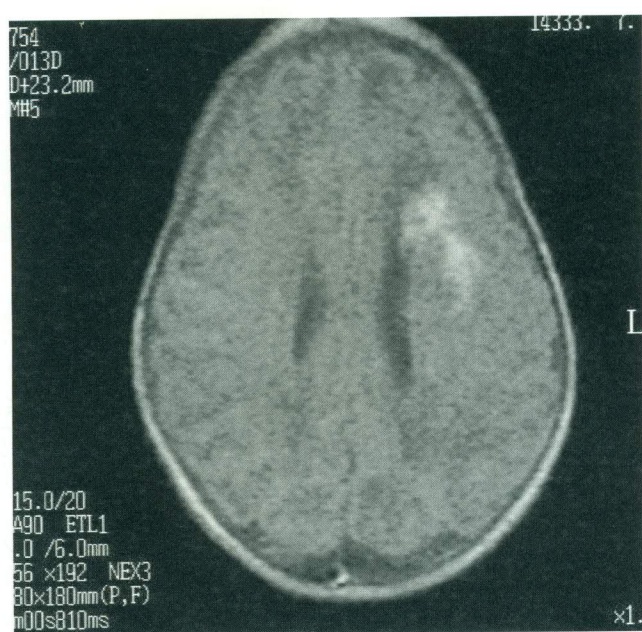
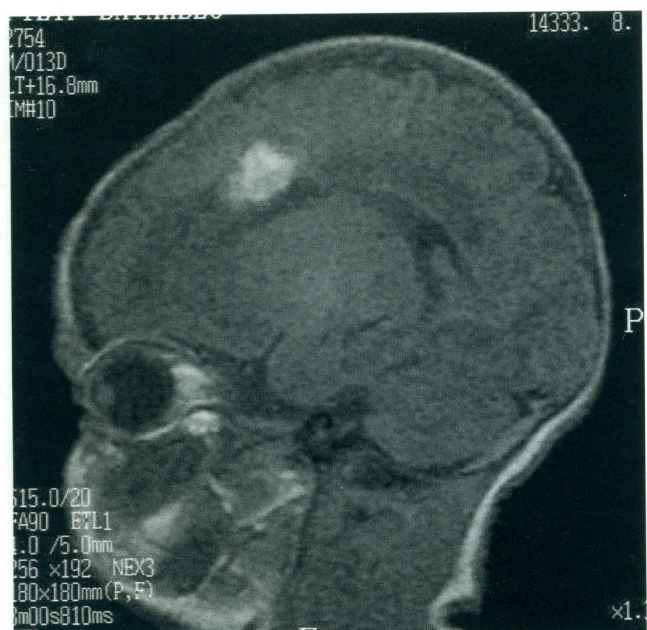
Bez obzira na značajan napredak u neonatologiji i perinatologiji, rano oštećenje mozga (*perinatal brain injury*) i dalje ostaje najčešćim uzrokom kroničnog invaliditeta, tj. uzrokom javljanja cerebralne paralize kao kliničkom inačicom za sve one etiološke činitelje koji su djelovali na mozak prenatalno, perinatalno ili postnatalno.<sup>11</sup> U ranom oštećenju mozga sudjeluje više različitih patofizioloških mehanizama, no dugoročni ishod neupitno ovisi o vremenu njihova javljanja, tj. razvoju mozga u trenutku javljanja nokse.<sup>12,13</sup> U ovom trenutku jedina metoda kojom se može *in vivo* prikazati stanje zrelosti mozga i otkriti moguća oštećenja jest MRI, konvencionalni i funkcionalni.<sup>14-16</sup> Stoga je MRI postao nezaobilazna dijagnostička tehnika u neonatalnoj neurologiji i perinatologiji. Značaj MRI-ja mozga u perinatalno-neonatalnom razdoblju očituje se u prognostičkoj vrijednosti prikazanih promjena.<sup>17</sup>



Slika 6. Normalna mijelinizacija u 3. postnatalnome mjesecu. Nizak signal medule oblongate, moždanog debla, hipokampusa i bazalnih ganglija na koronalnim presjecima u T2 opterećenoj slici.

Figure 6 Normal myelination in 3 month old suckling on coronal T2 weighted images. Note high signal of the medulla, brain stem, hippocampal regions and basal ganglia.





Slika 7a, b Blizanac, sagitalni (a) i transverzalni (b) presjeci u T1 slici pokazuju hiperintenzivni periventrikularni hemoragični infarkt.

Figure 7a, b Twin term newborn, sagittal (a) and axial (b) T1weighted image exhibits hyperintense periventricular hemorrhagic infarction.

Prognostička važnost promjena uočenih konvencionalnim MRI-jom, očituje se u kvaliteti signala bijele ili sive tvari mozga, razvoju mijelinizacije koja odudara od dobno-specifičnih obrazaca, promjene signala u specifičnim morfološkim strukturama mozga (bazalni gangliji, hipotalamus, prerolandička regija) te razlikama u morfometrijskim (volumskim) vrijednostima.<sup>18,19</sup>

Klinički entiteti ranog oštećenja mozga kod prematura su subependimalno krvarenje s prodorom ili bez prodora u okolni moždani parenhim te periventrikularna leukomalacija (PVL), uz poremećaj (zastoj) u rastu i razvoju mozga. Iako je ultrazvuk mozga osnovna metoda u otkrivanju tih poremećaja (osim u zastoju rasta mozga), MRI bolje prikazuje mjesto i zahvaćenost parenhima od drugih metoda, a superioran je u prikazu necističnih PVL-a. U akutnoj fazi (prva dva do tri dana) krvarenje se na MRI-ju prikazuje kao visok signal u T1 slici, dok je u subakutnoj fazi (do 2 tjedna) vidljiv slab signal u T2 opterećenoj slici. Kronična faza obilježena je visokim intenzitetom u T1 i T2 opterećenoj slici.<sup>14,15</sup> PVL je gotovo uvijek povezan s dugoročno lošim ishodom. Nove MRI-tehnike omogućuju mjerenja volumena mijelizirane bijele tvari. Dokazano je da smanjeni volumen bijele tvari izravno korelira s nepovoljnim ishodom. Isto tako je dokazano da djeca s PVL-om imaju smanjeni volumen sive tvari moždane kore, što objašnjava njihov intelektualni deficit. Konvencionalnom MRI-ju promjene se prikazuju kao hiperintenzivan signal uočljiv bilateralno periventrikularno naglašenije posteriorno i lateralno u području okcipitalnih rogova, anteriorno do frontalnih rogova i u području korone radiate. Dugoročnim praćenjem djece dokazan je i klinički kolerat MRI vidljivih oštećenja. Oštećenja talamusa povezuju se s teškom motoričkom i mentalnom zaostalošću, dok lezije trigonuma koreliraju s kontralateralnim spastičkim hemiplegijama.<sup>20,21</sup>

U terminske novorođenčadi osnovni su entiteti koji obilježavaju pojam ranog oštećenja mozga globalna asfiksija s hipoksično(anoksično)-ishemijskom encefalopatijom, rjeđe žarišni ishemički infarkti, a puno rjeđe intraparenhimska i intrakranijska krvarenja kao posljedica venske tromboze (slika 7a, b). S obzirom na složeni patofiziološki mehanizam asfiksije (hipotenzija, hipoperfuzija, krvarenje u moždani parenhim, oksidativni stres za vrijeme reperfuzije) u terminskog djeteta, različita su morfološka oštećenja vidljiva s pomoću MRI-ja. U slučaju blage do umjerene hipoperfuzije, promjene su najčešće vidljive parasagitalno u graničnim zonama opskrbe mozga krvlju prednje, srednje i stražnje cerebralne arterije. Kod teže hipoperfuzije zahvaćeno je područje lateralnog talamusa, stražnjeg putamena, hipokampusa i perirolandičko područje. U terminske novorođenčadi najčešće se vide promjene u području perirolandičkog segmenta moždane kore, što je u vezi s područjem aktivne mijelinizacije u tom razdoblju razvoja mozga.<sup>22</sup>

Konvencionalnom magnetskom rezonancijom promjene na mozgu u terminske asfiktivne novorođenčadi uočavaju se kao hipointenzivni areali u T1 opterećenoj slici, ali sa zakašnjenjem od 2 tjedna (slika 8.). Stoga se u



otkrivanju ranih oštećenja mozga preporučuje primjena naprednih MRI-tehnika poput difuzijskog MRI-ja, ili MR-spektroskopije, koje pružaju podatke o metabolizmu moždanih stanica.<sup>14,15</sup> Zadnjih godina sve je više dokaza da hipoglikemija u ranome neonatalnom razdoblju kao zaseban čimbenik izravno ili neizravno (u vezi s asfiksijom) utječe na oštećenje mozga s dugoročnim posljedicama. MRI-promjene na mozgu terminskog novorođenčeta uzrokovane hipoglikemijom, izražavaju isti obrazac oštećenja poput onih izazvanih asfiksijom.<sup>23</sup>

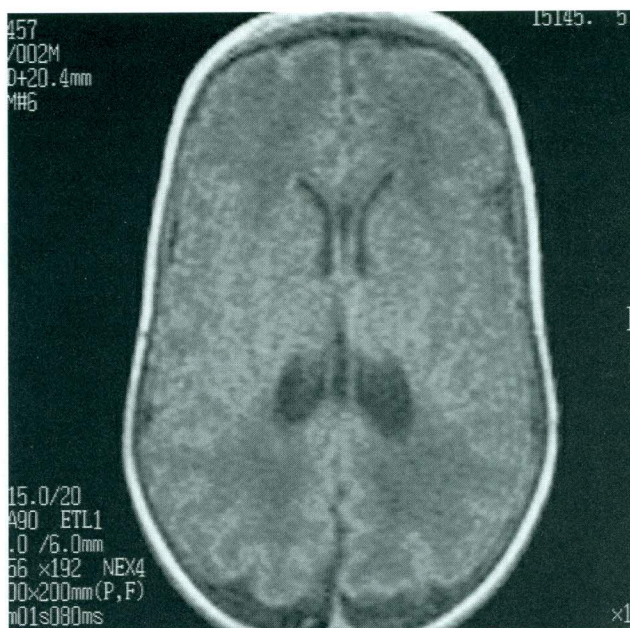
Potpuno razumijevanje normalnog razvoja mozga, razumijevanje mehanizama ranog oštećenja mozga i uzročne povezanosti s daljnjim razvojem mozga zahtijeva pouzdano prepoznavanje neurorizične novorođenčadi i praćenje svih mjera i postupaka poduzetih za sprječavanje dugoročnih nepovoljnih posljedica. Konvencionalna i funkcionalna MRI-pretraga u ovom je trenutku jedina dijagnostička metoda koja to u velikoj mjeri omogućuje. Štoviše, suvremene MRI-tehnike omogućit će već intrauterino prepoznavanje rizičnih fetusa, odnosno novorođenčadi.<sup>24</sup>

#### ZAKLJUČAK

Zbog velike smrtnosti i odabira optimalnog načina liječenja, pouzdana slikovna dijagnostika mozga u prenaturosu, odnosno djece male porođajne težine veoma je značajna u otkrivanju postojanja eventualne lezije i procjeni njezine težine, a ciljem ranog liječenja i prognoze. Poznavanjem normalne maturacije mozga i praćenjem razvoja pojedinih anatomskih struktura u skladu s vremenom proteklom od koncepcije, moguće je procijeniti tempo sazrijevanja tog organa. Kompjutorizirana tomografija u tom je smislu primjenjiva tek nakon porođaja, a u procjeni razvoja mozga inferiorna je u odnosu na magnetsku rezonanciju. Konvencionalan MRI omogućuje pouzdano praćenje morfoloških promjena *in utero* i u prvim mjesecima života. MRI, kao *in vivo* dijagnostička metoda, neophodan je u praćenju razvoja mozga, ranom otkrivanju i lokalizaciji moždanih lezija te u praćenju terapijskih postupaka namijenjenih smanjivanju ili prevenciji ireverzibilnih posljedica uzrokovanih ranim oštećenjem mozga.

#### LITERATURA

1. Barkovich AJ. Normal development of the neonatal and infant brain, skull, and spine. In: Pediatric Neuroimaging. New York: Raven Press 1995:9.
2. Girard N, Raybaud C, Poncet M. In vivo MR study of brain maturation in normal fetuses. Am J Neuroradiol 1995;16:407-413.
3. Wu YW, Chin CT, Chan KM, Barkovich AJ, Ferriero DM. Pediatric Chiari 1 malformations: Do clinical and radiological features correlate? Neurology 1999;53(6):1271-1276.
4. Girard N, Raybaud C, D'Ercole C. et al. In vivo MRI of the fetal brain. Neuroradiology 1993;35:431-436.
5. Chong BW, Babcock CJ, Salamat MS, et al. A magnetic resonance template for normal neuronal migration in the fetus. Neurosurgery 1996;39:110-116.
6. Girard NJ, Raybaud CA. In vivo MRI of the fetal brain cellular migration. J Comput Assist Tomogr 1992;16:265-267.
7. Georgy BA, Hesselink JR, Jernigan TL. MR imaging of the corpus callosum. AJR 1993;160:949.
8. Koenig SH. Cholesterol of myelin is the determinant of gray-white contrast in MRI of brain. Magnetic Resonance in Medicine 1991;20:285-291.
9. Barkovich AJ, Kyos HC, Jackson DE, Norman D. Normal maturation of the neonatal and infant brains: MR imaging at 1.5 T. Radiology 1988;166: 173-180.
10. Van Der Knaap MS, Valk J. Magnetic resonance of myelin, myelination and myelin disorders, 2nd edn. Springer Berlin Heidelberg New York 1995.
11. du Plessis AJ, Volpe JJ. Perinatal brain injury in the preterm and term newborn. Curr Opin Neurol 2002;15(2):151-7
12. Saliba E, marret S. Cerebral white matter damage in the preterm infant; pathophysiology and risk factor. Semin Neonatol 2001;6:121-33.



Slika 8. Ishemijska lezija bijele tvari u terminskog asfiktičnog novorođenčeta, hipointenzivna bijela tvar  
Figure 8 *Ishemic lesion of the white matter due to perinatal asphyxia in term newborn on T1 weighted image (hypointense white matter)*