

Potpune proteze u donjoj čeljusti poduprte implantatima

Šimunović-Šoškić, Marica; Kovač, Zoran; Uhač, Ivone; Pezelj-Ribarić, Sonja; Gržić, Renata; Muhvić-Urek, Miranda

Source / Izvornik: **Medicina, 2006, 42, 255 - 259**

Journal article, Published version

Rad u časopisu, Objavljena verzija rada (izdavačev PDF)

Permanent link / Trajna poveznica: <https://um.nsk.hr/um:nbn:hr:184:165384>

Rights / Prava: [Attribution 4.0 International](#)/[Imenovanje 4.0 međunarodna](#)

Download date / Datum preuzimanja: **2024-09-16**



Repository / Repozitorij:

[Repository of the University of Rijeka, Faculty of Medicine - FMRI Repository](#)



POTPUNE PROTEZE U DONJOJ ČELJUSTI PODUPRTE IMPLANTATIMA

IMPLANT SUPPORTED LOWER JAW REMOVABLE COMPLETE DENTURES

Marica Šimunović-Šoškić¹, Zoran Kovač¹, Ivone Uhač¹, Sonja Pezelj-Ribarić¹, Renata Gržić¹,
Miranda Muhvić-Urek¹

SAŽETAK

Standardne metode izrade potpunih proteza, bez obzira na postignuća u stomatološkoj znanosti, ponekad u potpunosti ne zadovoljavaju očekivanja ljudi, niti njihove potrebe.

U posljednjem desetljeću 20. stoljeća, implanto-protetska terapija zauzela je važno mjesto u liječenju potpune bezubosti. Sve što standardna protetska terapija nije mogla riješiti, postiglo se implantatima kao potporom i fiksacijom potpunih proteza, poradi postizanja funkcijske i estetske ravnoteže stomatognatnoga sustava.

Pravilno postavljena indikacija, besprijekorna oralna higijena i suradnja korisnika, posebno su važni.

Ključne riječi: pokrovna proteza, dentalni implantati, stabilizacija, resorpcija kosti

SUMMARY

Standard methods of complete dentures making, regardless the latest discoveries in modern dentistry, sometimes do not meet patients expectations and needs.

During the last decade implant-related prosthetic therapy has taken an important place in treatment of edentulous patients. All that could not be solved by standard prosthetic treatment has been achieved with dental implants providing support and fixation of complete dentures in order to obtain functional and esthetic unity of stomatognathic system.

Yet proper indication, impeccable oral hygiene and patient cooperation remain of high importance for the success of such treatment.

Key words: overdenture, dental implants, stabilization, bone resorption

UVOD

Temeljna istraživanja i tehnička saznanja svakodnevno nam otvaraju nove vidike u svim granama biomedicine, pa tako i u stomatologiji.¹ Zahvaljujući tomu, evoluirao je i terapijski pristup rješavanju problema vezanih uz prerani gubitak zuba i njegove posljedice.

Unatoč napretku stomatološke protetike i ukupne stomatologije, standardne mobilne proteze često pokazuju žvačne, funkcijske, estetske i druge nedostatke.

Plan protetske terapije ovisi o broju, rasporedu, parodontološkome stanju preostalih zuba, te o stanju alveolarnih nastavaka. Kako bi se izbjegla izrada mobilnih dentalnih proteza i da bi se postigla funkcijska ravnoteža mobilnih proteza i ostalih sastavnica stomatognatnoga sustava, koriste se dentalni implantati.

Dentalni implantati danas više nisu moda niti znak prestiža, već je to metoda izbora u liječenju djelomične i potpune bezubosti. Standardne metode zbrinjavanja osoba s potpunim protetskim nadomjestcima, često nisu zadovoljavajuće zbog više razloga, i to:

- Bez obzira na provođenje propisanoga postupka izrade proteza, osoba se ne osjeća sigurnom tijekom govorenja, jer se plaši da se proteza ne pomakne iz svoga ležišta. Budući da proteza tijekom nošenja gubi funkcionalnost (ne prijanja kao u početku),

¹Studij stomatologije, Medicinski fakultet Sveučilišta u Rijeci

Prispjelo: 12. 2. 2006.

Prihvaćeno: 20. 10. 2006.

Adresa za dopisivanje: Doc. dr. sc. Marica Šimunović-Šoškić, dr. stom., Katedra za stomatološku protetiku, Studij stomatologije, Medicinski fakultet Sveučilišta u Rijeci, Krešimirova 40, 51000 Rijeka, e-mail: maricasoskic@yahoo.com

počinje ispadati iz ležišta i "šetati", "plivati" po ustima. Mišići lica postaju napeti da bi zadržali protezu na mjestu, a kao rezultat toga, osoba govori nerazgovjetno, često mumlja i čuje se zvuk lupkanja zubi.

- Osoba osjeća bolove i nelagodu zbog potpune proteze. Tijekom nošenja proteze dolazi do trajne resorpcije alveolarnoga grebena i atrofije sluznice, što posljedično gubitkom retencije i stabilizacije. Zbog toga dolazi do nadraživanja sluznice i bolova.
- Osobe s izvrsno prijanjajućim protezama jedu sa svega 15% do 20% uspješnosti, u usporedbi s osobama koje imaju sve prirodne zube. Kako se alveolarni greben resorbira, uspješnost žvakanja sve je manja, a pojavljuje se i nemogućnost uzimanja pojedinih vrsta hrane.

Svi nabrojani nedostaci standardne metode izrade potpune proteze, u prilog su prije izrečenim tvrdnjama o tomu da proteze izrađene na implantatima nisu hir već potreba, i to poradi postizanja:

- boljeg estetskog izgleda osobe, jer se ugradnjom implantata usporava ili zaustavlja resorpcija alveolarnoga grebena, što odgađa starački izgled²
- većeg zadovoljstva osobe, jer se ne muči sa zadržavanjem proteze u ustima, niti osjeća bolove tijekom nošenja proteze^{3,4}
- bolje funkcionalnosti tijekom žvakanja, govorenja i gutanja^{5,6}
- uspješnoga uzimanja i žvakanja hrane, u usporedbi s prirodnim zubima

Sve nabrojeno u prilog je poboljšanju svih funkcija stomatognatnoga sustava, uz uvjet stroga pridržavanja načela i indikacija za ugradnju implantata.

Sukladno postignućima stomatologije i biomedicinskih znanosti, može se reći da danas gotovo i nema kontraindikacija za ugradnju implantata. Njihova je primjena vrlo jednostavan postupak koji ni na koji način ne utječe na opće zdravlje osobe, a njihova primjena u poslije-

tumorskoj kirurgiji svjedoči da su indikacije vrlo široke.^{7,8}

Važno je osobu upoznati s planom terapije i mogućnostima implantoprotetske terapije, što je osnovni preduvjet uspjeha. Osoba mora znati i prihvatiti činjenicu da rehabilitacija ne prestaje kada dobije protetski rad, već traje sve dok su implantati u kosti.⁹⁻¹² Te su činjenice potaknule da prikazemo kliničke i laboratorijske postupke izrade donje potpune proteze na implantatima.

ZAKLJUČAK

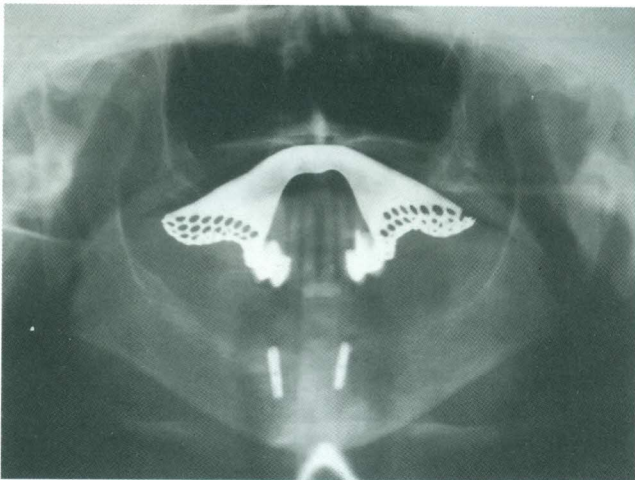
Uspjeh implantoprotetske terapije ovisi o funkcioniranju implantološkoga tima kojeg sastavljaju oralni kirurg, protetičar i zubni tehničar.

Budući da dentalni implantat nema parodontni ligament kao prirodni zub, koji je prirodna prepreka prodoru bakterija prema korijenu, besprijekorna oralna higijena koju osoba provodi zapravo je zaštita implantata kako ne bi došlo do periimplantitisa. Nedvojbena je činjenica da se implantati sve češće koriste u svakodnevnoj stomatološkoj praksi. S obzirom na to da je jedan od čimbenika gubitka zuba i naslijeđe, otkriće genoma ponudit će mlađim naraštajima mogućnost da dulje, ili čak doživotno, koriste prirodne zube. Kakva je budućnost stomatologije, pa prema tome i dentalne implantologije, neizvjesno je. Izvjesno je, međutim, da su danas implantati neprocjenljivo korisni, da su prijeko potrebni i provjereno sigurni. Uvriježeno je pravilo da se osobe koje jedanput dobiju implantate, žele i dalje podvrgnuti tome tretmanu, jer je očit utjecaj implantata na kvalitetu njihova života.

Na osnovi iznijetog, može se zaključiti da su osobe koje koriste potpune poduprte proteze izrađene na implantatima, zadovoljnije postignutom funkcionalnošću protetskoga rada, iako se navedena problematika može riješiti i potpunim protezama izrađenim konvencionalnim postupkom koji funkcijski ne zadovoljava.

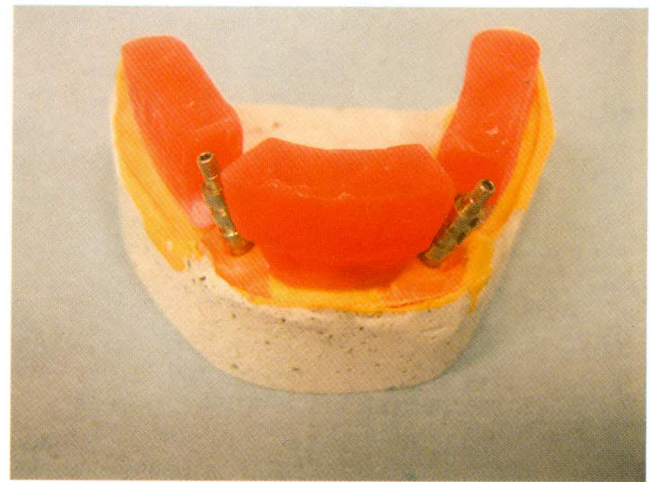
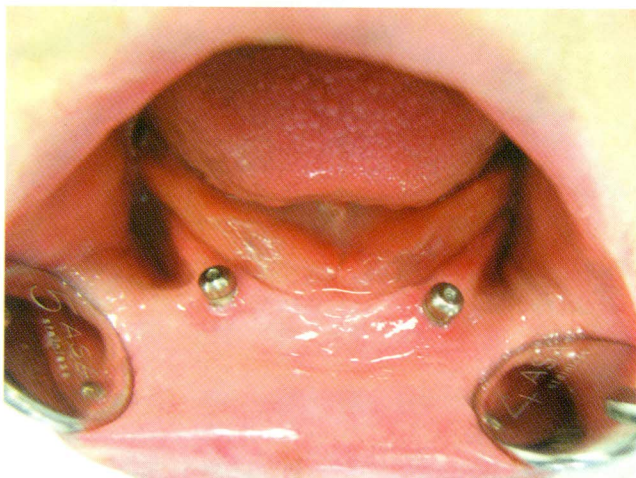Prvi prikaz slučaja

Žena u dobi od 68 godina, došla je u specijalističku ordinaciju za stomatološku protetiku zbog loše funkcije donje potpune proteze. Kliničkim pregledom uočena je velika atrofija donjeg alveolarnoga grebena, te je predložena izrada pokrovne proteze retinirane implantatima. U planu terapije odlučeno je da se postave samo dva implantata, radi kliničkoga nalaza i njezinih financijskih mogućnosti.



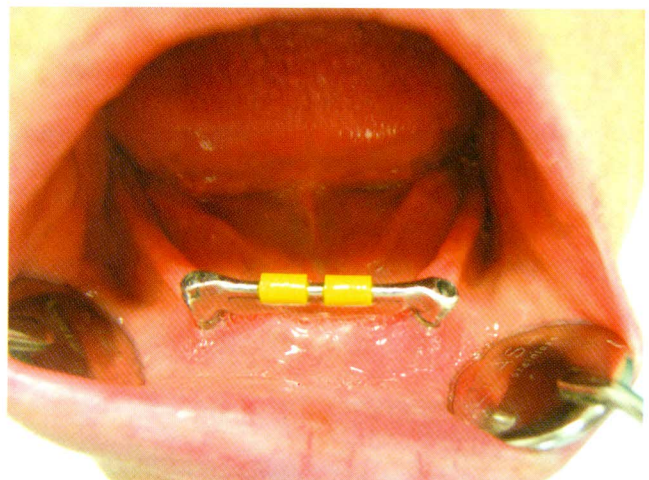
Slika 1. Na RTG snimku uočena je velika atrofija alveolarnoga grebena. Kvantiteta kosti odgovara tipu C, a kvaliteta tipu III. U područja B i D, postavljena su dva implantata (AstraTech, promjera 3,5 mm i duljine 11 mm).

Figure 1 There is a strong alveolar atrophy noted on X-ray. The bone quantity type C and quality matches type III. Two implants are placed on B and D positions (Astra Tech, 3.5 mm in diameter, length 11 mm).



Slika 3. Nakon uzimanja otiska individualnom žlicom i izrade konačnoga radnoga modela, određen je međučeljsni odnos koji je prenijet u artikulator. Vidi se neusporednost implantata koji je ispravljen odabirom odgovarajućih protetskih nadogradnji (Uni Abutment 45).

Figure 3 After impression process with individual tray and making of definitive working model, the intermaxillar relation is set up and transferred into articulator. The selection of proper prosthetic abutment corrected visible disparallelment of implants (Uni Abutment 45).

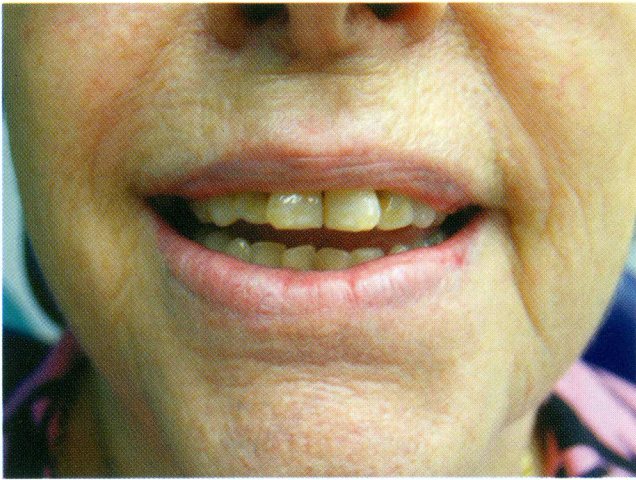

Slika 4. Proba gotove prečke u ustima. Osnovni je uvjet precizno i pasivno nalijeganje prečke na protetske nadogradnje.

Figure 4 Probation of definitive bar in mouth. The main requirement is precise and passive layment of bar on prosthetic abutment.

Slika 2. Nakon triju mjeseca cijeljenja, na implantate su postavljene protetske nadogradnje (Uni abutment, Astra Tech), i na njih su stavljeni zaštitne kapice

Figure 2 Three months after healing, prosthetic abutment was placed on implants (Uni abutment Astra Tech), and protective caps were placed over them

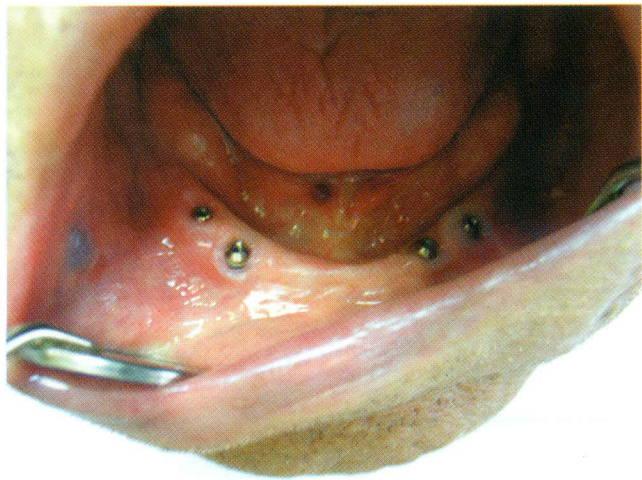


Slika 5. Gotov rad u ustima. Osoba je naručena na kontrolu unutar dvaju tjedana nakon predaje proteze da bi se otklonili mogući nedostaci, kontrolirala i eventualno korigirala oralna higijena. Kontrolni pregledi obavljaju se svakih 6 mjeseci, i obuhvaćaju kontrolne RTG snimke implantata, kontrolu retencije proteze, prilagodbu okluzijskih odnosa, pregled oralne sluznice, poglavito u području implantata, te kontrolu oralne higijene. U slučaju stvaranja zubnoga kamenca, preporučuje se njegovo uklanjanje pomoću plastičnih kireta, kako bi se izbjeglo oštećivanje površine protetske nadogradnje i implantata.

Figure 5 Definitive dental work in mouth. The patient should be controlled in two weeks after carrying the prosthesis so that eventual imperfections and poor oral hygiene could be controlled and corrected. The preventive examinations should be performed every 6 months and involve control X-rays.

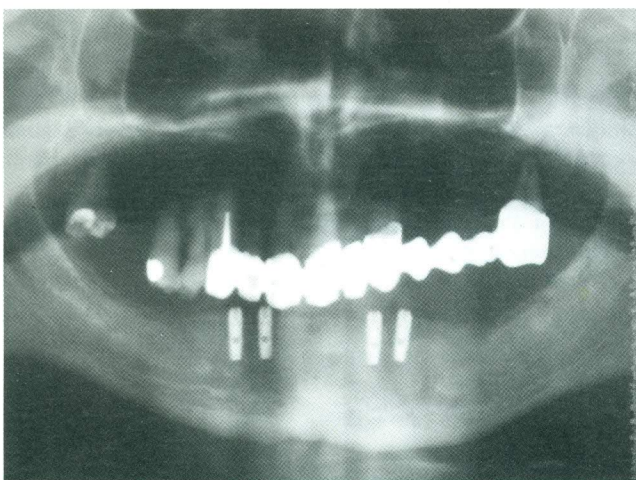
Drugi prikaz slučaja

Muškarcu u dobi od 84 godine, zbog nemogućnosti nošenja donje potpune proteze i nekomforta, predložena je implantoprotetska terapija. Klinički pregled i analiza RTG snimaka, pokazali su da je moguća ugradnja implantata. Ugrađena su 4 implantata (Astra Tech, 3,5 mm, duljine 9 mm) u unutarforaminalnome području.



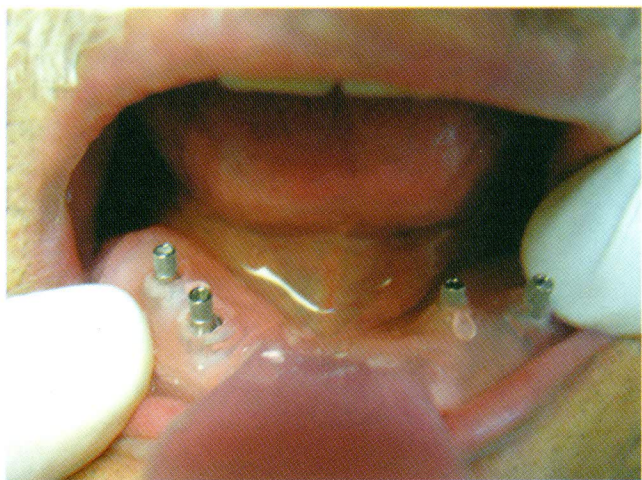
Slika 2. Nakon tromjesečna razdoblja cijeljenja, postavljene su protetske nadogradnje (Uni abutment, Astra Tech)

Figure 2 After 3 months healing process, prosthetic abutment are placed over (Uni abutment, Astra Tech)



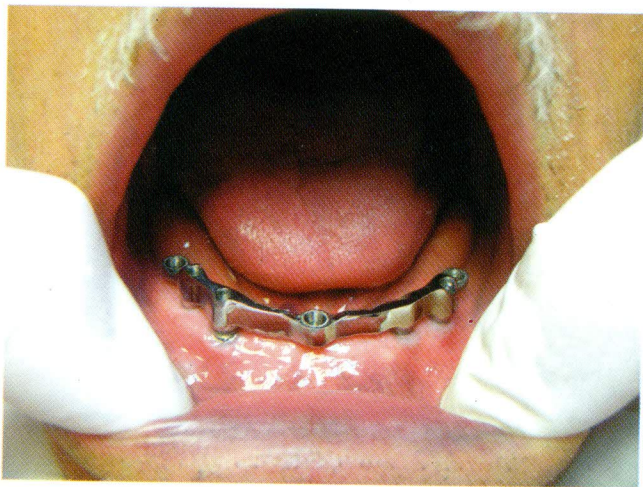Slika 1. Ugrađena 4 implantata (Astra Tech, promjera 3,5 mm i duljine 9 mm) u unutarforaminalnome području

Figure 1 Four implants (Astra Tech, 3.5 mm in diameter and 9 mm in length) placed in intraforminal region.



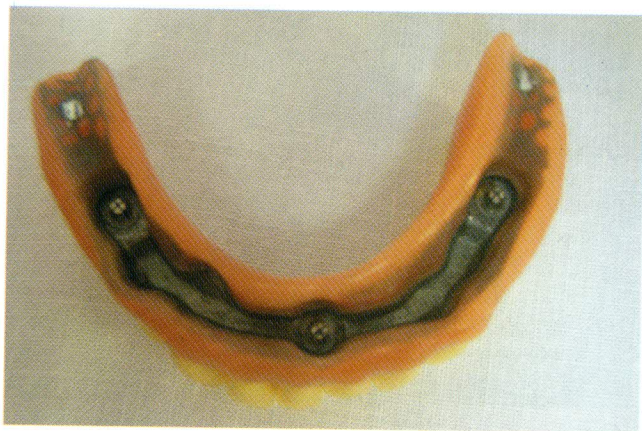Slika 3. Otisak je uzet individualnom žlicom na razini protetske nadogradnje pomoću odgovarajućih transfera

Figure 3 The impression was taken with individual tray and specific transfers on prosthetic abutment



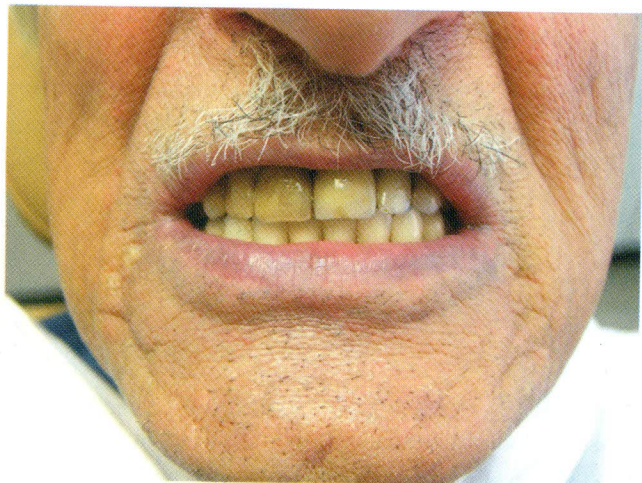
Slika 4. Gotova frezana prečka s trima zglobnim vezama (CEKA), fiksirana na protetske nadogradnje

Figure 4 Definitive bar after milling including 3 attachments fixed on prosthetic abutment



Slika 5. Unutrašnjost gotove potpune metalne proteze s odgovarajućim retencijskim elementima

Figure 5 The interior of complete metal prosthesis with matching retention elements



Slika 6. Prikaz završena rada na ugrađenim implantatima

Figure 6 Definitive dental work set on implants in patient's mouth

LITERATURA

1. Kimoto K, Garrett NR. Effect of mandibular ridge height on patients' perceptions with mandibular conventional and implant-assisted overdentures. *Int J Oral Maxillofac Implants* 2005 Sep-Oct;20(5):762-8.
2. Rossein KD. Retaining and stabilizing dentures with narrow-bodied implants. *Dent Today* 2005 Sep;24(9):100, 102-4, 106.
3. van Kampen F, Cune M, van der Bilt A, Bosman F. The effect of maximum bite force on marginal bone loss in mandibular overdenture treatment: an in vivo study. *Clin Oral Implant Res* 2005 Oct;16(5):587-93.
4. Heydecke G, Penrod JR, Takanashi Y, Lund JP, Feine JS, Thomason JM. Cost-effectiveness of mandibular two-implant overdentures and conventional dentures in the edentulous elderly. *J Dent Res* 2005 Sep;84(9):794-9.
5. Fakhry A. Fabrication of a surgical template for implant/bar-retained mandibular overdentures. *Int J Periodontics Restorative Dent* 2005 Aug;25(4):401-7.
6. Semsch R, Muche R. Implant-supported bar-latch overdenture for the severely atrophied, edentulous jaw: a case report. *Quintessence Int* 2005 Jul-Aug;36(7-8):565-76.
7. Stellingsma K, Slagter AP, Stegenga B, Raghoebar GM, Meijer HJ. Masticatory function in patients with an extremely resorbed mandible restored with mandibular implant-retained overdentures: comparison of three types of treatment protocols. *J Oral Rehabil* 2005 Jun;32(6):403-10.
8. Attard NJ, Zarb GA, Laporte A. Long-term treatment costs associated with implant-supported mandibular prostheses in edentulous patients. *Int J Prosthodont* 2005 Mar-Apr;18(2):117-23.
9. Cune M, van Kampen F, van der Bilt A, Bosman F. Patient satisfaction and preference with magnet, bar-clip, and ball-socket retained mandibular implant overdentures: a cross-over clinical trial. *Int J Prosthodont* 2005 Mar-Apr;18(2):99-105.
10. Visser A, Raghoebar GM, Meijer HJ, Batenburg RH, Vissink A. Mandibular overdentures supported by two or four endosseous implants. A 5-year prospective study. *Clin Oral Implants Res* 2005 Feb;16(1):19-25.
11. MacEntee MI, Walton JN, Glick N. A clinical trial of patient satisfaction and prosthodontic needs with ball and bar attachments for implant-retained complete overdentures: three-year results. *J Prosthet Dent* 2005 Jan;93(1):28-37.
12. Naert I, Alsaadi G, van Steenberghe D, Quirynen M. A 10-year randomized clinical trial on the influence of splinted and unsplinted oral implants retaining mandibular overdentures: peri-implant outcome. *Int J Oral Maxillofac Implants* 2004 Sep-Oct;19(5):695-702.