

SVEUČILIŠTE U RIJECI

MEDICINSKI FAKULTET

INTEGRIRANI PREDDIPLOMSKI I DIPLOMSKI

SVEUČILIŠNI STUDIJ MEDICINE

Tea Šokčević

TIMEKTOMIJA KOD BOLESNIKA OBOLJELIH OD MIASTENIJE GRAVIS

Diplomski rad

U Rijeci, 2017

SVEUČILIŠTE U RIJECI

MEDICINSKI FAKULTET

INTEGRIRANI PREDDIPLOMSKI I DIPLOMSKI

SVEUČILIŠNI STUDIJ MEDICINE

Tea Šokčević

TIMEKTOMIJA KOD BOLESNIKA OBOLJELIH OD MIASTENIJE GRAVIS

Diplomski rad

U Rijeci, 2017

Mentor rada: Izv. prof. dr. sc. Mira Bučuk, dr. med.

Diplomski rad ocjenjen je dana _____ u/na _____

_____, pred povjerenstvom u sastavu:

1. _____

2. _____

3. _____

Rad sadrži 27 stranica, 2 slike, 1 tablicu i 41 literaturni navod.

Ovaj diplomski rad posvećujem svojim roditeljima, baki i djedu, koji su dali za mene sve što imaju te mi pružali ljubav i podršku tijekom cijelog studiranja.

Zahvaljujem Mislavu, koji je bio uz mene od prvog dana studija do diplome.

Zahvaljujem mentorici izv. prof. dr. sc. Miri Bučuk na stručnom vodstvu i pomoći pri izradi diplomskog rada.

SADRŽAJ

1. UVOD	2
2. SVRHA RADA.....	3
3. PREGLED LITERATURE NA ZADANU TEMU	4
3.1. O miasteniji gravis	4
3.2. Timus i miastenija gravis	6
3.2.1. Anatomija i fiziologija timusa	6
3.2.2. Tumori timusa – timomi	8
3.2.3. Uloga timusa u patogenezi miastenije gravis.....	9
3.3. Timektomija u osoba oboljelih od miastenije gravis.....	11
3.3.1. Indikacije za timektomiju u oboljelih od miastenije gravis	11
3.3.2. Kirurški pristup timektomiji.....	14
3.3.3. Komplikacije timektomije u oboljelih od miastenije gravis.....	17
3.3.4. Učinkovitost timektomije u oboljelih od miastenije gravis bez timoma	17
4. RASPRAVA.....	18
5. ZAKLJUČCI	20
6. SAŽETAK.....	22
7. SUMMARY	23
8. LITERATURA.....	24
9. ŽIVOTOPIS.....	27

POPIS SKRAĆENICA

Ach - acetilkolin

AChR – acetilkolinski receptor

CD4 – engl. *cluster of differentiation* – stanični diferencijacijski antigen

EAMG – eksperimentalna autoimuna miastenija gravis

MGTX – engl. *randomized trial of thymectomy in myasthenia gravis*

MuSK – mišićna specifična kinaza

SNMG – seronegativna miastenija gravis

VATS – engl. *video assisted thoracic surgery*

WHO – engl. *World Health Organization*

1. UVOD

Miastenija gravis je kronična, autoimuna, neuromuskularna bolest karakterizirana slabošću i zamaranjem skeletnih, poprečnoprugastih mišića. Ime joj potječe od latinske riječi „myasthenia“ kojom se označava slabost mišića i riječi „gravis“ što znači teška, ozbiljna (1). Uz Lambert-Eatonov sindrom i botulizam, ubrajamo je u bolesti neuromišićne spojnice u kojima je smanjen ili nije moguć prijenos živčanog impulsa sa živčanog vlakna na mišić, što rezultira poremećajem motoričkih funkcija.

Od miastenije gravis mogu oboljeti pripadnici oba spola, svih etničkih skupina te se može javiti u svakoj životnoj dobi. Najčešće bolest nastaje u mladih žena u dobi od 20.- 40. godine života i muškaraca u dobi iznad 60 godina života. Odnos žena spram muškaraca je 3:1, a podaci govore da od miastenije gravis oboljeva jedna na 10000 – 20000 osoba (2). Uzrok bolesti je postojanje protutijela na nikotinske acetilkolinске receptore (AChR) na ovojnici poprečnoprugastog mišićnog vlakna. Smatra se da su za pokretanje imunoloških procesa, koji dovode do nastanka protutijela, odgovorni određeni dijelovi tkiva timusa (3). Naime, u 80% oboljelih od miastenije gravis nalazi se abnormalnost timusa (2), od čega 10-20% ima timom, koji može biti benigni ili maligni, a preostali dio hiperplaziju timusa (4).

Operacija odstranjenja timusa naziva se timektomija. Prvu takvu operaciju izveo je njemački kirurg Sauerbruch 1913.godine (3), a danas razlikujemo nekoliko glavnih kirurških pristupa: transcervikalnu, transsternalnu i VATS timektomiju (5). Timektomiju kod oboljelih od miastenije gravis ubrajamo u imunosupresivno liječenje (2), a ukoliko je pravilno indicirana, pokazuje dobre rezultate u liječenju simptoma i pridonosi remisiji bolesti (3). Stoga je danas, uz farmakološko liječenje, prihvaćena kao oblik terapije oboljelih od miastenije gravis.

2. SVRHA RADA

Svrha ovog preglednog rada je prikaz timektomije kao oblika liječenja u osoba oboljelih od miastenije gravis. U prvom dijelu rada pobliže će se objasniti uloga timusa u patogenezi bolesti, a zatim će se, na temelju dostupne literature, prezentirati najnovija saznanja o indikacijama, kirurškim postupcima i učinkovitosti timektomije u oboljelih od miastenije gravis.

3. PREGLED LITERATURE NA ZADANU TEMU

3.1. 0 miasteniji gravis

Miastenija gravis je rijetko neuromišićno oboljenje, karakteriziranopromjenjivom slabošću i zamorom različitih skeletnih mišića poslije ponavljane ili produžene mišićne aktivnosti. Iako postoji više oblika miastenije gravis kao što su kongenitalni oblik uzrokovan genskim defektom ili toksični oblik uzrokovan lijekovima (penicilamin, trimetadion, alfa-fenitoin, interferon), najčešći oblik je stečena autoimuna miastenija gravis (6). Bolest u 90% slučajeva nastaje zbog prisutnosti protutijela na nikotinske acetilkolinne receptore (AChR) na ovojnici poprečnoprugastog mišićnog vlakna. Zbog prisutstva protutijela na AChR oslobođeni neurotransmitor acetilkolin se ne može vezati na iste, ne dolazi do širenja vala depolarizacije i mišićno vlakno se ne kontahira. Takav oblik bolesti se još naziva seropozitivna miastenija gravis. Osim AChR seropozitivne miastenije gravis, u 10% oboljelih se ne nalaze protutijela na AChR. Dio tih bolesnika ima pozitivna protutijela na za mišićnu specifičnu kinazu (anti MuSK), a bolesnici kod kojih nisu dokazana niti jedna niti druga protutijela pripadaju seronegativnoj miasteniji gravis(2).

Prema široko prihvaćenoj Ossermanovoj klasifikaciji postoje dva osnovna klinička oblika miastenije gravis: okularni i generalizirani, dok u okviru generaliziranog oblika miastenije gravis postoji više kliničkih oblika. Okularna oblikobuhvaća 15-20% bolesnika, a slabost i zamor prisutni su samo na ekstraokularnim mišićima. Od svih bolesnika sa početnim okularnim znacima, u 40% slučajeva kasnije dolazi do generalizacije i prelaska okularne forme u jedan od generaliziranih oblika (6). Napredovanje bolesti do generalizirane slabosti mišića se obično javlja unutar 2 godine od pojave bolesti (3). Glavni klinički simptom je slabost mišića koja obično zahvaća pojedine mišićne skupine. Pacijenti često primjećuju da njihova slabost varira iz dana u dan ili čak iz sata u sat, pogoršava se aktivnošću a poboljšava

odmorom. Simptomi obično uključuju ptozu, dvoslike, disartriju, disfagiju, umor i slabost mišića ruku i nogu, nazalni prizvuk u glasu te slabost facijalnih mišića. Treba napomenuti da je slabost očnih mišića, koja se prezentira u vidu ptoze i/ili dvoslika, najčešća početna prezentacija miastenije gravis, prisutna u 85% oboljelih. Slabost respiratorne muskulature rijetko predstavlja prvi simptom bolesti, ali ukoliko se pojavi može biti životno ugrožavajuća te zahtjeva hitno liječenje (3).

Dijagnoza se postavlja na temelju tipične anamneze, kliničke slike, rezultata specifičnih testova, laboratorijskom pretragom seruma na anti-AChR i anti-MuSK protutijela, elektromiografijom kada supramaksimalnom stimulacijom motornih vlakana perifernog živca (n. axillaris, n. ulnaris) možemo utvrditi pad amplitude evociranog mišićnog potencijala i radiološkim prikazom medijastinuma. Od specifičnih farmakoloških testova treba spomenuti Tenzilonski test, pri kojem intravenskom primjenom edrofonium klorida, kratkodjelujućeg inhibitora enzima acetilkolinesteraze, dolazi do brzog, ali kratkotrajnog oporavka mišićne snage. Kao zamjena za tenzilon može se također koristiti i neostigmin.

Liječenje miastenije gravis je simptomatsko, a cilj liječenja je potpuni nestanak simptoma. Od lijekova se koriste blokatori kolinesteraze (piridostigmin) koji povećavaju koncentraciju acetilkolina na ACh receptorima, kortikosteroidi (prednizolon) u bolesnika kod kojih piridostigmin nije doveo do poboljšanja, nesteroidni imunosupresivi kao što su antimetabolik azatioprin te u novije vrijeme i citostatik mikofenolat – mofetil. Ukoliko dođe do pogoršanja bolesti ili miastenične krize može se primjeniti postupak terapijske izmjene plazme ili se mogu intravenski davati imunoglobulini (2). U današnje vrijeme, pravilnom terapijom i individualnim pristupom bolesniku, simptomi miastenije gravis se u većine bolesnika mogu držati pod kontrolom i oboljelima se može omogućiti adekvatna kvaliteta života.

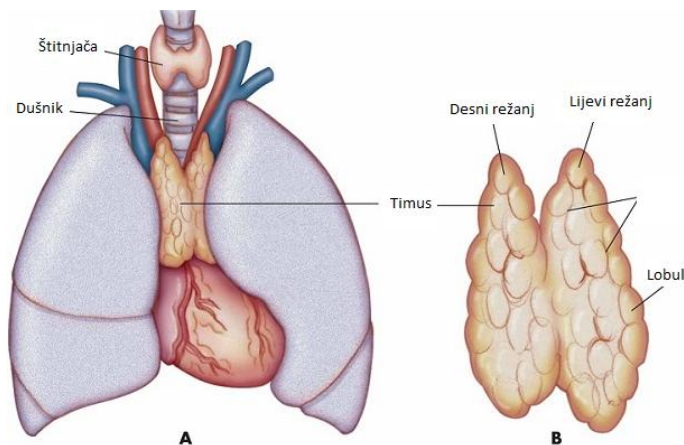
3.2. Timus i miastenija gravis

3.2.1. Anatomija i fiziologija timusa

Timus (lat. *thymus*) je parenhimatozni organ sivocrvenkaste boje smješten u prednjem gornjem dijelu medijastinuma, iza prsne kosti. Ima dva režnja (*lobus dexter* i *lobus sinister*), koji su asimetrični i nepravilna oblika. Na njihovoj površini nalazi se vezivna ovojnica od koje u parenhim ulaze pregrade koje raščlanjuju tkivo u veliki broj režnjića. Iako je parenhim timusa u potpunosti građen od limfatičnog tkiva, u njemu razlikujemo koru i srž (*cortex thymi* i *medulla thymi*). I kora i srž građene su od retikularnih stanica koje čine trodimenzionalnu mrežu u čijim se slobodnim prostorima nalaze limfociti. Razlika je i tome što je kora građena iz gusto raspoređenih limfocita, dok srž sadrži manje limfocita a gušći retikul. Srž timusa u svakom režnju izgrađuje centralni medularni tračak na koji su priključeni režnjići (*lobuli thymi*). Skeletotopski timus odgovara gornjem dijelu prsne kosti do visine 4.rebra s kojom je spojen u gornjem interpleuralnom trokutu slojem rijetkog veziva, a bočno se podvlači pod medijastinalnu pleuru. Iza timusa se nalaze: arcus aortae, truncus pulmonalis, v.cava superior s brahiocefaličnim venama i kaudalnije perikard. Timus je najjače razvijen u novorođenčeta, kada teži oko 12 g. Do treće godine života njegova težina se povećava i tada iznosi oko 37 g. U pubertetu počinje involucija timusa, a u odrasla čovjeka parenhim se gotovo u potpunosti zamijeni masnim tkivom što se onda naziva *corpus thymicum*(7).

Limfociti su krvne stanice odgovorne za stečenu imunost koja ljudski organizam brani od specifičnih štetnih čimbenika, primjerice bakterija, virusa ili toksina. Razlikuju se dvije glavne populacije limfocita, limfociti T i limfociti B. Obje se vrste razvijaju iz pluripotentnih hematopoetskih matičnih stanica, koje stvaraju zajedničke preteče limfocitnih stanica. Da bi postale sposobne stvarati aktivirane limfocite T i protutijela i tako štiti ljudski organizam, zajedničke preteče limfocitnih stanica trebaju se nastaviti diferencirati i obrađivati u za to

prikladnim područjima (8). Timus je središnji organ limfatičnog sustava čija je glavna uloga prethodna obrada limfocita T. Nakon što se stvore u koštanoj srži, limfociti putuju u timus na daljnju obradu gdje steču krajnju različitost u djelovanju protiv specifičnih antigena. Tako svaki timusni limfocit razvija specifičnu reaktivnost protiv samo jednog antigena. Također, timus obrađuje limfocite na način da ih dovede u dodir s antigenima iz vlastitih tkiva. Ukoliko limfocit u timusu reagira s vlastitim antigenom, on automatski propadne i bude fagocitiran (9). U potpunosti obrađeni limfociti T, koji ne reagiraju protiv vlastiti stanica i koji su sposobni djelovati protiv specifičnih antigena iz vanjske okoline, napuštaju timus i putuju krvlju po tijelu, te se smještaju posvuda u limfnom tkivu spremni za adekvatnu obranu organizma (8). Iako je obrada limfocita T vrlo važna uloga timusa, treba spomenuti i njegovu endokrinu funkciju. Timus produkcijom hormona timozina stimulira umnažanje limfocita u svim limfatičnim organima (7).



Slika 1: Prikaz timusa (preuzeto sa: <http://www.newhealthadvisor.com/Thymus-Gland-Function.html>)

3.2.2. Tumori timusa – timomi

Timomi (lat.thymoma) su tumori podrijetlom iz epitela timusa, i najčešće su neoplazme medijastinuma. Obično se nalaze u prednjem medijastinumu, a veličina im varira od ispod 1 mm do 28 cm u najvećem promjeru (10). Iako su rijetki u kliničkoj praksi, često su povezani sa hematološkim, endokrinološkim, imunološkim i neuromuskularnim poremećajima (11). U 50% bolesnika simptomi nisu prisutni, te se tumor otkriva slučajno radiološki. Ukoliko postoje simptomi, javljaju se zbog pritiska tumora na okolne strukture, a mogu se očitovati kao disfagija, kašalj, bolovi u prsištu, respiratorne infekcije ili promuklost (10). Timomi se liječe kirurški – timektomijom, a prognoza ovisi o proširenosti i veličini tumora.

Prema WHO histološkoj klasifikaciji dijelimo ih na timome tipa A, AB, B i C (10). Histološka klasifikacija određena je mjestom nastanka tumora. Tip A podrazumijeva medularni timom koji je nastao iz stanica medule, u tip B ubrajamo predominantno kortikalne i kortikalne timome nastale iz epitelnih stanica korteksa, a tip AB ima karakteristike oba gore navedena te ga nazivamo mješovitim timomom (12). Medularni i mješoviti timomi smatraju se benignima, nisu invazivni i nemaju rizik za recidiv, dok predominantni kortikalni i kortikalni timomi pokazuju umjerenu invazivnost te rizik od kasnijeg recidiva bolesti (11). Tip C podrazumijeva karcinom timusa koji je izuzetno rijedak i ima vrlo lošu prognozu. Kod procjene kliničkog stadija najčešće se koristi Masaoka sustav, prikazan u Tablici 1. (10, 13)

Tablica 1. Procjena kliničkog stadija kod timoma

(Izvor: Izradila autorica prema [http://www.jto.org/article/S1556-0864\(15\)32621-6/pdf](http://www.jto.org/article/S1556-0864(15)32621-6/pdf) i

Damjanov I, Seiwerth S, Jukić S, Nola M. Patologija 4. Medicinska naklada. Zagreb,2014)

Stadij	Definicija	Petogodišnje preživljenje
I.	Makroskopski i mikroskopski očajuren tumor	100%
II.	1. Makroskopska invazija u okolno masno tkivo ili pleuru	100%
	2. Mikroskopska invazija u kapsulu	
III.	Makroskopska invazija okolnih organa: pluća, velikih krvnih žila ili perikarda	81%
IV.a	Pleuralna ili perikardijalna diseminacija	47%
IV.b	Limfogene ili hematogene metastaze	47%

Kako je navedeno ranije, u 80% oboljelih od miastenije gravis nalazi se abnormalnost timusa (2), od čega 10-20% ima timom, ali čak u 30 – 50% bolesnika koji imaju timom nađe se i miastenija gravis (10), što upućuje na usku vezu između timusa, timoma i nastanka miastenije gravis.

3.2.3. Uloga timusa u patogenezi miastenije gravis

Protutijela na AChR su prvi put otkrivena u bolesnika sa miastenijom gravis još 1974. godine (14). Danas je njihova patogena uloga u bolesnika sa stečenom miastenijom gravis dokazana na više načina: indukcijom EAMG (eksperimentalne autoimune miastenije gravis) u životinja imuniziranih sa Anti – AChR protutijelima (15), povoljnim učinkom plazmafereze na kliničku sliku i tijekbolesti (16) te mogućnošću prijenosa miastenije gravis sa čovjeka na miševu (17).

Kako je patogenetska uloga anti – AChR protutijela u miasteniji gravis potvrđena, govorimo da je ona B - stanično posredovana autoimuna bolest. S druge strane AChR je T – stanično ovisan antigen te je proizvodnja protutijela na AChR omogućena aktivnošću AChR specifičnih CD4+ T limfocita, pa je zbog toga miastenija gravis i T – stanično ovisna autoimuna bolest što potvrđuje ulogu timusa u njezinoj patogenezi (6).

Iako nije u potpunosti razjašnjeno zašto dolazi do gubitka tolerancije na AChR, dosadašnja istraživanja pokazala su da senzibilizacija na AChR u miasteniji gravis nastaje unutar timusa (18). Osnova intratimičke patogeneze miastenije gravis leži u primarnoj alteraciji timusne mikrosredine uz poremećaj diferencijacije T limfocita (6). Kako je navedeno ranije, timus je organ neophodan za pravilnu diferencijaciju T limfocita. Autoreaktivni klonovi T limfocita normalno bivaju uništeni unutar timusa, a ukoliko autoreaktivni klon preživi, stvara se podloga za nastanak autoimune bolesti. Pokazano je da stanice timusa, kao i pojedine populacije timusnih limfocita ekspimiraju AChR antigen (18). Ako se stanice timusa koje ekspimiraju AChR nalaze u blizini imunokompetentnih stanica neuništenog autoreaktivnog klona T limfocita, moguća je imunološka autoreaktivnost. AChR preuzimaju antigen prezentirajuće stanice koje ga predstavljaju CD4+ T limfocitima. Kako su ti limfociti autoreaktivni, oni prepoznaju epitop AChR te stimuliraju B limfocite na proizvodnju protutijela na AChR unutar timusa (19). Činjenica da se u većine oboljelih od miastenije gravis sa prisutnim AChR protutijelima u serumu nalazi hiperplazija timusa ide u prilog navedenoj teoriji. Hiperplastičan timus sadrži veliki broj AChR specifičnih T limfocita kao i veliki broj B limfocita koji proizvode protutijela na AChR (18).

Hipoteza intratimičke geneze imunološkog odgovora na AChR u miasteniji gravis je prihvaćena u svijetu od većine istraživača. Timus posjeduje sve stanične komponente

potrebne za proizvodnju protutijela na AChR, a uspješna EAMG, transplantacijom dijelova miasteničnog hiperplastičnog timusa u miševa, potvrđuje njegovu ulogu u patogenezi miastenije gravis (20).

3.3. Timektomija u osoba oboljelih od miastenije gravis

Timektomija je dugi niz godina opće prihvaćena metoda u liječenju miastenije gravis, iako još uvijek nije u potpunosti jasno kojim mehanizmom ona dovodi do kliničkog poboljšanja. Postoji više teorija koje objašnjavaju kako timektomija povoljno djeluje na bolest: smatra se da se uklanjanjem timusa uklanja izvor kontinuirane stimulacije antigena (21), nadalje timektomijom se uklanjaju senzibilizirani, AChR specifični, T limfociti neophodni za produkciju AChR protutijela (18) te teorija da se timektomijom uklanja spremnik B stanica koje luče protutijela na AChR (22).

Premda točan mehanizam djelovanja timektomije u miasteniji gravis nije poznat, ciljevi su jasni. Timektomijom se želi postići značajno poboljšanje simptoma kod bolesnika, prvenstveno smanjiti slabost mišića, zatim u najvećoj mogućoj mjeri reducirati farmakološku terapiju te u idealnom slučaju postići potpunu remisiju bolesti. Dakle, timektomija se kod miastenije gravis ne koristi za liječenje aktivne bolesti, već se vjeruje da poboljšava dugoročni ishod.

3.3.1. Indikacije za timektomiju u oboljelih od miastenije gravis

Indikacije za timektomiju su tema o kojoj se puno raspravlja kada je riječ o liječenju miastenije gravis, no još ne postoje jedinstvene smjernice koje bi odredile kada bolesnika operirati (23). Više različitih čimbenika, kao što su dob i spol bolesnika, težina simptoma, prisutnost timoma, prisutnost protutijela na AChR ili MuSK receptore, oblik bolesti, pa čak i trudnoća utječu na odluku o tome da li će osoba biti podvrgnuta timektomiji ili ne (24). Kao

opće pravilo stoji da o indikacijama, vremenu operacije, prijeoperacijskoj i poslijeoperacijskoj skrbi bolesnika koji planira obaviti timektomiju, trebaju upravljati neurolog specijaliziran za miasteniju gravis u bliskoj suradnji s kirurgom.

Apsolutna indikacija za timektomiju je prisutnost timoma. Ukoliko je dokazan timom na operaciju se ide bez obzira da li je miastenija gravis generalizirana, okularna ili bulbarna, da li su prisutna anti-AChR/anti - MuSK protutijela ili je pak seronegativna (23), dakle neovisno o kliničkim i serološkim značajkama bolesti. Kod operacije se treba ciljati na kompletnu resekciju tumora. Ako to nije moguće liječenje se tada usmjerava na ublažavanje miasteničkih simptoma i sprječavanje lokalne invazije. U slučaju benignog timoma kirurško liječenje znači i izlječenje, a ukoliko se radi o malignom tumoru nakon operacije liječenje je identično liječenju malignih bolesti (2).

U starijoj životnoj dobi timektomija se provodi samo u opravdanoj sumnji na timom. Smatra se da starije osobe neće dobro reagirati na timektomiju te da su rizici operacije puno veći od potencijalnih koristi. Naime, timus je u toj dobi atrofičan te je zaostala samo mala nakupina masnog tkiva. Općenito vrijedi pravilo da se timektomija provodi u osoba do 50. (2) ili do 60.godine života (23). Neki autori sugeriraju da se bolesniku treba pristupiti individualno, procijeniti rizike i dobiti operacije te da starija dob nije kontraindikacija za timektomiju. Međutim, dobna granica za timektomiju u bolesnik bez prisutnog timoma nije dokazana niti jednim dosadašnjim istraživanjem (25). S druge strane, u djece sa generaliziranim, anti – AChR pozitivnim oblikom bolesti, koja ne reagiraju na terapiju piridostigminom i imunosupresive, timektomija dolazi u obzir kao oblik liječenja (23).

Odluka o timektomiji ovisi također i o kliničkim i serološkim značajkama miastenijske gravis. Timektomija se pokazala učinkovitim načinom liječenja generaliziranog, anti – AChR

pozitivnog oblika miastenije gravis, ali u tom slučaju na poboljšanje simptoma nekada treba čekati mjesecima. U tih bolesnika se preporučuje rana timektomija, jer se time povećava vjerojatnost za trajnu remisiju bolesti (26). U bolesnika s anti – MuSK pozitivnom miastenijom gravis zabilježeno je manje poremećaja timusa nego u onih sa anti - AChR pozitivnom miastenijom gravis. Studija koju su proveli Guptil i suradnici (27) usporedila je poslijeoperativne rezultate 40 bolesnika koji su bili podvrgnuti timektomiji sa rezultatima 70 bolesnika koji nisu bili operirani, a svih 110 bolesnika imalo je anti – MuSK pozitivnu miasteniju gravis. U toj studiji moguća korist timektomije kod anti – MuSK pozitivnih bolesnika nije bila isključena. Međutim, još uvijek nije preporučeno da timektomija bude metoda liječenja u anti – MuSK pozitivnoj miasteniji gravis, ukoliko se ne radi o timomu. U tih bolesnika farmakološka terapija treba biti prvi izbor u liječenju (23). Na temelju seroloških nalaza miastenija gravis može biti i dvostruko seronegativna. To znači da u tih bolesnika nisu pronađena ni anti – AChR ni anti – MuSK protutijela. Kod takvih bolesnika uloga timektomije nije još u potpunosti razjašnjena. Mišljenja o tome treba li učiniti timektomiju ili ne su u ovom slučaju podvojena (26). Ipak, većina klinika smatra da je dvostruko seronegativna miastenija gravis indikacija za timektomiju (28). U slučaju okularnog oblika miastenije gravis nisu zabilježene značajne indikacije za timektomiju, neovisno o serološkom statusu (28).

Kako je navedeno ranije, miastenija gravis se češće javlja u mlađih žena, pa trudnoća može predstavljati izazov u liječenju bolesti. Tijekom trudnoće i ranog babinja češće su egzacerbacije bolesti, bolest ima tendenciju pogoršanja i njen tok je nepredvidiv. Stoga se takve trudnoće ubrajaju u visoko rizične. Zbog navedenih razloga, timektomiju treba odgoditi do završetka babinja, jer je rizik operacije tada veći od moguće koristi (29).

Kada je riječ o timektomiji kod osoba oboljelih od miastenije gravis, postavlja se pitanje kada je pravo vrijeme za operaciju. Ukoliko se radi o miasteniji gravis sa prisutnim timomom timektomiji se treba pristupiti bez odgađanja. Međutim, pravo vrijeme za timektomiju nije utvrđeno kada se radi o miasteniji gravis bez prisutnog timoma. U tim slučajevima, a da bi se izbjegle perioperativne i postoperativne komplikacije, za operaciju su najprihvatljiviji pacijenti sadobro kontroliranom bolesti koji imaju minimalne respiratorne i bulbarne simptome. Korisno je prije operacije svesti razinu glukokortikoida na najmanju moguću mjeru, kako bi se smanjili problemi vezani uz cijeljenje rane i izbjegle postoperativne infekcije (23). Istraživanjima se pokazalo da su stope remisije bolesti u bolesnika više ako se operacija obavi u ranoj fazi bolesti. Zbog toga je poželjno timektomiju izvršiti u prve 3 godine od početka bolesti (36).

3.3.2. Kirurški pristup timektomiji

Kirurški cilj timektomije je odstraniti tkivo timusa u najvećoj mogućoj mjeri, tj. izvesti potpunu timektomiju. Osim samog uklanjanja timusa, pozornost treba obratiti i na masno tkivo vrata i medijastinuma. Medijastinalno i cervikalno masno tkivo mogu sadržavati različite količine ektopičnog tkiva timusa. Najčešće se ono nalazi u prednjem medijastinalnom masnom tkivu, ali se zapravo može naći u bilo kojem dijelu vrata, medijastinuma i grudnog koša . U rjeđim slučajevima može biti nemoguće postići potpunu timektomiju upravo zbog velike varijabilnosti u opsegu i anatomskim lokacijama ektopičnog tkiva timusa (30). Stoga kirurški pristup treba osigurati uklanjanje ektopičnog tkiva timusa u najvećoj mogućoj mjeri, a bez da se oštete strukture koje se nalaze u blizini: povratni laringealni živac, lijevi vagus te ošitni živci.

Koriste se četiri glavna kirurška pristupa (23):

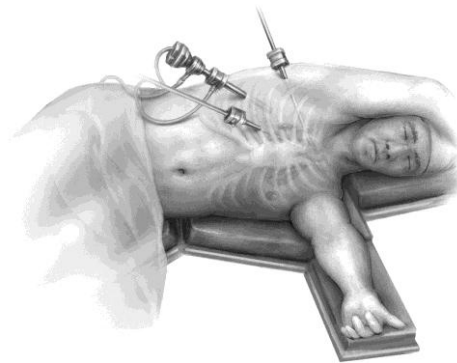
1. Transcervikalna timektomija
2. Transsternalna timektomija
3. Minimalno invazivna timektomija (VATS timektomija)
4. Kombinirana transcervikalna i transsternalna timektomija

Kod transcervikalne timektomije incizija se nalazi u donjem dijelu vrata, iznad sternuma, i kroz nju se timus vadi iz medijastinuma bez da se dolazi u doticaj sa kosti. Kako se rez nalazi samo na koži, postoperativni oporavak je kratak. Bolesnici mogu već nakon 2 dana biti otpušteni iz bolnice, te su postoperativne komplikacije rijede (31). Međutim, smatra se da se kod ovakvog pristupa timus ne može adekvatno ukloniti iz medijastinuma te da u većine bolesnik nakon operacije zaostane dio tkiva timusa. Zbog navedenih razloga, cervikalna timektomija se danas rijetko koristi (32).

Sternotomijska incizija predstavlja tradicionalno najčešći pristup timusu (33). Uglavnom se koristi kod bolesnika s prisutnim timomom, i metoda je izbora u većine kirurga (24). Transsternalna timektomija s jedne strane zbog izvrsne preglednosti olakšava kirurški rad i omogućuje kompletnu resekciju timusa i okolnog masnog tkiva, dok s druge strane ima i svoje nedostatke kao što su dugotrajan oporavak, mogućnost nastanka komplikacija prilikom zarastanja prsne kosti i loš kozmetički efekt (33).

Kao dobra alternativa sternotomijskim postupcima nameće se *Video Assisted Thoracic Surgery* (VATS). To je minimalno invazivni postupak pri kojem se, uz nekoliko malih incizija na koži i uz pomoć kamere te posebnih kirurških instrumenata, pristupa timusu (31). Iako konsenzus o optimalnom kirurškom pristupu kod torakoskopske timektomije ne postoji,

pojedini autori daju prednost desnostranom pristupu radi sigurnije i lakše vizualizacije vaskularnih struktura medijastinuma. Prednosti VATS timektomije nad sternotomijskim postupcima uključuju: skraćeno vrijeme hospitalizacije, manji intenzitet postoperacijske boli te manji postoperacijski morbiditet i mortalitet (33). Premda su potrebna daljnja istraživanja, smatra se da je VATS timektomija jednako učinkovita kao i transsternalna timektomija. Tome u prilog govori i istraživanje koje su proveli Meyer i suradnici (34), u kojem su usporedili postoperativne rezultate u 48 pacijenata podvrgnutih VATS timektomiji s rezultatima onih kojima je napravljena transsternalna timektomija. Jednaki klinički rezultati dobiveni su u obje skupine bolesnika. Iako se još uvijek raspravlja o tome koji kirurški pristup je najbolji u liječenju miastenije gravis, nema sumnje da minimalno invazivni postupci imaju nižu stopu morbiditeta i mortaliteta te skraćeno vrijeme boravka u bolnici od agresivnijih kirurških postupaka (23).



Slika 1: VATS timektomija (preuzeto sa: [http://www.optechtcs.com/article/S1522-2942\(04\)00035-2/fulltext?cc=y](http://www.optechtcs.com/article/S1522-2942(04)00035-2/fulltext?cc=y))

Kao najnovija metoda timektomije navodi se „robot-assisted“ procedure. To je također minimalno invazivni postupak u kojem kirurg koristi robotske ruke za izvođenje operacije. Metoda je pokazala dobre rezultate u centrima koji su je provodili (35), no još uvijek nema

randomiziranih kontroliranih studija koje bi potvrdile učinkovitost robotski vođene timektomije u pacijenata s miastenijom gravis.

3.3.3. Komplikacije timektomije u oboljelih od miastenije gravis

Timektomija, kao i svaka druga operacija, nosi sa sobom određene rizike od intraoperativnih i postoperativnih komplikacija. Prilikom operacija, osobe oboljele od miastenije gravis imaju povećan rizik od oštećenja respiratorne funkcije, ipak napretkom kirurških i anestezioloških tehnika danas je taj rizik sveden na minimum. Najčešće komplikacije vezane uz timektomiju kod oboljelih od miastenije gravis jesu: infekcije (11%), miastenička kriza (6%) te ozljede n.laringeusa recurrensa i n. phrenicusa (2%) (28). Mortalitet povezan s timektomijom iznosi manje od 1%, čak i u slučajevima loše kontrolirane bolesti (25).

3.3.4. Učinkovitost timektomije u oboljelih od miastenije gravis bez timoma

Učinkovitost timektomije u oboljelih od miastenije gravis bez prisutnog timoma, dugo je vremena bila predmet rasprave, sve dok Wolfe i suradnici nisu 2016. godine objavili rezultate randomiziranog kontroliranog istraživanja, poznatijeg kao MGTX studija (37). Studija je uspoređivala učinke timektomije i terapije prednizonom u bolesnika koji su bili isključivo na terapiji prednizonom. U razdoblju od 3 godine svakodnevno je praćeno 127 bolesnika sa generaliziranom anti-AChR pozitivnom miastenijom gravis. Dobiveni rezultati išli su u prilog timektomije. Tijekom 3 godine istraživanja, dnevne potrebe prednizona u skupini koja je bila podvrgnuta timektomiji iznosile su 44 mg, dok je druga skupina imala dnevne potrebe za prednizonom od 60 mg. Nadalje postotak osoba koje su zahtjevale azatioprin u terapiji bio je značajno niži u timektomiranoj skupini (17:48%), a postotak hospitalizacija zbog egzacerbacije bolesti iznosio je 9% u timektomiranih osoba i 37% u onih koji su bili isključivo na farmakološkoj terapiji. Bitno je naglasiti da se rezultati timektomije ne vide odmah nakon

operacije. Remisije u prvoj godini iznose manje od 20%, no postotak remisija nakon 7 – 10 godina iznosi čak 50% (24,29).

4. RASPRAVA

Postoje mnogobrojna istraživanja na temu timektomije u osoba oboljelih od miastenije gravis, no još uvijek nema jedinstvenih smjernica koje bi jasno definirale kada i kako učiniti timektomiju. Razlog tome je priroda same bolesti. Miastenija gravis može se javiti u svakoj životnoj dobi, ima više kliničkih oblika, serološke značajke razlikuju se od osobe do osobe, patologija timusa može i ne mora biti prisutna, te se svakom bolesniku treba pristupiti individualno.

Vrijedi pravilo da se timektomija provodi kod svih bolesnika sa timomom, kao i kod mladih bolesnika sa generaliziranom bolešću i prisutnim protutijelima na AChR. Za razliku od navedenog, ukoliko se radi o anti-AChR negativnom obliku bolesti, nema konsenzusa oko učinkovitosti timektomije. Pojedini autori smatraju da timektomiju treba provoditi samo u anti-AChR pozitivnih bolesnika, dok drugi smatraju da je timektomija jednako učinkovita i kod bolesnika koji nemaju dokazana anti-AChR i anti-MuSK protutijela u serumu, tzv. SNMG bolesnika. Ipak, istraživanja su pokazala da bi se timektomija trebala provoditi kod obje skupine bolesnika ukoliko imaju generalizirani oblik bolesti (18). Smatra se da SNMG bolesnici u preko 60% slučajeva imaju anti-AChR protutijela niskog afiniteta koja se ne mogu dokazati standardnim metodama određivanja (38). Prema tome, oni zapravo pripadaju skupini anti-AChR pozitivnih bolesnika u kojoj timektomija ima svoje terapijsko mjesto. Kada se govori o bolesnicima sa anti-MuSK pozitivnom miastenijom gravis, rezultati su oprečni. Iako većina istraživanja ne govori u prilog opravdanosti timektomije u tih bolesnika (39), neki radovi pokazuju da je timektomija korisna i u toj skupini bolesnika (40). Treba napomenuti da

su zapažanja o učinku timektomije u bolesnika sa anti-MuSK pozitivnom miastenijom gravis donesena na osnovu analiza malih skupina bolesnika, te da su potrebna daljnja istraživanja. Uloga timektomije u okularnom obliku miastenije gravis je također kontroverzna. Pojedini autori ne preporučuju timektomiju bolesnicima s okularnim oblikom bolesti. S druge strane, u nekim se ustanovama timektomija preporučuje kao mogućnost liječenja okularnog oblika, ukoliko se radi o manje invazivnim postupcima (41).

Mišljenja su podjeljena i kada se raspravlja o tome koji kirurški pristup timektomiji je najučinkovitiji u osoba s miastenijom gravis. Poznato je da postoji više kirurških pristupa kao što su transcervikalna, transsternalna i minimalno invazivna timektomija. Kod svih ovih zahvata cilj je isti – odstraniti što je moguće više tkiva timusa, no resekcija medijastinalnog i cervikalnog masnog tkiva varira ovisno o zahvatu. Također, razlike postoje i u duljini hospitalizacije bolesnika, postotku postoperativnih komplikacija te postoperativnom morbiditetu i mortalitetu. Zasad nema dovoljno uvjerljivih dokaza o superiornoj učinkovitosti za bilo koji od navedenih pristupa (28). Međutim, nema sumnje da minimalno invazivni postupci imaju niži morbiditet i mortalitet te kraće vrijeme hospitalizacije od više invazivnih postupaka.

5. ZAKLJUČCI

Miastenija gravis rijetka je neoromišićna bolest, no ona uvelike remeti kvalitetu života oboljelima te može biti i pod život opasna. Zato je važno primjereno liječiti bolesnike, pokušati kontrolirati kliničke simptome i postići remisiju bolesti. Kako je uloga timusa u patogenezi miastenije gravis potvrđena, a u čak 80% bolesnika nalazimo abnormalnost timusa, timektomija predstavlja jedan od oblika liječenja bolesti. Pregledom literature na temu timektomije u oboljelih od miastenije gravis došlo se do sljedećih zaključaka:

- Timektomija je apsolutno indicirana u svim slučajevima miastenije gravis ukoliko postoji dokazan tumor timusa. Ako zbog starosti bolesnika ili prisutnih komorbiditeta operacija nije moguća, potrebno je primjeniti metode radioterapije i kemoterapije.
- Najbolje rezultate timektomije nalazimo u bolesnika mlađih od 60 godina, sa generaliziranom anti-AChR pozitivnom miastenijom gravis.
- Ranom timektomijom se povećava vjerojatnost za trajnu remisiju bolesti.
- U slučajevima anti-MuSK pozitivne i seronegativne miastenije gravis te kod okularnog oblika bolesti, a bez prisutnog timoma, nije postignut konsenzus o tome da li je potrebno učiniti timektomiju.
- Kada je žena oboljela od miastenije gravis trudna, a timektomija indicirana, operaciju treba odgoditi do završetka babinja.
- Nije dokazano da VATS timektomija ima veću učinkovitost u trajnoj remisiji bolesti od transsternalne timektomije, no sigurno je da minimalno invazivni postupci imaju niže stope morbiditeta i mortaliteta, manji broj intraoperativnih i postoperativnih komplikacija te je kraće vrijeme hospitalizacije bolesnika.

- Najnovije metode timektomije, kao što je „*robot assisted*“ timektomija, pokazuju obećavajuće rezultate, međutim još uvijek nema randomiziranih kontroliranih studija koje bi potvrdile veću učinkovitost tih postupaka.

6. SAŽETAK

Svrha ovog preglednog rada je prikaz timektomije kao oblika liječenja u osoba oboljelih od miastenije gravis. Miastenija gravis je kronična, autoimuna, neuromuskularna bolest karakterizirana slabošću i zamaranjem skeletnih, poprečnoprugastih, mišića. U 80% oboljelih od miastenije gravis nalazi se abnormalnost timusa od čega 10-20% ima timom, a preostali dio hiperplaziju timusa. Timus je parenhimatozni organ sivocrvenkaste boje smješten u prednjem gornjem dijelu medijastinuma, iza prsne kosti. To je središnji organ limfatičnog sustava čija je glavna uloga prethodna obrada limfocita T. Poremećaji u obradi limfocita T imaju ulogu u patogenezi miastenije gravis. Liječenje miastenije gravis je simptomatsko, a cilj liječenja je potpuni nestanak simptoma. Timektomija, uz farmakološko liječenje, predstavlja oblik terapije za oboljele od miastenije gravis. Timektomijom se želi postići značajno poboljšanje simptoma kod bolesnika, prvenstveno smanjiti slabost mišića, zatim u najvećoj mogućoj mjeri reducirati farmakološku terapiju te u idealnom slučaju postići potpunu remisiju bolesti. Više različitih čimbenika, kao što su dob i spol bolesnika, težina simptoma, prisutnost timoma, prisutnost protutijela na AChR ili MuSK receptore, oblik bolesti, pa čak i trudnoća utječu na odluku o tome da li će osoba biti podvrgnuta timektomiji ili ne. Razlikujemo nekoliko glavnih kirurških pristupa: transcervikalnu, transsternalnu i VATS timektomiju. Nije potvrđeno da VATS timektomija ima veću učinkovitost u remisiji bolesti od transsternalne timektomije, ali minimalno invazivni postupci imaju niže stope morbiditeta i mortaliteta, manji broj komplikacija te je kraće vrijeme oporavka bolesnika.

Ključne riječi: miastenija gravis, liječenje miastenije gravis, timus, abnormalnosti timusa, timektomija

7. SUMMARY

The purpose of this thesis is to present thymectomy as a form of treatment in people suffering from myasthenia gravis. Myasthenia gravis is a chronic, autoimmune, neuromuscular disease characterized by weakness and fatigue of skeletal muscles. In 80% of patients with myasthenia gravis there is an abnormality of thymus, of which 10-20% has a thymoma, and the rest of them the thymus hyperplasia. Thymus is a parenchymal organ of reddish-brown color placed in the front upper part of the mediastinum behind the chest bone. It is the central organ of the lymphatic system whose main role is the prior processing of lymphocytes T. Thymus plays a role in the pathogenesis of myasthenia gravis. The treatment of myasthenia gravis is symptomatic, and the goal of treatment is complete disappearance of symptoms. Thymectomy, along with pharmacological treatment, is a form of therapy for people suffering from myasthenia gravis. Thymectomy seeks to significantly improve clinical symptoms of the patient, primarily to reduce the muscle weakness, then to reduce the pharmacological therapy and ideally achieve complete remission of the disease. Multiple factors, such as age and sex, symptom weight, thymoma presence, presence of antibodies to AChR or MuSK receptors, the form of the disease, and even the pregnancy, influence the decision whether or not the subject will be operated. Major surgical approaches are: transcervical, transcervical, and VATS thymectomy. It has not been shown that VATS thymectomy has greater efficacy in remission of myasthenia gravis, but minimal invasive procedures have lower rates of morbidity and mortality, fewer complications, and shorter recovery time of the patient.

8. LITERATURA

1. Bučuk M. Jaka volja slabi mišići. Narodni zdravstveni list. Dostupno na: http://www.zzizpgz.hr/nzl/79/miastenija_gravis.htm
2. Vesna Brinar i suradnici. Neurologija za medicinare. Medicinska naklada. Zagreb, 2009.
3. Kakhaki AD, Mousavain SA, Sheikhy K. Thoracoscopic thymectomy for myasthenia gravis: seven years of clinical experience. Tanaffos. 2016; 15(3):175-179
4. Lucchi M, Ricciardi R, Melfi F, Duranti L, Basolo F, Palmiero G, Murri L, Mussi A. Association of thymoma and myasthenia gravis: oncological and neurological results of the surgical treatment. European Journal of Cardio-thoracic Surgery 35. 2009; 812-816
5. Thymectomy. Common questions patients ask about thymectomies. Dostupno na: http://www.myasthenia.org/LinkClick.aspx?fileticket=Jmc5nck_9XA%3D&tabid=84
6. Karamehić J, Dizdarević Z i sur. Klinička imunologija. Svjetlost. Sarajevo, 2007.
7. Križan Z. Kompendij anatomije čovjeka III. dio: Pregled građe grudi, trbuha, zdjelice, noge i ruke, Školska knjiga, Zagreb, 1997.
8. Guyton i Hall. Medicinska fiziologija, Medicinska naklada, Zagreb, 2012.
9. Petrie HT. Cell migration and the control of post-natal T-cell lymphopoiesis in the thymus, Nat Rev Immunol, 2003.
10. Damjanov I, Seiwerth S, Jukić S, Nola M. Patologija 4. Medicinska naklada. Zagreb, 2014.
11. Pejčić T, Kostić M, Radukić M, Đorđević I. Timomi i prikaz slučaja sa timomom pluća. Dostupno na: <http://publisher.medfak.ni.ac.rs/AFMN/2002/1-broj/rad-10.pdf>
12. Pathology outlines. Thymoma and related entities, Thymoma classification. Dostupno na: <http://www.pathologyoutlines.com/topic/mediastinumthymomaclassification.html>
13. Masaoka A. Staging system of thymoma. Journal of Thoracic Oncology, Volume 5, Number 10, 2010
14. Almon RR, Andrew CC, Appel SH. Serum globulin in myasthenia gravis: inhibition of alpha-bungarotoxin binding to acetylcholine receptors. Science 1974; 186: 55-57.
15. Lennon VA, Lindstrom J, Seybold ME. Experimental autoimmune myasthenia gravis in rats and guinea pigs. J Exp Med 1975; 141: 1365-1375.
16. Pinching AJ, Peters DK, Newsom-Davis JN. Remission of myasthenia gravis following plasma exchange. Lancet 1976; 2: 1373-1376.
17. Toyka KV, Drachman DB, Pestronk A, Kao I. Myasthenia gravis: passive transfer from man to mouse. Science 1975; 190: 397-376.
18. Nikolić A. Kliničke, elektrofiziološke, patogenetske i imunološke specifičnosti stečene autoimune miastenije gravis udružene sa antijelima prema mišić specifičnoj tirozin kinazi. Doktorska disertacija, Beograd, 2013.

19. Apostolski S. Myasthenia gravis. Vizartis Beograd 1998; 27-44.
20. Schonbeck S, Padberg F, Hohfeld R, Wekerle H. Transplantation of thymic autoimmune microenvironment to severe combined immunodeficiency mice: a new model of myasthenia gravis. J Clin Invest 1992; 90: 245-250
21. Vincent A. Unravelling the pathogenesis of myasthenia gravis. Nat Rev Immunol 2002; 2: 797-804.
22. Conti-Fine BM, Milani M, Kaminski HJ. Myasthenia gravis: Past, present, and future. J Clin Invest 2006; 116: 2843-54.
23. Aydin Y, Ulas AB, Mutlu V, Colak A, Eroglu A. Thymectomy in myasthenia gravis. Eurasian J Med 2017; 49: 48-52
24. Hess NR, Sarkaria IS, Pennathur A, Levy RM, Christie NA, Luketich JD. Minimally invasive versus open thymectomy: a systematic review of surgical techniques, patient demographics, and perioperative outcomes. Ann Cardiothorac Surg 2016; 5: 1-9.
25. Gronseth GS, Barohn RJ. Practice parameter: thymectomy for autoimmune myasthenia gravis (an evidence-based review): report of the Quality Standards Subcommittee of the American Academy of Neurology. Neurology 2000; 55: 7-15
26. Hrvatsko društvo za neuromuskularne bolesti i kliničku elektromioneurografiju HLZ-a. Prijedlog terapijskih smjernica u liječenju autoimunih bolesti neuromuskularne spojnice: miastenije gravis, Lambert-Eaton sindroma i neuromiotonije. Dostupno na: http://hdnrmf.mef.hr/sites/default/files/MG_LEMS_Isaacs_3.pdf
27. Guptill JT, Sanders DB, Evoli A. Anti-MuSK antibody myasthenia gravis: clinical findings and response to treatment in two large cohorts. Muscle Nerve 2011; 44: 36-40
28. Kadota Y, Horio H, Mori T, et al. Perioperative management in myasthenia gravis: republication of a systematic review and a proposal by the guideline committee of the Japanese Association for Chest Surgery 2014. Gen Thorac Cardiovasc Surg 2015; 63: 201-15
29. Sanders DB, Wolfe GI, Benatar M, et al. International consensus guidance for management of myasthenia gravis: Executive summary. Neurology 2016; 87: 419-25
30. Urschel JD, Grewal RP. Thymectomy for myasthenia gravis. Postgrad Med J 1998; 74: 139-144
31. Cardiothoracic surgery. Transcervical thymectomy for myasthenia gravis. Dostupno na: <http://cardiothoracicsurgery.wustl.edu/en/Thoracic/Transcervical-Thymectomy>
32. Shrager JB. Extended transcervical thymectomy: the ultimate minimally invasive approach. Ann Thorac Surg 2010; 89: S2128-34
33. Krnić D i sur. VATS timektomija u liječenju miastenije gravis – prikaz slučaja. Liječnički Vjesnik 2015; 137

34. Meyer DM, Herbert MA, Sobhani NC, et al. Comparative clinical outcomes of thymectomy for myasthenia gravis performed by extended transsternal and minimally invasive approaches. *Ann Thorac Surg* 2009; 87: 385-90
35. Toker A, Tanju S, Ziyade S, et al. Early outcomes of video-assisted thoracoscopic resection of thymus in 181 patients with myasthenia gravis: who are the candidates for the next morning discharge? *Interact Cardiovasc Thorac Surg* 2009; 9: 995-8
36. Skeie GO, Apostolski S, Evoli A, et al. Guidelines for treatment of autoimmune neuromuscular transmission disorders. *Eur J Neurol* 2010; 17: 893-902
37. Wolfe GI, Kaminski HJ, Aban IB, et al. Randomized trial of thymectomy in myasthenia gravis. *N Engl J Med* 2016; 375: 511-22
38. Vincent A, Leite MI, Farrugia ME, Jacob S, Viegas S, Shiraishi H, Benveniste O, Morgan BP, Hilton-Jones D, Newsom-Davis J, Beeson D, Willcox N. Myasthenia Gravis Seronegative for Acetylcholine Receptor Antibodies. *Ann. N.Y. Acad. Sci.* 2008;1132:84–92.
39. Evoli A, Tonali PA, Padua L, et al. Clinical correlates with anti-MuSK antibodies in generalized seronegative myasthenia gravis. *Brain* 2003;126:2304-11.
40. Lavernic D, Losen M, Vujic A, De Baets M, Hajdukovic Lj, Stojanovic V, Trikić R, Djukić P, Apostolski S. The fetures of myasthenia gravis with autoantibodies to MuSK. *J Neurol Neurosurg Psychiatry* 2005;76:1099-1102.
41. Murthy JMK. Thymectomy in myasthenia gravis. *Neurology India* Vol 57, 2009.

9. ŽIVOTOPIS

Tea Šokčević rođena je 05.01.1993.godine u Puli. Nakon obrazovanja u OŠ Veruda Pula upisuje Opću gimnaziju u Puli koju završava 2011.godine. Iste godine upisuje Integrirani prediplomski i diplomski studij medicine na Medicinskom fakultetu Sveučilišta u Rijeci. Za vrijeme studija aktivno je sudjelovala na nekoliko studentskih kongresa.