

# Magnetska rezonanca u oslikavanju ljudskoga tijela

---

**Miletić, Damir; Franko, Artur; Petranović, Davor; Mazur-Grbac, Marzena; Kukić-Brusić, Sofija; Mendrila, Ivo**

Source / Izvornik: **Medicina, 2006, 42, 71 - 78**

**Journal article, Published version**

**Rad u časopisu, Objavljena verzija rada (izdavačev PDF)**

Permanent link / Trajna poveznica: <https://um.nsk.hr/um:nbn:hr:184:502109>

Rights / Prava: [In copyright](#)/[Zaštićeno autorskim pravom.](#)

Download date / Datum preuzimanja: **2024-08-18**



Repository / Repozitorij:

[Repository of the University of Rijeka, Faculty of Medicine - FMRI Repository](#)



## MAGNETSKA REZONANCA U OSLIKAVANJU LJUDSKOGA TIJELA

### MAGNETIC RESONANCE IMAGING OF THE HUMAN BODY

*Damir Miletic<sup>1</sup>, Artur Franko<sup>1</sup>, Davor Petranović<sup>1</sup>, Marzena Mazur-Grbac<sup>1</sup>,  
Sofija Kukić-Brusić<sup>1</sup>, Ivo Mendrila<sup>1</sup>*

#### SAŽETAK

Fizikalna pojava u kojoj izvor predaje energiju oscilirajućem objektu, i kada se ta energija dostavi u rezonantnoj frekvenciji, osnova je oslikavanja ljudskoga tijela magnetskom rezonancom. U tom je slučaju izvor podražajnih elektromagnetskih valova predajna zavojnica smještena u kućištu uređaja, a objekt su atomi vodika u tijelu. Nakon prestanka poticaja, vodikovi atomi predaju energiju i vraćaju se u prvobitno stanje osnovne magnetizacije. Ovisno o molekularnom okruženju, predaja energije događa se različitim dinamikom koju možemo mjeriti odabirom parametara prikupljanja signala. Tako je moguće dobiti različite kontraste pojedinih tkiva na istome presjeku kroz ljudsko tijelo, što je jedinstveno obilježje magnetske rezonance naspram svih drugih postupaka slikovne dijagnostike. U radiološkoj dijagnostici, magnetska rezonanca najčešće se koristi za oslikavanje neuralne osi, lokomotornoga sustava i zdjelčnih organa, no ubrzano se razvija i oslikavanje trbušne šupljine, srca, krvnih žila i mediastinuma. Budućnost magnetske rezonance zasigurno je u funkcionalnu i molekularnu oslikavanje. Liječnik koji upućuje bolesnika na takvu pretragu, mora znati kontraindikacije od kojih su najvažnije elektrostimulator srca, metalna strana tijela (posebice u očnici), unutarlubanjski klipsovi od feromagnet-skoga tvoriva, implantati u pužnici i očni implantati.

*Ključne riječi:* magnetska rezonanca, indikacije i kontraindikacije, kontrast

#### ABSTRACT

Physical phenomenon of energetic delivery from the source to the oscillating object in resonance frequency is fundamental principle of imaging of the human body with magnetic resonance equipment. The source of stimulating electromagnetic waves is radiofrequency coil in the magnetic bore, and the objects are hydrogen atoms in the human body. After interruption of excitation hydrogen atoms restore to the initial magnetization status emitting characteristic signal that is collected by receiving coils. Magnetic energy will be delivered from the hydrogen atoms with different dynamics, depending on the molecular structure environment. Therefore, it is possible to obtain different signal from the particular tissue in the same slice through the body that is a unique characteristic of magnetic resonance imaging in comparison with all other imaging methods. Magnetic resonance imaging in radiology is usually applied in neuroradiology, diagnostics of the locomotor system and pelvic organs. However, abdominal, cardiac, vascular, and mediastinal MRI is rapidly growing. The future of MRI is connected with functional and molecular imaging. Physicians who send a patient to magnetic resonance imaging have to keep in mind contraindications for the examination. The most important are implanted pacemakers, metallic foreign bodies (especially in the orbit), intracranial clips of the ferromagnetic material, cochlear and ocular implants.

*Key words:* magnetic resonance, indications and contraindications, contrast

#### OSNOVNI FIZIKALNI PRINCIPI

Rezonanca je fizikalna pojava do koje dolazi kada je neki objekt koji titra određenom frekvencijom, izložen oscilirajućoj pojavi (primjerice elektromagnetskome valu) jednake, ili podudarne frekvencije. Posljedica rezonance predavanje je energije izvora objektu. Kod magnetske rezonance (MR), izvor je radiofrekventna (RF) zavojnica, a objekt je vodikov proton u ljudskom tijelu. Pojednostavnjeno, signal na MR-u nastaje ponav-

<sup>1</sup> Klinički zavod za radiologiju, Klinički bolnički centar Rijeka

Primljeno: 1. 3. 2006.

Prihvaćeno: 9. 3. 2006.

Adresa za dopisivanje: Prof. dr. sc. Damir Miletić, Klinički zavod za radiologiju, Klinički bolnički centar Rijeka, Krešimirova 42, tel. +385 51 658 386

ljanim i ritmičkim stimulacijama (podražaj) vodikovih protona u tijelu i očitavanjem dobivene energije povratkom vodika u početno energetska stanje (relaksacija). Poradi gotovo neograničenih mogućnosti kombiniranja vremenskoga razmaka između uzastopnih impulsa (vrijeme ponavljanja, TR) i vremena proteklog od podražaja do očitavanja signala (vrijeme odjeka, TE), u prijamnoj zavojnici (receiver coil) postoje mnogobrojne različite vrste slikovnog prikaza istoga presjeka ljudskoga tijela. Ritam ponavljanja podražaja i uključivanja prijамne zavojnice (sekvenca), pod kontrolom je operatera. Liječnici koji se ne bave magnetskom rezonancom, često su zbunjeni činjenicom da je signal tekućine (primjerice cerebrospinalnoga likvora, sadržaja žučnoga ili mokraćnoga mjehura) u jednoj sekvenci izrazito visok, a u drugoj posve nizak. To je bitna razlika u usporedbi sa svim drugim slikovnim prikazima u kojima je na sivoj skali nepromjenljiv međusobni odnos svjetline signala pojedinih tkiva. Primjerice, dok je na ultrazvuku cista uvijek hipohogenija ("tamnija") u odnosu prema mekome tkivu, na kompjutorskoj tomografiji hipodenznija je (na negativu slike "tamnija") u odnosu prema mekome tkivu ili kosti. Razlozi su tomu slabija reflektivnost medija unutar ciste tijekom sonografije, odnosno manji broj elektrona u određenom volumenu ciste u odnosu prema čvrstome tkivu kod CT oslikavanja. Stoga magnetska rezonanca može prikazati kontrast između dvaju tkiva na više različitih načina. To je posebno važno za uočavanje patoloških tvorbi. Kada opisujemo kvalitetu slikovnog prikaza, obično razmišljamo o prostornoj razlučivosti dvaju susjednih objekata, koja je važna za obilježavanje rubova oštećenja, mjerenje njegove veličine, ili procjenu infiltracije u susjedne organe. Slikovni prikaz magnetskom rezonancom ima manju prostornu rezoluciju u odnosu prema ultrazvučnom ili CT prikazu, budući da je signal iz malenoga volumena s malo vodikovih protona slab. Stoga moramo uzorkovati veći jedinični volumen (voksel) da bismo primili zadovoljavajući signal, ili je uzorkovanje iz pojedinačnoga voksela potrebno višeput ponavljati, što produljuje vrijeme skeniranja. Međutim, najvažnije je uočiti i najmanje oštećenje, što znači da se ono svjetlinom mora razlikovati u odnosu naspram okruženja. Primjerice, vojnik u maskirnoj uniformi u bojama lišća, lakše će se sakriti u šumi negoli crveni rupčić koji ispadne iz njegova džepa, bez obzira na očitu razliku u veličini. Pritom, nije presudno imate li izvrsno podešenu oštrinu na dalekozoru, već razlikujete li boje. Budući da MR koristi više kontrastnih mehanizama u odnosu prema ultrazvuku ili CT-u koji se zasnivaju na samo jednome mehanizmu

(reflektivnost, odnosno elektronska gustoća), vjerojatnost uočavanja oštećenja raste s brojem sekvenca. Stoga, unatoč slabijoj prostornoj razlučivosti, magnetsku rezonancu obilježuje nadmoćna kontrastna rezolucija.

#### VODIK U TIJELU KAO PODLOGA ZA STVARANJE SLIKE

Zašto smo odabrali vodik u tijelu za dobivanje MR signala? Pođimo od gibanja unutar atoma. Dok se svaki elektron okreće oko vlastite osi i oko jezgre, jezgre se okreću oko vlastite osi. Električki nabijena čestica u gibanju stvara vlastito magnetsko polje koje se u odnosu prema vanjskome magnetskome polju usmjerava poput igle kompasa u Zemljinu magnetskome polju. Kažemo da jezgra ima spin. Magnetski vektor svake jezgre, u vanjskom se magnetskome polju usmjerava u pravcu sjever – jug, u smjeru usporednom s vanjskim magnetskim poljem, ili u suprotnome smjeru na istome pravcu. Usporedna usmjerenost zahtijeva nižu energijsku razinu, stoga uvijek postoji mala prevaga u odnosu prema protuusporodno usmjerenim jezgrama. Radi se o zanemarljivoj razlici (primjerice, sedam jezgara na deset milijuna), koja je proporcionalna snazi vanjskoga magnetskoga polja. Kod stvaranja MR slike, sudjeluju jedino pokretni protoni u tijelu. Vodik je odabran, jer ima samo jedan proton u jezgri (čisti magnetski moment mu je maksimalan, budući da nema poništavanja sa susjednim protonima) i jer ga u ljudskom tijelu ima u velikoj količini. Kao što je navedeno, tek mali postotak vodikovih jezgara u ljudskom tijelu koje je postavljeno u jako vanjsko magnetsko polje (otvor magneta), tvori podlogu za nastanak MR slike. Tesla (T), mjerna je jedinica za jačinu magnetskoga polja, a u kliničkoj su primjeni magneti snage od 0,03 T do 3 T, iznimno 7 T. U eksperimentalne svrhe koriste se još veće snage (14 T). Jači magneti osiguravaju veću razliku u broju spinova usporedna i protuusporodna usmjerenja, i omogućuju dobivanje jačega MR signala iz ljudskoga tijela.

Magnetski vektor vodikovih protona vrti se oko osi vanjskoga magnetskoga polja poput zvrka, i to kružnom frekvencijom karakterističnom za svaku jezgru. Ta frekvencija koju nazivamo precesijskom frekvencijom, za vodikov proton iznosi oko 42 MHz u magnetskome polju snage 1 T. To znači da magnetski vektor vodikove jezgre kruži približno 42 milijuna puta u sekundi oko uzdužne osi magneta, tzv. longitudinalne osi (slika). Povećanjem jačine magnetskoga polja raste i precesijska frekvencija (i obrnuto), no za pojedine vrste uređaja precesijska frekvencija vodikovih protona uvijek je jednaka. Upravo to razlog je zašto možemo selektivno pobuditi

vodikove protone u ljudskom tijelu, a ne neke druge koji imaju različitu precesijsku frekvenciju. Da bi došlo do predaje energije (rezonance), moramo odaslati elektromagnetske valove frekvencije podudarne frekvenciji kruženja vodikovih protona. Radi se o frekvenciji u spektru radiovalova, zbog čega se predajna zavojnica zove radiofrekventnom (RF) zavojnicom. Jezgre vodika koje jedine rezoniraju, apsorbiraju energiju otklanjajući svoj magnetski vektor prema ravnini okomitoj na uzdužni smjer vanjskoga magnetskoga polja (transverzalna ravnina). Postavljanjem antene (prijamne zavojnice) u transverzalnu ravninu, prima se koherentna magnetizacija pobuđenih jezgara vodika i dolazi do indukcije napona, što je osnova MR signala.

Magnetski vektori protuusporodno usmjerenih protona vodika, poništavaju usporedno usmjerene protone. Jače osnovno magnetsko polje proizvest će veću uzdužnu magnetizaciju, odnosno veću prevagu usporedno usmjerenih spinova vodikovih protona, a upravo taj mali broj spinova koji nije poništen nasuprotno usmjerenim vektorima, tvori ukupnu magnetizaciju ljudskoga tijela. To je podloga iz koje možemo dobiti MR signal. Osnovno magnetsko polje trajno je uključeno kod nepromjenljivih i superprovodnih magneta koji se danas najčešće koriste u kliničkoj primjeni. To znači da djelovanje magnetskoga polja na ljudsko tijelo (bolesnik i profesionalno osoblje, pratnja bolesnika, nosači i ostali), započinje prolaskom kroz vrata prostorije obložene bakrenim pločama (tzv. Faradayev kavez).

#### UPUĆIVANJE BOLESNIKA NA MR

Liječnik koji upućuje bolesnika na MR pregled, mora poznavati kontraindikacije za MR, koje pak trebamo poznavati prije ulaska u magnetsko polje, stoga bolesnik ispunjava i potpisuje odgovarajući upitnik. Svatko tko ulazi u područje djelovanja magneta, sa sebe mora skinuti sve metalne predmete koji pod utjecajem magnetskoga polja mogu postati projektili i predstavljati opasnost za okolinu (primjerice spajalice papira, pribadače, škare). Također, ne smiju se unositi magnetske kartice (primjerice kreditne), niti satovi zbog mogućega kvara. Anestezioški instrumentarij koji se unosi u prostoriju s magnetom, također mora biti od neferomagnet-skoga metala ili plastike.

#### *Apsolutne kontraindikacije za MR pretragu*

Elektrostimulator srca. Čak i vrlo slaba magnetska polja mogu dovesti do otklona, promjene programa, onemogućavanja konverzije na asinkroni mod. Nakon uklanjanja baterije opasnost i dalje postoji, jer se elektrode

ponašaju kao antene, tako da je moguća indukcija električne struje i može doći do fibrilacije srca.

Metalna strana tijela u oku. Feromagnetski djelići u oku (primjerice u retrobulbarnu masnome tkivu ili u kopcima, poglavito unutarbulbarno), pomiču se zbog djelovanja magnetskoga polja i mogu ozlijediti bulbus. Kod sumnje na metalno strano tijelo u području oka, potrebno je pogledati prijašnju CT pretragu, ili obaviti dopunsku ciljanu CT pretragu kojom se uočavaju metalni dijelovi.

Unutarlubanski klipsovi posebno su opasni, jer njihovim torkviraanjem klips može skliznuti s vrata aneurizme i izazvati smrtonosno krvarenje. Noviji su klipsovi izrađeni od titana, stoga su nepomični tijekom izlaganja vanjskome magnetskome polju, odnosno sigurni su kod MR pretrage. U kliničkoj praksi, valja inzistirati na certifikatu koji neurokirurg koji je izveo zahvat izdaje bolesniku, i kojim se potvrđuje da je klips izrađen od titana. No, čak se ni tada ne preporučuje izlaganje magnetskome polju u šestomjesečnu razdoblju nakon operacije. Nemamo li takvu potvrdu, pretragu valja zamijeniti CT-om.

Implantati u pužnici i oku, također su kontraindikacija za MR.

#### *Relativne kontraindikacije za MR pretragu*

Implantati i proteze. Metalni implantati davat će ozbiljna izobličenja u MR slici, ako se skenira upravo taj dio tijela. Kada je u pitanju otklon, ortopedski su implantati nepomični, no mogu se lagano zagrijati pod utjecajem jačega magnetskoga polja.

Unutaržilni filtri i stentovi, nakon određena vremena urastu u stijenkku krvne žile, budu prekriveni endotelom i sigurni u magnetskome polju, iako također pokazuju izobličenja slike. Hemostatski klipsovi drugdje u tijelu (izuzev unutarlubanskih krvnih žila), nisu kontraindikacija za tu pretragu.

Umjetni srčani zalisci uvjetna su kontraindikacija, iako su uglavnom sigurni, jer njihov je otklon u magnetskome polju relativno slab u usporedbi s normalnom srčanom akcijom. Zubne su proteze i tvoriva sigurni (fiksirani), no na slici mogu stvarati izobličenja.

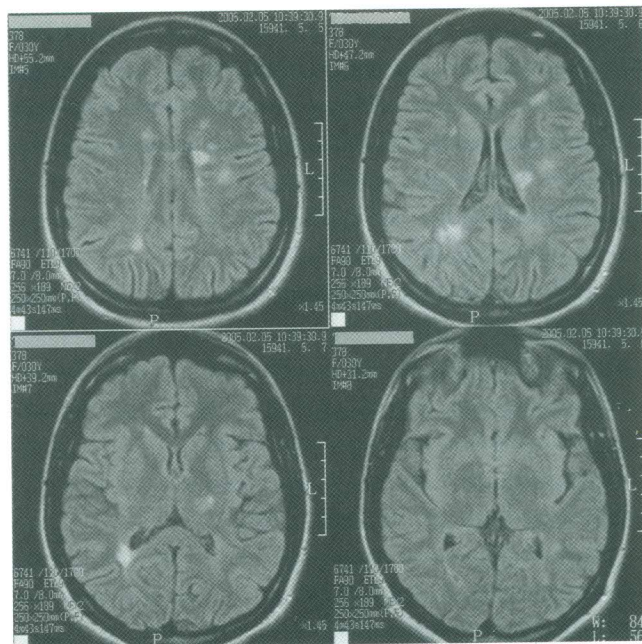
Zrna, krhotine i kuglice eksplozivnih naprava uglavnom ne sadrže feromagnetske tvari, no ponekad je moguća njihova primjesa. Zbog ranjavanja vojnika i civila tijekom Domovinskoga rata, potrebno je uzeti pomnu anamnezu, a u slučaju dvojbe provjeriti postojanje metalnoga stranoga tijela radiogramom ili CT-om (ako se radi o očnici).

Buka koju stvaraju gradijenti, čest je uzrok nelagode u bolesnika smještena u kućištu uređaja (koristiti odgovarajuće slušalice). Konačno, klaustrofobija je problem koji se često vezuje uz magnetsku rezonancu. Nije povezana s magnetskim poljem, već je potaknuta skućenim prostorom u plastičnu tunelu. Noviji modeli teže skraćanju tunela (što je tehnički zahtjevno, jer je homogenost magnetskoga polja lakše postići dugim tunelom) i posljedično smanjenju osjećaja klaustrofobije. Prema osobnim iskustvima, klaustrofobija će onemogućiti MR pregled u manje od 1% bolesnika, poglavito ako se bolesniku objasni korisnost te pretrage.

U kliničkoj praksi, približno 70% svih MR pretraga odnosi se na središnji živčani sustav (SŽS) i koštano-zglobni sustav. Radi se o "mirnim" sustavima, u kojima brzina skeniranja nije presudna, i tkivima velike protionske gustoće s izvrsnim odnosom signala i šuma. Slično je i sa zdjeličnim organima. U porastu je indikacijsko područje abdominalnoga, kardijalnoga i medijastinalno-pulmonalnoga MR oslikavanja.

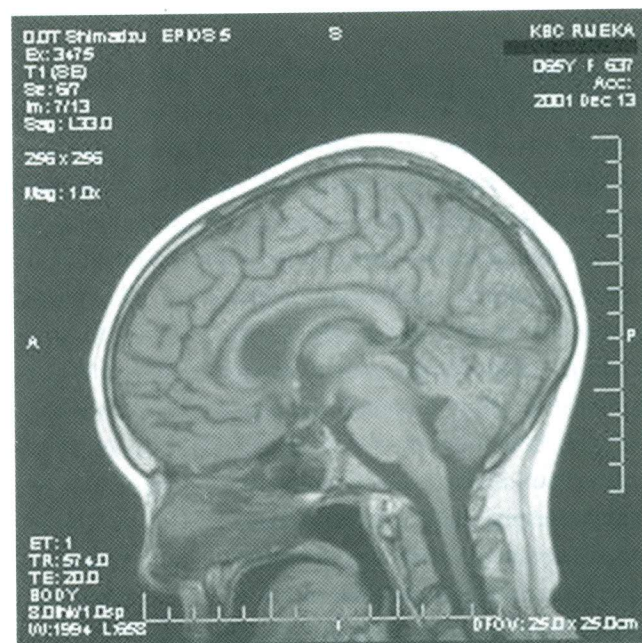
#### MR U DIJAGNOSTICI NEURALNE OSI

Magnetska rezonanca mozga dopuna je kompjutoriziranoj tomografiji. Mozak je tkivo visoke protionske gustoće, izvrsnoga MR signala. Razlika jakosti signala bijele i sive tvari uz izostanak koštanih promjena (koje predstavljaju problem kod CT skeniranja), omogućuju izvrstan prikaz patoloških promjena, ali i procjenu fiziološkoga procesa mijelinizacije u prvim mjesecima nakon rođenja. MR se sve češće primjenjuje u procjeni razvoja i sazrijevanja mozga unutar maternice.<sup>1</sup> Važno je znati da kompjutorizirana tomografija (CT) zadovoljava gotovo sve hitne indikacije, jer omogućuje detaljniji uvid u strukturu kosti, i vrlo je osjetljiva za otkrivanje akutnoga krvarenja. CT je osjetljiviji za subarahnoidno krvarenje od MR-a, također je superioran u otkrivanju unutarlubanjskih kalcifikacija. U kliničkoj praksi, CT je najčešće dovoljan za pravodobno vrednovanje ozljeda lubanje, inzulta i unutarlubanjskoga krvarenja. CT je brza i dostupna tehnika tijekom 24 sata, stoga je središnje mjesto neuroradiologije u hitnoj službi. Zbog visoke osjetljivosti za vodu (edem), MR će prije otkriti moždani infarkt, tumor ili infekciju. Primjerice, kod kliničke sumnje na herpesvirusni encefalitis, MR je postupak izbora. MR je apsolutno superioran u otkrivanju demijelinizirajućih promjena bijele tvari. Najčešće su indikacije sumnja na multiplu sklerozu ili poslijeinfekcijski encefalitis (slika 1.). Kod demijelinizacije, CT često daje uredni nalaz. MR je izvrstan u procjeni jedva zamjetnih oštećenja mozgovine, poput hipokampalne



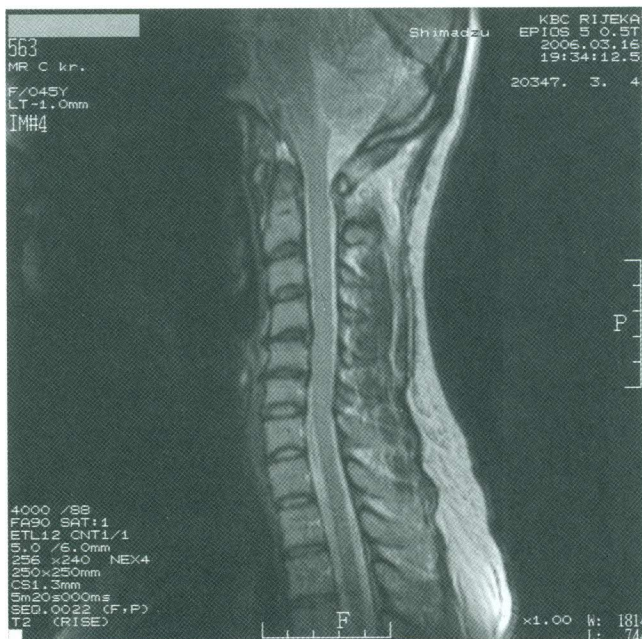
Slika 1. Aksijalni FLAIR presjeci mozga pokazuju mnogobrojne plakove povišena signala u bijeloj tvari, uglavnom periventrikularno

Figure 1 Axial FLAIR-weighted scans of the brain show multiple hiperintense plaques distributed mostly in the periventricular white matter



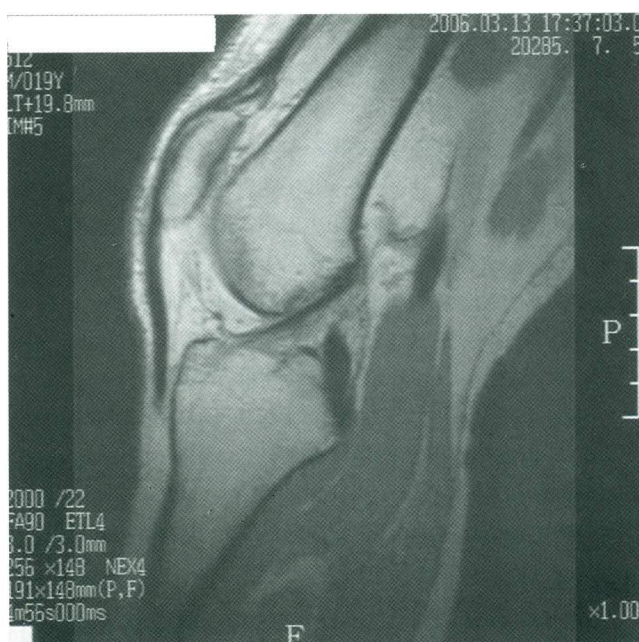
Slika 2. Sagitalni T1 presjek kroz korpus kalozum i moždano deblo – prikaz vermisa maloga mozga

Figure 2 Sagittal T1-weighted scan through the corpus callosum and brainstem – the vermis of the cerebellum is well depicted



Slika 3. Središnji T2 presjek kroz vratnu kralježnicu s prikazom moždine, likvora (povišeni signal), kralježaka i diskusa. Diskopatija vratnih kralježaka C4/C5 i C5/C6, sa suženjem unutarkralješćanih prostora i subligamentnim izbočenjem diskusa u kralješćani kanal.

Figure 3 Sagittal T2-weighted scan of the cervical column showing cervical spine, cerebrospinal liquor (high signal), vertebral bodies, and intervertebral discs. Disc degeneration of the cervical segments C4/C5 and C5/C6 with the stenosis of the corresponding intervertebral spaces and subligamentous prominence of the disc to the vertebral canal.



Slika 4. Središnji presjek koljena u PD tehnici, prati smjer prednje ukržižene sveze tipično niskoga signala

Figure 4 Sagittal oblique proton-density (PD) - weighted scan reveals intact anterior cruciate ligament (ACL) with typical low-signal intensity

skleroze kod temporalne epilepsije, nekrvarećega nag-nječenja mozgovine, ili torzijskih oštećenja živčanih vlakana, tipičnih za deceleracijsku traumu s rotacijom glave zbog prometnih nesreća, poglavito u području korpusa kalozuma i moždanoga debla. Skeniranje u svim trima ravninama, bitno je u procjeni proširenosti tumora mozga i drugih spaciokompresivnih oštećenja, u procjeni prirodnih malformacija, prikazu hipofize i paraselarne regije, lubanjskih živaca i stražnje lubanjske jame. U prirodnim malformacijama, posebno je važan odgovarajući prikaz korpusa kalozuma, cerebeluma i moždanoga debla, a tu s CT-om ima teškoća zbog trans-verzalne ravnine skeniranja. Središnji sagitalni MR pres-jek, optimalan je za prikaz tih struktura (slika 2.). Mogućnost angiografskoga prikaza unutarlubanjskoga žilja, čak i bez primjene kontrasta (korištenjem sekven-ca koje izdvajaju mobilne protone iz stacionarnih pozadinskih tkiva), čini MR izvrsnom u dijagnostici krvožilnih bolesti, uključujući stenoze, aneurizme i arte-riovenske malformacije. Unutarvenska primjena para-magnetskoga kontrastnoga sredstva (gadolinij), rela-tivno je rijetko potrebna u konvencionalnim MR pre-tragama. Gadolinijev kontrast koristi se u kombinaciji s T1 sekvencama, jer skraćuje vrijeme relaksacije bolje vaskulariziranih tkiva, stvarajući svijetli signal u odnosu prema tamnoj podlozi. Dok neoštećena krvnomoždana prepreka ne propušta kontrastno sredstvo, oštećena omogućuje protijek kontrasta u bolesna tkiva.

MR je napose važan u bolesnika s akutnom možda-nom ishemijom. Dok se difuzijskim oslikavanjem (DWD) izvrsno može predvidjeti nepovratno oštećenje moz-govine, perfuzijsko oslikavanje omogućuje prikaz moz-govine s mogućim rizikom za nastanak infarkta. MR angiografija prikazuje arterijsku opskrbu i vensku drenažu. MR spektroskopija pak omogućuje *in vivo* biokemijska mjerenja i pomaže u razlikovanju tumora od oštećenja koja nalikuju neoplazmama, poput radi-jacijske nekroze, infekcije, demijelinizacije i infarkta.<sup>2</sup>

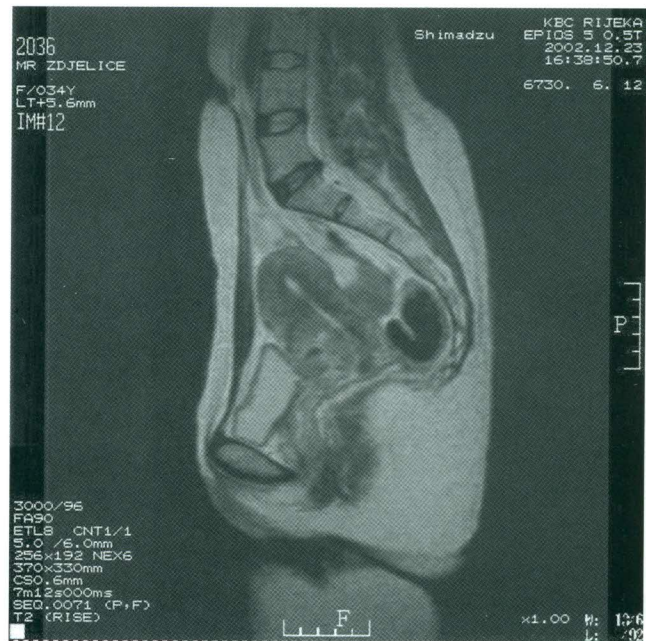
U MR dijagnostici kralješćanoga kanala, skeniranje u središnjoj sagitalnoj ravnini omogućuje izvrstan prikaz moždine, subarahnoidnoga prostora ispunjenoga likvorom i odnosa neuralnih tvorbi naspram tijela kra-lježaka, odnosno međukralješćanim diskovima (slika 3.). MR je apsolutno superioran u dijagnostici moždine. Akutni kompresivni sindrom moždine koji nismo razjas-nili drugim postupcima, u kliničkoj je praksi gotovo jedini hitni pokazatelj za MR pretragu. Primjerice, epidu-ralni hematoma ili apsces u kralješćanome kanalu, često ne možemo prikazati drugim slikovnim tehnikama, a tim je postupkom moguće pregledati veći dio kralježnice

odjednom, što je posebno važno u onkološkoga bolesnika (oštećenja na više razina). Dok će za višestruke ozljede i dalje na prvomu mjestu biti konvencionalni vertebrogram i kompjutorizirana tomografija (MSCT uređaji omogućuju volumno skeniranje i bolje prikazuju međusobni odnos koštanih ulomaka u ozljedama kosti), za bolesnike s neurološkim deficitom i sumnjom na oštećenje moždine, MR će biti prvoredni postupak.

#### KOŠTANO-ZGLOBNI SUSTAV

U koštano-zglobnoj patologiji primjena je ultrazvuka ograničena, a konvencionalna radiografija (rendgenska snimka) i CT uglavnom daju podatke o vapnenoj koštanoj strukturi. To je dovoljno za prepoznavanje ili isključivanje prijeloma kosti tijekom akutne ozljede skeleta, otkrivanje razrjeđenja, sklerozacije ili razaranja koštane strukture, ali ne omogućuje ranu dijagnozu upale ili tumora (koštane promjene događaju se nakon promjena u koštanoj srži), tetivnih hvatišta ili zglobne čahure. Na MR slici, signal kompaktne kosti u svim je sekvencama taman zbog premale količine vodika, što se može koristiti kao jednostavni postupak razlikovanja od CT pretrage u kojoj kompaktne kosti i koštane gredice uvijek snažno apsorbiraju rendgensko zračenje, te su svijetle na negativu slike. Na T1 opterećenoj MR slici, signal masne koštane srži je visok. Ishemijska oštećenja, upalni edem ili rana tumorska infiltracija, uobičajeno započinju promjenom signala koštane srži, a rendgenski vidljive promjene na koštanim gredicama ostaju prikrivene najmanje 7 do 10 dana. Stoga su, između ostaloga, pokazatelji za MR kosti klinička sumnja na osteomijelitis, koštanu kontuziju, koštani tumor ili prijelom zbog preopterećenja (stres-fraktura). Kod tumora ili upale, MR je superioran u procjeni prodora u meka tkiva, a vapnenu reakciju pokosnice bolje možemo procijeniti konvencionalnom radiografijom ili CT-om.

Kod slikovnoga prikaza zgloba, konvencionalnom se radiografijom mogu odrediti koštana zglobna tijela i promjene koje se na njima zbivaju. Magnetska će rezonanca dati dodatne važne podatke o zglobnoj hrskavici, zglobnoj čahuri, ligamentima, meniscima, tetivama i mišićima. Skeniranje u ravnini koju odaberemo, omogućuje nam izvrstan prikaz struktura koje su usmjerene koso u odnosu prema osnovnoj ravnini ljudskoga tijela, poput prednje ukrižene sveze koljena (slika 4.). Magnetskom rezonancom pregledavaju se gotovo svi zgobovi, od koljena i ramena kao čestih indikacija, do temporomandibularnih zglobova, karpalnih kosti i drugih relativno rijetkih indikacija.<sup>3</sup>



Slika 5. Središnji T2 presjek kroza zdjelicu, s prikazom tumora vrata maternice. Na prednjoj stijenci pokazuje se novotvorina povišena signala.

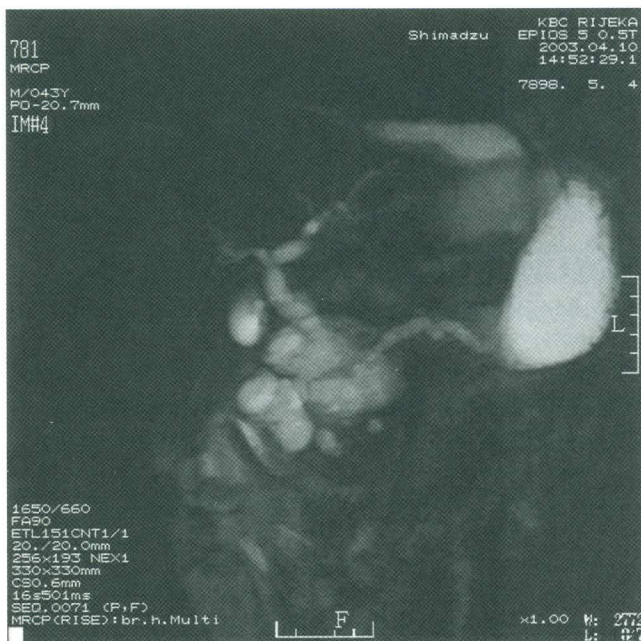Figure 5 Sagittal T2-weighted image of the female genital organs. Note expansive hiperintense lesion of the anterior part of the cervix.

#### ZDJELIČNI ORGANI

MR izvrsno prikazuje zdjelične organe, zbog njihova visoka signala i povoljna odnosa signala i šuma. Crijevnu peristaltiku koja stvara promjene na slici, tijekom pretrage možemo umiriti spazmoliticima. Magnetska rezonanca zdjelice najčešće se koristi za procjenu proširenosti karcinoma vrata maternice (slika 5.),<sup>4</sup> koji se otkriva drugim postupcima, a važna je i u procjeni prodora karcinoma endometrija u dubinu stijenke miometrija. Tim se postupkom dobro luče parametrija, regionalni limfni čvorovi, mokraćni mjehur i odnos prema rektumu, a napose je važan signal koštane srži zdjeličnih kostiju, koji je vrlo osjetljiv na rane drugoredne depozite ili izravnu invaziju kosti. Također, MR je koristan u procjeni proširenosti karcinoma prostate. Središnji sagitalni presjek optimalan je za procjenu međusobnih anatomskih odnosa zdjeličnih organa i krstače.

#### ABDOMEN

Važnost magnetske rezonance u slikovnoj dijagnostici trbušnih organa sve je veća, poglavito nakon uvođenja tehnike brzoga skeniranja u jednom udahu i tkivno specifičnih kontrastnih sredstava. Izvrsna kontrastna



Slika 6. Kolangiografija pomoću magnetske rezonance (MRCP), pokazuje cistični tumor ampularne regije s proširenjem žučnih vodova i pankreatičnoga duktusa

Figure 6 Magnetic resonance cholangiopancreatography (MRCP) shows cystic tumor of the ampullary region with dilatation of the biliary and pancreatic ducts

rezolucija čini MR izuzetno osjetljivom u otkrivanju žarišnih oštećenja jetre, a korištenje više sekvenci uz primjenu kontrastnih sredstava, omogućuje karakterizaciju oštećenja. Kolangiopankreatografija pomoću magnetske rezonance (MRCP), omogućuje prikaz bilijarnoga sustava i pankreatičnoga voda bez primjene kontrastnoga sredstva (slika 6.), te brzu i pouzdanu neinvazivnu dijagnostiku bilijarne kalkuloze i drugih uzroka bilijarne opstrukcije.

Magnetska rezonanca pokazala se perspektivnom tehnikom u prikazu morfologije gastrointestinalnoga sustava, napose tankoga crijeva. U Crohnovoj bolesti, MR-om se može prikazati zadebljanje stijenke s ulceracijama, lokalna fibrozna proliferacija i regionalna limfadenopatija.<sup>5</sup> MR omogućuje i virtualnu kolonoskopiju. Priprema bolesnika može biti uobičajena (laksativi, klizma), no u novije se vrijeme sve češće koristi gutanje kontrasta kojim se isključuje signal fecesa, što omogućuje izvrstan prikaz kolorektalnih tumora.<sup>6</sup>

#### PRSIŠTE I DOJKE

U pulmonalnoj je dijagnostici kompjutorizirana tomografija "zlatni standard", zahvaljujući izvrsnoj prostornoj rezoluciji, a kontrasti tkivnih tvorbi u plućima su izvrsni. Magnetska rezonanca koristi se i u dijagnostici lezija sti-

jenke prsišta, vrata i gornjega otvora prsišta, medijastinalnih organa i srca. Osnovni su problemi MR-a prsišta čimbenici pokreta (disanje, pulsacija krvnih žila, srčane kontrakcije). Zahvaljujući izvrsnu kontrastu, MR-om se može procijeniti odnos medijastinalnih tumorskih masa prema velikim krvnim žilama i bez primjene kontrastnoga sredstva. Nakon provedene terapije zloćudnoga limfoma u medijastinumu, važno je razlučiti ostatnu fibroznu stromu od ostatnoga ili povratnoga tumora, pri čemu je MR pouzdani postupak.<sup>7</sup> Za tumore stražnjeg medijastinuma, magnetska je rezonanca superiorna u procjeni odnosa prema kralješčanome kanalu, ovojnicama i moždini.

Za razliku od mamografije, osjetljivost MR-a ne umanjuje gustoća žljezdovine niti posljedice terapijskih postupaka (poslijeoperacijski ožiljak, poslijeiradijacijska fibroza). Najsuvremeniji MR uređaji omogućuju gotovo 100%-tnu osjetljivost u otkrivanju duktalnoga invazivnoga karcinoma, a pomažu u otkrivanju prikrivenih *in situ* karcinoma bez mikrokalcifikacija.<sup>8</sup> U kliničkoj praksi, MR dojke može pomoći u izbjegavanju nepotrebnih biopsija, te u prijeoperacijskome otkrivanju dodatnih žarišta malignoma u istoj ili nasuprotnoj dojci.<sup>9</sup>

#### SRČANOKRVOŽILNI SUSTAV

Kada bismo skenirali srce standardnom tehnikom sa sekvencama koje traju nekoliko minuta, dobili bismo takva izobličenja slike zbog kontrakcija miokarda, da bi slika klinički bila neuporabljiva. Stoga se odašiljanje i primanje impulsa mora uskladiti s EKG-om kojim srce prikazujemo "zamrznutim" u određenoj fazi srčane akcije, te dobivamo morfološku sliku dobre kontrastne rezolucije. Postoje i sekvence s dinamičkim skeniranjem u pomno kontroliranim vremenskim razmacima različitih faza srčanoga ciklusa, čime se dobivaju funkcionalni podaci. Kvalitetniji skeneri nove generacije omogućuju karakterizaciju tkiva (primjerice otkrivanje edema miokarda), a na poslijekontrastnim skenovima pojačana je razlika između akutne nekroze miokarda i kroničnoga ožiljka.

Prikaz strukture žilja pomoću magnetske rezonance (MR angiografija), moguć je bez primjene kontrastnoga sredstva. Jedna mogućnost, takozvani Time of flight (TOF), koristi utjecanje magnetiziranih protona u skenirano tkivo komu se signal prethodno potisne, i koristi se za prikaz krvnih žila u tkivima s relativno visokim diastoličkim protokom uz manji skenirani volumen (primjerice unutarlubanjske krvne žile). Druga mogućnost koristi fazni pomak protona u pokretu u odnosu prema nepomičnim tkivima, te je slična dopler sonografiji, a



omogućuje mjerenje brzine i količine protijeka. Općenito, koristi se za velike dijelove tijela i brze protijeke (primjerice aorta), no ima donekle slabiju prostornu rezoluciju. Upravo su zbog toga razvijene tehnike s korištenjem kontrasta (gadolinij), poput CT angiografije ili DSA. Bitna prednost MR angiografije u odnosu prema navedenim tehnikama, poštuda je bolesnika od ionizirajućega zračenja, no važno je znati da se magnetskom rezonancom ne prikazuju kalcifikati krvnih žila.

#### PERSPEKTIVE

Usavršavanjem uređaja za magnetsku rezonancu, taj postupak postaje sve bržim, tako da je već danas moguće MR skeniranje cijeloga tijela u dvjema ravninama za otprilike 15 minuta. Mnogobrojni presjeci kroz ljudsko tijelo, odnosno velika količina dijagnostičkih podataka dobivenih u kratkome vremenu, od radiologa iziskuje goleme napore kako bi mogao dijagnostički obraditi odgovarajući broj bolesnika. Uz brzinu skenera, važan se iskorak očekuje uvođenjem novih tkivno specifičnih kontrastnih sredstava koja se istražuju i približavaju nas molekularnome oslikavanju.

Izazovi slikovne dijagnostike u budućnosti jesu neinvazivno određivanje fenotipa, histologije i biologije tumora. Sposobnost prepoznavanja bitnih obilježja svih tumora, kao što su hipoksija, angiogeneza i apoptoza, postupcima oslikavanja postaje stvarnost.<sup>10,11</sup> Rezultati novijih istraživanja pokazuju da je određivanje metastatskoga potencijala tumora provedivo, pri čemu obećavajuće rezultate daje oslikavanje ekspresije tumorskih enzima.

Potrebni su nam postupci za rano otkrivanje mikrometastaza. Magnetska rezonanca jedan je od najvažnijih postupaka u molekularnu oslikavanju. Pomak prema molekularnoj razini, od radiologa zahtijeva stjecanje novih znanja i vještina, potičući multidisciplinarnost dijagnostičkom i terapijskom pristupu bolesniku.<sup>12</sup>

Slikovna dijagnostika budućnosti neće se zasnivati na makromorfološkim promjenama u procjeni uspjeha provedene terapije, koje se mogu očekivati nakon više mjeseci, već će biti usmjerena na otkrivanje oštećenja na osnovi molekularne strukture, obilježjima oštećenja *in situ*, i neposrednoj procjeni uspjeha provedene terapije na molekularnoj razini,<sup>13,14</sup> što će omogućiti pojedinačni odabir vrste i doze lijeka.

#### LITERATURA

- Miletić D, Prpić I. Magnetska rezonanca u procjeni razvoja i ranog oštećenja mozga. *Medicina* 2005;42:56-63.
- Rabinov JD, Patricia LL, Barker FG, Louis DN, Harsh GR, Cosgrove GR, i sur. In vivo 3-T MR spectroscopy in the distinction of recurrent gliomas versus radiation effects. *Radiology* 2002;225:871-9.
- Edelman RR, Hesselink JR, Zlatkin MB. Clinical magnetic resonance imaging. Philadelphia: W. B. Saunders Co. 1997:1797-2167.
- Scheidler J, Heuck AF, Steinborn M, Kimming R, Reiser MF. Parametrial invasion in cervical carcinoma: evaluation of detection at MR imaging with fat suppression. *Radiology* 1998;206:125-9.
- Shoenut JP, Semelka RC, Silverman R, Yaffe CS, Micflikier AB. Magnetic resonance imaging in inflammatory bowel disease. *J Clin Gastroenterol* 1993;17:73-8.
- Lauenstein T, Goehde SC, Ruehm SG, Holtmann G, Debatin JF. MR colonography with barium-based fecal tagging: initial clinical experience. *Radiology* 2002;223:248-54.
- Rahmouni A, Tempany C, Jones R, i sur. Lymphoma: monitoring tumor size and signal intensity with MR imaging. *Radiology* 1993;188:445-51.
- Kuhl CK. MRI of breast tumors. *Eur Radiol* 2000;10:46-58.
- Fisher U, Kopka L, Grabbe E. Breast carcinoma: effect of preoperative contrast-enhanced MR imaging on the therapeutic approach. *Radiology* 1999;213:881-8.
- Castellani P, Borsi L, Carnemolla B, Biro A, Dorcaratto A, Viale GL, i sur. Differentiation between high- and low-grade astrocytoma using a human recombinant antibody to the extra domain-B of fibronectin. *Am J Pathol* 2002;161:1695-700.
- Halin C, Rondini S, Nilsson F, Berndt A, Kosmehl H, Zardi L, i sur. Enhancement of the antitumor activity of interleukin-12 targeted delivery to neovasculature. *Nat Biotechnol* 2002;20:264-9.
- Weissleder R, Mahmood U. Molecular imaging. *Radiology* 2001;219:316-33.
- Belhocine T, Steinmetz ND, Hustinx R, Bartsch P, Jerusalem G, Seidel L, i sur. Increased uptake of the apoptosis imaging agent (99m)Tc recombinant human Annexin V in human tumors after one course of chemotherapy as a predictor of tumor response and patient prognosis. *Clin Cancer Res* 2002;8:2766-74.
- Mochizuki T, Kuge Y, Zhao S, Tsukamoto E, Hosokawa M, Strauss HW, i sur. Detection of apoptotic tumor response in vivo after a single dose of chemotherapy with 99mTc-annexin V. *J Nucl Med* 2003;44:92-7.