

NESTABILNI PRSNI KOŠ

Đurđević, Danko

Master's thesis / Diplomski rad

2017

Degree Grantor / Ustanova koja je dodijelila akademski / stručni stupanj: **University of Rijeka, Faculty of Medicine / Sveučilište u Rijeci, Medicinski fakultet**

Permanent link / Trajna poveznica: <https://um.nsk.hr/um:nbn:hr:184:983571>

Rights / Prava: [In copyright](#)/[Zaštićeno autorskim pravom.](#)

Download date / Datum preuzimanja: **2024-08-31**



Repository / Repozitorij:

[Repository of the University of Rijeka, Faculty of Medicine - FMRI Repository](#)



SVEUČILIŠTE U RIJECI

MEDICINSKI FAKULTET

INTEGRIRANI PREDDIPLOMSKI I DIPLOMSKI

SVEUČILIŠNI STUDIJ MEDICINE

Danko Đurđević

NESTABILNI PRSNI KOŠ

Diplomski rad

Rijeka, 2017.

SVEUČILIŠTE U RIJECI

MEDICINSKI FAKULTET

INTEGRIRANI PREDDIPLOMSKI I DIPLOMSKI

SVEUČILIŠNI STUDIJ MEDICINE

Danko Đurđević

NESTABILNI PRSNI KOŠ

Diplomski rad

Rijeka, 2017.

Mentor rada: Izv. prof. dr. sc. Aldo Ivančić

Diplomski rad ocijenjen je dana 11.09.2017. u/na Medicinskom fakultetu Sveučilišta u

Rijeci, pred povjerenstvom u sastavu:

1. Izv. prof. dr. sc. Harry Grbas

2. Izv. prof. dr. sc. Tedi Cicvarić

3. Izv. prof. dr. sc. Dubravka Matanić Lender

Rad sadrži 34 stranica, 7 slika, 1 tablica, 33 literaturnih navoda.

Posveta

Zahvaljujem i posvećujem ovaj rad svojoj obitelji i prijateljima, koji su sa mnom dijelili kako lijepe tako i teške trenutke.

Sadržaj rada

1. Uvod	1
2. Svrha rada.....	2
3. Anatomija prsnog koša	2
4. Fiziologija disanja	4
5. Epidemiologija nestabilnog prsnog koša.....	7
6. Etiologija i patogeneza nestabilnog prsnog koša	8
7. Klinička slika nestabilnog prsnog koša	10
8. Dijagnostika nestabilnog prsnog koša.....	12
9. Liječenje nestabilnog prsnog koša	16
9.1. Hitna pomoć	16
9.2. Praćenje pacijenta sa nestabilnim prsnim košem	17
9.3. Konzervativno liječenje.....	18
9.4. Stabilizacija prsnog koša	19
9.4.1. Unutarnja stabilizacija.....	20
9.4.2. Vanjska stabilizacija	21
9.5. Plućna higijena i fizioterapija	23
10. Rasprava	25
12. Zaključci.....	27
13. Sažetak	28
14. Summary	29
15. Literatura	30
16. Životopis.....	34

Popis kraćenica i akronima

AIS - *abbreviated injury score*, skraćena ljestvica za procjenu težine ozljeda

ARDS – akutni respiratorni *distress* sindrom

CPAP - *continuous positive airway pressure*, vrsta mehaničke ventilacije

CPR - *cardiopulmonary resuscitation*, postupak pri reanimaciji

EKG - *elektrokardiografija*, dijagnostička metoda mjerenja srčane električne aktivnosti

GCS - *Glasgow Coma Scale*, ljestvica za procjenu stanja svijesti

IPPV - *intermittent positive pressure ventilation*, vrsta mehaničke ventilacije

ISS - *injury severity score*, ljestvica za procjenu težine ozljeda

JIL - jedinica intenzivnog liječenja

M. - *musculus*, mišić

MM. - *musculi*, mišići

MSCT - *Multislice Computed Tomography*, slikovna dijagnostička metoda

NTDB - *National Trauma Data Bank*, registar podataka o traumi za SAD i Kanadu

PCA - *patient-controlled analgesia*, metoda samoprimjene analgezije od strane pacijenta

VATS - *Video Assisted Thoracic Surgery*, metoda minimalno invazivne torakalne kirurgije

WHO - *World Health Organization*, Svjetska zdravstvena organizacija

1. Uvod

Nestabilni prsni koš je stanje koje se javlja kod serijskih prijeloma rebara, kada je izgubljen integritet prsnog koša. Serijski prijelom rebara je ozljeda triju ili više susjednih rebara na dva ili više mjesta duž njihove duljine. Ovakav događaj dovodi do nastajanja slobodnog ulomka koji se, za razliku od ostatka prsnog koša, uvlači prilikom udisaja, a izbočuje prilikom izdisaja. To je relativno česti tip ozljede prsnog koša sa visokom stopom smrtnosti. Tipično se događa kod utjecaja tupe, nepenetrantne udarne sile na prsni koš; kao kod: prometnih nesreća, nasilnih događaja i padova. Iznimno se kod starijih ili djece može dogoditi i kod neznatne traume, zbog metaboličkih bolesti kostiju. U pravilu ovakvu ozljedu prati kontuzija plućnog parenhima, koja uz bol dovodi do: smanjenja respiracijskog volumena, kolapsa alveola, nastanka arteriovenskih shuntova, hipoksemije i konačno respiracijske insuficijencije. Respiracijski problemi i bol su glavni razlozi traženja liječničke pomoći. Liječenje se može sastojati od: medikacije, unutarnje stabilizacije mehaničkom ventilacijom, vanjske stabilizacije kirurškom fiksacijom, te intenzivne higijene dišnih puteva i fizioterapije; no zasad nema studije koja bi definitivno ukazala na najbolji mogući protokol, već se svakom slučaju pristupa individualno. Unatoč prepoznavanju nestabilnog prsnog koša kao kompleksne ozljede kod koje patofiziologija zahvaća više organskih sustava, te razvoju slikovnih dijagnostičkih pretraga, unatrag 30 godina nije došlo do značajnijeg poboljšanja prognoze što se tiče smrtnosti, pojave komplikacija ili dužine trajanja hospitalizacije. Na ishod kod ovakvih bolesnika najviše utječu težina ozljede (AIS, ISS ljestvice) te starost pacijenata. (1.)

2. Svrha rada

Svrha ovog rada je prikazati ozbiljnost i potrebu za hitnom intervencijom kod pacijenata sa nestabilnim prsnim košem zbog visoke stope smrtnosti i komplikacija koje prate ovaj tip ozljede. Radi se o jednom od svega nekoliko stanja u predjelu prsnog koša koje može neposredno ugrožavati život pacijenta, sa kojim se liječnici hitne medicinske pomoći često susreću, te je od izvanredne važnosti znati postaviti radnu dijagnozu već kod prvog pregleda. To može biti posebno zahtjevno prilikom intervencije na mjestu masovnih nesreća, primjerice prometnih, kad se može naći više politraumatiziranih osoba. Također, raspravlja se o načinima pomaganja pacijentu već prije dolaska u JIL ili na odjel torakalne kirurgije. Razmatraju se neke od terapijskih mogućnosti danas, ali i u budućnosti.

3. Anatomija prsnog koša

Za razumijevanje problematike nestabilnog prsnog koša važno je poznavati anatomiju ove regije tijela. Prsni koš (toraks) je dio tijela između vrata i trbuha, koji se sastoji od prsne stijenke i unutarnjih organa. Prsna stijenka sastoji se od: kože, potkožja, mišića, vezivnog tkiva, kostiju i parijetalnog lista poplućnice. Kostiju koje ju sačinjavaju su: kralješci, rebra i prsna kost (sternum), a u širem smislu potporu joj daje i dio ramenog obruča, uključujući lopatice i ključne kosti. Kralješci čine koštani dio prsne stijenke straga, rebra se protežu odostraga prema naprijed i sačinjavaju mu bočne strane, te se konačno hvataju na prsnu kost sprijeda. Čovjek ima 12 torakalnih kralježaka i 12 parova rebara.

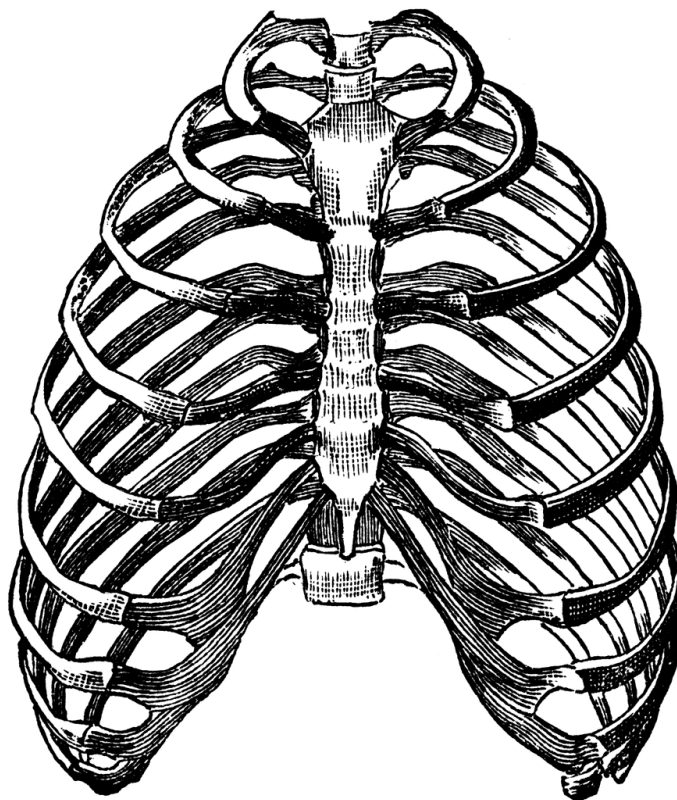
Prvih 6 rebra pojedinačno se s prednje strane hvata na prsnu kost hrskavičnim spojevima, rebra 7-10 spojena su u jedinstveni hrskavični luk koji se drži donjeg dijela tijela prsne kosti, a 11. i 12. rebro nemaju kontakta s prsnom kosti. Sva rebra komuniciraju straga s kralješcima preko kostotransverzalnih i kostovertebralnih zglobova.

Prsni koš u cijelini ima oblik krnjeg stošca, sa bubrežastim horizontalnim presjekom u kojem kralješci sačinjavaju njegov udubljeni dio, odnosno mogu se razlikovati plućne udubine i ravnina prsne kosti. Gornji, manji otvor, kao komunikaciju prema vratu omeđuju: prvi torakalni kralježak, prva rebra i držak prsne kosti; dok donji, veći otvor, kao komunikaciju prema trbuhu omeđuju: dvanaesti torakalni kralježak, zadnja tri rebra i rebreni luk, te ksifoidni nastavak prsne kosti. Rebra ne leže u horizontalnoj ravnini, već se spuštaju od kralježnice prema naprijed i dolje, što ima važnu ulogu u mehanici disanja.

Važan mišić u funkciji disanja, ošit (dijafragma), čini mišićnu granicu između prsnog koša i trbuha. Mišićni dio prsne stijenke sačinjavaju 3 sloja međurebrenih mišića (*mm. intercostales externi, interni i intimi*), *mm. subcostales* te *m. thoracis transversus*. Drugi mišići, kao npr. *m. pectoralis major* te leđni i vratni mišići, ne čine prsnu stijenku u užem smislu, no imaju hvatište na njoj. Sva tri sloja međurebrenih mišića hvataju se na donjem rubu gornjeg i gornjem rubu donjeg susjednog rebra, no razlikuju se u usmjerenju vlakana i funkciji.

Unutarnji sloj toraksa sačinjava poplućnica (pleura), serozna membrana koja se sastoji od dva lista: parijetalnog, koji se dalje dijeli na svoj cervikalni, kostalni, dijafragmalni i medijastinalni dio; te visceralnog, koji oblaže pluća. Ova dva lista se spajaju u hilarnom dijelu pluća, a između njih je tanak sloj pleuralne tekućine. Radi se o dvije odvojene opne, jedna za svako plućno krilo, koje međusobno ne komuniciraju, već je između njih medijastinum. Parijetalni list poplućnice je, za razliku od njenog visceralnog lista ili od samih pluća, dobro inerviran interkostalnim i freničnim živcima, i to je razlog što su prijelomi rebra, pa tako i entitet nestabilnog prsnog koša, bolni.

Osim u pokretima disanja, koštano-mišićna stijenka prsnog koša ima i zaštitnu ulogu, jer se u njoj šupljini nalaze vitalni organi: srce, pluća, donji dio traheobronhalnog stabla, velike krvne žile (aorta, gornja i donja šuplja vena, plućne arterije i vene), živci, timus. (2.)



slika 1. Koštano-hrskavični dio prsnog koša (pogled sprijeda)

4. Fiziologija disanja

Disanje je funkcija koja osigurava dopremu kisika i odvodnju ugljikova dioksida svim strukturama u ljudskom tijelu. Prva dva koraka u ovom procesu događaju se u plućima, na razini alveola, zovu se ventilacija i difuzija, te su usko povezani sa patogenezom kod nestabilnog prsnog koša i pratećih ozljeda. Ovdje se navode mehanički i fizikalni principi ventilacije važni za razumijevanje kliničke slike kad ovog tipa prijeloma.

Kao što je već spomenuto, ošit je važan mišić za funkciju disanja, te se mirno disanje odvija gotovo u potpunosti njegovim pokretanjem. Kod udisaja ili inspirija, kontrakcija ošita povlači pluća naniže i rasteže ih, dok je kod izdisaja ili ekspirija važno elastično stezanje prsnog koša i trbušnih struktura. Drugi dio ovog mehanizma čini podizanje i spuštanje prsnog koša. Kod udisaja prsna se kost udaljava od kralježnice i do 20%, djelovanjem prvenstveno *mm. intercostales externi*, i pomoćnih *m. sternocleidomastoideus*, *mm. serrati anteriores* i *mm. scaleni*.

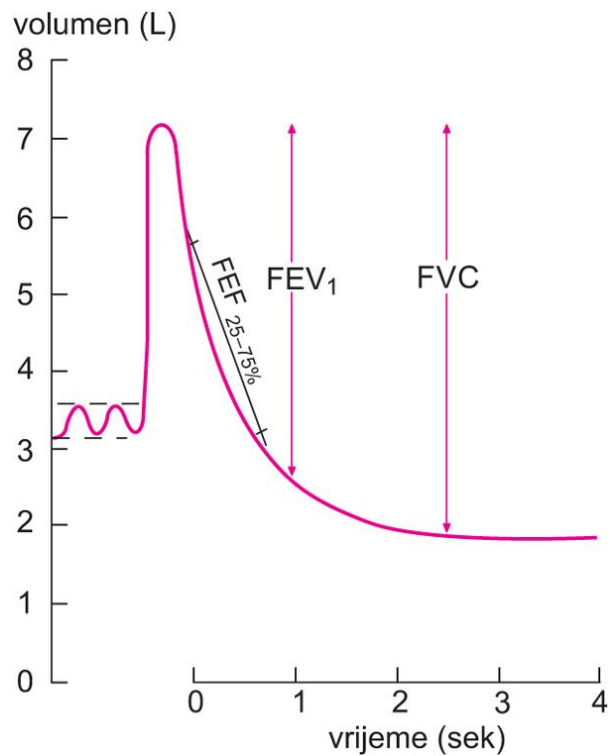
Mišići koji rebra pri izdisaju vuku dolje, i na taj način komprimiraju pluća, jesu *mm. recti abdominis* te *mm. intercostales interni*. Vlakna vanjskih međurebrenih mišića usmjerena su od višeg rebra naprijed prema hvatištu na nižem rebro, dok su vlakna unutarnjih međurebrenih mišića usmjerena od višeg rebra natrag prema hvatištu na nižem rebro, što objašnjava i njihovu funkciju.

Ovi mehanički procesi ne bi bili mogući bez određenih fizikalnih pojava, u prvom redu tlakova koji vladaju u prsnom košu. Pleuralni tlak je tlak od -0,5 kPa, koji postoji između dva lista poplućnice i osigurava da se pluća šire i stežu zajedno s pokretima prsnog koša. Alveolarni tlak je tlak u alveolama, koji je u stanju između udisaja i izdisaja jednak atmosferskom tlaku. Kod normalnog, mirnog udisaja alveolarni se tlak spušta na -0,1 kPa i osigurava dotok 0,5 L zraka u pluća tokom dvije sekunde. Kod izdisaja se podiže na 0,1 kPa i omogućava izlazak istog volumena, kroz neznatno duži vremenski period. Održivost ovog tlaka objašnjava načelo površinske napetosti, a za koje je pak zaslužan surfaktant. Surfaktant je tekuća smjesa fosfolipida, apoproteina i kalcijevih iona koja oblaže epitelnu unutrašnjost alveola. Transpulmonalni tlak čini razlika između alveolarnog i pleuralnog tlaka, te on predstavlja mjeru elastičnih sila koje u bilo kojem trenutku nastoje kolabirati pluća, te plućne popustljivosti.

Plućna funkcija se procjenjuje dijagnostičkom pretragom koja se zove spirometrija, te su njene vrijednosti navedene u tablici, dok je slikovno prikazana fiziološka spirometrijska krivulja.

tablica 1. Važnije spirometrijske vrijednosti

respiracijski volumen, V_T - normalan udah i izdah	500 mL
inspiracijski rezervni volumen, IRV - maksimalni udah	3000 mL
ekspiracijski rezervni volumen, ERV - maksimalni izdah	1100 mL
rezidualni volumen, RV - volumen koji zaostaje i kod maks. izdaha	1200 mL
inspiracijski kapacitet, $IC = V_T + IRV$	3500 mL
funkcionalni rezidualni kapacitet, $FRC = ERV + RV$	2300 mL
vitalni kapacitet, $VC = IRV + V_T + ERV$	4600 mL
ukupni plućni kapacitet, $TLC = VC + RV$	5800 mL



slika 2. Fiziološka spirometrijska krivulja

5. Epidemiologija nestabilnog prsnog koša

Prema podacima WHO-a iz 2015. godine, od 56,4 milijuna smrtnih slučajeva na svijetu, više od polovice uzrokovano je zbog jednog od prvih 10 uzroka poredanih po učestalosti. Ozljede u prometu odnosno trauma su 10. po redu na ljestvici sa 1,3 milijuna odnešenih života, od čega 76% otpada na muški spol. (4.) Torakalne ozljede sačinjavaju 10-15% svih ozljeda, te čak 25% ukupne smrtnosti uzrokovane traumom. Kod prijeloma rebara, koji čine čak 39% svih ozljeda uzrokovanih tupom udarnom silom (engl. *blunt* trauma), 1 od 13 pacijenata zaprimljenih u bolnicu imat će nestabilni prsni koš, a od njih će između 10 i 20% završiti smrtnim ishodom. (5.)

Podatci iz jedne ranije studije još su dramatičniji: od 2 milijuna godišnjih slučajeva nepenetrantnih ozljeda uzrokovanih prometnim nezgodama, čak 70% slučajeva činile su ozljede prsnog koša. (6.)

U Sjedinjenim Američkim Državama 2014. godine ozljede su bile 4. na listi svih uzroka smrti. Značajna je razlika među spolovima: 6,4% za muškarce te 3,9% za žene. Međutim, alarmantan je podatak da su ozljede odnosno nesretni slučajevi vodeći uzrok smrti u mlađoj populaciji. U dobi do 9 godina one sačinjavaju 31,5%, u dobi od 10 do 24 godine 39,6%, te u dobi od 25 do 44 godina 28,2% smrtnih slučajeva. U kasnijoj životnoj dobi ta brojka drastično pada. Ovi omjeri i podaci iz prethodnog ulomka mogu govoriti o dobno-spolnoj raspodjeli incidencije traume ovog dijela tijela i samog nestabilnog prsnog koša. (7.)

Prema podacima prikupljenim od NTDB-a, najvećeg registra podataka vezanih za traumu u SAD-u i Kanadi, od 2007. do 2009. godine je, od preko 350,000 pacijenata sa težom nepenetrantnom traumom, njih 3,467 odnosno 1% pretrpjelo nestabilni prsni koš. Ovi podaci dobiveni su iz 199 centara specijaliziranih za trauma rasprostranjenih diljem ove dvije države. Glavni uzroci bile su prometne nesreće sa 79%, zatim padovi sa 16% te ostale ozljede zbog utjecaja tupe udarne sile sa 5% udjela. (8.)

Prema istraživanju provedenom u jednom grčkom bolničkom centru specijaliziranom za traumu tokom 12 godina na 250 slučajeva sa nestabilnim prsnim košem, glavni uzrok te ozljede bile su prometne nesreće, slijede padovi s visine te nasilje. 73% pacijenata činili su muškarci, 27% žene, a prosječna dob iznosila je 58 godina. Od ukupnog broja 23% je bilo udruženo sa prijelomima izvan prsnog koša; 34% sa ozljedama mozga, prsnih ili trbušnih organa; a u 42% slučajeva radilo se o izoliranim ozljedama. Najčešća popratna ozljeda bila je kontuzija pluća, sa čak 78% zastupljenosti. Ukupna smrtnost iznosila je 8,8%. Ovi podaci u manjoj mjeri koreliraju sa američkim i internacionalnim vrijednostima. (9.)

6. Etiologija i patogeneza nestabilnog prsnog koša

Određeni mehanizmi nastanka prijeloma rebara i nestabilnog prsnog koša karakteristični su za određene populacijske grupe ili podliježeće bolesti. Ozljede u prometu važan su uzrok kod populacije mlađe i srednje životne dobi, dok su padovi češći kod starijih osoba. Padovi s visine povezani su s određenim zanimanjima (dimnjačari, krovopokrivači i sl.). Ozljede kod djece i mladih mogu biti povezane sa kontaktnim sportovima, ili pak sa zlostavljanjem, te je bitno učiniti distinkciju, obično u suradnji s drugim službama. Sumnju na zlostavljanje može se postaviti ako nema očitog mehanizma nastanka ozljede ili ako se nađu prijelomi u različitim stadijima cijeljenja. Kod djece je potrebna razmjerno veća sila da bi došlo do prijeloma, zbog veće elastičnosti rebara. Nadalje, povećana krhkost kostiju kod starijih osoba može biti povezana sa osteoporozom, kod djece sa bolešću *osteogenesis imperfecta*, a u svim životnim dobima sa nekim vrstama tumora (prostata, grudi, bubrezi) i njihovim koštanim metastazama. Daljnji, rijetki uzroci mogu biti: multipli mijelomi, kongenitalne malformacije, metaboličke, reumatske i autoimune bolesti.

U pacijenata s takvim bolestima može doći do prijeloma čak i kod jačeg i upornog kašljanja ili kihanja, odnosno kod utjecaja sile koja je u zdravoj populaciji zanemariva. (10.)

Starije osobe čine posebno kritičnu skupinu pacijenata sa ozljedama prsnog koša, jer kod njih svako dodatno slomljeno rebro povećava rizik za razvoj pneumonije 27%, a smrtnost za čak 19%. (11.)

Pod utjecajem tupe udarne sile rebra su najsklonija lomljenju u području udarca ili u svom stražnjem segmentu, gdje su najviše zakrivljena, tako da su neki od modaliteta nastanka nestabilnog prsnog koša: prijelom tijela rebra u stražnjem segmentu sa prijelomom lateralno ili sprijeda, prijelom u stražnjem segmentu sa dizartikulacijom hrskavične veze sa prsnom kosti, te vrlo rijetko prijelomi s obje strane prsne kosti tako da ona bude dio slobodnog ulomka. Potonje se može dogoditi npr. kod nestručnog, pregrubog izvođenja CPR-a.

Najlomljivija su rebra 4-9, dok su ozljede prvog i drugog rebra povezane sa najlošijom prognozom, zbog vaskularnih struktura koje se nalaze u blizini. U prometnim nesrećama, tipična ozljeda prvog rebra nastaje u području žlijeba kroz koji prolaze potključne arterije i vene (*locus minoris resistentiae*), kao rezultat naglog trzaja glave i vrata prema naprijed i kontrakcije skalenskih mišića. Konačno, kod vozača koji nisu koristili zračni jastuk ili sigurnosni pojas, česta je ozljeda uzrokovana udarcem prsnog koša o upravljač automobila (*eng. steering wheel injury*), te ona može biti vrlo teška i prepoznatljiva. (12.)

7. Klinička slika nestabilnog prsnog koša

Dva najčešća simptoma nestabilnog prsnog koša jesu bol i dispneja.

Bol je u pravilu dobro lokalizirana, te se uz pažljivu anamnezu i poznavanje mehanizma nastanka ove ozljede, vrlo rijetko može zamijeniti sa boli u prsima drugog izvora (angina, gasrtoezofagealni refluks i sl.).

Dispneja je subjektivni osjećaj koji varira u intenzitetu. Pacijent može osjećati da ne može disati dovoljno dobro, da mu je potreban veliki napor pri disanju, da ga steže u prsima ili da je 'gladan' zraka. Dispneja je kod ovakvih pacijenata obično praćena tahipnejom, odnosno ubrzanim disanjem.

Treći simptom, koji gotovo uvijek prati ovaj klinički entitet, no nije uvijek vidljiv; jest paradokсно disanje. To je pojava da se prilikom udisaja odvojeni fragment prsnog koša uvlači, dok se ostatak prsnog koša širi; te obrnuto, prilikom izdisaja, odvojeni se fragment izbočuje dok se ostatak prsnog koša skuplja. Paradokсно disanje nastaje zbog pojave negativnog intratorakalnog tlaka pri udisaju odnosno pozitivnog tlaka pri izdisaju: te zbog gubitka elastičnih koštano-mišićnih sila nad zahvaćenim segmentom, koje fiziološki imaju težnju stezati prsnu stijenu i kolabirati pluća.

Pojava odnosno izostanak paradoksnog disanja može ovisiti o: veličini ozljede, broju i dislociranosti koštanih ulomaka, očuvanosti vezivnih i mišićnih potpornih struktura i integritetu kože. Ovakvo pomicanje vrlo je bolno te uzrokuje da pacijent plitko diše, odnosno dodatno 'štedi' zahvaćenu stranu i zapada sve dublje u respiracijsku insuficijenciju. Bitno je naglasiti da se ovakvo paradokсно pokretanje događa kod spontanog disanja, dok mjere poput mehaničke ventilacije mogu to spriječiti i zamaskirati kliničku sliku.

Dio mehanizma nastanka respiracijske insuficijencije jest i povećan plućni otpor odnosno smanjena pomičnost pluća i smanjeni respiracijski volumen. Ipak, smatra se da je za respiracijsku insuficijenciju najzaslužnija kontuzija plućnog parenhima i posljedični perfuzijsko-ventilacijski

nesrazmjer, koji prate ovu ozljedu u gotovo 80% slučajeva. Ukoliko se nestabilni prsni koš ne liječi, oštri komadići rebara mogu probiti poplućnicu i pluće, te izazvati komplikacije poput pneumotoraksa ili hemotoraksa. Iako se ranije sumnjalo na to, dokazano je da nema značajnijeg lepršanja medijastinuma prilikom ovog bizarnog pomicanja prsnog koša. Sukladno tome, kod nestabilnog prsnog koša su popratne ozljede srca i velikih krvnih žila razmjerno rijetke u odnosu na ozljede pluća. (13.)

Bol, dispneja i paradokсно disanje mogu se javiti u različitim kombinacijama, a zbog čestih pridruženih ozljeda mnogih važnih organa unutar prsnog koša, izraženost simptoma nema značajnije korelacije sa ozbiljnošću pacijentovog stanja. Primjerice, neki pacijent sa minimalnim vanjskim nalazom može brzo progredirati do šoka i smrti, a kod drugog sa vrlo izraženim paradoksnim pokretanjem nestabilnog segmenta plućni i vitalni parametri mogu biti gotovo nepromijenjeni.

U slučajevima kad su glavni znakovi manje izraženi, u dijagnozi nam mogu pomoći manje specifični znakovi. Koža iznad zahvaćenog dijela može ovisno o vremenu i načinu nastanka ozljede biti: eritematozna, lacerirana, mogu se naći kontuzije, hematomi ili čak otvoreni prijelomi sa protrudirajućim, vidljivim komadima rebara. Kod zahvaćenosti živčanih struktura mogu se naći kompleksni ispadi u osjetnom ili autonomnom sustavu.

8. Dijagnostika nestabilnog prsnog koša

Dijagnoza nestabilnog prsnog koša tipično se postavlja iz kliničke slike, uz radiološku potvrdu. Sumnja se obično postavlja već kod prvog pregleda; a nalaz lokalizirane boli, dispneje te pogotovo paradoksnosti prsnog koša, vrlo je indikativan.

Kod paradoksnog disanja manjeg opsega, prilikom pažljive palpacije, može se naići na krepitacije koje nastaju zbog patološkog trenja između koštanih i mišićno-vezivnih struktura. Kod eventualnog podliježećeg pneumotoraksa ili pleuralnog izljeva može se naći tipično promijenjen auskultatorni i perkutorni nalaz. Kod nejasnijih kliničkih slika mogu pomoći anamnestički podaci o utjecaju tupe udarne sile u predjelu prsnog koša.

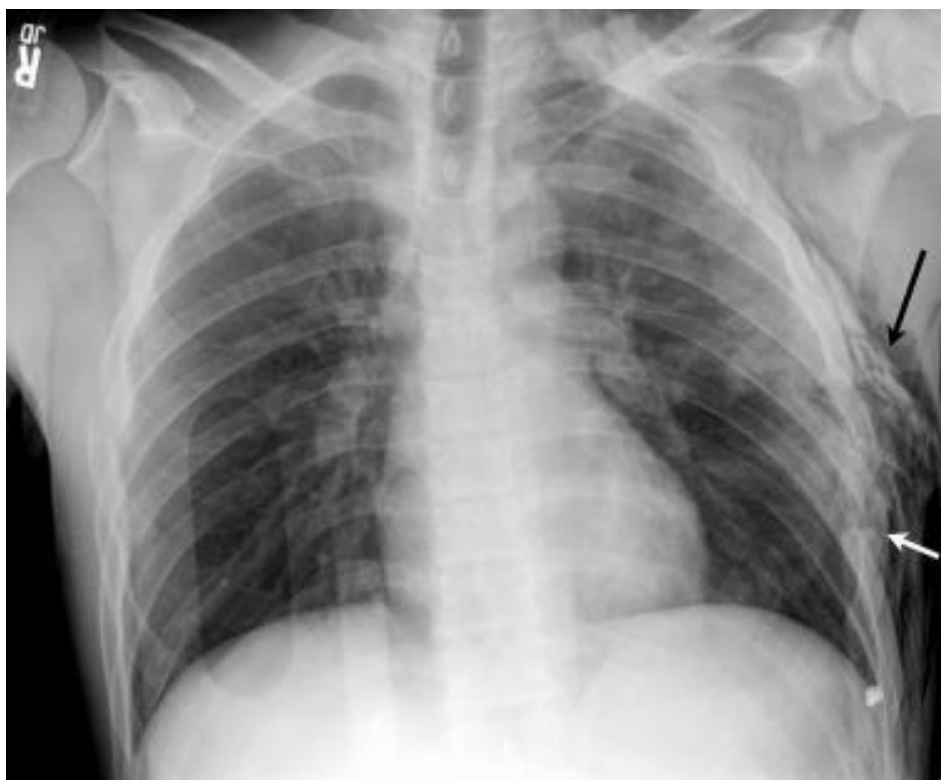Za potvrdu dijagnoze mogu se koristiti radiološke snimke ili MSCT. Kod standardnih AP (anterioposteriornih), PA (posteroanteriornih) ili LL (laterolateralnih) snimaka može biti otežano uočavanje prekida kontinuiteta rebara ili prsne kosti, pogotovo ako se zasjenjenja preklapaju ili ako je došlo do minimalne dislokacije. U takvim slučajevima mogu pomoći sagitalni i koronarni presjeci MSCT-a prsnog koša. Ove slikovne metode, pa i naprednije metode 3D rekonstrukcije mogu pomoći i u procjeni ozljeda unutarnjih organa, kao npr. kod abnormalnih obrisa medijastinuma ili kod nesrazmjerno loših vrijednosti testova plućne funkcije u odnosu na vanjski nalaz. (14.)

U odraslih osoba je radiološki nalaz hemotoraksa, pneumotoraksa ili kontuzije pluća gotovo uvijek povezan sa prijelomom rebara, neovisno je li isti prepoznat klinički.

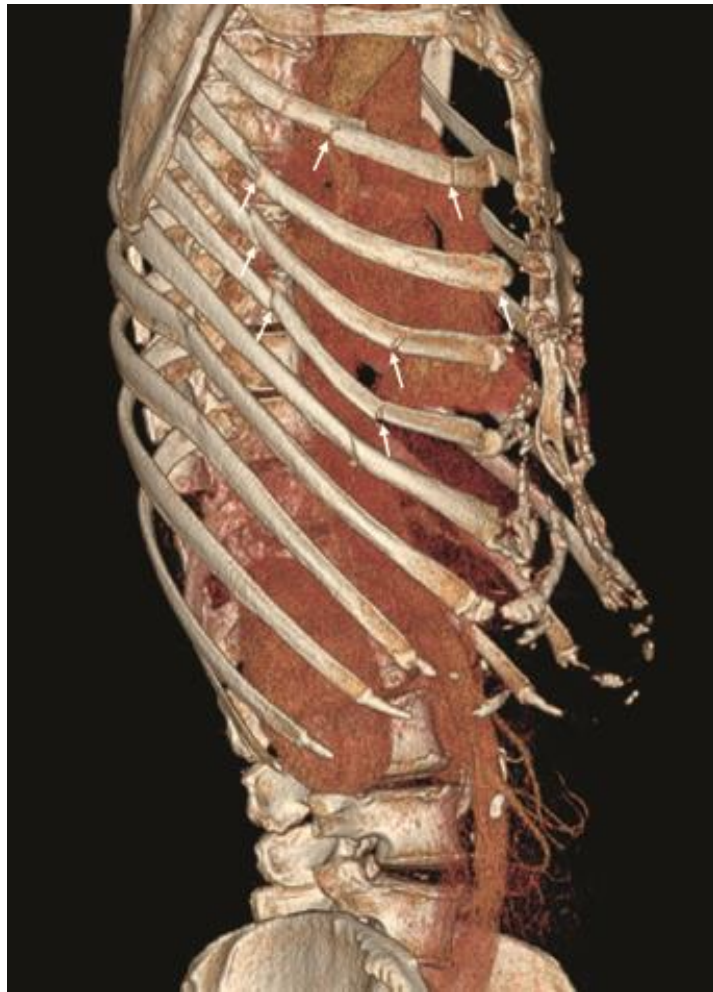Radiološke snimke rutinski se koriste za dijagnosticiranje prijeloma rebara, no neke studije pokazuju osjetljivost od samo 50%. Ponovljeno snimanje može pomoći, no nema velikog utjecaja na daljnji tok hospitalizacije ili odabir metode liječenja. Kompjutorizirana tomografija prsnog koša daleko je osjetljivija metoda. (15.)

Sve navedene slikovne metode mogu se ponoviti pri kraju hospitalizacije u svrhu evaluacije uspješnosti provedene terapije odnosno nastalih komplikacija.

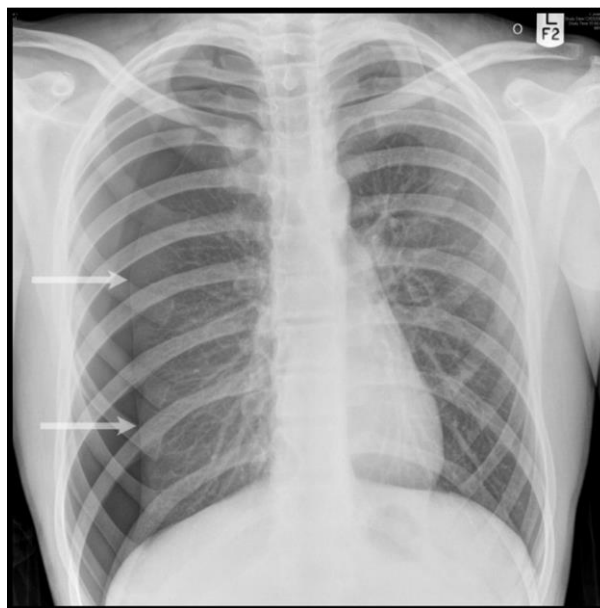Laboratorijski nalazi kod nestabilnog prsnog koša vrlo su nespecifični, odnosno može se naići na povišene upalne parametre; a određenu vrijednost po pitanju odabira metode liječenja i prognoze ima jedino plinska analiza arterijske krvi.



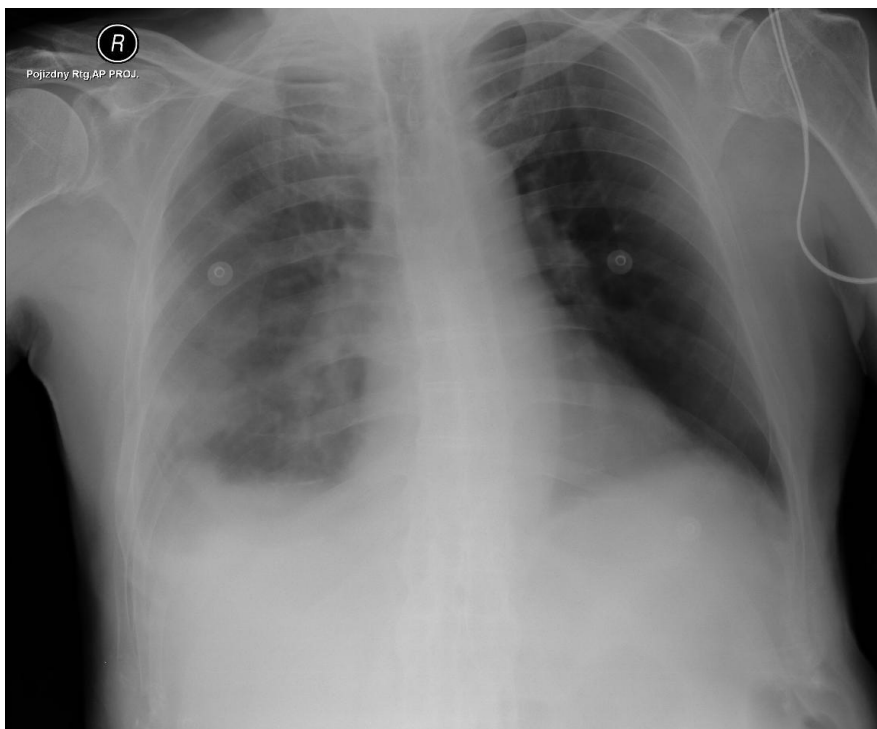
slika 3. RTG PA slika slomljenih rebara (označeno strelicama)



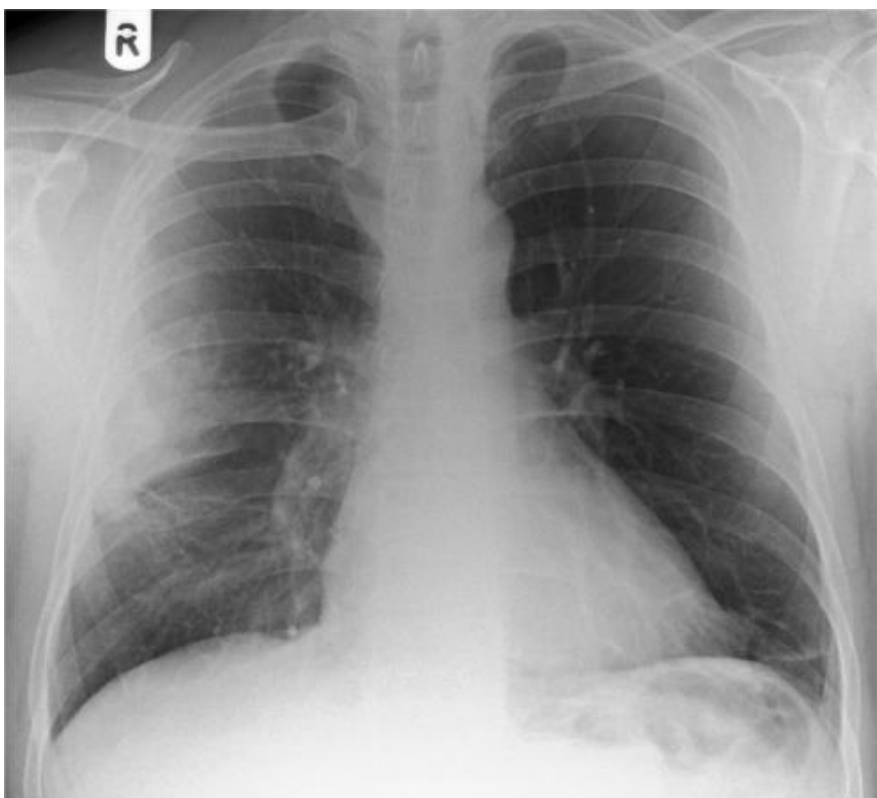
slika 4. MSCT 3D rekonstrukcija nestabilnog prsnog koša (označeno strelicama)



slika 5. RTG PA slika pneumotoraksa (označeno strelicama)



slika 6. RTG PA slika hemotoraksa



slika 7. RTG PA slika kontuzije pluća

9. Liječenje nestabilnog prsnog koša

Pacijenta s nestabilnim prsnim košem može se liječiti konzervativno ili stabilizacijom prsnog koša. Konzervativno liječenje sastoji se prvenstveno od analgezije i higijene dišnih putova. Ono se provodi ako pacijent ima mogućnost spontanog disanja. Ako nema spontanog disanja, mora se provesti stabilizacija prsnog koša. Ona može biti unutarnja – uz pomoć mehaničke ventilacije, ili vanjska – uz pomoć kirurške torakotomije uz fiksaciju rebara. Prije svega pacijentu treba stabilizirati i pratiti vitalne znakove, a po završetku liječenja provoditi fizioterapiju. (16.)

9.1. Hitna pomoć

U američkoj literaturi spominje se ‘smrtonosnih 12’ - velike ozljede prsnog koša, od kojih 6 može biti neposredno ugrožavajuće za pacijenta, dok ostalih 6 može progredirati sporije i biti klinički sakriveno. U potonje spadaju ozljede torakalne aorte, traheobronhalnog stabla i jednjaka, laceracija dijafragme, kontuzija miokarda i pluća. U neposrednih 6 pak spadaju opstrukcija dišnih putova, tenzijski i otvoreni pneumotoraks, masivni hemotoraks, tamponada srca te nestabilni prsni koš. Razumljivo je da treba dobro poznavati entitet nestabilnog prsnog koša; te kontuziju pluća, pneumotoraks i hemotoraks kao česte komplikacije; kako bi se moglo pomoći pacijentu, kako u bolničkoj hitnoj medicinskoj službi tako i na terenu. (17.)

Ovisno o dostupnoj opremi te o mogućnostima transporta, kod neposredne obrade pacijenta sa kliničkom sumnjom na nestabilni prsni koš, liječnik hitne medicinske pomoći trebao bi učiniti sljedeće: otvoriti i osigurati dišni put, dati kisik - prema potrebi i asistirano ventilirati ili intubirati, otvoriti venski put, monitorirati saturaciju krvi kisikom, monitorirati srce uz pomoć EKG-a, održavati tlak i cirkulaciju, razmišljati o mogućnosti nastanka tenzijskog pneumotoraksa i drugih hitnih stanja; te što prije kontaktirati i transportirati pacijenta u bolnicu. (18.)

9.2. Praćenje pacijenta sa nestabilnim prsnim košem

Sljedeći korak u obradi pacijenta sa nestabilnim prsnim košem sastoji se od stabilizacije i održavanja vitalnih funkcija, te od procjene težine ozljede u svrhu odlučivanja o daljnjim postupcima. U brzoj procjeni korisni podaci su vitalni parametri, plinska analiza arterijske krvi te AIS i ISS ljestvice za procjenu težine traume; a u kasnijoj fazi u obzir dolaze i slikovne metode i spirometrija, koje su ranije objašnjene.

Osnovna četiri vitalna parametra jesu tjelesna temperatura, puls ili srčana frekvencija, frekvencija disanja te krvni tlak. Kod nestabilnog prsnog koša frekvencija disanja je u pravilu povišena, dok su tlak i puls promijenjeni samo kod pacijenata sa opsežnijim ozljedama, kada im prijete ili je nastupio šok. Šok koji nastaje najčešće bude hipovolemijskog tipa, zbog razdora velikih krvnih žila u prsnom košu, no može biti i kardiogeni ili mješoviti ukoliko je zahvaćeno srce. Prema pojedinim literaturnim izvorima, peti vitalni znak može biti bol, GCS ljestvica ili pulsna oksimetrija; a svaki od njih može biti važan u odabiru najboljeg tretmana za pacijenta. Konačno, manje formalni, šesti vitalni znak obično je povezan s pojedinom medicinskom disciplinom, a u slučaju nestabilnog prsnog koša mogu biti primjenjivi razina CO₂ na kraju izdisaja ili dispnoičnost. (19.)

Plinska analiza arterijske krvi jedna je od najčešćih pretraga provedenih u JIL-u. Izvodi se uzimanjem krvi iz radijalne arterije (rjeđe brahijalne, iznimno femoralne), ili pak iz arterijskog katetera ukoliko je isti postavljen. Krv se unutar 30 minuta na sobnoj temperaturi dostavlja do uređaja za analizu. Najvažniji podaci vezani za nestabilni prsni koš koje dobivamo putem plinske analize i njihove referentne vrijednosti jesu: pH (7,35-7,45), H⁺ (35-45 nmol/L), PaO₂ (11-13 kPa ili 75-100 mmHg), PaCO₂ (4,7-6,0 kPa ili 35-45 mmHg), ukupni CO₂ (23-30 mmol/L ili 100-132 mg/dL) te saturacija O₂ (idealno iznad 92%). Podatak o saturaciji može se dobiti i neinvazivnom metodom pulsne oksimetrije, no nešto je manja osjetljivost. Vrijednosti

HCO₃⁻ i suviška baza važniji su u metaboličkim poremećajima nego u respiratornim. (20.)

AIS i ISS su ljestvice za procjenu težine ozljeda kod traumatiziranih pacijenata. Njihove vrijednosti odlično koreliraju sa prognozom; odnosno sa pojavnošću komplikacija, invaliditeta ili smrtnosti. Radi se o konsenzusnim, globalnim ljestvicama temeljenim na anatomiji, a koriste se na mnogim hitnim, intenzivnim i kirurškim odjelima. AIS, skraćena ljestvica, temelji se na dodjeljivanju jednog od pet stupnjeva težine ozljede svakoj od 9 regija na tijelu, sa maksimalnom vrijednošću 45. ISS, varijanta ljestvice izvedena iz AIS-a, izračunava se po formuli: $ISS=A^2 + B^2 + C^2$, gdje su A, B i C redom najteže ozlijeđene od 6 regija tijela i može iznositi do 75. (21.)

Odlučujući moment u donošenju odluke o nastavku liječenja jest mogućnost ili nemogućnost spontanog disanja.

9.3. Konzervativno liječenje

Ukoliko pacijent spontano diše, u pravilu se provodi konzervativno liječenje, koje se sastoji od analgezije i drugih suportivnih mjera (plućna higijena, dodavanje kisika, regulacija tekućine u tijelu i slično). Ovi se postupci u većoj mjeri preklapaju s metodama objašnjenim u poglavljima 'Praćenje pacijenata s nestabilnim prsnim košem' te 'Plućna higijena i fizioterapija'.

Kod liječenja nestabilnog prsnog koša adekvatna analgezija ima iznimnu važnost; ne samo iz opće-medicinskih, razumljivih razloga (*pacijent ne smije trpiti bol*), već i zato što se uklanjanjem elementa boli omogućavaju pokreti prsnog koša bliži fiziološkima, odnosno smanjuje se ili zaustavlja progresija respiracijske insuficijencije. Dio ovog mehanizma jest povećanje funkcionalnih plućnih volumena i poboljšano izbacivanje sekreta iz dišnog sustava.

Opioidni analgetici dani intravenski, ponekad uz dodatak nesteroidnih protuupalnih lijekova, mogu biti dovoljno efikasni za uklanjanje boli; no, potreban je oprez prilikom njihove primjene, pogotovo kod starijih osoba i kod visokih doza, kada mogu izazvati depresiju disanja. Kod suradljivih pacijenata, dobri rezultati postižu se primjenom sustava kojima oni sami mogu kontrolirati brzinu protjecanja infuzije opioida prema potrebi (PCA).

Kod manjih prijeloma, sa manjom dislokacijom koštanih ulomaka i posljedično manjom bolnošću, mogu se davati interkostalni blokovi. Lokalni anestetik uvodi se oko stražnjeg segmenta interkostalnog živca, te analgezija traje od 4 do 24 sata. Blokovi se mogu davati i kad je iz nekog razloga epiduralna anestezija kontraindicirana.

Pojedini kliničari zagovaraju primjenu otopine lokalnog anestetika izravno u pleuralnu šupljinu, no rezultati su varijabilni, a moguća je i sistemska toksičnost zbog brze apsorpcije velikog volumena koji je potreban za postizanje analgetskog učinka.

Daleko najbolja metoda, pogotovo kod teških kliničkih slika nestabilnog prsnog koša, jest kontinuirana epiduralna infuzija lokalnog anestetika, sa ili bez opioidnog lijeka. Ona dozvoljava normalno kašljanje te ne predstavlja rizik od depresije disanja. Epiduralni kateteri za ovu indikaciju tipično se postavljaju u torakalnim ili visokim lumbalnim segmentima. (22.)

9.4. Stabilizacija prsnog koša

Stabilizacija prsnog koša provodi se ukoliko pacijent ne diše spontano. Ona može biti unutarnja (intubacija i mehanička ventilacija) ili vanjska (kirurška torakotomija i fiksacija rebara). Odluka između ove dvije metode dovodi se imajući na umu opće stanje pacijenta, lokalni nalaz (veličinu ozljede, dislociranost koštanih ulomaka) te druge faktore koji mogu utjecati na risk-benefit analizu.

9.4.1. Unutarnja stabilizacija

Unutarnja stabilizacija pacijenta sa nestabilnim prsnim košem sastoji se od intubacije i mehaničke ventilacije. To se provodi uz pomoć sustava za mehaničku ventilaciju. Funkcija tih uređaja se temelji na održavanju pozitivnog tlaka tokom cijelog ili na kraju inspirija (IPPV i CPAP), no potrebna je pažljiva spirometrijska evaluacija i praćenje.

Unutarnja stabilizacija je pokazala posebno dobre rezultate kod pacijenata koji uz nestabilni prsni koš imaju i kontuziju pluća. Intubacija i ventilacija neophodne su kod životno ugroženih pacijenata, kao dio brzog uvođenja u opću anesteziju u svrhu daljnje kirurške obrade. Dodatni pozitivan učinak intubacije jest prevencija aspiracije želučanog sadržaja kod pacijenata bez svijesti ili onih s oslabljenim refleksima.

Treba izbjegavati korištenje mehaničke ventilacije kod respiratorno kompenziranih pacijenata, odnosno isključivo kao metodu liječenja nestabilnosti prsne stijenke. Duljina trajanja potrebne mehaničke ventilacije obično je određena izliječenjem kontuzije pluća, a samo kod najtežih slučajeva odlučujući moment je kirurška fiksacija odvojenih koštanih ulomaka. Prolongirana mehanička ventilacija može uzrokovati barotraumu, povećava rizik za nastanak pneumonije (21%), ARDS-a (14%) i sepse (7%); produljuje boravak u JIL-u, a smrtnost povećava na 16%.
(23.)

9.4.2. Vanjska stabilizacija

Vanjska stabilizacija sastoji se od kirurške metode torakotomije te fiksacije rebara. Fiksacija se najčešće provodi metodom osteosinteze uz pomoć pločica i intramedularnih čavala.

Kirurška fiksacija je terapijska metoda koja se koristi prvenstveno kod kompliciranijih slučajeva nestabilnog prsnog koša. Povijesno se težilo fiksaciji svakog slobodnog ulomka prsne stijenke, no s razumijevanjem podliježeće patofiziologije odnosno identifikacijom kontuzije pluća i nastanka atelektaza kao glavnih problema, u modernoj medicini to se zapostavilo. Ipak, unatrag nekoliko godina ponovno dolazi do sve češćeg odabira kirurške fiksacije u odnosu na konzervativne oblike liječenja, a razlog jesu prognostički čimbenici koji su se u nekim studijama pokazali povoljnima. To se prvenstveno odnosi na dužinu pacijentovog ostajanja u JIL-u, dužinu potrebe za mehaničkim ventilatorom, incidenciju komplikacija i dužinu hospitalizacije općenito. (24.)

Kao što je već spomenuto, kod svakog pacijenta sa nestabilnim prsnim košem treba provesti evaluaciju benefita i rizika te odlučiti prvo između konzervativnog liječenja i stabilizacije prsnog koša, što ovisi o mogućnosti spontanog disanja; a zatim i između unutarnje i vanjske stabilizacije prsnog koša. Razlozi koji mogu utjecati na odluku između unutarnje i vanjske stabilizacije mogu biti različiti.

Opće stanje pacijenta može biti važan faktor. U slučajevima kad je pacijent vitalno ugrožen, bez vrlo brze intubacije, ventilacije, a ponekad i uključivanja sustava vantjelesne cirkulacije te postavljanja na kirurški stol; on bi mogao umrijeti u roku nekoliko minuta. U takvih pacijenata, dio razloga za kirurško saniranje slomljenih rebara jest i činjenica da je potrebno napraviti neku drugu intervenciju u području toraksa, koja možda još neposrednije od samog nestabilnog prsnog koša ugrožava pacijentov život. Ako pacijent to može podnijeti, operacijski tim ponekad i tokom same operacije koja će pacijentu spasiti život donosi odluku o kirurškoj fiksaciji rebara, a sve u

svrhu smanjenja broj invazivnih zahvata, i konačno, boljeg i bržeg oporavka pacijenta.

Dalje, može se raditi o pacijentima koji nisu neposredno životno ugroženi, no kod kojih se zbog popratnih ozljeda (glava, kralježnica) ili zbog podataka o unaprijed prisutnim bolestima ili stanjima (upala pluća, kongenitalne malformacije u predjelu toraksa, neuromuskularne bolesti i drugo) može predvidjeti dugotrajna potreba za mehaničkom ventilacijom, odnosno povećana vjerojatnost za nastanak komplikacija i produživanje hospitalizacije ukoliko se odabere metoda unutarnje stabilizacije.

Treći razlog može biti i jednostavno procjena lokalnog nalaza od strane kirurga, odnosno nalaz ulomaka rebara koji protrudiraju kroz kožu ili u pluća, pa sve do vrlo dramatičnih slika u kojima se pacijentu može vidjeti dio sadržaja prsnog koša. Ovakve se kliničke slike mogu evaluirati pregledom ili uz pomoć slikovnih dijagnostičkih metoda. (25.)

Klasična kirurška metoda jest torakotomija sa fiksacijom rebara osteosintezom. Pacijente se postavlja u lateralni supini ili dekubitalni položaj. Zahvaćenim rebrima obično se prilazi putem standardnih anterolateralnih ili posterolateralnih torakotomijskih incizija te se postavljaju pločice za osteosintezu i intramedularni čavli. Oni su danas u pravilu izrađeni od titanija, a rjeđe od nekog drugog metala ili biološki inertnog sintetskog materijala. Kod jednostavnih prijeloma često se koristi Judet tip pločica, a kod kominucijskih Sanchez-Lloret tip. Navedene incizije maksimalno štede mišiće i time funkciju disanja, te se za anterolateralni pristup obično mora prerezati samo hvatište *m. serratus anteriora*. Prema međurebrenim mišićima također se postupa maksimalno pošteno, te se oni razmiču samo na mjestima gdje osteosintetske pločice trebaju ležati iznad kosti. Kad god je moguće fiksiraju se oba prijeloma duž svakog zahvaćenog rebra. Kod manje opsežnih slika nestabilnog prsnog koša mogu se fiksirati i samo prednje lomne linije, a stražnje adekvatno reponirati i pustiti da spontano zacijele. Pri kraju operacije postavljaju se jedan ili dva drena u donji hemitoraks, i jedan dren apikalno. Može se postaviti i manji dren subkutano. Kako ne bi došlo do dizlokacije, obično se postavljaju i čvrsto stežu po

dva neresorptivna šava oko svakog zahvaćenog para rebara, te se dalje šiva normalno prema slojevima. (26.)

Danas je popularna i endoskopska, odnosno minimalno invazivna kirurška metoda uz pomoć kamere, VATS. Ova metoda ima manju vrijednost kod primarnih operacija velikih ozljeda prsnog koša sa velikim dislokacijama koštanih fragmenata, gdje se još uvijek preferira klasični pristup. Određeno značenje ima kad su potrebne sekundarne, ciljane, manje intervencije na mjestima prethodnih operacija, novonastalih komplikacija, ili u svrhu evaluacije provedene terapije, jer ju pacijenti generalno dobro podnose. Primjer zahvata koji može biti rađen VATS tehnikom je pleurodezija, ili manje resekcije i biopsije pluća. (27.)

9.5. Plućna higijena i fizioterapija

Plućnu higijenu sačinjava niz metoda koje se koriste za čišćenje sekreta i sluzi iz dišnih putova. Ranije korišteni termin bio je plućna toaleta. O normalnom čišćenju dišnih putova ovisi cjelokupna plućna funkcija, od alveola preko traheobronhalnog stabla pa sve do ždrijela i usta, te je stoga razumljivo da je ono posebno važno kod stanja kod kojih je plućna funkcija unaprijed oslabljena te ima tendenciju pogoršanja – među koje spada i nestabilni prsni koš.

Plućna higijena je neodvojiva od odgovarajuće analgezije, odnosno izbjegavanja pretjeranog sediranja pacijenta i posljedične depresije disanja i fiziološkog čišćenja dišnih puteva. Osim kao dio liječenja pacijenta, plućna higijena je uz fizioterapiju neizostavan dio oporavka pacijenta po izlasku iz bolnice.

Fiziološko čišćenje pluća i traheobronhalnog stabla odvija se uz pomoć dva glavna mehanizma: djelovanjem mukocilijarnog aparata i refleksa kašljanja. Disfunkcija mukocilijarnog aparata

povezana je sa širokom paletom stanja i kroničnih bolesti dišnog sustava, dok je kod akutnih stanja važniji refleks kašljanja. Posttraumatski, plućna higijena je važna za prevenciju nastanka atelektaza, arteriovenskih *shunt*-ova, ARDS-a i, najčešće, infekcija dišnih puteva. Nadalje, ima pozitivan učinak na veličinu funkcionalnog rezidualnog kapaciteta pluća. (28.)

Neke od metoda plućne higijene koje se u skladu s težinom nestabilnog prsnog koša i općim stanjem pacijenta mogu koristiti jesu: posturalna drenaža, konvencionalna perkutorna fizioterapija, portabilni spirometri i uređaji koji funkcioniraju na principu pozitivnog tlaka (CPAP i IPPV), sukcijska uz pomoć sonde uvedene oralno ili nazalno, bronhoskopija, traheotomija. Bitno je navesti da ni jednoj od ovih metoda nije dovoljno dobro dokumentirana učinkovitost, te se provode prema individualnim potrebama i mogućnostima pacijenata i zdravstvene ustanove.

Posturalna drenaža se sastoji od postavljanja pacijenta u pronirani položaj ili bilo koji položaj u kojemu mu je traheja okrenuta naniže od zahvaćenog segmenta pluća – primjerice ukoliko je prisutna kontuzija lijevog donjeg rebrnja, pacijenta se postavlja na desni bok sa spuštenim uzglavljem. Ovo se provodi nekoliko puta dnevno po maksimalno 30 minuta, ili se u toku fizioterapije pacijenta uči da sam to čini. Kod fraktura se zbog bolnosti konvencionalna fizioterapijska mjera perkusije ili potenciranje iskašljavanja vibracijama manje koristi.

Kašljanje je funkcija koja se najbolje obavlja uz obilnu hidraciju, a dodatno se može isprovocirati lijekovima iz skupine mukokinetika i ekspektoransa. Unos tekućine posebno je teško izbalansirati kod pacijenata sa torakalnom traumom, odnosno potrebno je pronaći finu granicu između uspostavljanja hidracije dovoljne za normalnu plućnu higijenu, te izbjegavanja pretjeranog unosa koji bi pak vodio u eksudaciju tekućine u alveolarni i pleuralni prostor odnosno nastanak plućnog edema i hidrotoraksa. Dodatne otežavajuće okolnosti mogu biti ozljede krvožilnog aparata, srca ili onemogućena uspostava diureze kod npr. politraumatiziranih pacijenata.

Kod traheotomiranih pacijenata iznimno se kroz traheostomu može uvesti nekoliko kapi obične vode ili fiziološke otopine za provokaciju kašlja i rješavanje zastoja u sluzi niže u traheobronhalnom stablu.

Kod pacijenata sa živčanim ispadima rada dišne muskulature zbog same ozljede ili ranije prisutnih neuromuskularnih bolesti, za provokaciju kašlja može biti indicirana i fizioterapija insuflacijom i eksuflacijom, ili zahvati 'stiskanja' prsnog koša i 'guranja' trbuha kranijalno u ekspiriju.

Neke od kontraindikacija, pogotovo za invazivnije metode plućne higijene, jesu: povišen intrakranijalni tlak, spinalne ozljede, hemoptiza, plućna embolija, plućni edem uzrokovan srčanom kongestijom, otvorene rane na mjestima vanjskih indikacija. (29.)

10. Rasprava

Ovaj dio rada posvećen je elaboriranju određenih prognostičkih čimbenika, u smislu komparacije kirurških i konzervativnih metoda liječenja nestabilnog prsnog koša te analizi tijeka daljnjeg razvoja bolesti odnosno njenog potpunog preboljenja po izlasku iz bolnice.

Prema jednoj studiji čak 82% pacijenata sa nestabilnim prsnim košem treba biti obrađeno u JIL-u, a prosječan boravak traje 9 dana. 59% zahtijeva endotrahealnu intubaciju i mehaničku ventilaciju, prosječnog trajanja 7 dana. Ventilacija se nakon ekstubiranja mora provoditi još prosječno 5 dana. Sveukupno, prosječan pacijent mora provesti 17 dana u bolnici. Rezultati u navedenim kategorijama bili su višestruko lošiji kod pacijenata sa udruženim teškim ozljedama glave ($AIS \geq 3$ i $GCS \leq 4$), dok su kod onih sa pratećom kontuzijom pluća bili oko 30% lošiji. (9.)

Kao što je već navedeno, recentne su studije pokazale da kirurška fiksacija kod pacijenata sa nestabilnim prsnim košem povoljno utječe na prognozu, odnosno skraćuje vrijeme koje oni trebaju provesti intubirani, ventilirani, u JIL-u i u bolnici općenito, te smanjuje incidenciju nekih komplikacija. Tako su kirurški obrađeni pacijenti u prosjeku ostajali 6 dana kraće u JIL-u, te su 6 dana manje imali potrebu za mehaničkom ventilacijom, a sveukupan boravak u bolnici skraćen je za čak 11 dana. Incidencija pneumonije u odnosu na pacijente koji nisu bili kirurški obrađeni, smanjena je za čak dvije trećine. (30.)

Od komplikacija koje se javljaju kod pacijenata sa nestabilnim prsnim košem, upala pluća i sepsa su dva daleko najčešća uzroka smrti. (31.) Pacijenti koji se oporave dugoročno se najviše žale na kroničnu bol, subjektivni osjećaj dispneje, stezanje u prsima ili pak na vidljivi deformitet prsnog koša. (32.) Samo 43% pacijenata sa preboljelim nestabilnim prsnim košem se vrati na posao u punom kapacitetu. (33.) Postavlja se pitanje usuglašenja međunarodne liječničke zajednice oko najboljeg mogućeg terapijskog protokola za ovakve pacijente. Sve navedeno puno govori o težini i ozbiljnosti kako akutnog nastajanja nestabilnog prsnog koša, tako i dugoročnih posljedica.

12. Zaključci

Nestabilni prsni koš je tip prijeloma tri ili više uzastopna rebra na dva mjesta duž njihove duljine, na način da nastaje slobodan ulomak koji se prilikom disanja pokreće neovisno o pokretanju ostatka prsnog koša.

Radi se o potencijalno hitnom stanju, koje sa sobom nosi veliku učestalost komplikacija (80%), nastanka invaliditeta (60%) i smrtnost (do 20%). Najčešće komplikacije nestabilnog prsnog koša jesu: kontuzija pluća, infekcije, atelektaze, hemotoraks, pneumotoraks, ARDS.

Ozljede su prema statistikama 4. po redu uzrok smrti u svijetu. 25% svih ozljeda čine ozljede prsnog koša, a 40% ozljeda prsnog koša čine prijelomi rebara. Otprilike 8% prijeloma rebara manifestira se slikom nestabilnog prsnog koša.

Demografska skupina najviše pogođena ovim tipom ozljede su muškarci mlađi od 40 godina, i to tri puta češće nego žene. Tipičan mehanizam nastanka nestabilnog prsnog koša jest utjecaj tupe udarne sile na prsni koš: prometne nesreće, padovi i nasilje.

Klinička slika nestabilnog prsnog koša temelji se na trijasu simptoma: paradokšno disanje, bol i dispneja. Dijagnoza se postavlja na temelju kliničke slike, uz radiološku potvrdu.

Dva modaliteta liječenja nestabilnog prsnog koša jesu: konzervativno liječenje te stabilizacija. Izbor između tih metoda ovisi o pacijentovoj mogućnosti spontanog disanja. Konzervativno liječenje temelji se na adekvatnoj analgeziji i drugim suportivnim metodama. Stabilizacija može biti unutarnja (endotrahealna intubacija i mehanička ventilacija) i vanjska (kirurška – torakotomija i fiksacija rebara osteosintezom). Kirurška stabilizacija pokazala je povoljan učinak na prognozu kod ovakvih pacijenata, prvenstveno što se tiče trajanja liječenja i pojave komplikacija. Prije liječenja potrebno je stabilizirati pacijentove vitalne parametre, a tokom i nakon liječenja provoditi plućnu higijenu i fizioterapiju.

13. Sažetak

Nestabilni prsni koš je potencijalno hitno stanje koje se javlja kod prijeloma triju ili više susjednih rebara na dva ili više mjesta. To je česta vrsta ozljede uzrokovana nepenetrantnom traumom na prsni koš; kao kod prometnih nesreća, nasilja i padova. Češće se događa kod muškaraca, pogotovo mlađih. Ovakav događaj dovodi do nastajanja slobodnog ulomka koji se, paradoksalno, uvlači prilikom inspirija, a izbočuje prilikom ekspirija. To je uz bol i dispneju glavni simptom. Najznačajnija komplikacija i popratna patofiziologija jest kontuzija pluća, a mogu se javiti i atelektaze, infekcije, pneumotoraks, respiratorna insuficijencija i druge. Dijagnoza se postavlja iz kliničke slike i slikovnih pretraga. Pacijent obično mora biti obrađen u JIL-u. Liječenje se može sastojati od stabilizacije pacijenta, analgezije, endotrahealne intubacije i mehaničke ventilacije, torakotomije i kirurške fiksacije rebara, higijene dišnih puteva i fizioterapije. Dugoročno, ovaj tip ozljede nosi sa sobom puno komplikacija, invalidnosti pa i veliku smrtnost. U budućnosti je potrebno poboljšati i standardizirati terapijske protokole.

14. Summary

Flail chest is a potential emergency which occurs when three or more ribs are fractured on two or more sites. It is a common type of injury caused by blunt trauma to the chest, as seen in traffic accidents, violence and falls. It is more common in men, especially younger ones. This occurrence generates an unstabilised piece of the chest wall, which moves paradoxically, in an opposite way compared to the rest of the chest wall during the inhalation and exhalation. This is a major symptom, along with pain and dyspnea. The most common complication and adjacent pathology is the lung contusion, but atelectases, infections, pneumothorax, respiratory failure and others can also occur. Flail chest is diagnosed via the clinical examination and imaging techniques. The patient usually has to be situated in an ICU. Therapy can consist of stabilisation, analgesia, endotracheal intubation and mechanical ventilation, thoracotomy and fixation of the ribs, pulmonary hygiene and physiotherapy. Speaking long-term, this type of injury has a lot of complications, and causes a lot of disability and death. In the future, we should standardize therapy protocols and make them better.

15. Literatura

- (1.) Šoša, Sutlić, Stanec i suradnici. *Kirurgija*. Zagreb: Naklada Ljevak; 2007.
- (2.) Križan. *Kompendij anatomije čovjeka: za studente opće medicine i stomatologije*. 3.izd.
Dio 3: Pregled građe grudi, trbuha, zdjelice, noge i ruke. Zagreb: Školska knjiga; 1997.
- (3.) Guyton, Hall. *Medicinska fiziologija*. 12.izd. Zagreb: Medicinska naklada; 2012.
- (4.) World Health Organization. *The top 10 causes of death worldwide*. Fact sheet. 2014.
dostupno na: <http://www.who.int/mediacentre/factsheets/fs310/en/>
- (5.) Ziegler, Agarwal. *The morbidity and mortality of rib fractures*. Trauma, vol. 37; 1994.
- (6.) Recinos, Inaba, Dubose. *Epidemiology of sternal fractures*. The American Journal of Surgery, vol. 75. 2009.
- (7.) Heron. *Deaths: Leading Causes for 2014*. National Vital Statistics Report, vol. 65. 2016.
- (8.) Dehghan, de Mestral, Michael, McKee. *Flail chest injuries: A review of outcomes and treatment practices from the National Trauma Data Bank*. Lippincott, Williams & Wilkins. 2013.
- (9.) Athanassiadi, Theakos, Kalantzi, Gerazounis. *Prognostic factors in flail-chest patients*. European Journal of Cardiothoracic Surgery, vol. 38. 2010.
- (10.) Ochi, Furuya, Ikari, Taniguchi. *Sites, frequencies, and causes of self-reported fractures in 9,720 rheumatoid arthritis patients: a large prospective observational cohort study in Japan*. Archives of Osteoporosis, vol. 8. 2013.

- (11.) Shorr, Rodriguez, Indeck, Crittenden. Blunt chest trauma in the elderly. *Journal of Trauma*, vol. 29. 1989.
- (12.) Lee, Chu, Tsai. *Isolated Bilateral First-rib Fractures*. *Journal of Emergency Medicine*. 2008.
- (13.) Molnar. *(Video assisted) thoracoscopic surgery: Getting started*. *Journal of Minimal Access Surgery*, vol. 3. 2007.
- (14.) Sangster, Gonzalez-Belcos, Carbo. *Blunt traumatic injuries of the lung parenchyma, pleura, thoracic wall, and intrathoracic airways: multidetector computer tomography findings*. *Emergency Radiology*, vol. 14. 2007.
- (15.) Magu, Yadav, Agarwal. *Computed tomography in blunt chest trauma*. *Indian Journal of Chest Diseases and Allied Sciences*, vol. 51. 2009.
- (16.) Simon, Ebert, Bokhari, Capella. *Management of pulmonary contusion and flail chest: an Eastern Association for the Surgery of Trauma practice management guideline*. *Journal of Trauma and Acute Care Surgery*, vol. 73. 2012.
- (17.) Yamamoto, Schroeder, Morley, Beliveau. Thoracic trauma: the deadly dozen. *Critical Care Nursing Quarterly*, vol. 28. 2005.
- (18.) *Zbrinjavanje nestabilnog prsnog koša - postupak*. Hitna stanja. 2015.
dostupno na: <http://www.hitnapomoc.net/nestabilni-prsni-kos/>
- (19.) Holcomb, Salinas, McManus, Miller. *Manual vital signs reliably predict need for life-saving interventions in trauma patients*. *The Journal of Trauma and Acute Care Surgery*, vol. 59. 2005..

- (20.) *Arterial Blood Gases - Indications and interpretation*. 2010.
dostupno na: <https://patient.info/doctor/>
- (21.) Copes, Champion, Sacco, Lawnick. *The Injury Severity Score revisited*. The Journal of Trauma, vol.29. Lippincott, Williams & Wilkins. 1988.
- (22.) Desai. *Pain management & pulmonary dysfunction*. Critical Care Clinics, vol. 15. 1999.
- (23.) Richardson, Adams, Flint. *Selective management of flail chest and pulmonary contusion*. Annals of Surgery, vol. 196. 1982.
- (24.) Coughlin, Ng, Rollins, Forward. *Management of rib fractures in traumatic flail-chest: a meta analysis of randomised controlled trials*. Bona & Joint Journal, vol. 98. 2016.
- (25.) Cataneo, Cataneo, de Oliveira, Aruda. *Surgical versus nonsurgical interventions for flail chest*. Cochrane Database of Systematic Reviews. 2015.
- (26.) Sanchez-Lloret, Letang, Calleja, Canalis. *Indication and surgical treatment of the traumatic flail chest syndrome: an original technique*. Thoracic and Cardiovascular Surgery. 1982.
- (27.) Shields, Thomas. *General Thoracic Surgery*. Lippincott Williams & Wilkins. 2004.
- (28.) Michaels AJ. *Management of post traumatic respiratory failure*. Critical Care Clinics, vol. 20. 2004.
- (29.) Stiller K. *Physiotherapy in intensive care: towards an evidence-based practice*. CHEST Journal, vol. 118. 2000.

- (31.) Nirula, Diaz, Trunkey, Mayberry. *Rib fracture repair: Indications, technical issues, and future directions*. World Journal of Surgery, vol. 33. 2009.
- (32.) Kerric-Valentic, Arthur, Mullins, Pearson, Mayberry. *Rib fracture pain and disability: can we do better?* Journal of Trauma, vol. 54. 2003.
- (33.) Landercasper, Cogbill, Lindesmith. *Long-term disability after flail chest injury*. Journal of Trauma, vol. 24. 1984.

16. Životopis

Danko Đurđević rođen je 04.04.1992. u Puli od majke Gordane i oca Galdina. Djetinjstvo provodi u Poreču, a kasnije živi u Vrsaru. 1999. upisuje Osnovnu Školu u Poreču, 2007. Gimnaziju i strukovnu školu Jurja Dobrile u Pazinu, te 2011. Medicinski fakultet Sveučilišta u Rijeci. Od malena pokazuje interes za matematiku, prirodne znanosti i glazbu. Tečno govori engleski i talijanski jezik.