

# IMUNOPATOGENEZA VITILIGA I POVEZANOST S DRUGIM BOLESTIMA I SINDROMIMA

---

**Radolović, Andrea**

**Master's thesis / Diplomski rad**

**2017**

*Degree Grantor / Ustanova koja je dodijelila akademski / stručni stupanj:* **University of Rijeka, Faculty of Medicine / Sveučilište u Rijeci, Medicinski fakultet**

*Permanent link / Trajna poveznica:* <https://um.nsk.hr/um:nbn:hr:184:316447>

*Rights / Prava:* [In copyright](#)/[Zaštićeno autorskim pravom.](#)

*Download date / Datum preuzimanja:* **2024-11-30**



*Repository / Repozitorij:*

[Repository of the University of Rijeka, Faculty of Medicine - FMRI Repository](#)



SVEUČILIŠTE U RIJECI  
MEDICINSKI FAKULTET  
INTEGRIRANI PREDDIPLOMSKI I DIPLOMSKI  
SVEUČILIŠNI STUDIJ MEDICINE

Andrea Radolović

IMUNOPATOGENEZA VITILIGA I POVEZANOST S DRUGIM BOLESTIMA I  
SINDROMIMA

Diplomski rad

Rijeka, 2017.

SVEUČILIŠTE U RIJECI  
MEDICINSKI FAKULTET  
INTEGRIRANI PREDDIPLOMSKI I DIPLOMSKI  
SVEUČILIŠNI STUDIJ MEDICINE

Andrea Radolović

IMUNOPATOGENEZA VITILIGA I POVEZANOST S DRUGIM BOLESTIMA I  
SINDROMIMA

Diplomski rad

Rijeka, 2017.

Mentor rada: Prof.dr.sc. Marija Kaštelan, redoviti profesor u trajnom zvanju

Diplomski rad ocijenjen je dana 14. lipnja 2017. u/na Medicinskom fakultetu Sveučilišta u

Rijeci pred Povjerenstvom u sastavu:

1. Prof.dr.sc.Ines Brajac
2. Izv.prof.dr.sc. Larisa Prpić Massari
3. Doc.dr.sc. Sandra Peternel

Rad sadrži 41 stranicu, 5 slika, 72 literaturna navoda.

## **ZAHVALA**

*Zahvaljujem se mentorici prof.dr.sc. Mariji Kaštelan na pomoći, strpljenju, korisnim savjetima i uloženom vremenu tijekom izrade diplomskog rada.*

*Posebnu zahvalu upućujem roditeljima i dečku koji su mi bili najveća podrška tijekom studiranja, te ostaloj obitelji i prijateljima na savjetima i razumijevanju.*

# SADRŽAJ

1. UVOD .....	1
2. SVRHA RADA .....	2
3. IMUNOPATOGENEZA VITILIGA .....	3
3.1. Imuno-regulatorni geni .....	4
3.2. Imunološke značajke melanocita .....	4
3.3. Uloga autoprotutijela u patogenezi vitiliga .....	5
3.4. Uloga CD4+ pomoćničkih i CD8+ citotoksičnih limfocita T u patogenezi vitiliga.....	7
3.5. Uloga Th17 limfocita u patogenezi vitiliga .....	8
3.6. Regulacijski limfociti T u patogenezi vitiliga .....	8
3.7. Uloga makrofaga, dendritičkih i NK stanica u patogenezi vitiliga .....	10
3.8. Citokini u patogenezi vitiliga .....	11
3.9. Imuno-regulatorne mikro RNA u patogenezi vitiliga.....	12
4. KLINIČKA SLIKA I OBLICI .....	13
5. POVEZANOST S DRUGIM BOLESTIMA I SINDROMIMA .....	20
5.1. Vitiligo i pridružene bolesti .....	20
5.2. Vitiligo i autoimuni sindromi .....	22
6. SUVREMENE TERAPIJSKE MOGUĆNOSTI.....	23
6.1. Topička terapija .....	24
6.2. Fototerapija.....	25
6.3. Sustavna terapija.....	26

6.4. Kirurška terapija .....	26
6.5. Alternativne metode .....	27
7. RASPRAVA.....	28
8. ZAKLJUČCI.....	30
9. SAŽETAK.....	31
10. SUMMARY .....	32
11. LITERATURA.....	33
12. ŽIVOTOPIS .....	41

## POPIS SKRAĆENICA I AKRONIMA

ANA – engl. *Antinuclear antibodies*

Anti-TG – engl. *Thyroglobulin antibody*

Anti-TPO – engl. *Thyroid peroxidase antibody*

APECED – engl. *Autoimmune polyendocrinopathy-candidiasis-ectodermal dystrophy*

CIQTNF6 – engl. *CIq and tumour necrosis factor-related protein 6*

CCL22 – engl. *C-C motif chemokine 22*

CD68 – engl. *Cluster of differentiation 68*

CLA – engl. *Cutaneous leucocyte-associated antigen*

CTLA-4 – engl. *Cytotoxic T-lymphocyte-associated antigen 4*

DAF – engl. *Decay-accelerating factor*

DCT – engl. *Dopachrome tautomerase*

DHA – engl. *Dihydroxyacetone*

FoxP3 – engl. *Forkhead box protein 3*

GM-CSF – engl. *Granulocyte-macrophage colony-stimulating factor*

GrB – engl. *Granzyme B*

GTP – engl. *Guanosine-5'-triphosphate*

HLA – engl. *Human leukocyte antigen*

Hsp90 – engl. *Heat shock protein 90*

ICAM-1 – engl. *Intercellular adhesion molecule-1*

IFN- $\gamma$  – engl. *Interferon-gamma*

IgG1 – engl. *Immunoglobulin G1*

IL-17A mRNA – engl. *Interleukin-17A messenger RNA*

IL2RA – engl. *Interleukin-2 receptor alpha chain*



LAMP – engl. *Lysosomal-associated membrane protein*

LMNA – engl. *Lamin A*

MART1 – engl. *Melanoma antigen recognized by T cells 1*

MCHR1 – engl. *Melanin-concentrating hormone receptor 1*

MCP – engl. *Membrane cofactor protein*

MHC – engl. *Major histocompatibility complex*

MIF – engl. *Macrophage migration inhibitory factor*

MiRNAs – engl. *MicroRNAs*

NB-UVB – engl. *Narrow-band ultraviolet B*

NK-stanice – engl. *Natural killer*

NSV – nesegmentalni vitiligo

PMEL – engl. *Premelanosome protein*

Prf – engl. *Perforin*

PTPN22 – engl. *Protein tyrosine phosphatase, non-receptor type 22*

PUVA – engl. *Psoralen and ultraviolet A*

RNA – engl. *Ribonucleic acid*

SCF – engl. *Stem cell factor*

SV – segmentalni vitiligo

TGF- $\beta$  – engl. *Transforming growth factor beta*

Th – engl. *T helper*

Tj. – to jest

TNF- $\alpha$  – engl. *Tumor necrosis factor-alpha*

TRAIL – engl. *TNF-related apoptosis-inducing ligand*

Treg – engl. *T-regulatory*

TRP-1 – engl. *Tyrosinase-related protein 1*

TSH – od engl. *Thyroid-stimulating hormone*

Tzv. – takozvani

UBASH3A – engl. *Ubiquitin associated and SH3 domain-containing protein A*

UBC – engl. *Ubiquitin-conjugating enzyme*

Ur. – urednik

VASI – engl. *Vitiligo area scoring indeks*

VGICC – engl. *Vitiligo Global Issues Consensus Conference*

## 1. UVOD

Vitiligo je stečeni poremećaj pigmentacije kože, kose i/ili sluznica u kojem dolazi do gubitka funkcionalnih melanocita epidermisa i folikula dlake (1,2). Riječ vitiligo dolazi od latinske riječi *vitellus*, što znači tele (3). Jedan je od najčešćih poremećaja pigmentacije, a točan uzrok uništenja melanocita nije poznat (4,5).

Smatra se da je vitiligo multifaktorijalna poligenska bolest koja u konačnici dovodi do gubitka melanocita, uzrokujući unakaženost, osjetljivost na sunce i teške psihosocijalne posljedice. Zbog tih razloga, treba imati na umu da je vitiligo više od samo kozmetičkog poremećaja i bitno je razmotriti njegove potencijalne učinke na zdravlje oboljelih (4).

Procjenjuje se da prevalencija vitiliga u Republici Hrvatskoj iznosi 1,6%, a u svijetu 0.5 do 1% (2,3,4). Podjednako zahvaća oba spola i nazočan je u svim etničkim skupinama (5). Bolest može zahvatiti bilo koju dobnu skupinu, ali 50% svih slučajeva bolesti dijagnosticira se prije dvadesete godine života i najčešće dolazi do progresije depigmentacija tijekom godina (2,4,5). Oko 30% oboljelih od vitiliga ima pozitivnu obiteljsku anamnezu (5).

Neki autori inicijalni nastup simptoma pripisuju emocionalnom stresu, bolestima ili traumama kože kao što su opekline od sunca. Čimbenici rizika za razvoj vitiliga uključuju nasljeđe, autoimune bolesti (osobito Hashimotov tireoiditis) i pojedine sustavne bolesti (dijabetes melitus, perniciozna anemija, Addisonova bolest i hipoparatiroidizam). Zanimljiva je činjenica da su bolesnici koji su bili podvrgnuti transplantaciji koštane srži ili primali limfocitne transfuzije od donora koji je bolovao od vitiliga i sami razvili vitiligo (5).

Klinički se vitiligo očituje pojavom bijelih oštro ograničenih makula i plakova, a viša stopa učestalosti u osoba tamnije puti ukazuje da je vitiligo vidljiviji na tamnije pigmentiranoj koži (6).

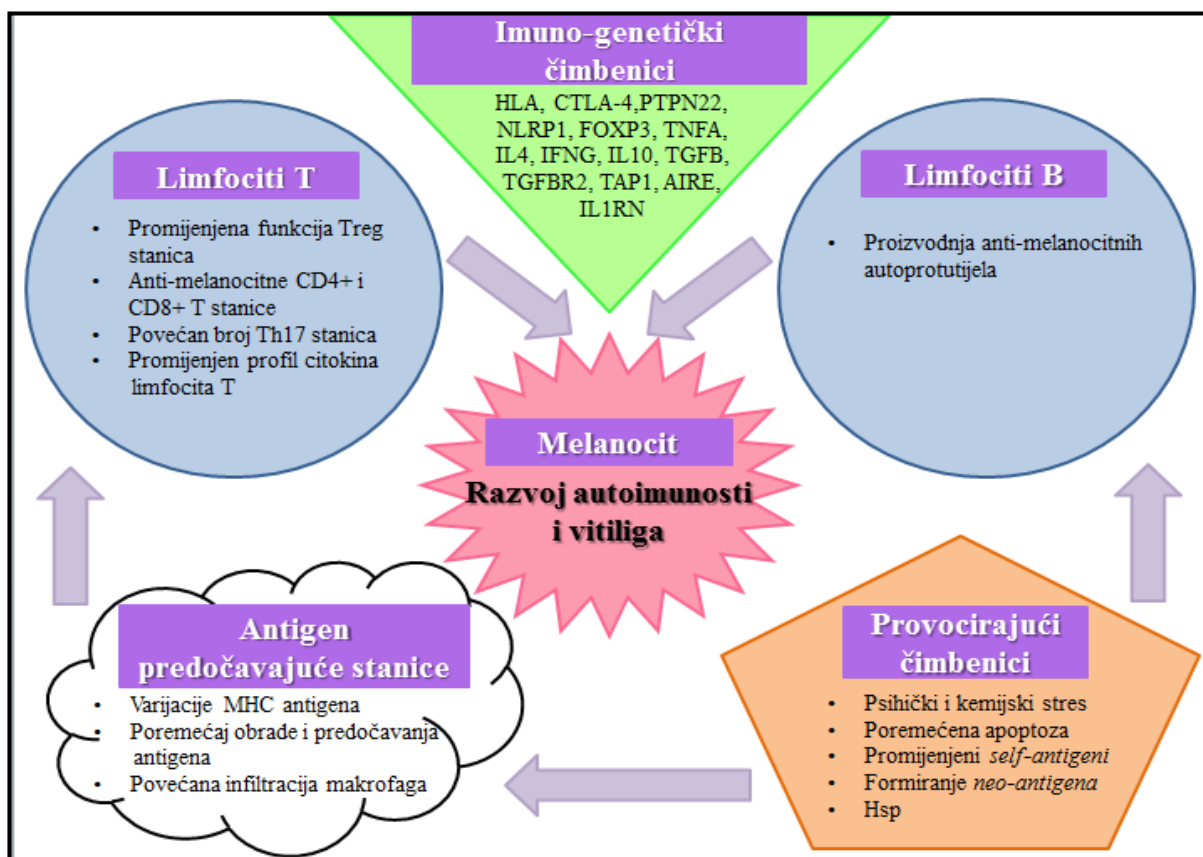
## **2. SVRHA RADA**

Svrha rada je na temelju dostupne literature prikazati imunopatogenezu vitiliga i povezanost s drugim bolestima i sindromima. U radu će se također opisati i pojasniti specifična obilježja kliničke slike i oblici bolesti te raspraviti suvremene terapijske mogućnosti u liječenju vitiliga.

### 3. IMUNOPATOGENEZA VITILIGA

Mnogi su čimbenici uključeni u etiologiju i patogenezu vitiliga: infekcije, stres, neuralne abnormalnosti, neodgovarajuća adhezija melanocita i genetska podložnost (7,8). Međutim, patogeneza vitiliga još uvijek ostaje nepoznata (1).

Biokemijska hipoteza tvrdi da je destrukcija melanocita posljedica nakupljanja toksičnih metabolita melanogeneze, defektne obrane od slobodnih radikala i suviška vodikovog peroksida (7). Osim toga, mnoge studije ukazale su na ulogu stanične i humoralne imunosti u patogenezi vitiliga (9,10). Ovo poglavlje usredotočuje se na dostupne dokaze koji podržavaju uključivanje autoimunosti u etiologiju i patogenezu vitiliga.



**Slika 1. Razvoj autoimunih odgovora protiv melanocita u vitiligu**

Izvor: Dwivedi M, Laddha NC, Weetman AP, Begum R, Kemp H. Vitiligo - A Complex Autoimmune Skin Depigmenting Disease. U: Chatzidionysiou K, ur. Autoimmunity - Pathogenesis, Clinical Aspects and Therapy of Specific Autoimmune Diseases. Rijeka: InTech; 2015. 154.

### 3.1. Imuno-regulatorni geni

Uloga imuno-regulatornih gena u razvoju vitiligo opsežno je dokumentirana (8). Povezivanje određenog alela glavnog sustava tkivne podudarnosti (MHC, od engl. *Major histocompatibility complex*) s vitiligom upućuje na važnu vezu između etiologije bolesti i poremećenog prikaza određenih antigena imunološkom sustavu. Nedavno je utvrđeno da su aleli humanih leukocitnih antigena (HLA, od engl. *Human leukocyte antigen*), HLA-A\*3301, HLA-B\*4403 i HLA-DRB1\*0701, s visokom učestalošću nađeni u Indijaca oboljelih od vitiliga u usporedbi sa zdravim kontrolama (11). U Europljana, vitiligo primarno pokazuje povezanost s HLA-A regijom klase I, naročito s HLA-A\*0201, te s regijom klase II između alela HLA-DRB1 i HLA-DQA1 (12,13). Nadalje, kineske studije pokazale su povezanost vitiliga s MHC regijom klase I, između HLA-B i HLA-C antigena te s regijom klase III (14,15).

Ostali imuno-regulatorni geni koji sadrže jednonukleotidni polimorfizam povezan s podložnošću za vitiligo jesu: gen PTPN22 (od engl. *Protein tyrosine phosphatase, non-receptor type 22*), interleukin (IL)2RA (od engl. *Interleukin-2 receptor alpha chain*), UBASH3A (od engl. *Ubiquitin-associated and SH3 domain-containing protein A*), i C1QTNF6 (od engl. *C1q and tumour necrosis factor-related protein 6*) (12).

### 3.2. Imunološke značajke melanocita

Nekoliko je studija pokazalo poremećenu ekspresiju HLA-DR antigena i povećanu ekspresiju intercelularne adhezijske molekule tipa 1 (ICAM-1, od engl. *Intercellular adhesion molecule-1*) na perilezijskim melanocitima oboljelih od vitiliga u usporedbi s melanocitima

zdrave kože (7). Ove molekule imaju važnu ulogu u predočavanju antigena i aktivaciji pomoćničkih T (Th, od engl. *T helper*) limfocita, stoga njihova ekspresija može doprinijeti anti-melanocitnom staničnom imunološkom odgovoru u vitiligu (7,9).

Melanociti su kod zdravih ljudi, ali i u oboljelih od vitiliga sposobni eksprimirati MHC molekule klase I, što može dovesti do interakcije s destruktivnim citotoksičnim limfocitima T. Doista, melanociti imaju sposobnost obrade i predočavanja antigena, što ih može učiniti metama T-stanicama posredovane citotoksičnosti. Zaključno, u perilezijskim biopsijama kod vitiliga, melanociti eksprimiraju biljege makrofaga CD68 (od engl. *Cluster of differentiation 68*) i CD36 uz smanjene razine membranskih regulatora aktivacije komplementa, uključujući proteine DAF (od engl. *Decay-accelerating factor*) i MCP (od engl. *Membrane cofactor protein*), što ukazuje na osjetljivost ovih stanica na napad makrofaga i sustava komplementa (7).

### **3.3. Uloga autoprotutijela u patogenezi vitiliga**

Melanocitna autoprotutijela otkrivena su u serumima oboljelih od vitiliga u značajno većoj razini, nego u zdravih osoba (7,10). Autoprotutijela su povezana s proširenošću lezija i nazočna su u 93% bolesnika s 5-10% kože zahvaćene promjenama, a u 50% bolesnika s manje od 2% kože zahvaćene depigmentacijama (7). Osim toga, bolesnici s aktivnim vitiligom imaju veće razine melanocitnih autoprotutijela u usporedbi s onima koji imaju stabilnu bolest (7,16). Melanocitna autoprotutijela pripadaju podskupinama imunoglobulina (Ig)G1 (od engl. *Immunoglobulin G1*), IgG2 i IgG3, iako su studije također otkrile da su razine IgA melanocitnih autoprotutijela povezane s aktivnošću bolesti. Identificirano je nekoliko meta melanocitno-specifičnih autoprotutijela, uključujući tirozinazu i proteine TRP-

1 (od engl. *Tyrosinase-related protein 1*), TRP-2, PMEL (od engl. *Premelanosome protein*) i gvanozin-trifosfat (GTP, od engl. *Guanosine-5'-triphosphate*) vezujući protein Rab38 (7).

U oboljelih od vitiliga otkrivena su i autoprotutijela usmjerena protiv molekula koje specifično ne eksprimiraju melanociti, uključujući MCHR1 (od engl. *Melanin-concentrating hormone receptor 1*), gama-enolazu, alfa-enolazu, protein toplinskog šoka 90 (Hsp, od engl. *Heat shock protein 90*), osteopontin, UBC (od engl. *Ubiquitin-conjugating enzyme*), čimbenik inicijacije translacije 2, tirozin hidroksilazu i LMNA (od engl. *Lamin A*) (7,17,18). Štoviše, organ-specifična autoprotutijela, posebice protiv štitnjače, nadbubrežnih žlijezda, želučanih parijetalnih stanica i stanica Langerhansovih otočića gušterače, obično se nalaze u oboljelih od vitiliga, zajedno s antinuklearnim autoprotutijelima (ANA, od engl. *Antinuclear antibodies*) i IgM-reumatoidnim faktorom. Otkriveno je da s aktivnošću i proširenošću vitiliga koreliraju i keratinocitna autoprotutijela.

S obzirom na patogenost, autoprotutijela mogu dovesti do oštećenja sustava komplementa i o protutijelima-ovisne stanične citotoksičnosti protiv melanocita *in vitro* i *in vivo*. Pasivna imunizacija golih miševa kojima je presađena ljudska koža također je pokazala da IgG bolesnika s vitiligom može potaknuti uništavanje melanocita. Nadalje, melanocitna autoprotutijela bolesnika s vitiligom mogu potaknuti ekspresiju HLA-DR i ICAM-1 uz otpuštanje IL-8 iz melanocita (7). Takve promjene povećavaju antigen-predočujuću aktivnost melanocita, omogućavajući antigen-specifičan napad efektorskih stanica. Nedavna istraživanja pokazala su da je 69% testiranih seruma oboljelih od vitiliga potaknulo razdvajanje melanocita u rekonstruiranom modelu epidermisa, iako to nije bilo povezano ni s proširenošću, a ni s aktivnošću bolesti (19). Konačno, melanocitna autoprotutijela izolirana iz oboljelih od vitiliga, ali ne i iz zdravih kontrola, mogu prodrijeti u kultivirane melanocite i potaknuti ih da započnu apoptozu (20).



### 3.4. Uloga CD4+ pomoćničkih i CD8+ citotoksičnih limfocita T u patogenezi vitiliga

Prvi dokazi o mogućoj ulozi limfocita T u patogenezi vitiliga dolaze iz studije u kojoj su cirkulirajući autoreaktivni CD8+ limfociti T koji prepoznaju melanocitne antigene, MART1 (od engl. *Melanoma antigen recognized by T cells 1*), PMEL i tirozinazu, otkriveni u oboljelih od vitiliga (7). Periferni CD8+ limfociti T prevladavaju u aktivnoj u usporedbi sa stabilnom bolesti, a njihova razina korelira s proširenošću depigmentacija (7,21). Oni također eksprimiraju visoke razine CLA (od engl. *Cutaneous leucocyte-associated antigen*) antigena i pokazuju citotoksičnu reaktivnost prema melanocitima.

Patohistološkim istraživanjima kožnih biopsija oboljelih od vitiliga utvrđeno je da se infiltrirajući citotoksični i pomoćnički limfociti T nakupljaju na periferiji kožnih lezija (7). Štoviše, značajno povećanje broja CD4+ i CD8+ limfocita T u koži koja okružuje lezije otkriveno je u stabilnim i aktivnim slučajevima vitiliga (22). Opisani perilezijski limfociti T pretežito pokazuju Th1 stanični-profil izlučivanja citokina poput tumor nekrotizirajućeg čimbenika-alfa (TNF- $\alpha$ , od engl. *Tumor necrosis factor-alpha*) i interferona-gama (IFN- $\gamma$ , od engl. *Interferon-gamma*), koji potiču prodiranje limfocita T u kožu povećanjem ekspresije ICAM-1 na ciljnim stanicama (7,23). Većina infiltrirajućih limfocita T je aktivirana, što je naznačeno ekspresijom HLA-DR antigena i nazočnošću granzim (GrB, od engl. *Granzyme B*) i perforin (Prf, od engl. *Perforin*) pozitivnih citotoksičnih limfocita T. Postoje i dokazi o smanjenju regulacije Th2 limfocita T u epidermisu oboljelih od vitiliga. To je u korelaciji s povećanom nazočnošću infiltracijskih limfocita T koji pokazuju Th1 stanični-profil izlučivanja citokina, što je u skladu sa stanicama posredovanom organ-specifičnom autoimunosti (7).

Koristeći model eksplantata kože za ispitivanje efektorskih funkcija perilezijskih CD8+ limfocita T koji prepoznaju melanocitne antigene, MART1, PMEL i tirozinazu,

utvrđeno je da oni infiltriraju normalno pigmentiranu kožu i uništavaju melanocite (9). Kapacitet citotoksičnih limfocita T za oštećivanje melanocita također je zabilježen u eksperimentalnom mišjem modelu vitiliga: melanocite su uništili CD8<sup>+</sup> limfociti T prepoznavajući H2-Kb-vezujući peptid izveden iz DCT (od engl. *Dopachrome tautomerase*) (7).

### **3.5. Uloga Th17 limfocita u patogenezi vitiliga**

Povećani broj Th17A<sup>+</sup> limfocita nalazi se na rubovima kožnih lezija vitiliga. Povišene razine IL-17A mRNA (od engl. *Interleukin-17A messenger RNA*) također su nazočne na istoj lokalizaciji, što ukazuje na nazočnost aktivnih Th17 limfocita u kožnim lezijama oboljelih od vitiliga. *In vitro*, citokini povezani s Th17 limfocitima izravno utječu na melanocitnu aktivnost i funkciju, uključujući smanjenje lučenja melanina i smanjivanje melanocita. IL-17A potiče značajnu proizvodnju IL-1 $\beta$ , IL-6 i TNF- $\alpha$  iz rezistentnih kožnih stanica kao što su keratinociti i fibroblasti (7,24).

### **3.6. Regulacijski limfociti T u patogenezi vitiliga**

Prirodne Treg (od engl. *T-regulatory*) stanice imaju ključnu ulogu u održavanju periferne tolerancije putem aktivne supresije auto-reaktivne T-stanične aktivacije i ekspanzije, čime se sprječava razvoj autoimunih odgovora. Do danas je nekoliko studija ukazalo na poremećaj broja i/ili funkcije Treg u oboljelih od vitiliga. Takve promjene mogu dovesti do aktivacije citotoksičnih limfocita T u oboljelih osoba.

Procjena cirkulirajućih Treg stanica protočnom citometrijom otkrila je smanjenje njihovog broja u oboljelih od vitiliga u usporedbi s kontrolnim skupinama (7,21,25). Smanjen broj perifernih Treg stanica zabilježen je u pacijenata kod kojih se bolest javila u ranijoj dobi (1-20 godina) u usporedbi s kasnijom pojavom vitiliga, a smanjenje broja cirkulirajućih Treg stanica utvrđeno je u bolesnika s aktivnim oblikom bolesti u usporedbi s onima u kojih je bolest stabilna (21). Štoviše, utvrđeno je upečatljivo smanjenje broja Treg stanica u lezijama i okolnoj koži kod oboljelih od vitiliga (22,26). Zanimljivo, neke studije pokazuju da periferne ili lezijske CD4+CD25+FoxP3+ (od engl. *Forkhead box protein 3*) Treg stanice ostaju nepromijenjene u oboljelih od vitiliga (27-29), čak navode da njihov broj može biti povećan (21,30). Čini se da je raskorak između relativnog obilja Treg stanica nazočnih u cirkulaciji oboljelih od vitiliga u odnosu na kožu posljedica smanjene ekspresije kemoatraktanta CCL22 (od engl. *C-C motif chemokine 22*) unutar kože oboljelih od vitiliga umanjujući time migraciju Treg stanica u tkivo (29).

U oboljelih od vitiliga uz poremećaj broja Treg stanica, može se javiti i poremećaj njihove funkcije. Doista, supresivni učinci Treg stanica u slučajevima vitiliga značajno su reducirani, što pokazuje njihova smanjena sposobnost inhibicije proliferacije i proizvodnje citokina autolognih CD8+ limfocita T (7,25). U skladu s time, ekspresija FoxP3, posrednika koji upravlja razvojem i funkcijom Treg stanica, u CD4+CD25<sup>hi</sup> Treg stanicama je značajno smanjena u oboljelih od vitiliga u usporedbi s kontrolnim skupinama (21). Štoviše, razine FoxP3 u kožnim biopstatima i uzorcima periferne krvi značajno su niže u bolesnika s vitiligom u usporedbi s kontrolnim skupinama (31). Aktivnost bolesti i VASI (od engl. *Vitiligo area scoring index*) score također negativno koreliraju s razinama FoxP3. Ekspresija CTLA-4 (od engl. *Cytotoxic T-lymphocyte-associated antigen 4*) molekule, uključene u regulaciju aktivacije limfocita T, je također smanjena u oboljelih od vitiliga, što može narušiti normalni supresijski kapacitet Treg stanica (32). Nadalje, smanjene serumske i tkivne vrijednosti

transformirajućeg čimbenika rasta-beta (TGF- $\beta$ , od engl. *Transforming growth factor-beta*), važnog za diferencijaciju Treg stanica, uočene su u pojedinaца s vitiligom (7). Smanjene razine TGF- $\beta$  također koreliraju s povećanom aktivnošću bolesti i površinom kože zahvaćenom promjenama. Štoviše, snižene vrijednosti IL-10, koji doprinosi Treg stanicama-posredovanoj imunosupresiji, nazočne su u aktivnim slučajevima vitiliga (33-35). Zaključno, i najvažnije, u mišjem modelu vitiliga, utvrđeno je da adoptivni prijenos melanocit-specifičnih Treg stanica potiče trajnu remisiju bolesti predlažući Treg stanice kao potencijalni terapijski cilj (36).

### **3.7. Uloga makrofaga, dendritičkih i NK stanica u patogenezi vitiliga**

Infiltracija makrofaga utvrđena je u kožnim lezijama oboljelih od vitiliga, s povećanim brojem perilezijskih makrofaga u usporedbi sa zdravom kožom (7). Postoje dokazi da su makrofagi uključeni u uklanjanje apoptotičnih melanocita iz kože oboljelih od vitiliga (37). Osim toga, u mišjem modelu autoimunog vitiliga dokazano je da makrofagi koji eksprimiraju aktivirajuće Fc- $\gamma$  receptore posreduju u depigmentaciji (7). Štoviše, moćan aktivator makrofaga MIF (od engl. *Macrophage migration inhibitory factor*), koji ima važnu ulogu u stanicama posredovanoj imunosti, nazočan je u značajno višim razinama u oboljelih od vitiliga u usporedbi sa zdravim kontrolama (38).

Povećani broj CD11c+ mijeloidnih dermalnih dendritičkih stanica i CD207+ Langerhansovih stanica zabilježen je na rubovima kožnih lezija oboljelih od vitiliga (7,39). Dendritičke LAMP+ (od engl. *Lysosomal-associated membrane protein*) i CD1c+ stanice također se nakupljaju na rubovima kožnih lezija vitiliga. Nedavno je dokazano dendritičkim stanicama posredovano uništenje melanocita *in vivo* i *in vitro*. Riječ je o oslobađanju Hsp70

od strane aktiviranih melanocita, molekule koja zauzvrat dovodi do pojačane ekspresije TRAIL-a (od engl. *TNF-related apoptosis-inducing ligand*) na dendritičkim stanicama kao i aktivacije efektorskih funkcija dendritičkih stanica usmjerenih protiv melanocita koji pokazuju povišenu ekspresiju TRAIL receptora smrti (7,40).

Promjene u prirodno ubilačkim (NK, od engl. *Natural killer*) stanicama utvrđene su u oboljelih od vitiliga, ukazujući na njihovu ulogu u patogenezi bolesti (41). Postotak NK-stanica s aktivirajućim receptorima, obilježenih ekspresijom CD16+CD56+ i CD3+CD16+CD56+, značajno je povećan u oboljelih od vitiliga u usporedbi sa zdravim kontrolama, dok je postotak NK-stanica koje ekspimiraju inhibitorni receptor CD158a+ značajno snižen.

### **3.8. Citokini u patogenezi vitiliga**

Različite studije potvrdile su uključenost brojnih citokina u patogenezu vitiliga. U oboljelih od vitiliga utvrđene su: povišene serumske razine topivog IL-2R povezanog s aktivnošću vitiliga, koji ukazuje na aktivaciju limfocita T, povišena produkcija IL-6, koji može inducirati melanocite na ekspresiju ICAM-1 čime se olakšava interakcija leukocita, i IL-8, koji može privući neutrofile da pojačaju destruktivni upalni odgovor (7). Osim toga, drugi proupalni citokini, uključujući IL-1, IL-4, IFN- $\gamma$  i TNF- $\alpha$ , koji su parakrini inhibitori melanocita ili inicijatori apoptoze, uočeni su u znatno višoj razini u oboljelih od vitiliga u usporedbi sa zdravim kontrolama (7,23,42), a razina IL-17 pozitivno korelira s površinom kože zahvaćenom promjenama. Nasuprot tome, razina TGF- $\beta$ , potrebnog za sazrijevanje regulacijskih limfocita T, značajno je smanjena u oboljelih od vitiliga u usporedbi s kontrolnim skupinama (43). Konačno, neravnoteža citokina koje izlučuju keratinociti, utječući

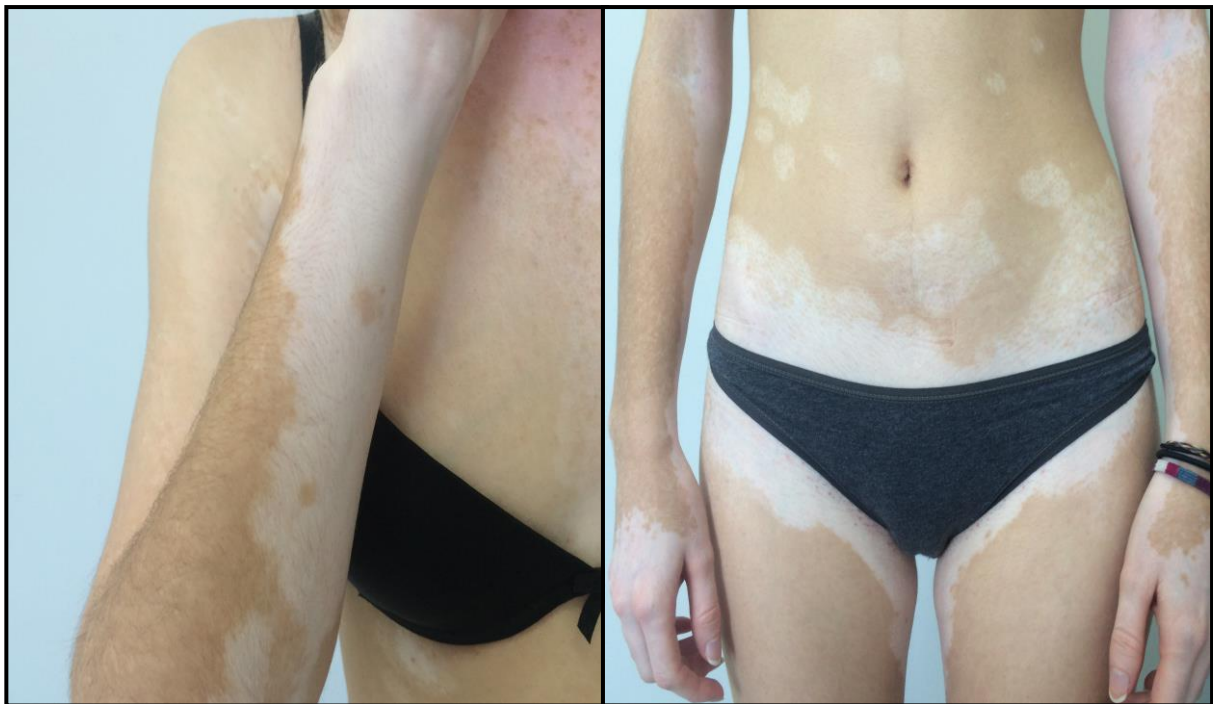na aktivnost i preživljenje melanocita, utvrđena je u kožnim lezijama vitiliga. Značajno niža ekspresija čimbenika stimulacije granulocitno-monocitnih kolonija (GM-CSF, od engl. *Granulocyte-macrophage colony-stimulating factor*), SCF-a (od engl. *Stem cell factor*) i endotelina-1 otkrivena je u depigmentiranim lezijama vitiliga u usporedbi sa zdravom kožom (7).

### **3.9. Imuno-regulatorne mikro RNA u patogenezi vitiliga**

MiRNAs (od engl. *MicroRNAs*) su skupine malih nekodirajućih ribonukleinskih kiselina (RNA, od engl. *Ribonucleic acid*) koje negativno reguliraju gensku ekspresiju. U oboljelih od vitiliga utvrđena je abnormalna ekspresija miRNAs, koje imaju presudnu ulogu u reguliranju imunosti. U mišjem modelu bolesti utvrđena je disregulacija miRNAs, uključujući miRNA-146a, koja doprinosi regulaciji funkcije Treg stanica i uključena je u razvoj autoimune bolesti u miševa, kao i miR-191, koja posreduje u proliferaciji i preživljenju melanocita (7,44-46). Pored toga, utvrđen je i porast ekspresije imuno-regulatornih miRNAs, uključujući miRNA-133b, miRNA-135a, miRNA-9 i miRNA-1, u kožnim lezijama oboljelih od vitiliga, ukazujući na njihovu važnu ulogu u patogenezi vitiliga (7).

#### 4. KLINIČKA SLIKA I OBLICI

Vitiligo se obično očituje pojavom asimptomatskih hipopigmentiranih, a nedugo zatim i depigmentiranih makula i plakova, mliječne ili kredasto bijele boje, bez kliničkih znakova upale. Ozbiljnije opekline od sunca, trudnoća, trauma kože i/ili emocionalni stres mogu prethoditi nastupu bolesti. Lezije se mogu pojaviti u bilo kojoj dobi i bilo gdje na tijelu, s predilekcijom za lice i perioralno područje, genitalnu regiju i ruke. Variraju veličinom od nekoliko milimetara do nekoliko centimetara i obično imaju konveksne granice dobro ograničene od okolne normalne kože.



**Slika 2. Depigmentacije u vitiligu**

*Izvor: Kaštelan M, Klinika za dermatovenerologiju, KBC Rijeka*

Vitiligo se može javiti u više različitih nijansa. Trikromne lezije obilježene su zonama bijele, svijetlosmeđe i normalne boje kože te se najčešće primjećuju u osoba tamnije puti. Kod kvadrikromnih lezija može se javiti perifolikularna ili marginalna hiperpigmentacija, dok pentakromne lezije karakterizira i nazočnost plave nijanse (47,48). Druga klinička varijanta je tzv. *vitiligo punctué*, kojeg karakteriziraju malene depigmentirane makule poput konfeta.

Depigmentirane dlake često su nazočne u koži zahvaćenoj promjenama. Takve dlake ukazuju na smanjenje ili gubitak folikularne sposobnosti repigmentacije, ali njihova nazočnost ne isključuje uvijek repigmentaciju kožne lezije. Polioza, smanjenje ili odsutnost melanina ili boje na kosi, obrvama i/ili trepavicama, također može biti manifestacija vitiliga (47). Prerano sijedenje kose može se pojaviti u oboljelih od vitiliga i članova njihove obitelji. Halo nevusi nazočni su u 6 do 26% djece s nesegmentalnim vitiligom i mogu najaviti razvoj generaliziranog vitiliga (49-52).

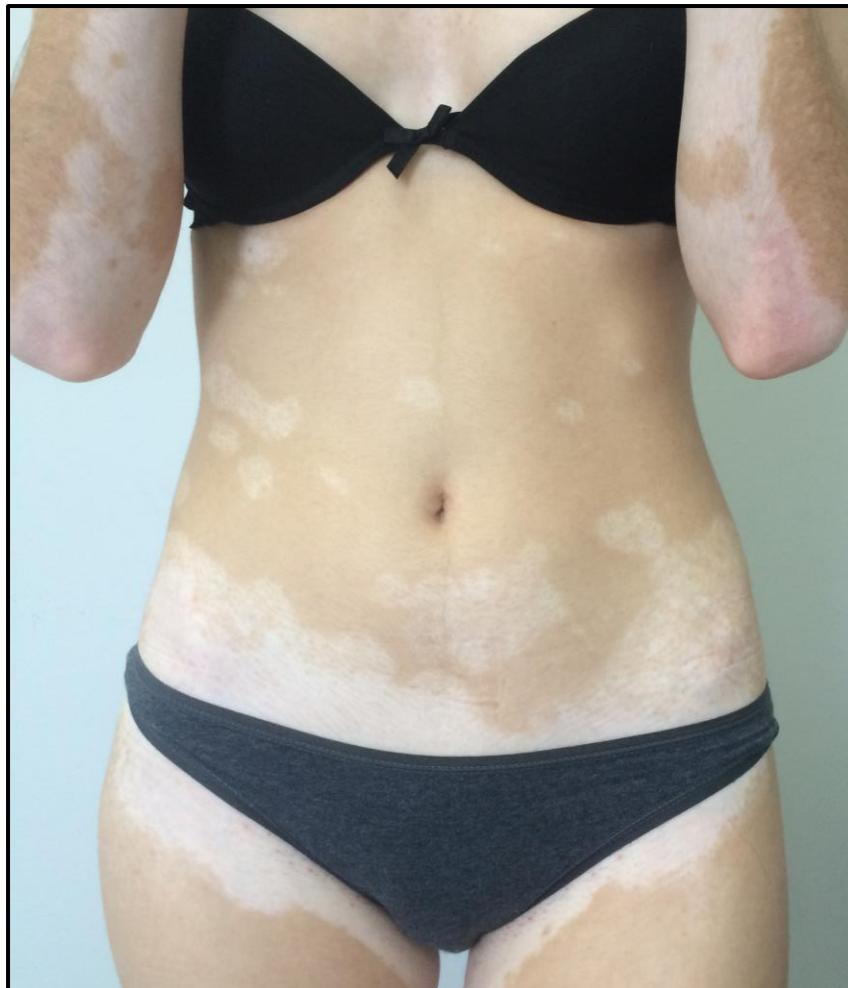Temeljem analize velikog broja bolesnika s vitiligom, utvrđena su dva klinička fenotipa povezana sa starenjem. Pacijenti s početkom bolesti u djetinjstvu (prije dvanaeste godine života) često imaju pozitivnu obiteljsku anamnezu i/ili prerano sijedenje kose, pridružene halo nevuse i pozitivan Köbnerov fenomen te navode ranije epizode depigmentacije i repigmentacije. Nasuprot tome, pacijenti s pojavom vitiliga tijekom adolescencije ili rane odrasle dobi često imaju pozitivnu osobnu ili obiteljsku anamnezu autoimunih bolesti, a vitiligo je lokaliziran na licu i/ili okrajinama (53).

Detaljan sustav klasifikacije vitiliga predložen je 2012. godine od strane VGICC-a (od engl. *Vitiligo Global Issues Consensus Conference*) (47). Vitiligo se klasificira u dvije široke kategorije: nesegmentalni (NSV) i segmentalni vitiligo (SV). NSV se temeljem distribucije kožnih lezija dalje dijeli na: generalizirani, akralni ili akrofacijalni, vitiligo sluznica, lokalizirani, univerzalni i miješani vitiligo. Rijetki podtipovi uključeni su u neodređenu/neklasificiranu skupinu.



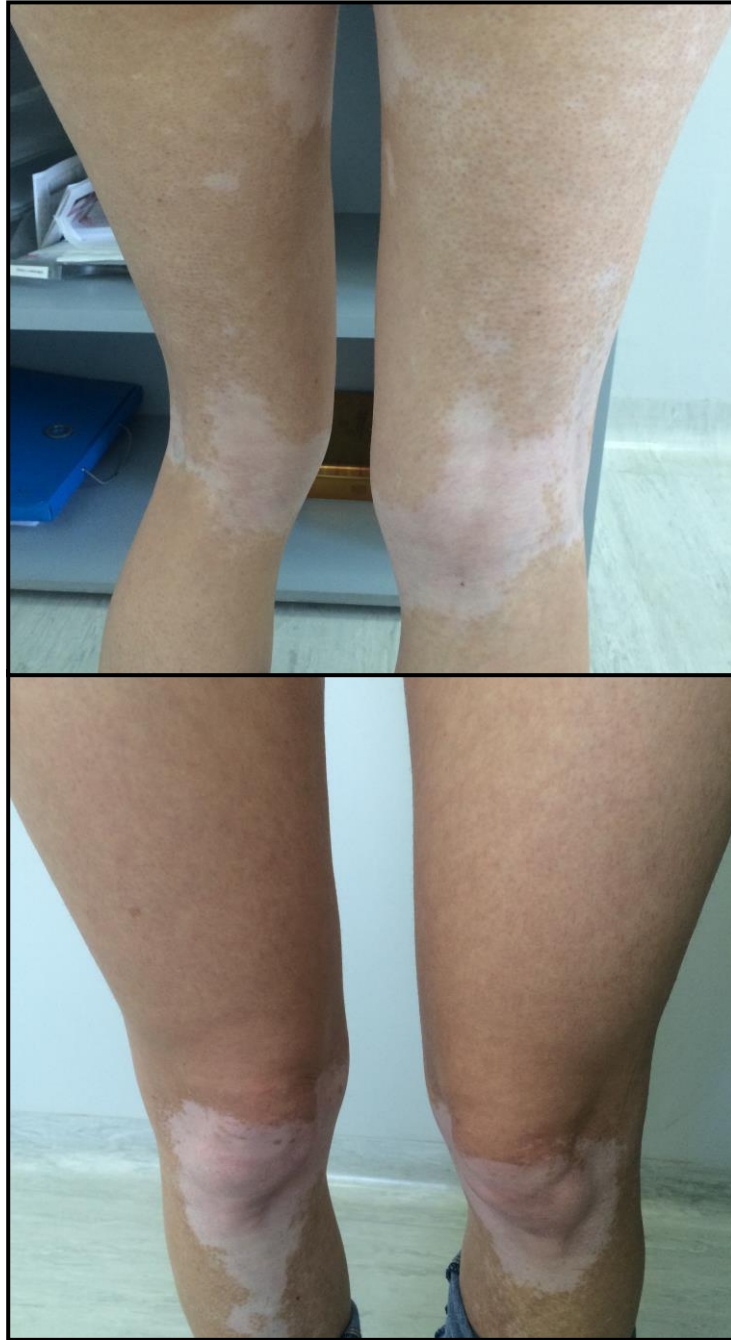
Nesegmentalni vitiligo češći je od SV, a najčešći podtipovi su generalizirani i akrofacijalni vitiligo.

- Generalizirani vitiligo je karakteriziran bilateralnim, često simetričnim, depigmentiranim makulama ili plakovima nasumične distribucije na višestrukim područjima površine tijela. Generalizirani vitiligo može početi u djetinjstvu ili ranoj odrasloj dobi i često se javlja na mjestima podvrgnutim tlaku, trenju i/ili traumi. Depigmentirani plakovi često zahvaćaju lice, trup i ekstremitete.



**Slika 3. Generalizirani vitiligo**

*Izvor: Kaštelan M, Klinika za dermatovenerologiju, KBC Rijeka*



**Slika 4. Generalizirani vitiligo**

*Izvor: Kaštelan M, Klinika za dermatovenerologiju, KBC Rijeka*

- Akrofacijalni ili akralni vitiligo karakteriziraju depigmentirane makule ograničene na distalne dijelove ekstremiteta i/ili lice. Kasnije može zahvatiti i druge dijelove tijela, što rezultira tipičnim generaliziranim vitiligom (47,54). Podtip akrofacijalnog vitiliga

je tzv. „lip-tip“ vrsta, u kojem su lezije ograničene na usne i distalne dijelove prstiju.

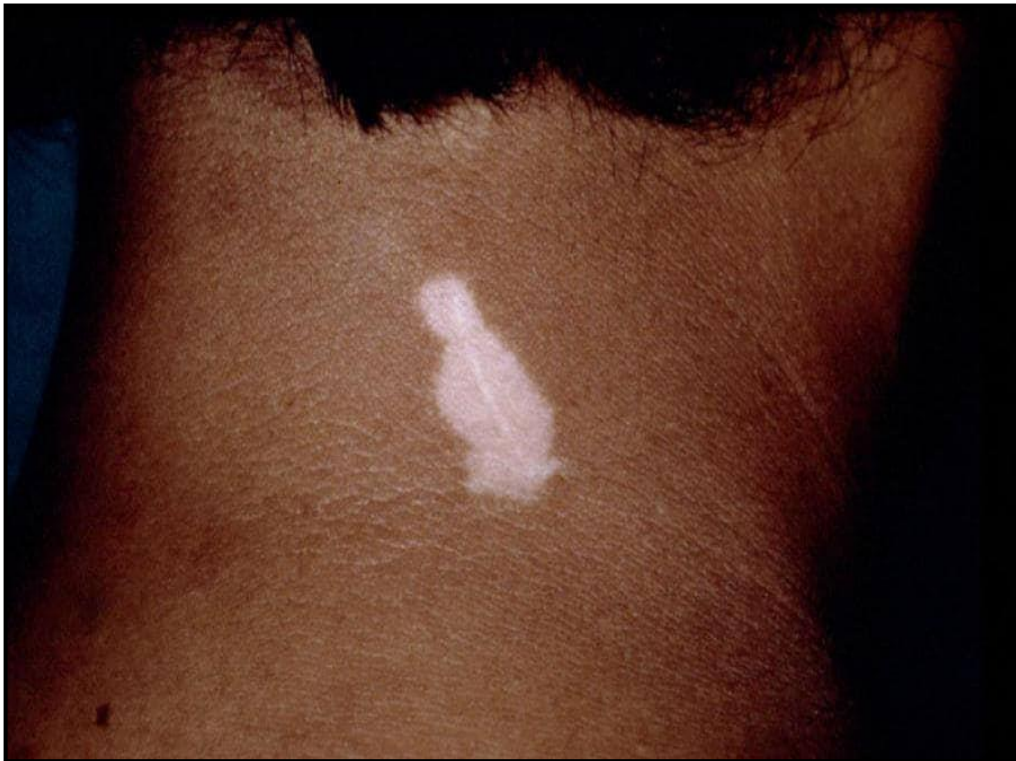- Vitiligo sluznica obično uključuje oralnu i/ili genitalnu sluznicu. Može se javiti u kontekstu generaliziranog vitiliga ili kao izolirana manifestacija. Izolirani vitiligo sluznica koji nije promijenio svoje karakteristike nakon najmanje dvije godine definiran je kao neodređena ili neklasificirana vrsta.
- Univerzalni vitiligo odnosi se na potpunu ili gotovo potpunu depigmentaciju kože. Neka područja kože i vlasi mogu biti djelomično pošteđena. Univerzalni vitiligo obično proizlazi iz progresije generaliziranog vitiliga.
- Vitiligo minor ili hipokromni vitiligo karakterizira nepotpun gubitak pigmentacije, što rezultira područjima kože blijedim od okolne kože. Vitiligo minor češće se vidi u osoba tamnije puti (55).

Segmentalni vitiligo tipično zahvaća dermatome, najčešće uzduž inervacijskog područja trigeminalnog živca. Iako je najrjeđi tip vitiliga, SV u većini slučajeva počinje tijekom djetinjstva (47,56). Područja depigmentacije obično se stabiliziraju unutar godine dana i rijetko se šire izvan zahvaćenog dermatoma. Rano dolazi do zahvaćanja folikula dlake i depigmentacije kose (*leukotrichia*) s histološkim dokazima uništenja folikularnih melanocita.

Plurisegmentalni vitiligo može zahvaćati više segmenata, bilo unilateralno ili bilateralno. Početak zahvaćanja različitih segmenata može, ali i ne mora biti istodoban. Plurisegmentalni vitiligo može se razlikovati od bilateralnog NSV ograničenjem lezija na prepoznatljive segmente, nazočnošću leukotrihije i prolongiranim tijekom.

Ponavljajuća mehanička trauma (trenje) i druge vrste tjelesnih trauma poput grebanja, kroničnog pritiska ili posjekotina uz alergijske ili nadražujuće kontaktne reakcije mogu izazvati vitiligo na područjima kao što su vrat, laktovi i gležnjevi. To je poznato kao Köbnerov fenomen ili fenomen izomorfne podražaja, koji opisuje razvoj kožnih lezija na područjima ozljede kože. Zabilježen je u 20 do 60% oboljelih od vitiliga (57). Melanociti oka,

uha i leptomeninga također mogu biti zahvaćeni vitiligom. Depigmentirana područja retinalnog pigmentnog epitela i žilnice zabilježena su u 30 do 40% oboljelih (47). Ove asimptomatske lezije ne utječu na vidnu oštrinu.



**Slika 5. Pozitivan Köbnerov fenomen**

Izvor: Huidarts.com, dostupno na: <https://www.huidarts.com/huidaandoeningen/vitiligo/>

Klinički tijek vitiliga je nepredvidljiv. Lezije mogu ostati stabilne ili polako napredovati godinama (54). U većini slučajeva, opseg i distribucija lezija se tijekom životnog vijeka mijenjaju centrifugalnom ekspanzijom postojećih lezija i/ili pojavom novih lezija. Progresija je češća u bolesnika koji imaju pozitivnu obiteljsku anamnezu nesegmentalnog vitiliga, duže trajanje bolesti, pozitivan Köbnerov fenomen i zahvaćenost sluznica, ali brzina progresije u pojedinog bolesnika je nepredvidljiva (48,54,58).

Pogoršanja su česta i mogu biti odvojena stabilnim razdobljima. Stabilni vitiligo najčešći je kod djece i adolescenata bez obzira na etničku pripadnost i tip kože (56). Lezije se mogu smatrati stabilnima ako se serijskim fotografiranjem ne otkriju nikakve promjene u razdoblju od 12 mjeseci (47).

## **5. POVEZANOST S DRUGIM BOLESTIMA I SINDROMIMA**

Vitiligo se često povezuje s drugim autoimunim poremećajima, a oboljeli od vitiliga također imaju veću vjerojatnost da boluju od autoimunih bolesti u usporedbi s općom populacijom. Nadalje, iste autoimune bolesti pronađene su u povećanoj prevalenciji kod rodbine prvog koljena oboljelih od vitiliga. Takvi rezultati pokazuju da vitiligo može biti dio određene skupine autoimunih bolesti za koje pojedinci mogu biti genetski predisponirani i također su dokazi njegove autoimune patogeneze (7).

Vitiligo može biti psihološki razarajući poremećaj, s velikim utjecajem na bolesnikovo samopoštovanje i sliku o sebi, a može dovesti i do socijalne stigme i izolacije. Mentalno i emocionalno opterećenje je ozbiljnije u žena i osoba tamnije puti jer su kožne lezije istaknutije (47,54,59). Djeca s vitiligom mogu patiti od teške psihološke traume, što rezultira poremećenim socijalnim i emocionalnim razvojem te smanjenom kvalitetom života u odrasloj dobi (47).

### **5.1. Vitiligo i pridružene bolesti**

Vitiligo se često povezuje s autoimunim bolestima štitnjače (Hashimotov tireoiditis i Gravesova bolest) i drugim autoimunim ili imunološki posredovanim bolestima, uključujući alopeciju areatu, psorijazu, dijabetes melitus ovisan o inzulinu, reumatoidni artritis, upalnu bolest crijeva, pernicioznu anemiju, morfeu, miasteniju gravis, diskoidni i sistemni eritematozni lupus te Sjögrenov sindrom. Pacijenti s autoimunim bolestima imaju veću vjerojatnost da razviju generalizirani vitiligo u usporedbi s pacijentima bez povezanih bolesti (47,60,61).

- U studiji koja je obuhvatila 2441 odraslog bolesnika (srednja dob 51 godina) s vitiligom, 12% bolesnika imalo je autoimunu bolest štitnjače, 8% psorijazu, 3% reumatoidni artritis i 2% upalnu bolest crijeva. Približno 40% oboljelih imalo je povišena antinuklearna protutijela, a 50% povišena protutijela na tiroidnu peroksidazu (anti-TPO, od engl. *Thyroid peroxidase antibody*) (60).
- U drugoj retrospektivnoj studiji 1098 oboljelih od vitiliga, oko 20% bolesnika imalo je jednu ili više autoimunih bolesti, najčešće bolesti štitnjače (12%). Alopecija areata je bila drugi najčešći komorbiditet (2,8%), nakon čega su slijedile psorijaza, upalna bolest crijeva i dijabetes melitus ovisan o inzulinu (61).

S obzirom na relativno visoku povezanost vitiliga s autoimunim bolestima štitnjače, potrebno je u svih pacijenta s vitiligom, posebice u onih s generaliziranom bolešću i ekstenzivnom zahvaćenošću površine tijela, provjeriti funkciju štitnjače, tj. tireotropni hormon (TSH, od engl. *Thyroid-stimulating hormone*), antiperoksidazna i antitiroglobulinska protutijela (anti-TG, od engl. *Thyroglobulin antibody*). Preporuča se i testiranje dodatnih autoprotutijela samo ako osobna anamneza, obiteljska anamneza ili fizikalni pregled ukazuju na druge autoimune bolesti. Antinuklearna protutijela treba procijeniti prije fototerapije. Ako su nazočna u visokom titru, potrebno je bolesnika uputiti reumatologu prije započinjanja liječenja.

Rijetko, hipopigmentirani plakovi slični vitiligu mogu prethoditi dijagnozi kožnog melanoma. Smatra se da nazočnost depigmentacija, koje nalikuju na vitiligo, u bolesnika s melanomom označava imunološki odgovor na novotvorinu i može biti pokazatelj povoljne prognoze u uznapredovanoj bolesti (47).

## 5.2. Vitiligo i autoimuni sindromi

Vitiligo može biti i kliničko obilježje poliglandularnih autoimunih sindroma, naročito autoimune poliendokrinopatije s kandidijazom i ektodermalnom distrofijom (APECED, od engl. *Autoimmune polyendocrinopathy-candidiasis-ectodermal dystrophy*) te Addisonove bolesti s pridruženim autoimunim bolestima štitnjače (Schmidtov sindrom) (47).

Vitiligo se povezuje s nekoliko genetskih poremećaja:

- Vogt-Koyanagi-Harada sindrom rijedak je multisistemni poremećaj karakteriziran kroničnim uveitisom, poliozom, alopecijom, disakuzijom, vitiligom i znakovima meningealne iritacije. Obično se pojavljuje u trećem desetljeću života, a iako je zabilježen u svim etničkim skupinama, ima tendenciju razvoja ozbiljnije kliničke slike u populacijama tamnije puti, osobito u Azijata.
- Alezzandrinijev sindrom je rijetko stanje koje karakterizira unilateralni vitiligo lica, unilateralna degeneracija retine, polioza i gluhoća (47,62).
- Kabuki sindrom rijedak je multisistemni poremećaj uzrokovan mutacijama gena za histonsku metiltransferazu KMT2D i histonsku demetilazu KDMA6. Očituje se zaostajanjem u razvoju, blagim do umjerenim intelektualnim disfunkcijama, skeletnim i visceralnim anomalijama te karakterističnom facijalnom dismorfijom. Neki od tih bolesnika također imaju imunološke poremećaje i/ili autoimune bolesti, uključujući vitiligo (47,63).



## 6. SUVREMENE TERAPIJSKE MOGUĆNOSTI

Na početku liječenja potrebno je postaviti ciljeve temeljem životne dobi i tipa kože, lokalizacije lezija, proširenosti i stupnja aktivnosti bolesti te utjecaja bolesti na pacijentovu kvalitetu života. Otvorena rasprava s bolesnikom o ograničenjima liječenja može biti korisna za stvaranje realnih očekivanja.

Nesegmentalni vitiligo ima nepredvidljiv tijek i liječenje je često izazovno. Međutim, multimodalan pristup, uključujući topička sredstva, fototerapiju i postupke autolognog presađivanja, pokazao je učinkovitost u repigmentaciji vitiliga (65). Odgovor na liječenje je spor i može biti vrlo varijabilan kod različitih pacijenata, ali i na različitim područjima tijela istog pacijenta. Najbolji rezultati postižu se u osoba tamnije puti, iako se zadovoljavajući rezultati često vide i u osoba svjetlije puti. Lezije lica i trupa dobro reagiraju na liječenje, a lezije na okrajinama vrlo je teško liječiti.

U vrijeme planiranja liječenja potrebno je pažljivo procijeniti pacijentov psihološki profil i sposobnost suočavanja s doživotnom bolešću te ukoliko je potrebno ponuditi mu psihološku podršku (64,66).

Za stabilizaciju i repigmentaciju vitiliga dostupna je topička i sustavna terapija te fototerapija. Modaliteti liječenja odabiru se individualno na temelju ozbiljnosti bolesti, preferencija bolesnika (uključujući troškove i dostupnost) i procjene terapijskog odgovora. Unatoč liječenju, vitiligo ima vrlo nepredvidljiv tijek, a dugoročnu postojanost repigmentacija ne može se predvidjeti (64,67,68).

## 6.1. Topička terapija

Od topičke terapije primjenjuju se topički kortikosteroidi, inhibitori kalcineurina i analozi vitamina D3. Srednje do visoko potentni topički kortikosteroidi obično se koriste kao terapija prvog izbora za liječenje ograničenog vitiliga. Njihova učinkovitost pripisuje se modulaciji imunološkog odgovora. Nuspojave povezane s produljenom primjenom lokalnih kortikosteroida javljaju se u malog broja oboljelih, a uključuju folikulitis, blagu atrofiju, teleangiektazije i hipertriozu. Sustavna apsorpcija koja rezultira supresijom nadbubrežne žlijezde moguća je kada se jakim steroidima tretiraju velika područja kože i područja s tankom kožom, osobito u djece (64).

Topički inhibitori kalcineurina (takrolimus i pimekrolimus) lokalna su imunomodulacijska sredstva koja, utječući na funkciju limfocita T i mastocita, inhibiraju sintezu i oslobađanje višestrukih proupalnih citokina, uključujući IFN- $\gamma$ , TNF- $\alpha$ , IL-4, IL-5 i IL-10. Za razliku od topičkih kortikosteroida, ne uzrokuju atrofiju kože, strije ili teleangiektazije pa se sve više koriste za liječenje vitiliga na koži lica. Iako je kod primjene sustavnih inhibitora kalcineurina zabilježena češća pojava limfoma i karcinoma kože, čini se da uporaba topičkih inhibitora kalcineurina nije povezana s povećanim rizikom za kožne ili sistavne zloćudne bolesti. Ne preporuča se primjena u kombinaciji s fototerapijom (64,69). Prednosti topičke primjene analoga vitamina D3 (kalcipotriol i takalcitol) u liječenju vitiliga su kontroverzne (64).

## 6.2. Fototerapija

Fototerapija uključuje uskospektralnu UVB, tj. NB-UVB (engl. *Narrow-band ultraviolet B*) fototerapiju, psoralen i UVA, tzv. PUVA (engl. *Psoralen and ultraviolet A*) te ciljanu fototerapiju (64,70).

NB-UVB fototerapija uključuje upotrebu UV svjetiljki s emisijom zraka valne duljine od oko 311 nm. Potiče lokalnu imunosupresiju i apoptozu, proizvodnju melanocitno-stimulirajućih hormona, fibroblasta, faktora rasta i endotelina-1 te povećava proliferaciju melanocita i melanogenezu. Zbog nedokazane sustavne toksičnosti i dobrog sigurnosnog profila, NB-UVB fototerapija je početno liječenje izbora za pacijente s vitiligom koji zahvaća >10% površine tijela. Može se koristiti za stabilizaciju i repigmentaciju vitiliga (64).

PUVA fotokemoterapija bila je „zlatni standard“ za repigmentaciju vitiliga, ali je uglavnom zamijenjena NB-UVB fototerapijom. Povezana je sa znatnim nuspojavama, uključujući fototoksičnost i gastrointestinalnu nelagodu, te dugoročnim rizikom za razvoj kožnih novotvorina (70).

Ciljana fototerapija pomoću monokromatskog *excimer* lasera ili lampe valne duljine 308 nm pokazala je učinkovitost u liječenju lokaliziranog vitiliga (64). Ovi uređaji emitiraju svjetlo visokog intenziteta samo na područja zahvaćena lezijama, izbjegavajući izloženost zdrave kože i smanjujući kumulativnu dozu UVB zraka. Kao i NB-UVB, ciljana fototerapija može djelovati sinergistički s topičkom terapijom (64,66).

### 6.3. Sustavna terapija

Od sustavne terapije primjenjuju se sustavni kortikosteroidi i antioksidansi. Niske doze sustavnih kortikosteroida uobičajeno se koriste za stabilizaciju brzo progresivnog vitiliga, često u kombinaciji s NB-UVB fototerapijom. Peroralni kortikosteroidi nisu djelotvorni kao repigmentirajuća terapija za stabilni vitiligo.

Peroralna nadomjesna terapija antioksidansima i vitaminima često se koristi kao pomoćni tretman u oboljelih od vitiliga, obično u kombinaciji s fototerapijom. Međutim, postoji ograničen broj dokaza visokokvalitetnih studija kojima bi se podržala njihova upotreba. Najčešće se koriste vitamin C, vitamin E, vitamin B12, folna kiselina, alfa lipoična kiselina, ginkgo biloba te ekstrakt paprati *Polypodium leucotomos* (64).

### 6.4. Kirurška terapija

Kirurška terapija koristi se kao terapijska mogućnost za bolesnike kod kojih se nekirurškim metodama ne postiže zadovoljavajući učinak. Cilj transplantacijskih postupaka je prijenos zdravih melanocita na kožu zahvaćenu promjenama. Postupci transplantacije kontraindicirani su u bolesnika s poviješću hipertrofičnih ožiljaka ili keloida.

Kirurška terapija uključuje:

- Blister graft (transplantat mjehura kože)
- Split-thickness graft (tanki transplantat kože, tzv. Tiersch)
- Minigraft ili punch graft (transplantat pune kože)
- Presađivanje suspenzije vlastitih melanocita
- Kultivirane epidermalne suspenzije

- Autologne ne-kultivirane suspenzije epidermalnih stanica
- Transplantaciju folikula kose (64).

## 6.5. Alternativne metode

Od 1950.-ih monobenzon je korišten kao sredstvo za depigmentaciju bolesnika s ekstenzivnim vitiligom. Potpunoj depigmentaciji kože pribjegava se kod neuspjeha svih terapijskih mogućnosti. Monobenzon uzrokuje trajno razaranje melanocita i potiče depigmentaciju lokalno i udaljeno od mjesta primjene. Glavne nuspojave terapije monobenzonom su kontaktni dermatitis i pruritus, koji obično reagiraju na lokalne i sustavne kortikosteroide (71,72).

Psihoterapija može dovesti do poboljšanja kvalitete života, samopoštovanja i percipirane slike tijela u oboljelih od vitiliga, te čak utjecati i na tijek same bolesti. Kamuflaža može biti korisna u bolesnika kod kojih vitiligo zahvaća izložena područja poput lica, vrata i ruku. Koristi se *make-up* ili proizvodi za samotamnjenje koji sadrže dihidroxiaceton (DHA, od engl. *Dihydroxyacetone*). Proizvodi na bazi DHA su najpopularniji jer pružaju boju trajnu do nekoliko dana i ne utrljavaju se na odjeću. Treba izbjegavati tetoviranje ili mikropigmentaciju, s obzirom na rizik koebnerizacije i oksidacije tetoviranog pigmenta koji uzrokuje daljnju diskromiju (64).

## 7. RASPRAVA

Kao što je vidljivo iz prethodnih stranica etiologija vitiliga nije u cijelosti poznata. Međutim, postoje jaki dokazi o uključenosti autoimunosti u etiologiju i patogenezu vitiliga. Najvjerojatnije je interakcija nekoliko čimbenika odgovorna za kliničke manifestacije bolesti (7). Doista, iako su dokazi o ulozi imunološki-povezanih gena u etiologiji vitiliga jasni, ograničeno podudaranje u identičnih blizanaca ukazuje da su drugi čimbenici, vjerojatno okolišni, također uključeni u njegov razvoj, čineći bolest kompleksnom, poligenomskom i multifaktorijskom (7,8).

Značajno je otkriće da oksidativni stres u melanocitima rezultira izlučivanjem Hsp70 i pratećih melanocitnih antigena, pospješujući aktivaciju dendritičkih stanica s posljedičnim efektorskim funkcijama dendritičkih stanica, dovodeći time do destrukcije melanocita. O tome govori i konvergencijska teorija etiologije vitiliga, koja ukazuje da nekoliko čimbenika djeluje sinergistički ili samostalno u poticanju nestanka kožnih melanocita. Tijekom početne faze bolesti, fizička trauma kože, emocionalni stres ili neravnoteža endogenih neuralnih čimbenika, metabolita, citokina ili hormona može dovesti do razvoja oksidativnog stresa unutar melanocita, koji odgovaraju aktivnim izlučivanjem Hsp70 i pratećih melanocitnih antigena (7). U fazi imunološke aktivacije, ovi „signali opasnosti“ dovode do aktivacije antigen-predstavljajućih dendritičkih stanica uz naknadnu aktivaciju i nakupljanje anti-melanocitnih autoreaktivnih citotoksičnih limfocita T u koži. Intrinzično oštećenje melanocita mogao bi biti inicijalni događaj u razvoju vitiliga, nakon kojeg slijedi destruktivni sekundarni anti-melanocitni imuni odgovor citotoksičnih T stanica (7,9). Značajno je da je u oko 50% oboljelih od vitiliga nazočan Köbnerov fenomen, pri čemu se vitiligo razvija na mjestima koja su prethodno izložena fizičkoj traumi. Osim toga, različiti patološki mehanizmi mogu objasniti različite kliničke tipove vitiliga: patološki neuralni čimbenici obično se povezuju sa

segmentalnim vitiligom, dok je autoimunost najčešće povezana s nesegmentalnim oblikom bolesti.

Kao što je naznačeno, vrlo je vjerojatno da su imunološki odgovori u vitiligu sekundarne prirode i slijede nakon oštećenja melanocita. Predloženo je da i formiranje neoantigena zbog haptenzacije, izlaganja kriptičkim epitopima ili modifikacije proteina tijekom apoptoze može dovesti do imunološkog odgovora u vitiligu. Nakon obrade u Langerhansovim stanicama, antigenski peptidi su predočeni limfocitima T. Aktivirani citotoksični limfociti T mogu izravno napasti melanocite koji ekspiriraju antigenske peptide u kontekstu MHC molekula klase I, a može doći i do stvaranje melanocitnih autoprotutijela nakon stimulacije limfocita B od strane aktiviranih pomoćničkih limfocita T (7).

Ukratko, autoimunost ima važnu ulogu u razvoju vitiliga s ključnim doprinosom anti-melanocitnih autoreaktivnih citotoksičnih limfocita T, Th17 i Treg limfocita (7,9,24,25).

Klinički se očituje pojavom asimptomatskih depigmentiranih makula i plakova, a temeljem rasprostranjenosti lezija, dijeli se u dvije široke kategorije, segmentalni i nesegmentalni vitiligo (47).

U prilog autoimunoj patogenezi govori i povezanost vitiliga s autoimunim ili imunološki posredovanim bolestima, poput autoimunih bolesti štitnjače, alopecije areate, psorijaze, dijabetesa melitusa ovisnog o inzulinu, reumatoidnog artritisa, upalne bolest crijeva, perniciozne anemije, cirkumskriptne sklerodermije, miastenije gravis, diskoidnog i sistemnog eritematoznog lupus te Sjögrenovog sindroma (47,60,61).

## 8. ZAKLJUČCI

1. Vitiligo je stečeni poremećaj pigmentacije kože, kose i/ili sluznica u kojem dolazi do gubitka funkcionalnih melanocita epidermisa i folikula dlake.
2. Jedan je od najčešćih poremećaja pigmentacije, a točan uzrok uništenja melanocita nije poznat. Mnoge studije ukazale su na ulogu stanične i humoralne imunosti u patogenezi vitiliga.
3. Prevalencija vitiliga u Republici Hrvatskoj iznosi 1,6%, a u svijetu 0.5 do 1%. Podjednako zahvaća oba spola i nazočan je u svim etničkim skupinama. Može zahvatiti bilo koju dobnu skupinu. Oko 30% oboljelih od vitiliga ima pozitivnu obiteljsku anamnezu.
4. Mnogi su čimbenici uključeni u etiologiju i patogenezu vitiliga: infekcije, stres, neuralne abnormalnosti, neodgovarajuća adhezija melanocita i genetska podložnost.
5. Klinički se očituje pojavom bijelih oštro ograničenih makula i plakova, a klasificira se u dvije široke kategorije: nesegmentalni i segmentalni vitiligo.
6. Često se povezuje s drugim autoimunim poremećajima, a oboljeli od vitiliga također imaju veću vjerojatnost da boluju od autoimunih bolesti u usporedbi s općom populacijom.
7. U liječenju se koristi topička terapija, sustavna terapija, fototerapija te kirurške i alternativne metode. Modaliteti liječenja odabiru se individualno na temelju ozbiljnosti bolesti, preferencija bolesnika (uključujući troškove i dostupnost) i procjene terapijskog odgovora.



## 9. SAŽETAK

Vitiligo je stečeni poremećaj pigmentacije, koji zahvaća oko 1% svjetske populacije i karakteriziran je razvojem dobro definiranih bijelih makula na koži. Mehanizam depigmentacije u vitiligo nije dobro razjašnjen. Smatra se da postoji odsutnost funkcionalnih melanocita uzrokovana genetskim i negenetskim čimbenicima. Predložene su višestruke teorije za objašnjenje uništavanja melanocita u vitiligo. Vitiligo se tipično prezentira asimptomatskim depigmentiranim makulama i plakovima koji ne pokazuju kliničke znakove upale. Lezije se mogu pojaviti u bilo kojoj dobi i bilo gdje na tijelu. Čini se da je rani nastup vitiliga povezan sa zahvaćenošću veće površine tijela i bržom progresijom bolesti. Temeljem rasprostranjenosti depigmentiranih lezija, vitiligo se dijeli u dvije široke kategorije, segmentalni i nesegmentalni. Često je povezan s autoimunim bolestima štitnjače. Alopecija areata, psorijaza, upalna bolest crijeva i nekoliko drugih autoimunih i genetskih poremećaja također su povezani s vitiligom. Ciljevi liječenja uključuju stabilizaciju aktivne bolesti i repigmentaciju depigmentiranih plakova. Međutim, odgovor na tretman je spor i može biti vrlo varijabilan. U liječenju se koristi topička terapija, sustavna terapija, fototerapija te kirurške i alternativne metode. Unatoč liječenju, većina bolesnika ima iskustva s promjenjivim razdobljima gubitka pigmenta i stabilnosti bolesti. Povremeno, oboljeli mogu doživjeti spontanu repigmentaciju.

**Ključne riječi:** autoimunost, depigmentacija, nesegmentalni vitiligo, segmentalni vitiligo

## 10. SUMMARY

Vitiligo is an acquired pigmentation disorder that affects about 1% of the world population and it's characterized by the development of well-defined white macules on the skin. The depigmentation mechanism in vitiligo is not well clarified. There is considered to be an absence of functional melanocytes caused by genetic and non-genetic factors. Multiple theories have been suggested to explain the destruction of melanocytes in vitiligo. Vitiligo is typically presented by asymptomatic depigmented macules and patches that don't show clinical signs of inflammation. Lesions may appear at any age and anywhere on the body. Early onset of vitiligo seems to be related to involvement of a larger body surface and faster progression of the disease. Based on the distribution of depigmented lesions, vitiligo is divided into two broad categories, segmental and non-segmental. It is often associated with autoimmune thyroid disease. Alopecia areata, psoriasis, inflammatory bowel disease and several other autoimmune and genetic disorders are also associated with vitiligo. The treatment goals include the stabilization of the active disease and repigmentation of depigmented lesions. However, the response to treatment is slow and can be very variable. Treatment includes topical therapy, systemic therapy, phototherapy, surgical and alternative methods. Despite the treatment, most patients experience varying periods of pigment loss and stability of the disease. Occasionally, patients may experience spontaneous repigmentation.

**Key words:** autoimmunity, depigmentation, non-segmental vitiligo, segmental vitiligo

## 11. LITERATURA

1. Manriquez JJ, Niklitschek SM. Vitiligo. U: Williams HC, ur. Evidence-based Dermatology. Treće izdanje. Chichester: John Wiley & Sons Ltd; 2014. 464-469.
2. Šitum M, Stanimirović A, ur. VITILIGO perspektive i smjernice. Zagreb: Hrvatska akademija znanosti i umjetnosti, Hrvatsko dermatovenerološko društvo Hrvatskog liječničkog zbora; 2014.
3. Weller RB, Hunter HJA, Mann MV. Disorders of Pigmentation. U: Weller RB, Hunter HJA, Mann MV. Clinical Dermatology. Peto izdanje. Chichester: John Wiley & Sons Ltd; 2015. 267-277.
4. Sanchez AT, Pandya AG. Pigment Disorders. U: Soutor C, Hordinsky MK. Clinical Dermatology. Chicago: McGraw-Hill Education; 2013. 195-203.
5. O'Brien KB. Pigmentation and Light-Related Dermatoses. U: Bobonich MA, Nolen ME. Dermatology for Advanced Practice Clinicians. Philadelphia: Wolters Kluwer; 2015. 286-298.
6. Marks JG, Miller JJ. White Spots. U: Marks JG, Miller JJ. Lookingbill and Marks' PRINCIPLES OF DERMATOLOGY. Peto izdanje. New York: Elsevier Inc.; 2013. 172-182.
7. Dwivedi M, Laddha NC, Weetman AP, Begum R, Kemp H. Vitiligo - A Complex Autoimmune Skin Depigmenting Disease. U: Chatzidionysiou K, ur. Autoimmunity - Pathogenesis, Clinical Aspects and Therapy of Specific Autoimmune Diseases. Rijeka: InTech; 2015. 153-173.
8. Spritz RA. Six decades of vitiligo genetics: genome-wide studies provide insights into autoimmune pathogenesis. J Invest Dermatol 2012;132:268-273.

9. Van den Boorn JG, Konijnenberg D, DelleMijn TA, van der Veen JP, Bos JD, Melief CJ, et al. Autoimmune destruction of skin melanocytes by perilesional T cells from vitiligo patients. *J Invest Dermatol* 2009;129:2220-2232.
10. Kemp EH, Weetman AP, Gawkrödger DJ. Humoral immunity. U: Taïeb A, Picardo M, ur. Vitiligo. Berlin: Springer-Verlag; 2010. 248-256.
11. Singh A, Sharma P, Kar HK, Sharma VK, Tembhre MK, Gupta S, et al. HLA alleles and amino-acid signatures of the peptide-binding pockets of HLA molecules in vitiligo. *J Invest Dermatol* 2012;132:124-134.
12. Jin Y, Birlea SA, Fain PR, Gowan, K., Riccardi SL, et al. Variant of TYR and autoimmunity susceptibility loci in generalized vitiligo. *N Engl J Med* 2010;362:1686-1697.
13. Jin Y, Ferrara T, Gowan K, Holcomb C, Rastrou M, Erlich HA, et al. Next-generation re-sequencing identifies common variants of TYR and HLA-A that modulate the risk of generalized vitiligo via antigen presentation. *J Invest Dermatol* 2012;132:1730-1733.
14. Liu J1, Tang H, Zuo X, Liang B, Wang P, Sun L, et al. A single nucleotide polymorphism rs9468925 of MHC region is associated with clinical features of generalized vitiligo in Chinese Han population. *J Eur Acad Dermatol Venereol* 2012;26:1137-1141.
15. Quan C, Ren YQ, Xiang LH, Sun LD, Xu AE, Gao XH, et al. Genome-wide association study for vitiligo identifies susceptibility loci at 6q27 and the MHC. *Nat Genet* 2010;42:614-618.
16. Laddha NC, Dwivedi M, Mansuri MS, Singh M, Gani AR, Panchal V, et al. Role of oxidative stress and autoimmunity in onset and progression of vitiligo. *Exp Dermatol* 2014;23:345-368.

17. Waterman EA, Gawkrödger DJ, Watson PF, Weetman AP, Kemp EH. Autoantigens in vitiligo identified by the serological selection of a phage-displayed melanocyte cDNA expression library. *J Invest Dermatol* 2010;130:230-240.
18. Li Q, Lv Y, Li C, Yi X, Long HA, Qiao H, et al. Vitiligo autoantigen VIT75 is identified as lamin A in vitiligo by serological proteome analysis based on mass spectrometry. *J Invest Dermatol* 2010;131:727-734.
19. Cario-Andre M, Pain C, Gauthier Y, Taieb A. The melanocytorrhagic hypothesis of vitiligo tested on pigmented, stressed, reconstructed epidermis. *Pigment Cell Res* 2007;20:385-393.
20. Ruiz-Argüelles A, Brito GJ, Reyes-Izquierdo P, Pérez-Romano B, Sánchez-Sosa S. Apoptosis of melanocytes in vitiligo results from antibody penetration. *J Autoimmun* 2007;29:281-286.
21. Dwivedi M, Laddha NC, Arora P, Marfatia YS, Begum R. Decreased regulatory Tcells and CD4(+) /CD8(+) ratio correlate with disease onset and progression in patients with generalized vitiligo. *Pigment Cell Melanoma Res* 2013;26:586-591.
22. Abdallah M, Lotfi R, Othman W, Galal R. Assessment of tissue FoxP3+, CD4+and CD8+T-cells in active and stable nonsegmental vitiligo. *Int J Dermatol* 2014;53:940-946.
23. Dwivedi M, Laddha NC, Shah K, Shah BJ, Begum R. Involvement of interferon-gamma genetic variants and intercellular adhesion molecule-1 in onset and progression of generalized vitiligo. *J Interferon Cytokine Res* 2013;33:646-659.
24. Kotobuki Y, Tanemura A, Yang L, Itoi S, Wataya-Kaneda M, Murota H, et al. Dysregulation of melanocyte function by Th17-related cytokines: significance of Th17 cell infiltration in autoimmune vitiligo vulgaris. *Pigment Cell Melanoma Res* 2012;25:219-230.

25. Ben Ahmed M, Zaraa I, Rekik R, Elbeldi-Ferchiou A, Kourda N, Belhadj Hmida N, et al. Functional defects of peripheral regulatory T lymphocytes in patients with progressive vitiligo. *Pigment Cell Melanoma Res* 2012;25:99-109.
26. Ono S, Tanizaki H, Otsuka A, Endo Y, Koyanagi I, Kataoka TR, et al. Coexistent skin lesions of vitiligo and psoriasis vulgaris. Immunohistochemical analyses for IL-17A-producing cells and regulatory T cells. *Acta Derm Venereol* 2014;94:329-330.
27. Terras S, Gambichler T, Moritz RK, Altmeyer P, Lambert J. Immunohistochemical analysis of FOXP3+regulatory T cells in healthy human skin and autoimmune dermatoses. *Int J Dermatol* 2014;53:294-299.
28. Zhou L, Li K, Shi YL, Hamzavi I, Gao TW, Henderson M, et al. Systemic analyses of immunophenotypes of peripheral T cells in non-segmental vitiligo: implication of defective natural killer T cells. *Pigment Cell Melanoma Res* 2012;25:602-611.
29. Klarquist J, Denman CJ, Hernandez C, Wainwright DA, Strickland FM, Overbeck A, et al. Reduced skin homing by functional Treg in vitiligo. *Pigment Cell Melanoma Res* 2010;23:276-286.
30. Abdallah M, Saad A. Evaluation of circulating CD4+CD25highFoxP3+T lymphocytes in active non-segmental vitiligo. *J Pan-Arab League Dermatol* 2009;20:1.
31. Elela MA, Hegazy RA, Fawzy MM, Rashed LA, Rasheed H. Interleukin 17, interleukin 22 and FoxP3 expression in tissue and serum of non-segmental vitiligo: A casecontrolled study on eighty-four patients. *Eur J Dermatol* 2013;23:350-355.
32. Dwivedi M, Laddha NC, Imran M, Shah BJ, Begum R. Cytotoxic T-lymphocyte associated antigen-4 (CTLA-4) in isolated vitiligo: a genotype-phenotype correlation. *Pigment Cell Melanoma Res* 2011;24:737-740.

33. Tembhre MK, Sharma VK, Sharma A, Chattopadhyay P, Gupta S. T helper and regulatory T cell cytokine profile in active, stable and narrow band ultraviolet B treated generalized vitiligo. *Clin Chim Acta* 2013;424:27-32.
34. Tu CX, Jin WW, Lin M, Wang ZH, Man MQ. Levels of TGF- $\beta$ (1) in serum and culture supernatants of CD4(+)CD25(+) T cells from patients with non-segmental vitiligo. *Arch Dermatol Res* 2011;303:685-9.
35. Taher ZA, Lauzon G, Maguiness S, Dytoc MT. Analysis of interleukin-10 levels in lesions of vitiligo following treatment with topical tacrolimus. *Br J Dermatol* 2009;161:654-659.
36. Chatterjee S, Eby JM, Al-Khami AA, Soloshchenko M, Kang HK, Kaur N, et al. A quantitative increase in regulatory T cells controls development of vitiligo. *J Invest Dermatol* 2014;134:1285-1294.
37. Oiso N, Tanemura A, Kotobuki Y, Kimura M, Katayama I, Kawada A. Role of macrophage infiltration in successful repigmentation in a new periphery-spreading vitiligo lesion in a male Japanese patient. *J Dermatol* 2013;40:915-918.
38. Serarslan G, Yönden Z, Söğüt S, Savaş N, Celik E, Arpacı A. Macrophage migration inhibitory factor in patients with vitiligo and relationship between duration and clinical type of disease. *Clin Exp Dermatol* 2010;35:487-490.
39. Itoi S, Tanemura A, Kotobuki Y, Wataya-Kaneda M, Tsuruta D, Ishii M, et al. Coexistence of Langerhans cells activation and immune cells infiltration in progressive nonsegmental vitiligo. *J Dermatol Sci* 2014;73:83-85.
40. Denman CJ, McCracken J, Hariharan V, Klarquist J, Oyarbide-Valencia K, Guevara-Patiño JA, et al. HSP70i accelerates depigmentation in a mouse model of autoimmune vitiligo. *J Invest Dermatol* 2008;128:2041-2048.

41. Basak PY, Adiloglu AK, Koc IG, Tas T, Akkaya VB. Evaluation of activatory and inhibitory natural killer cell receptors in non-segmental vitiligo: a flow cytometric study. *J Eur Acad Dermatol Venereol* 2008;22:970-976.
42. Imran M, Laddha NC, Dwivedi M, Mansuri MS, Singh J, Rani R, et al. Interleukin-4 genetic variants correlate with its transcript and protein levels in patients with vitiligo. *Br J Dermatol* 2012;167:314-323.
43. Basak PY, Adiloglu AK, Ceyhan AM, Tas T, Akkaya VB. The role of helper and regulatory T cells in the pathogenesis of vitiligo. *J Am Acad Dermatol* 2009;60:256-60.
44. Shi YL, Weiland M, Lim HW, Mi QS, Zhou L. Serum miRNA expression profiles change in autoimmune vitiligo in mice. *Exp Dermatol* 2014;23:140-142.
45. Lu LF, Boldin MP, Chaudhry A, Lin LL, Taganov KD, Hanada T, et al. Function of miR-146a in controlling Treg cell-mediated regulation of Th1 responses. *Cell* 2010;142:914-929.
46. Mueller DW, Rehli M, Bosserhoff AK. miRNA expression profiling in melanocytes and melanoma cell lines reveals miRNAs associated with formation and progression of malignant melanoma. *J Invest Dermatol* 2009;129:1740-1751.
47. Grimes PE. Vitiligo: Pathogenesis, clinical features, and diagnosis. U: UpToDate, Waltham, MA. Pristupljeno 27.3.2017.
48. Yaghoobi R, Omidian M, Bagherani N. Vitiligo: a review of the published work. *J Dermatol* 2011;38:419.
49. Cohen BE, Mu EW, Orlow SJ. Comparison of Childhood Vitiligo Presenting with or without Associated Halo Nevi. *Pediatr Dermatol* 2016;33:44.
50. Marinho Fde S, Cirino PV, Fernandes NC. Clinical epidemiological profile of vitiligo in children and adolescents. *An Bras Dermatol* 2013;88:1026.



51. Ezzedine K, Diallo A, Léauté-Labrèze C, et al. Multivariate analysis of factors associated with early-onset segmental and nonsegmental vitiligo: a prospective observational study of 213 patients. *Br J Dermatol* 2011;165:44.
52. Silverberg NB. Pediatric vitiligo. *Pediatr Clin North Am* 2014;61:347.
53. Ezzedine K, Le Thuaut A, Jouary T, et al. Latent class analysis of a series of 717 patients with vitiligo allows the identification of two clinical subtypes. *Pigment Cell Melanoma Res* 2014;27:134.
54. Ezzedine K, Eleftheriadou V, Whitton M, van Geel N. Vitiligo. *Lancet* 2015;386:74.
55. Ezzedine K, Mahé A, van Geel N, et al. Hypochromic vitiligo: delineation of a new entity. *Br J Dermatol* 2015;172:716.
56. De Barros JC, Machado Filho CD, Abreu LC, et al. A study of clinical profiles of vitiligo in different ages: an analysis of 669 outpatients. *Int J Dermatol* 2014;53:842.
57. Van Geel N, Speeckaert R, Taieb A, et al. Koebner's phenomenon in vitiligo: European position paper. *Pigment Cell Melanoma Res* 2011;24:564.
58. Alikhan A, Felsten LM, Daly M, Petronic-Rosic V. Vitiligo: a comprehensive overview Part I. Introduction, epidemiology, quality of life, diagnosis, differential diagnosis, associations, histopathology, etiology, and work-up. *J Am Acad Dermatol* 2011;65:473.
59. Linthorst Homan MW, Spuls PI, de Korte J, et al. The burden of vitiligo: patient characteristics associated with quality of life. *J Am Acad Dermatol* 2009;61:411.
60. Sheth VM, Guo Y, Qureshi AA. Comorbidities associated with vitiligo: a ten-year retrospective study. *Dermatology* 2013;227:311.
61. Gill L, Zarbo A, Isedeh P, et al. Comorbid autoimmune diseases in patients with vitiligo: A cross-sectional study. *J Am Acad Dermatol* 2016;74:295.

62. Andrade A, Pithon M. Alezzandrini syndrome: report of a sixth clinical case. *Dermatology* 2011;222:8.
63. Stagi S, Gulino AV, Lapi E, Rigante D. Epigenetic control of the immune system: a lesson from Kabuki syndrome. *Immunol Res* 2016;64:345.
64. Grimes PE. Vitiligo: Management and prognosis. U: UpToDate, Waltham, MA. Pristupljeno 27.3.2017.
65. Whitton M, Pinart M, Batchelor JM, et al. Evidence-based management of vitiligo: summary of a Cochrane systematic review. *Br J Dermatol* 2016;174:962.
66. Taieb A, Alomar A, Böhm M, et al. Guidelines for the management of vitiligo: the European Dermatology Forum consensus. *Br J Dermatol* 2013;168:5.
67. Yaghoobi R, Omidian M, Bagherani N. Vitiligo: a review of the published work. *J Dermatol* 2011;38:419.
68. Faria AR, Tarlé RG, Dellatorre G, et al. Vitiligo--Part 2--classification, histopathology and treatment. *An Bras Dermatol* 2014;89:784.
69. Margolis DJ, Abuabara K, Hoffstad OJ, et al. Association Between Malignancy and Topical Use of Pimecrolimus. *JAMA Dermatol* 2015;151:594.
70. Stern RS, PUVA Follow-Up Study. The risk of squamous cell and basal cell cancer associated with psoralen and ultraviolet A therapy: a 30-year prospective study. *J Am Acad Dermatol* 2012;66:553.
71. Gupta D, Kumari R, Thappa DM. Depigmentation therapies in vitiligo. *Indian J Dermatol Venereol Leprol* 2012;78:49.
72. Tan ES, Sarkany R. Topical monobenzyl ether of hydroquinone is an effective and safe treatment for depigmentation of extensive vitiligo in the medium term: a retrospective cohort study of 53 cases. *Br J Dermatol* 2015;172:1662.

## 12. ŽIVOTOPIS

Andrea Radolović rođena je 1. ožujka 1993. godine u Puli. 1999. godine upisuje Osnovnu školu Marčana koju završava 2007. godine. Paralelno pohađa i Osnovnu glazbenu školu Ivana Matetića-Ronjgova u Puli. Po završetku Osnovne škole upisuje Gimnaziju Pula, opći smjer, koju završava 2011. godine s izvrsnim uspjehom i položenom državnom maturom. Iste godine upisuje studij Medicine na Medicinskom fakultetu Sveučilišta u Rijeci. Aktivno sudjeluje u projektu „Radiološki atlas za studente medicine“ 2015. godine. U kolovozu 2015. pohađa internacionalnu ljetnu školu hitne medicine u Dubrovniku te polaže tečaj Europskog društva za reanimaciju za ILS pružatelja (Immediate Life Support). Članica je studentske udruge CroMSIC (Međunarodna udruga hrvatskih studenata medicine) u sklopu koje sudjeluje u raznim projektima te 2016. godine odlazi na međunarodnu razmjenu u Grčku i vrši praksu na odjelu Pedijatrije. Članica je organizacijskog odbora tečaja hitne medicine „EuSEM Refresher Course 4“ te 6., 7. i 8. Međunarodnog kongresa „Prehrana i klinička dijetoterapija“. Aktivno sudjeluje na 7. i 8. Međunarodnom kongresu „Prehrana i klinička dijetoterapija“, MedRi Znanstvenom pikniku, 2. Kongresu hitne medicine, 7. Studentskom kongresu neuroznanosti-NeuRi te 2. Studentskom kongresu „Studenti za ljudska prava“. Tijekom obrazovanja bavi se pjevanjem u crkvenom zboru, sviranjem klavira i plesom. Aktivno se služi engleskim i talijanskim jezikom.