

# Mikrohematurija

---

**Sotošek, Stanislav**

Source / Izvornik: **Medicus, 2015, 24, 67 - 74**

**Journal article, Published version**

**Rad u časopisu, Objavljena verzija rada (izdavačev PDF)**

Permanent link / Trajna poveznica: <https://um.nsk.hr/um:nbn:hr:184:716303>

Rights / Prava: [In copyright](#) / [Zaštićeno autorskim pravom.](#)

Download date / Datum preuzimanja: **2024-12-22**



Repository / Repozitorij:

[Repository of the University of Rijeka, Faculty of  
Medicine - FMRI Repository](#)



# Mikrohematurnija

## *Microscopic Haematuria*

**STANISLAV SOTOŠEK**

Klinika za urologiju, Klinički bolnički centar Rijeka  
31000 Rijeka, T. Strizića 3

**SAŽETAK** Mikrohematurnija je jedan od najčešćih simptoma s kojima se urolog susreće u svojoj svakodnevnoj praksi. Može biti znak bolesti bubrega i mokraćnog sustava. Pravodobnom obradom mikrohematurnije postiže se maksimalni terapijski učinak uz izbjegavanje uporabe skupih i invazivnih dijagnostičkih metoda. Mikrohematurniju definiramo kao prisutnost pet ili više eritrocita u vidnom polju svjetlosnog mikroskopa svježega centrifugiranog urina, dokazanu u tri uzastopna uzorka tijekom tjedan dana. U svrhu dijagnosticiranja etiološkog čimbenika služe slikovne, radiološke pretrage gornjeg urinarnog sustava i cistoskopija. Ako su one nedostatne, radi se biopsija bubrega. Liječenje mikrohematurnije ovisi o etiologiji te je ona predmet liječenja kod pedijatra, nefrologa ili urologa. Osobu smatramo zdravom ako su nalazi mokraće negativni tijekom tri godine.

**KLJUČNE RIJEČI:** mikrohematurnija, eritrociti, cistoskopija

**SUMMARY** Microscopic haematuria is one of the most common symptoms encountered by urologists in everyday practice. It may be a sign of kidney and urinary tract diseases. The timely handling of microscopic haematuria leads to maximum therapeutic effects, while avoiding the use of expensive and invasive diagnostic procedures. Microscopic haematuria is defined as the presence of five or more red blood cells per light microscopic field of the centrifuged urine from three consecutive samples collected during one week. Imaging studies and cystoscopy are used to reveal etiological factors. If they are insufficient, we may perform kidney biopsy. Treatment depends on the etiology of microscopic haematuria, which is treated by a paediatrician, nephrologist or urologist. If urine samples are negative for three consecutive years, a person can be considered as healthy.

**KEY WORDS:** microscopic haematuria, red blood cells, cystoscopy

### Uvod



Mikrohematurnija je jedan od najčešćih simptoma s kojima se urolog susreće u svakodnevnoj praksi.

Može biti znak bolesti bubrega i mokraćnog sustava. Pravodobnom obradom mikrohematurnije postiže se maksimalni terapijski učinak uz izbjegavanje uporabe skupih i invazivnih dijagnostičkih metoda.

Mikrohematurniju definiramo kao prisutnost pet ili više eritrocita u vidnom polju svjetlosnog mikroskopa svježega centrifugiranog urina, dokazanu u tri uzastopna uzorka tijekom tjedan dana (1, 2). Najbrži način otkrivanja eritrocita u urinu jest s pomoću test-trake impregnirane ortotoluidinom koji u katalitičkoj reakciji s peroksidom iz hemoglobina daje zelenu obojenost (3, 4). Ova metoda može dati lažno pozitivne rezultate u prisutnosti peroksidaze iz bakterija. Nalaz može biti i lažno negativan u vrlo koncentriranoj mokraći te ako je u mokraći prisutna veća količina reduktivnih tvari, npr. vitamina C (5). Osjetljivost je ove metode u odnosu prema mikroskopskom pregledu sedimenta urina 91 – 100%, a specifičnost 65 – 99% (6, 7). Da bismo bili sigurni da je nalaz test-trake pozitivan na eritrocite, a ne na slobodni hemoglo-

bin i mioglobin, urin treba provjeriti mikroskopom.

Urin se pod mikroskopom može pregledavati u sedimentiranom ili nesedimentiranom obliku. Sedimentirani urin dobije se centrifugiranjem 10 – 15 ml svježeg urina tijekom 5 minuta na 1500 okretaja u minuti, odvoji se supernatant i gleda pod velikim povećanjem (40 x). Nesedimentirani urin svježiji je, necentrifugirani urin u komori za brojenje poznatog volumena. Patološki nalaz sedimentiranog urina jest postojanje više od 3 do 5 eritrocita u vidnom polju (1), dok je patološki nalaz u nesedimentiranom urinu postojanje više od 5 eritrocita u mm<sup>3</sup> (3, 5).

Ako postoji potreba daljnje dijagnostike oblika eritrocita, rabe se faznokontrastni mikroskop i metode protočne citometrije urina.

Faznokontrastnim mikroskopom razlikujemo izomorfne i dismorfne eritrocite. Izomorfni ili ekstraglomerularni eritrociti intaktni su, normalna oblika i imaju izgled eritrocita periferne krvi, dok su dismorfni glomerularni eritrociti promijenjene morfologije i oblika (8 – 10). Dismorfni eritrociti nastaju kao posljedica prolaska eritrocita kroz pore endotelnih stanica koje su manjeg promjera (11 – 13), dovodeći

time do njihova mehaničkog oštećenja. Osim mehaničkog oštećenja za dismorfiju eritrocita odgovorni su i osmotska ozljeda kao posljedica prolaska kroz hipoosmolalne bubrežne kanaliće te hiperosmolalni i kiseli urin (14, 15). Zbog gore navedenoga dismorfni eritrociti poprime oblik „krafne“ te imaju brojne membranske izdanke koji sličje mjehurima. Takvi eritrociti zovu se G1-stanice ili akantociti (16). Smatra se da je i deformibilnost eritrocita, tj. sklonost eritrocita da smanjivanjem svojega promjera prolaze kroz pore kapilara, odgovorna za pojavu mikrohematurije (11). Neka djeca imaju veću deformibilnost eritrocita te lakše mogu dobiti asimptomatsku izoliranu mikrohematuriju. Deformibilnost eritrocita opada s dobi te se time može objasniti spontani nestanak mikrohematurije (17).

Metode protočne citometrije najnovije su metode koje se rabe u dijagnosticanju mikrohematurije glomerularnog ili ekstraglomerularnog podrijetla (18).

Mikrohematurija je laboratorijski nalaz, a ne bolest. Može biti simptomatska ili asimptomatska, prolazna ili trajna, udružena s drugim simptomima ili izolirana (7). Također je važno razlikovati postojanje mikrohematurije u djece i u odraslih te prisutnost ili odsutnost čimbenika rizika. Na temelju gore navedenoga određujemo daljnje dijagnostičke i terapijske smjernice.

### Etiologija mikrohematurije

Etiologija mikrohematurije varira od slučajnog nalaza tijekom sistematskog pregleda, koji (tj. nalaz) nije bolest, već

**TABLICA 1.** Čimbenici rizika od razvoja teških bolesti u bolesnika s mikrohematurijom (20)

Čimbenici rizika
pušenje
profesionalne bolesti – izlaganje kemikalijama i bojama (benzeni ili aromatski amini)
makrohematurija u anamnezi
bolesnici stariji od 40 godina
urološke bolesti i poremećaji u anamnezi
iritativne smetnje mokrenja
urinarne infekcije
prekomjerna uporaba analgetika
stanje nakon zdjelične radioterapije

samo prolazan simptom, do stanja i bolesti koje, ako se ne prepoznaju dovoljno rano i ne liječe, ugrožavaju život pojedinca.

Važnu ulogu u odabiru smjernica dijagnostike i terapije mikrohematurije imaju i čimbenici rizika (tablica 1.) (19 – 21).

Incidencija mikrohematurije u odraslih deset je puta češća od incidencije makrohematurije i iznosi 1,5%. Tijekom vremena incidencija pada ispod 0,5%. Incidencija mikrohematurije s proteinurijom je manja, čini svega 0,05%, ali može upućivati na tešku bubrežnu bolest (1).

**TABLICA 2.** Uzroci asimptomatske mikrohematurije po Marianiju (26)

Stanja koja ugrožavaju život	Teška stanja koja zahtijevaju liječenje	Teška stanja koja zahtijevaju opservaciju	Beznačajna stanja
Karcinom mokraćnog mjehura Karcinom bubrega Karcinom prostate Karcinom prijelaznog epitela mokraćovoda Karcinom prijelaznog epitela bubrega Metastatski karcinom Uretralni karcinom Karcinom penisa Bubrežni limfom Aneurizma abdominalne aorte	Bubrežni kamenac Vezikoureteralni refluks Bakterijski cistitis Kamenac mokraćnog mjehura Opstrukcija pijeloureteralnog vrata Parenhimna bolest bubrega Simptomatska benigna hiperplazija prostate Striktura uretre / meatostenozna Papilom mokraćnog mjehura Mikobakterijski cistitis Pijelonefritis Hidronefroza Ureterolitijaza Stenoza bubrežne arterije Tromboza bubrežne vene	Radijacijski cistitis Divertikulum mokraćnog mjehura Atrofični bubreg Skleroza vrata mokraćnog mjehura Intersticijski cistitis Asimptomatska benigna hiperplazija prostate Papilarna nekroza Bubrežna arteriovenska fistula Kontuzija bubrega Policistični bubreg Prostatitis Cistocela Neurogeni mjehur Cistitis cistika / glandularis Ureterocela Eozinofilni cistitis Fimoza	Uretrotrigonitis Bubrežna cista Dvostruki kanalni sustav Prostatoliti Polip vrata mokraćnog mjehura Polip uretre Variksi mokraćnog mjehura Ožiljno promijenjen bubreg Trabekularan mokraćni mjehur Karunkul uretre Pseudomembranozni trigonitis Uretritis Pelvična ektopija bubrega Divertikulum čašice Hematurija tijekom iscrpljujućih vježba

TABLICA 3. Stanja koja mogu dovesti do pojave krvi u mokraći (23)

Uzroci hematurija
<b>A. Vaskularni poremećaji:</b> Bubrežna venska i arterijska tromboza Bubrežna arteriovenska fistula Vaskularna kompresija vrata čašice (Fraleyjev sindrom) Aortikomezenterijska kompresija bubrežne vene (Nutcracker sindrom) Ozljeda
<b>B. Bolesti glomerula:</b> Akutni poststreptokokni glomerulonefritis Drugi postinfekcijski glomerulonefritisi IgA-nefropatija SLE Fokalna segmentalna glomeruloskleroza Membranoproliferativni glomerulonefritis Alportov sindrom Bolest tankih bazalnih membrana Nail-patella sindrom Fabryjeva bolest Vaskulitis (Henoch-Schönleinova purpura) Periarteritis nodosa, Wegenerova granulomatoza
<b>C. Intersticijski nefritis:</b> Infekcijski Metabolički Lijekovi i toksini
<b>D. Idiopatska hiperkalciurija</b>
<b>E. Mokraćni kamenci</b>
<b>F. Infekcija mokraćnog sustava:</b> Cistitis, pijelonefritis, tuberkuloza
<b>G. Kongenitalne anomalije i opstruktivna uropatija:</b> Ciste i cistične bolesti bubrega Opstrukcija pijeloureteralnog vrata Vezikoureteralni refluks Valvula stražnje uretre (muška novorođenčad)
<b>H. Tumori</b>

Mikrohematuriju dijelimo na tri tipa:

- mikrohematuriju s kliničkim simptomima
- asimptomatsku mikrohematuriju (izoliranu) i
- asimptomatsku mikrohematuriju udruženu s proteinurijom (7, 22, 23, 24).

Uzroci mikrohematurije, poglavito asimptomatske, variraju od slučajnih nalaza koji ne zahtijevaju daljnju dijagnostičku niti terapijsku obradu, do stanja koja ugrožavaju život bolesnika.

Greene je uzroke asimptomatske mikrohematurije podijelio u tri kategorije:

TABLICA 4. Vrste hematurija koje mogu biti nasljedne (22)

Vrste obiteljskih hematurija
<b>A. Renalne</b>
<b>B. Glomerularne hematurije</b> Alportov sindrom Benigna obiteljska hematurija Vaskulitisi prouzročeni bolešću kolagena Mikroangiopatski vaskulitis
<b>C. Neglomerularne hematurije</b> Metaboličke (mokraćna kiselina, oksaloza, cistinoza) Hiperkalciurija Anomalije krvnih žila Policistična bolest bubrega (adultni oblik)
<b>D. Postrenalne hematurije</b> Vezikoureteralni refluks (primarni) Vaskularne malformacije

- stanja i bolesti koji direktno ugrožavaju život bolesnika i/ili zahtijevaju kirurško liječenje
- stanja i bolesti koji nisu opasni za život i obično zahtijevaju jedan od oblika liječenja i
- insignifikantne bolesti koje ne zahtijevaju liječenje (25).

Mariani je revidirao postojeću Greeneovu klasifikaciju u četiri kategorije (tablica 2.) (26).

Etiologiju mikrohematurije možemo podijeliti na glomerularnu, neglomerularnu, mikrohematurije povezane s poremećajima sustavne koagulacije, mikrohematurije zbog vaskularnih poremećaja te mikrohematurije u tubulointersticijskim nefritisima (tablica 3.) (23, 24).

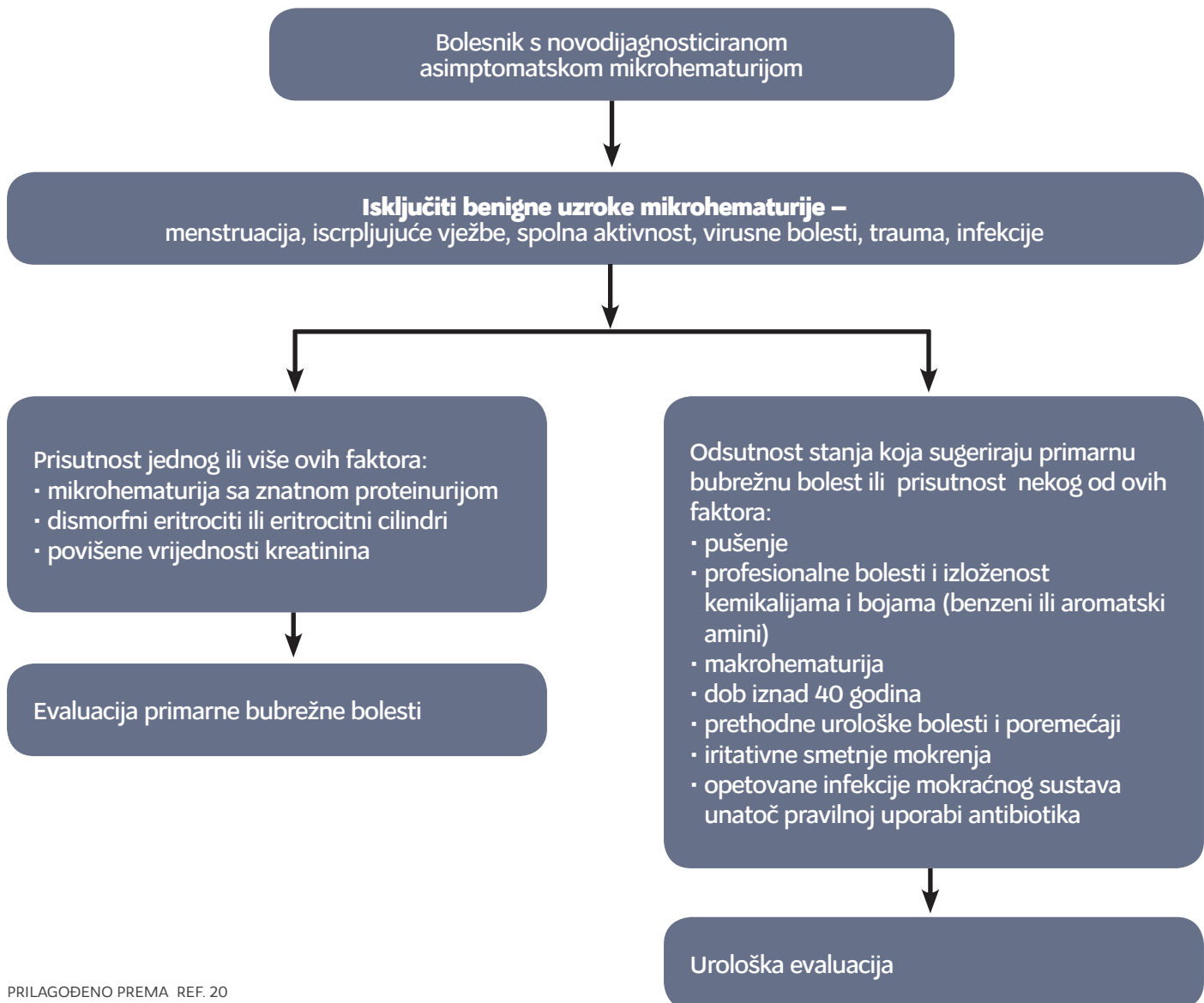
Posebnu skupinu mikrohematurija čine one koje se mogu naslijediti (tablica 4.) (22).

Patofiziološki mehanizmi nastanka mikrohematurije mogu biti glomerularni i ekstraglomerularni. Osim navedenih i sposobnost promjene oblika eritrocita, tzv. deformibilnost eritrocita, može biti uzrokom mikrohematurije. Oštećenje pora glomerularne bazalne membrane upalnim procesima, imunosnim mehanizmima, različitim kemijskim agensima ili pak mehaničko oštećenje, dovode do „curenja“ eritrocita u urin (22). Ovakav tip mikrohematurije nazivamo glomerularnim i obično je udružen s proteinurijom. Ekstraglomerularni ili postglomerularni tip mikrohematurije javlja se izolirano.

#### Dijagnoza mikrohematurije

Dijagnoza mikrohematurije s kliničkim simptomima temelji se na anamnezi, obiteljskoj anamnezi, kliničkom pregledu i laboratorijskim nalazima. Teškoće u dijagnostici stvara asimptomatska mikrohematurija koja je obično slučajan nalaz tijekom sistematskog pregleda bolesnika.

GRAFIKON 1. Početna evaluacija asimptomatske mikrohematurije



PRILAGOĐENO PREMA REF. 20

- Mikrohematurija s kliničkim simptomima udružena je sa simptomima vezanim za mokraćni sustav: dizurija, frekventno mokrenje, urgencija, bubrežna kolika, inkontinencija i sl., te općim simptomima poput zimice, tresavice, povišene temperature, mučnine, povraćanja i sl. Na temelju njih liječnik odabire smjernice za najbrži put do željene dijagnoze.
- Asimptomatska izolirana mikrohematurija najčešća je u općoj populaciji djece, čija je prevalencija od 0,4 do 4,1% (1, 27). Nije potrebna daljnja dijagnostička obrada ako se mikrohematurija ne pojavi još jedanput ili više puta. Tek tada radimo jednostavnu dijagnostičku obradu. Takva stajališta proizašla su iz činjenice da samo 37% djece, koja su imala hematuriju u tri uzastopna uzorka urina, i nakon godinu dana imaju hematuriju, a nakon 5 godina praćenja svega 7,6% (1). Iz istog razloga postoji mala vjerojatnost teže bu-

brežne bolesti te djecu iz ove skupine ne bi trebalo izlagati agresivnim dijagnostičkim postupcima, nego samo povremeno kontrolirati urin tijekom dvije godine. Ako su i nakon dvije godine prisutni takvi nalazi, preporučuje se obaviti temeljitiju dijagnostičku obradu (7).

- Asimptomatska mikrohematurija udružena s proteinurijom definirana je prisutnošću 5 ili više eritrocita u urinu, praćenih proteinurijom više od 500 mg/l, tijekom 3 uzastopne pretrage urina (1). Prevalencija ovog tipa mikrohematurije čini 0,06% i obično je udružena s teškim i progresivnim bubrežnim bolestima. Veličina proteinurije razmjerna je s težinom bubrežne bolesti, zbog čega je potrebno točno odrediti koncentraciju proteina u mokraći (27).

U grafikonu 1. i 2. (20) prikazane su dijagnostičke smjernice početne i urološke evaluacije asimptomatske mikrohematurije. Cilj je smjernica izbjegavanje skupih i invazivnih dija-

**TABLICA 5.** Kanadske smjernice evaluacije asimptomatske mikrohematurije (32)

<p><b>Definicija mikrohematurije:</b></p> <p>više od dva (tri) eritrocita u vidnom polju svjetlosnog mikroskopa u dva uzastopna uzorka sedimenta urina, uz odsutnost iscrpljujućih vježba, menstruacije, spolne aktivnosti ili instrumentne manipulacije.</p>
<p><b>Indikacije za nefrološku obradu:</b></p> <p>prisutnost proteinurije, eritrocitnih cilindara, dismorfnih eritrocita i/ili povišene vrijednosti kreatinina (glomerularni uzrok hematurije).</p>
<p><b>Indikacije za urološku obradu:</b></p> <p>a) kod svih pacijenata s mikrohematurijom potrebno je učiniti citološku analizu urina i slikovnu pretragu gornjeg urinarnog sustava.</p> <p>b) cistoskopiju valja učiniti u bolesnika starijih od 40 godina, onih s pozitivnim citološkim nalazom urina te u bolesnika koji imaju čimbenike rizika (pušenje, profesionalne bolesti, izloženost kemikalijama ili bojama, iritativne smetnje mokrenja, zlouporaba analgetika s fenacetinom, stanje nakon radioterapije zdjelice i izloženost ciklofosamidima).</p>
<p><b>Evaluacija gornjeg urinarnog sustava:</b></p> <p>ultrazvučna evaluacija metoda je prvog izbora slikovne pretrage gornjeg urinarnog sustava.</p>
<p><b>Praćenje (follow-up) nakon negativne evaluacije:</b></p> <p>a) u ambulanti obiteljskog liječnika potrebno je kontrolirati sediment urina, citološki nalaz urina i mjeriti krvni tlak nakon 6, 12, 24 i 36 mjeseci.</p> <p>b) urološka reevaluacija u bolesnika s makrohaturijom, pozitivnim citološkim nalazom urina ili iritativnim smetnjama mokrenja bez infekcije.</p> <p>c) nefrološka reevaluacija u bolesnika s hipertenzijom, proteinurijom ili glomerularnim krvarenjem.</p> <p>d) u slučaju negativnih nalaza tijekom tri godine prestanak rutinskog praćenja (follow-up) bolesnika.</p>

gnostičkih pretraga, u svrhu što točnijeg i ranijeg postavljanja dijagnoze, nakon čega slijedi ciljana terapija.

**Urološku dijagnostiku mikrohematurije** čine osobna anamneza, upotpunjena obiteljskom anamnezom, klinički pregled bolesnika, laboratorijske pretrage, slikovni (radiološki) prikaz gornjeg urinarnog sustava te invazivne pretrage – cistoskopija ili biopsija bubrega.

Anamnestički podatci, poglavito ako se radi o mikrohematuriji s kliničkim simptomima, otkrivaju uzrok bolesti:

- dizurične smetnje mokrenja, povišena temperatura, enureza, suprapubična bol upućuju na upalne bolesti mokraćnog sustava
- trauma abdomena
- periorbitalni edemi, povećanje tjelesne težine, oligurija, hipertenzija upućuju na glomerularne bolesti
- upala ždrijela, infekcija kože – postinfekcijski glomerulonefritis
- bol u zglobovima, osip kože – reumatske bolesti

- bubrežna kolika – kamenac i sl.

Anamneza mora biti upotpunjena detaljnom obiteljskom anamnezom poglavito u djece (Alportov sindrom, gluhoća, policistična bolest bubrega, hemofilija, balkanska nefropatija i sl.). Benigne uzroke mikrohematurije poput iscrpljujućih tjelesnih aktivnosti, različitih upala, menstruacija, virusnih infekcija ili invazivnih uroloških pretraga (cistoskopija, retrogradna ureteropijelografija i sl.) treba isključiti kao uzrok mikrohematurije, jer su one prolazna i nevažna pojava.

Klinički pregled bolesnika zahtijeva detaljan pregled abdomena pri kojem se inspekcijom i palpacijom može otkriti palpabilna masa koja odgovara novotvorini bubrega, policističnom bubregu ili hidronefrozi, a pozitivna lumbalna sukusija može odgovarati upali bubrega ili pak bubrežnoj kolici. Posebnu pozornost treba posvetiti inspekciji spolovila u muškaraca te genitalija u žena, čije promjene mogu biti uzrokom mikrohematurije. U muškaraca važnu ulogu u kliničkom pregledu ima digitorektalni pregled prostate.

Anamneza i klinički pregled bolesnika moraju biti upotpunjeni laboratorijskim nalazima krvi i urina te nalazom urinokulture. U krvi određujemo hemogram, vrijednosti kreatinina, elektrolitski status te vrijednosti koagulograma. Sedimentom urina dokazujemo prisutnost eritrocita i njihovu morfoloiju, a urinokulturom postojanje infekcije, koja može biti uzrok mikrohematurije.

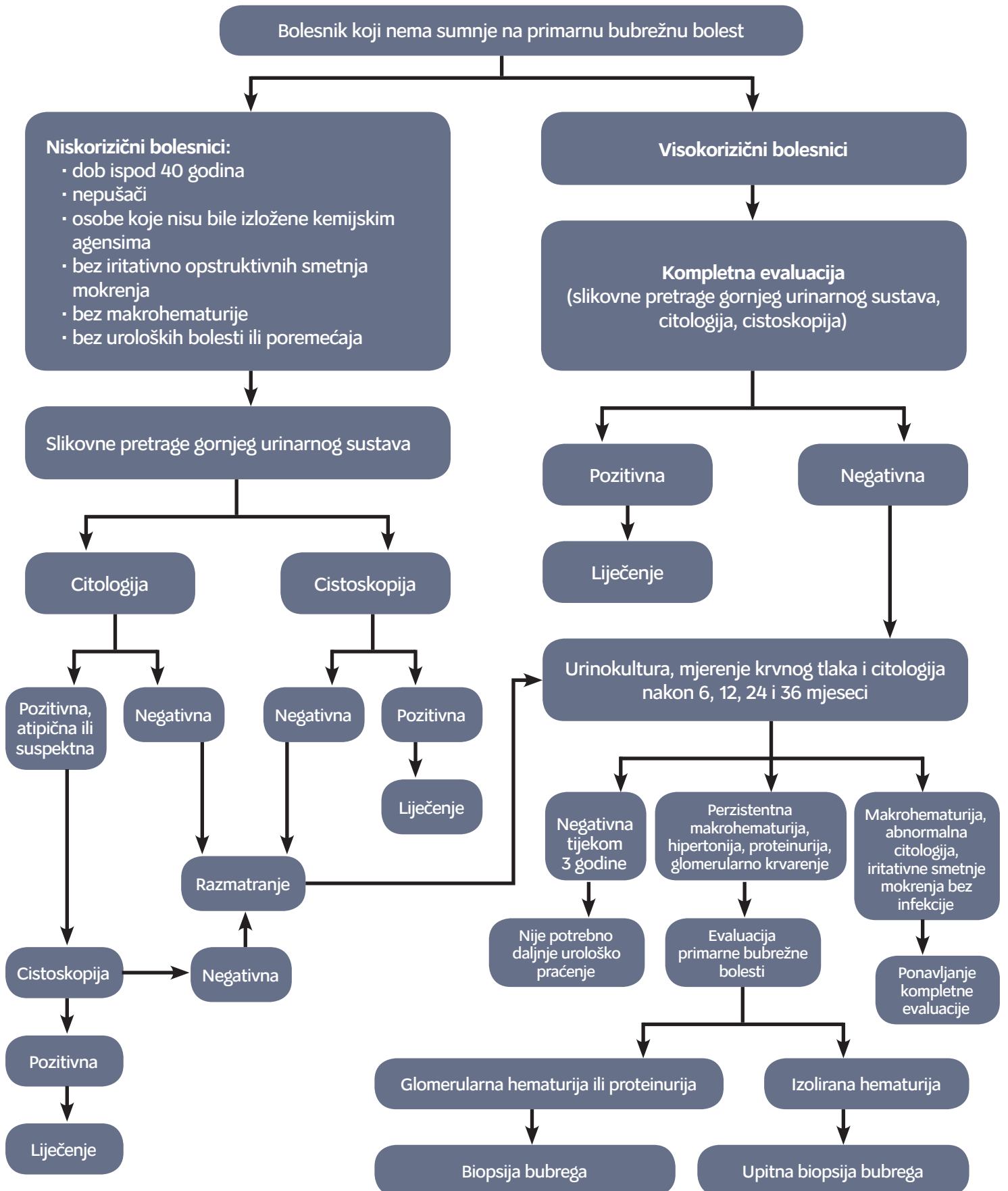
**Citološki nalaz urina** otkriva nam prisutnost displastičnog epitela ili metaplastičnih stanica čija osnovna bolest može biti uzrokom mikrohematurije.

Mikrohaturija je **znak ili simptom** koji se dijagnosticira test-trakom ili pod svjetlosnim mikroskopom, ali ove pretrage nisu dovoljne da bi se otkrila etiologija mikrohematurije i započelo ciljano liječenje. U svrhu dijagnosticiranja etiološkog čimbenika služe slikovne (radiološke) pretrage gornjeg urinarnog sustava te cistoskopija. Ako su one nedostatne, radi se biopsija bubrega.

Slikovne metode gornjeg urinarnog sustava jesu ultrazvučni prikaz bubrega, intravenska urografija (IVU), kompjutorizirana tomografija (CT) i magnetska rezonancija (MR).

Ultrazvučni prikaz bubrega (UTZ) orijentacijska je i komparacijska metoda, na temelju koje indiciramo daljnje dijagnostičke pretrage poput IVU, CT ili MR. Svaka od nabrojanih dijagnostičkih metoda ima prednosti i nedostatke. U dijagnostici bolesti gornjeg urinarnog sustava metoda izbora je MSCT urografija (višeslojna kompjutorska tomografija) zbog visoke specifičnosti i senzitivnosti. U slučajevima kad je MSCT urografija kontraindicirana (bubrežna insuficijencija, alergije na kontrastna sredstva, trudnoća) rabi se MR (28). U rijetkim slučajevima rabimo kombinaciju MR i retrogradne ureteropijelografije. U bolesnika u kojih je MR kontraindicirana (metalni implantati) rabi se kombinacija CT-a bez kontrasta ili UTZ bubrega s retrogradnom ureteropijelografijom. Kod nejasnih analiza slikovnih pretraga gornjeg urinarnog sustava rabimo

GRAFIKON 2. Urološka evaluacija asimptomatske mikrohematurije u osoba bez sumnje na primarnu bubrežnu bolest



biopsiju bubrega. Biopsija bubrega češća je u djece.

Cistoskopija se radi u svih bolesnika koji su stariji od 40 godina s asimptomatskom mikrohematurnijom i pozitivnim citološkim nalazom urina te u bolesnika mladih od 40 godina koji imaju čimbenike rizika (pušenje, profesionalne bolesti – izloženost aromatskim aminima, benzenima, iritativne smetnje mokrenja, urinarne infekcije, zlouporaba analgetika, stanje nakon zdjelične radioterapije) (29). U većine bolesnika s negativnom inicijalnom evaluacijom asimptomatske mikrohematurnije ne razvije se urološka bolest. Postoji malen postotak bolesnika gdje asimptomatska mikrohematurnija čini prediktivni čimbenik karcinoma prijelaznog epitela, čak i nekoliko godina prije pojave samog karcinoma, zbog čega su potrebna periodična praćenja (*follow-up*) (30). Posebnu pozornost treba posvetiti osobama izloženim rizičnim čimbenicima (31).

Periodično praćenje bolesnika s **negativnom inicijalnom** evaluacijom asimptomatske mikrohematurnije sastoji se od analize sedimenta urina, citološke analize urina te mjerenja krvnog tlaka nakon 6, 12, 24 i 36 mjeseci. Ako su nalazi negativni i nakon 3 godine, nije potrebno daljnje urološko praćenje.

U bolesnika u kojih postoji bilo kakva sumnja na urološke bolesti (bolesnici s makrohematurnijom, pozitivnim citološkim nalazom urina ili iritativnim smetnjama mokrenja bez infekcije) potrebna je urološka reevaluacija. Ako se simptomi ne pojave u sljedeće tri godine, daljnja urološka evaluacija nije potrebna. U bolesnika s perzistentnom hematurijom, hipertonijom, proteinurijom ili glomerularnim krvarenjem

potrebna je nefrološka obrada zbog sumnje na primarnu bubregnu bolest (29).

### Liječenje mikrohematurnije

Liječenje mikrohematurnije ovisi o etiologiji. S obzirom na uzrok, mikrohematurnija je predmet liječenja pedijatra, nefrologa ili urologa. Posebnu pozornost valja posvetiti tranzitornim asimptomatskim mikrohematurnijama u djece koje spontano prolaze i koje ne zahtijevaju daljnje dijagnostičko ili terapijsko praćenje. Sve ostale mikrohematurnije zahtijevaju točnu dijagnostiku, ciljanu terapiju i pravilno praćenje (*follow-up*) u svrhu eradicacije bolesti ili poboljšanja kvalitete života.

U tablici 5. prikazan je opis Kanadskih smjernica evaluacije asimptomatske mikrohematurnije (32).

## ZAKLJUČAK

Mikrohematurnija je znak ili simptom, slučajan nalaz ili početak teške bolesti bubrega i mokraćnog sustava. Razumijevanje mikrohematurnije od strane pedijatra, nefrologa ili urologa u mnogočem olakšava pristup pojedincu i bolesti. Time se izbjegavaju nepotrebni dijagnostički ili terapijski postupci, stvara povjerenje u odnosu liječnik – pacijent te postiže pravodobno izlječenje ako to priroda same bolesti nalaže. U svrhu eradicacije bolesti i poboljšanja kvalitete života važan je pravilan odabir dijagnostičkih i terapijskih smjernica te postojanje i razumijevanje čimbenika rizika.

## LITERATURA

- Dodge WF, West EF, Smith EH, Bruce H. Proteinuria and hematuria in schoolchildren: epidemiology and early natural history. *J Pediatr* 1976;88:327–47.
- Meadow SR. Hematuria. U: Postlethwaite RJ, editor. *Clinical pediatric nephrology*, 2. izdanje. Oxford: Butterworth-Heinemann; 1994., str. 1–14.
- Fago A, Barakat AY. The urine and urinary sediment. U: Barakat AY, ur. *Renal diseases in children. Clinical Evaluation and diagnosis*. 1. izd. New York: Springer-Verlag, 1990;31–54.
- Taylor CM, Chapman S. Urinalysis. U: Taylor CM, Chapman S, ur. *Handbook of renal investigation in children*. 1. izd. London: Wright, 1989;14–8.
- Strasinger SK. Urinalysis and blood fluids. 3. izdanje. Philadelphia: Davis; 1994., str. 51.
- Sokolosky MC. Hematuria. *Emerg Med Clin North Am* 2001;19:621–32.
- Diven SC, Travis LB. A practical primary care approach to hematuria in children. *Pediatr Nephrol* 2000;14:65–72.
- Fairley KF, Birch DF. Hematuria: a simple method for identifying glomerular bleeding. *Kidney Int* 1982;21:105–8.
- Fassett RG, Horgan BA, Mathew TH. Detection of glomerular bleeding by phase-contrast microscopy. *Lancet* 1982;1:1432–4.
- Rizzoni G, Braggion F, Zacchello G. Evaluation of glomerular and nonglomerular hematuria by phase-contrast microscopy. *J Pediatr* 1983;103:370–4.
- Meglić AM, Kuzman D, Jazbec J, Japelj-Pavešić B, Kenda RB. Erythrocyte deformability and microhematuria in children and adolescents. *Pediatr Nephrol* 2003;18:127–32.
- Lin JT, Wada H, Maeda H i sur. Mechanism of hematuria in glomerular disease. An electron microscopic study in a case of diffuse membranous glomerulonephritis. *Nephron* 1983;35:68–72.
- Mouradian JA, Sherman RL. Letter: Passage of an erythrocyte through a glomerular basement membrane gap. *N Engl J Med* 1975;293:940–1.
- Schramek P, Moritsch A, Haschkowitz H, Binder BR, Maier M. In vitro generation of dysmorphic erythrocytes. *Kidney Int* 1989;36:72–7.
- Kitamoto Y, Yide C, Tomita M, Sato T. The mechanism of glomerular dysmorphic red cell formation in the kidney. *Tohoku J Exp Med* 1992;167:93–105.



16. Tomita M, Kitamoto Y, Nakayama M, Sato T. A new morphological classification of urinary erythrocytes for differential diagnosis of glomerular hematuria. *Clin Nephrol* 1992;37:84–9.
17. Waugh RE. Reticulocyte rigidity and passage through endothelial-like pores. *Blood* 1991;78:3037–42.
18. Miloš M, Boršo G, Čvorišćec D. Citometrijsko razlikovanje podrijetla hematurije uporabom antitijela na glikoforin A. *Biochemia Medica* 2008;18:206–15. Dostupno na: <http://www.biochemia-medica.com/category/tags/hematologija?page=3>; datum pristupa: 18. 2. 2015.
19. U. S. Preventive Services Task Force. Guide to clinical preventive services. 2. izd. Alexandria, VA: International Medical Publishing; 1996.
20. Grossfeld GD, Litwin MS, Wolf JS Jr i sur. Evaluation of asymptomatic microscopic hematuria in adults: the American Urological Association best practice policy—part II: patient evaluation, cytology, voided markers, imaging, cystoscopy, nephrology evaluation, and follow-up. *Urology* 2001;57:604–10. Dostupno na: <http://odphp.osophs.dhhs.gov/pubs/GUIDECPS/PDF/Frontmtr.PDF>; datum pristupa: 18. 2. 2015.
21. Messing EM, Young TB, Hunt VB, Wehbie JM, Rust P. Urinary tract cancers found by homescreening with hematuria dipsticks in healthy men over 50 years of age. *Cancer* 1989;64:2361–67.
22. Kalia A, Travis LB. Hematuria, leukocyturia and cylindruria. U: Edelmann CM, Bernstein J, Meadow SR, Spitzer A, Travis LB, ur. *Pediatric-kidney diseases*. 2. izd. Boston: Little Brown; 1992., str. 553–63.
23. Batinić D, Milošević D. Hematurija: postupnik obrade. *Medix* 2005;60/61:162–5.
24. Vijayakumar M, Nammalwar BR. Diagnostical approach to a child with hematuria. *Indian Pediatr* 1998;35:525–32.
25. Greene LF, O'Shaughnessy EJ Jr, Hendricks ED. Study of five hundred patients with asymptomatic microhematuria. *J Am Med Assoc* 1956;161:610–3.
26. Mariani AJ, Mariani MC, Macchioni C, Stams UK, Hariharan A, Moriera A. The significance of adult hematuria: 1000 hematuria evaluations including a risk-benefit and cost-effectiveness analysis. *J Urol* 1989;141:350–5.
27. Vehaskari VM, Rapola J, Koskimies O, Savilahti E, Vilska J, Hallman N. Microscopic hematuria in school children: epidemiology and clinicopathologic evaluation. *J Pediatr* 1979;95:676–84.
28. Lambert M; American Urological Association. AUA Guideline Addresses Diagnosis, Evaluation, and Follow-Up of Asymptomatic Microhematuria. *Am Fam Physician* 2013;87:649, 653.
29. Grossfeld GD, Wolf JS Jr, Litwin MS i sur. Asymptomatic microscopic hematuria in adults: summary of the AUA best practice policy recommendations. *Am Fam Physician* 2001;63:1145–54.
30. Hiatt RA, Ordoñez JD. Dipstick urinalysis screening, asymptomatic microhematuria, and subsequent urological cancers in a population-based sample. *Cancer Epidemiol Biomarkers Prev* 1994;(5):439–43. Erratum in: *Cancer Epidemiol Biomarkers Prev* 1994;(6):523.
31. Carson CC 3rd, Segura JW, Greene LF. Clinical importance of microhematuria. *JAMA* 1979;241:149–50.
32. Wollin T, Laroche B, Psooy K. Canadian guidelines for the management of asymptomatic microscopic hematuria in adults. *Can Urol Assoc J* 2009;3:77–80.



#### ADRESA ZA DOPISIVANJE:

Prim. dr. sc. Stanislav Sotošek, dr. med.  
specijalist urolog  
Klinika za urologiju,  
Klinički bolnički centar Rijeka  
T. Strizića 3, 51000 Rijeka

#### PRIMLJENO/RECEIVED:

19. 12. 2014. / December 19, 2014

#### PRIHVAĆENO/ACCEPTED:

4. 4. 2015. / April 4, 2015

