

Rijetka Dravet-like - epileptička encefalopatija s novom mutacijom gena PCDH19

Delin, Sanja; Sabol, Zlatko; Kovač-Šižgorić, Matilda; Sasso, Antun; Prpić, Igor; Marušić Della Marina, Branka

Source / Izvornik: **Paediatrica Croatica, 2016, 60, 70 - 74**

Journal article, Published version

Rad u časopisu, Objavljena verzija rada (izdavačev PDF)

<https://doi.org/10.13112/PC.2016.11>

Permanent link / Trajna poveznica: <https://urn.nsk.hr/urn:nbn:hr:184:821984>

Rights / Prava: [In copyright](#)/[Zaštićeno autorskim pravom.](#)

Download date / Datum preuzimanja: **2025-01-10**



Repository / Repozitorij:

[Repository of the University of Rijeka, Faculty of Medicine - FMRI Repository](#)



Rijetka Dravet-like – epileptička encefalopatija s novom mutacijom gena PCDH19

Sanja Delin¹, Zlatko Sabol², Matilda Kovač-Šižgorić², Antun Sasso³,
Igor Prpić³, Branka Marušić Della Marina⁴

Mutacija gena PCDH19, koji kodira protokaderin 19 na kromosomu Xq22, rezultira epileptičkim sindromom s početkom napadaja u dojenačkoj dobi, s blagim do teškim intelektualnim oštećenjem i autističnim obilježjima ili bez njih. Ovaj poremećaj pokazuje neobičan obrazac X- vezanog nasljeđivanja, koji zahvaća heterozigotne žene, ali šteti hemizigotne muškarce. Smatra se da se temeljni odgovorni mehanizam odnosi na „celularnu interferenciju“. Postoji široki klinički spektar napadaja, uglavnom s početkom u dojenačkom ili ranom dječjem razdoblju. Dio bolesnika pokazuje fenotip nalik na sindrom Dravet. Napadaji se uglavnom javljaju u kratkim serijama, već kod blago do umjereno povišene tjelesne temperature. U početnoj fazi primjena antiepileptičkih lijekova relativno slabo utječe na smanjenje napadaja. No s napredovanjem bolesti, učestalost napadaja i njihova farmakorezistencija opadaju. Mogu se javiti smetnje ponašanja, kao što su autistična, opsesivna ili agresivna obilježja. Prikazana je devetogodišnja djevojčica koja od rane dječje dobi boluje i liječi se od farmakorezistentne epilepsije, koja se klinički prezentirala serijom žarišnih motoričkih napadaja praćenih strahom i vrištanjem. Ponavljani interiktalni i iktalni elektroencefalogrami, u budnosti i spavanju, bili su bez specifičnih abnormalnosti, kao i slikovni prikaz mozga magnetskom rezonancijom visoke rezolucije (3T). Analizom cerebrospinalnog likvora isključene su upalne bolesti središnjeg živčanog sustava, a opsežnom metaboličkom obradom rijetke bolesti s epileptičkim napadajima. Nakon prvih napadaja preporučeno je fenobarbiton, a nakon recidiviranja bila je na terapiji s više kombinacija različitih antiepileptika i nijedna nije bila učinkovita. Potpuna kontrola napadaja nikad nije postignuta. Genskom analizom pronađena je nova heterozigotna nonsense mutacija (c.1630C>T;p. Q544X) u egzonu 1 gena PCDH 19 na Xq22.1. U terapiju je uključen perampanel uz valproat i levetiracetam. Željeli smo upozoriti na rijedak oblik epileptičke encefalopatije od koje oboljevaju samo ženska djeca i na koju treba obratiti pozornost u diferencijalnoj dijagnozi nekontroliranih epileptičkih sindroma vezanih za febrilna stanja.

Ključne riječi: PCDH19 protein, humani; epileptička encefalopatija

UVOD

Protokaderin vezana epileptička encefalopatija (OMIM 300088) nedavno je opisan epileptički sindrom s početkom napadaja u dojenačkoj ili ranoj dječjoj dobi, blagim do teškim intelektualnim oštećenjem i s autističnim obilježjima ili bez njih (1). Riječ je o X-vezanoj epileptičkoj encefalopatiji koja pokazuje neobičan obrazac X-vezanog nasljeđivanja koji zahvaća heterozigotne žene, ali šteti hemizigotne muškarce. Smatra se da se temeljni odgovorni mehanizam odnosi na "staničnu interferenciju" (2). Postoji široki klinički

spektar napadaja, a dio pacijenata pokazuje fenotip nalik na sindrom Dravet. Klinička svojstva PCDH19 epileptičke encefalopatije su: rani početak napadaja, osjetljivost na vrućicu,

¹ Opća bolnica Zadar, Zadar

² Poliklinika za dječje bolesti Dr. Sabol, Zagreb

³ KBC Rijeka, Klinika za pedijatriju Kantrida, Rijeka

⁴ Dijagnostika 2000, Poliklinika za radiologiju i neurologiju, Zagreb

Adresa za dopisivanje:

Sanja Delin, dr. med., Opća bolnica Zadar, Odjel za pedijatriju, Bože Peričića 5, 23000 Zadar, e-mail: delinsanja@gmail.com

Primljeno/Received: 3. 3. 2016., Prihvaćeno/Accepted: 2. 6. 2016.

serije kratkih žarišnih napadaja (u vidu prestanka aktivnosti, cijanoze, devijacije pogleda, promjene disanja, blagih kloničkih i toničkih napadaja, pravljenja grimasa i kompleksnih kretnji ekstremiteta), koji su često praćeni strahom i vrištanjem sa sekundarnom generalizacijom ili bez nje (3). Napadaji se uglavnom javljaju u kratkim serijama, već kod blago do umjereno povišene tjelesne temperature i povezani su s različitim stupnjem intelektualnih poteškoća i poremećajima ponašanja, kao što su autistička, opsesivna ili agresivna obilježja (4). U početnom tijeku bolesti primjena antiepileptičkih lijekova relativno slabo utječe na smanjenje napadaja. S napredovanjem bolesti učestalost napadaja i njihova farmakorezistencija opadaju.

PRIKAZ BOLESNIKA

Prikazana je desetogodišnja djevojčica, rođena iz uredne trudnoće, kao treće djetete u obitelji uredne perinatalne anamneze. Njezin rast i psihomotorni razvoj bili su normalni do dobi od 20 mjeseci kad su se javili prvi napadaji precipitirani febrilitetom. Klinički su se prezentirali serijom žarišnih motoričkih napadaja praćenih strahom i vrištanjem. Ponavljani interiktalni i iktalni elektroencefalogrami, u budnosti i spavanju, bili su bez specifičnih abnormalnosti, kao i slikovni prikaz mozga magnetskom rezonancijom visoke rezolucije (3Tesla). Analizom cerebrospinalnog likvora isključene su upalne bolesti središnjeg živčanog sustava, a opsežnom metaboličkom obradom rijetke bolesti s epileptičkim napadajima. Nakon prvih napadaja preporučeno je fenobarbiton, a nakon recidiviranja bila je na terapiji s više kombinacija različitih antiepileptika (valproat/topiramata; valproat/levetiracetam; valproat/okskarbazepin; valproat/okskarbazepin/etosukcimid; valproat/okskarbazepin/lamotrigin; valproat/okskarbazepin/klobazam), od kojih nijedna nije bila učinkovita. Potpuna kontrola napadaja nikad nije postignuta.

Genomskom analizom pronađena je nova heterozigotna *non-sense* mutacija (c.1630C>T;p. Q544X) u egzonu 1 gena PCDH19 na Xq22.1, koja dosad nije opisana u literaturi. Riječ je o *stop* mutaciji koja vodi do preranog skraćivanja proteina ili do besmislenog propadanja mRNA. Segregacijska analiza oba roditelja otkrila je *de novo* podrijetlo te *stop* mutacije. S obzirom na prva pozitivna iskustva europske Internacionalne radne grupe *Lotte i sur.* u terapiju je uveden perampanel uz valproat i levetiracetam te postupno isključen klonazepam i okskarbazepin. Perampanel je pokazao iznenađujuću učinkovitost kod naše pacijentice, koja nikad nije imala toliko dugo razdoblje (godinu i pol dana) bez napadaja. Uz to je došlo do poboljšanja motoričkih vještina i kognitivnih sposobnosti. Djevojčica je na modificiranoj ketogenoj dijeti i u perspektivi planiramo iz terapije isključiti valproat.

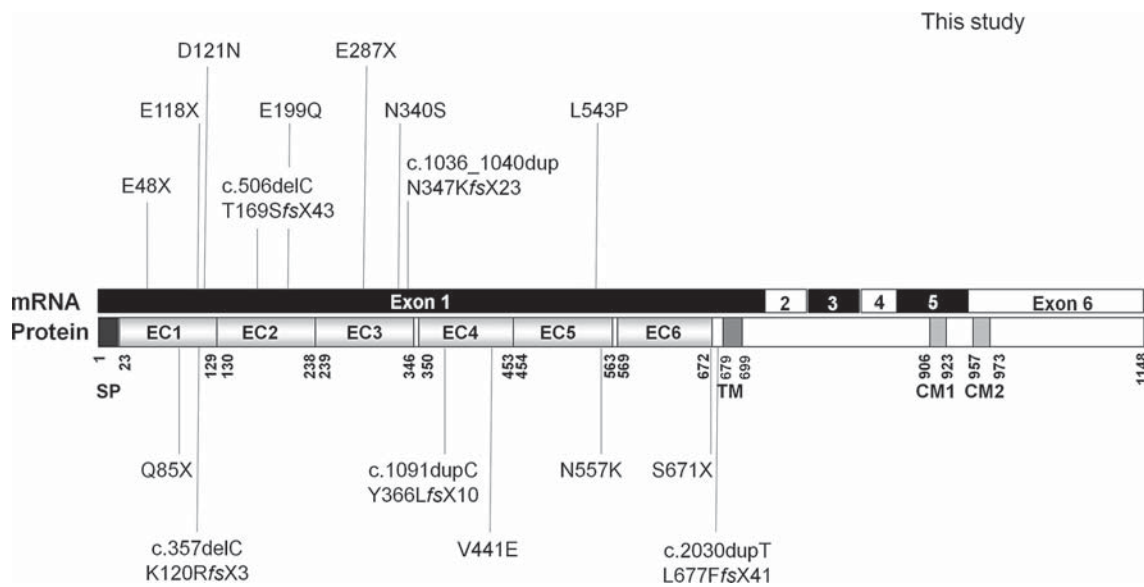
RASPRAVA

U ovom radu prikazali smo djevojčicu s protokaderin-19 (PCDH19) vezanom epileptičkom encefalopatijom. Mutacija gena PCDH19 na kromosomu Xq22, koji kodira protokaderin-19 protein, rezultira epileptičkim sindromom s početkom napadaja u dojenačkoj dobi, blagim do teškim intelektualnim oštećenjem, s autističnim obilježjima ili bez njih (1). Godine 2008. *Dibbens i sur.* otkrili su mutaciju gena PCDH19 u rijetkim, velikim obiteljima u kojima su bolesnice imale epilepsiju i različiti stupanj intelektualnog deficita. Ovaj poremećaj, ranije opisan kao epilepsija u žena s intelektualnim poteškoćama (EFMR), preimenovan je u ranu infantilnu epileptičku encefalopatiju, (MIM # 300088) (1). Poremećaj pokazuje neobičan obrazac X-vezanog nasljeđivanja, koji zahvaća heterozigotne žene, ali šteti hemizigotne muškarce. Pretpostavljeni temeljni odgovorni mehanizam odnosi se na „staničnu interferenciju“. Još su 2004. godine *Wieland i sur.* opisali ovaj obrazac nasljeđivanja u kraniofrontonazalnom sindromu (CFNS; MIM#304110)(2).

Gen protokaderin19 nalazi se na dugom kraku X kromosoma i kodira protokaderin-19, protein koji pripada delta-2 protokaderinskom podrazredu velike obitelji kaderina - proteina koji su primarno izraženi u mozgu. Kaderini pripadaju tipu-1 transmembranskih proteina. To su kalcij ovisni proteini i sastoje se od dvije intracelularne i šest ekstracelularnih domena. Kaderini igraju važnu ulogu u staničnoj adheziji i odgovorni su za vezivanje stanica unutar tkiva (5).

Protokaderin-19, protein koji gradi 1148 aminokiselina, jako je izražen tijekom razvoja mozga i smatra se da bi mogao igrati značajnu ulogu u migraciji neurona i uspostavljanju sinaptičkih veza tijekom neurogeneze (6). Gen PCDH19 nalazi se na dugom kraku X kromosoma (lokus Xq22.1) i obuhvaća šest egzona (slika 1). Prvi egzon kodira cijelu izvanstaničnu domenu proteina, a mnoge od poznatih mutacija nađene su baš u ovom velikom prvom egzonu (7).

Na slici 2 rodoslovno stablo prikazuje neobičan obrazac X-vezanog nasljeđivanja koji zahvaća heterozigotne žene i šteti hemizigotne muškarce koji su prenositelji bolesti (7). Hipotetski patogenetski mehanizam nazvan je mehanizmom „stanične interferencije“, odnosno „sukoba“ stanica (7). Naime, za patološki fenotip potrebne su dvije populacije stanica -mutirani i divlji tip. Prisutnost samo jedne homologne stanične populacije (mutirane ili divlje) ne dovodi do bolesti. Kod muškaraca koji imaju samo jedan X kromosom i jedan (pa makar i mutacijom promijenjeni) gen, nastaje jedna populacija stanica, tako da „sukoba“ nema. Oni su asimptomatski prenositelji bolesti (slika 3) (8). U heterozigotnih mutiranih žena slučajna inaktivacija jednog od X kromosoma rezultira u somatskom mozaicizmu za ekspresiju proteina PCDH19. Mutirani gen napravi zasebnu populaciju



SLIKA 1. Gen PCDH19 obuhvaća 6 egzona; prvi egzon kodira cijelu izvanstaničnu domenu proteina; mnoge od poznatih mutacija nađene su u ovom velikom prvom egzonu (prema Depienneu i sur. 2009.) (9)

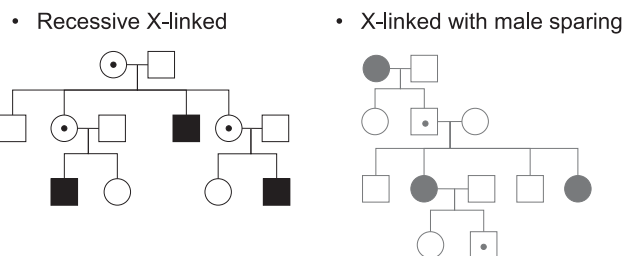
stanica koje su u "sukobu" s divljom populacijom stanica. Mutacija može mijenjati adhezivna svojstva proteina PCDH19 i dovesti do gubitka funkcije neurona. Ovaj mozaički status može biti nužan za patogenezu epilepsije PCDH19. Slično je i kod muškaraca s mozaičkim genotipom za gen PCDH19 (8).

Prema *Deppiene i sur.* gen PCDH19 drugi je po važnosti gen za nastanak epilepsija nakon gena koji kodira alfa-1 podjedinicu Na kanala (SCN1A) i koji je odgovoran za sindrom Dravet (9). Mutacije u genu PCDH19 događaju se uglavnom *de novo* i čest su uzrok sporadične epileptičke encefalopatije kod žena s početkom napadaja u dojenačkoj dobi (10). Mutacije ovog gena nađene su i kod žena s epilepsijom bez intelektualnog oštećenja (11). Mutacije PCDH19 u početku su bile otkrivene i u pacijentica s fenotipom sličnim sindromu Dravet (DS) kod kojih je nedostajala mutacija SCN1A. No sad je poznato da samo dio pacijenata očituje fenotip nalik na DS (9).

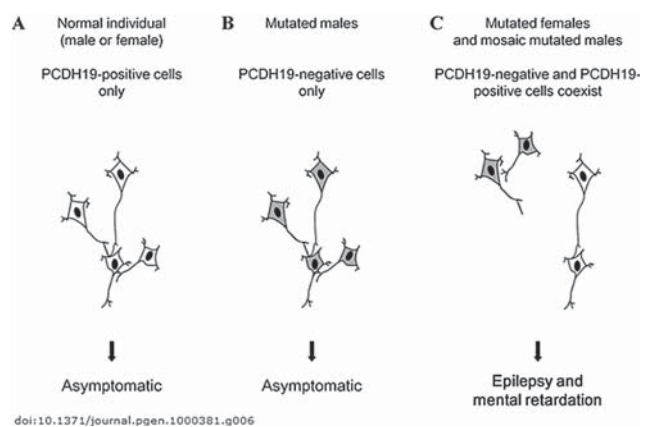
Klinički spektar povezan s mutacijom PCDH19 može se preklapati s onim u sindromu Dravet, ali dob početka napadaja je malo kasnija (12,5 mjeseci u PCDH19-u nasuprot 6,3 mjeseci u DS-u), epileptički status i miokloni trzajevi rjeđe se javljaju, fotosenzitivnost je iznimna u PCDH19 pozitivnih pacijenata, a dugoročni ishod bolji (4, 12). Prestanak napadaja uobičajen je nakon školske dobi, a većina pacijenata postigne dobre motoričke vještine i mogu samostalno hodati bez ataksije (12, 13).

Imajući u vidu činjenicu da mutacije gena SCN1A i gena PCDH19 mogu uzrokovati DS ili fenotip nalik DS-u s tvrdokornom farmakorezistentnom epilepsijom, *Lotte i sur.* su na europskom Epileptološkom kongresu u Stockholmu 2013.

An unusual X-linked inheritance



SLIKA 2. Neobičan oblik X- vezanog nasljeđivanja (modificirano prema Depienneu i sur. 2009.) (9)



SLIKA 3. Načelo "celularne interferencije" (prema Depienneu i sur. 2009.) (9)

godine prezentirali podatke Internacionalne europske radne grupe o liječenju 42 bolesnice (dotad najveće kohorte u svijetu) s mutacijom PCDH19 u usporedbi sa skupinom pacijentica s mutacijom SCN1A. Njihovi rezultati su pokazali da

su najučinkovitiji antiepileptici u obje skupine ispitanika bili klobazam i kalijev bromid. Oba antiepileptika, poput valproata i stiripentola, djeluju preko GABA receptora. Nadalje, dok su blokatori natrijevih kanala poput karbamazepina, okskarbazepina, lamotrigina, fenitoina ili zonisamida često uzrokovali pogoršanje u pacijentica s mutacijom SCN1A, autori su izvijestili da postoji iznenađujuće niska stopa pogoršanja u bolesnika s mutacijom PCDH19 koji su liječeni istom terapijom (14). U naše se pacijentice blokatori natrijevih kanala nisu pokazali osobito učinkovitima, štoviše, klinička zapažanja govore u prilog agravacije napadaja na kombinaciji valproat, okskarbazepin, lamotrigin.

Vodeći se načelima "racionalne politerapije" i činjenicom da zbog mogućih nuspojava i interakcija ne bi trebalo davati više od dva antiepileptika, poslužili smo se iskustvom dr. Marine Nikanorove (Danish Epilepsy Centre, Dianalund, Danska). Naime, Nikanorova je prezentirala svoje iskustvo ograničeno na pet bolesnica, koje pokazuje da kombinacija perampanela i topiramata može biti jedna od najučinkovitijih za liječenje djevojčica s mutacijom gena PCDH19. Tri od njezinih pet pacijentica su bez napadaja od 18 do 24 mjeseca (15). Ova kombinacija kod naše pacijentice nije se pokazala osobito učinkovitom, i dalje je imala parcijalne noćne napadaje straha i vrištanja. Nasuprot tome, na kombinaciji perampanela, valproata i levetiracetama posljednjih je 18 mjeseci stabilna.

Perampanel, kao inhibitor AMPA glutamatnih receptora, inhibira AMPA induciran porast intracelularnog kalcija i selektivno blokira sinaptičku transmisiju posredovanu AMPA glutamatnim receptorom (slika 4). Perampanel je nekompetitivni antagonist AMPA receptora i ne može se istisnuti većom koncentracijom glutamata. Odobren je u Europskoj uniji 2012. godine za napadaje s parcijalnim početkom sa sekundarnom generalizacijom ili bez nje (16). S obzirom na to da ne postoji klinički relevantna farmakokinetička interakcija između perampanela i drugih dvaju antiepileptika (levetiracetam i valproična kiselina ne utječu na koncentraciju perampanela u krvi; perampanel smanjuje razinu valproične kiseline u krvi za manje od 10%, a na koncentraciju levetiracetama u krvi uopće ne utječe), ovaj smo pozitivni učinak pripisali utjecaju samog perampanela.

ZAKLJUČAK

Ovim prikazom željeli smo upozoriti na ovaj rijedak oblik epileptičke encefalopatije, od koje obolijevaju samo ženska djeca i na koju treba obratiti pozornost u diferencijalnoj dijagnozi nekontroliranih epileptičkih sindroma vezanih za febrilna stanja. Važno je razlikovati ovaj klinički entitet od DS-a i uspostaviti ranu dijagnozu PCDH19 epilepsije, što će omogućiti bolji klinički tretman ovih bolesnika. Otkrivanje

novih epileptičkih sindroma kao što je PCDH19 vezana epilepsija, otvara nove mogućnosti za primjenu antiepileptičkih lijekova nove generacije.

Kratice:

PCDH19	– Protokaderin 19
SCN1A	– alfa-1 podjedinica Na kanala
DS	– Dravet sindrom
CFNS	– kraniofrontonazalni sindromi
EFMR	– epilepsija u žena sa intelektualnim poteškoćama
AMPA	– alfa-amino-3-hidroksi-5-metil-4-izoksazol-propionska kiselina
GABA	– gama-aminomaslačna kiselina

NOVČANA POTPORA/FUNDING

Nema/None

ETIČKO ODOBRENJE/ETHICAL APPROVAL

Nije potrebno/None

SUKOB INTERESA/CONFLICT OF INTEREST

Autori su popunili *the Unified Competing Interest form* na www.icmje.org/coi_disclosure.pdf (dostupno na zahtjev) obrazac i izjavljuju: nemaju potporu niti jedne organizacije za objavljeni rad; nemaju financijsku potporu niti jedne organizacije koja bi mogla imati interes za objavu ovog rada u posljednje 3 godine; nemaju drugih veza ili aktivnosti koje bi mogle utjecati na objavljeni rad./All authors have completed the *Unified Competing Interest form* at www.icmje.org/coi_disclosure.pdf (available on request from the corresponding author) and declare: no support from any organization for the submitted work; no financial relationships with any organizations that might have an interest in the submitted work in the previous 3 years; no other relationships or activities that could appear to have influenced the submitted work.

LITERATURA

1. Dibbens LM, Tarpey PS, Hynes K et al. X-linked protocadherin 19 mutations cause female limited epilepsy and cognitive impairment. *Nat Genet.* Jun. 2008; 40:776–781.
2. Wieland I, Jakubiczka S, Muschke P et al. Mutations of the ephrin-B1 gene cause craniofrontonasal syndrome. *Am J Hum Genet.* 2004;74:1209–15.
3. Specchio N, Marini C, Terracciano A, Mei D. et al. Spectrum of phenotypes in female patients with epilepsy due to protocadherin 19 mutations. *Epilepsia.* 2011;52:1251-7.
4. Marini C, Darra F, Specchio N. et al. Focal seizures with affective symptoms area major feature of PCDH19 gene-related epilepsy. *Epilepsia.* 2012;53:2111-9.
5. Junghans D, Haas I G, Kemler R. Mammalian cadherins and protocadherins: about cell death, synapses and processing. *Curr Opin Cell Biol.* 2005;17: 446-52.
6. Emond MR, Biswas S, Blevins CJ, Jontes JD. A complex of Protocadherin-19 and N-cadherin mediates a novel mechanism of cell adhesion. *J Cell Biol.* 2011;195:1115–21.
7. Depienne C, LeGuern E. PCDH19-related infantile epileptic encephalopathy: an unusual X-linked inheritance disorder. *Hum Mutat.* 2012;33:627–34.
8. Depienne C, Trouillard O, Bouteiller D et al. Mutations and deletions in PCDH19 account for various familial or isolated epilepsies in females. *Hum. Mutat.* 2011;32:E1959–E75.
9. Depienne C, Bouteiller D, Keren, B et al. Sporadic infantile epileptic encephalopathy caused by mutations in PCDH19 resembles Dravet syndrome but mainly affects females. *PLoS Genet.* 2009;5:e1000381.
10. Marini C, Mei D, Parmeggiani L, Norci V. et al. Protocadherin 19 mutations in girls with infantile-onset epilepsy. *Neurology.* 2010;75:646-53.

11. Merwick A, O'Brien M, Delanty N. Complex single gene disorders and epilepsy. *Epilepsia*. 2012;53 (Suppl. 4):81–91.
12. Higurashi N, Shi X, Yasumoto S et al. PCDH19 mutation in Japanese females with epilepsy. *Epilepsy Res*. 2012;99:28-37.
13. Scheffer, I E , Turner, S J, Dibbens, L M. et al. Epilepsy and mental retardation limited to females: an under-recognized disorder. *Brain* 2008;131:918-27.
14. Lotte J, Bast T, Borusiak P, Sanchez Fernandez I et al. Effectiveness of antiepileptic therapy in catastrophic infantile epilepsy: Comparison of patients with SCN1A and PCDH 19 mutations. *Neuropediatrics*. 2013;44-FV14-03. doi: 10.1055/s-0033-1337733
15. osobna korespondencija
16. Besag FM, Patsalos PN. New developments in the treatment of partial-onset epilepsy. *Neuropsychiatr Dis Treat*. 2012;8:455-64. Epub 2012 Oct 17.

SUMMARY

Rare Dravet-like epileptic encephalopathy with a *novel* mutation of PCDH19 gene

S. Delin, Z. Sabol, M. Kovač-Šižgorić, A. Sasso, I. Prpić, B. Marušić Della Marina

Mutation in PCDH 19 gene, encoding prothocadherin 19 on chromosome Xq22, results in an epileptic syndrome with seizure onset in infancy, with or without mild to severe intellectual impairment or autistic features. This disorder demonstrates an unusual pattern of X-linked inheritance, affecting heterozygous female but sparing hemizygous male individuals. The underlying responsible mechanism is considered to be a 'cellular interference'. There is a wide clinical spectrum of seizures, generally starting in infancy or early childhood. A portion of patients manifest a phenotype resembling Dravet syndrome. The seizures mostly occur in brief clusters even at mild to moderately elevated temperature. In the initial course of the disease, the seizures become relatively resistant to antiepileptic drugs. However, as the disease progresses, the frequency of seizures and their pharmacoresistance tend to decrease. There may be behavioral difficulties such as autistic, obsessive or aggressive features. The aim of this paper is to describe clinical features and unusual way of inheritance of PCDH19 gene related epilepsy in a 10-year-old girl, with special reference to early disease characteristics and treatment efficacy. From early childhood, this 10-year-old girl suffered from and was treated for resistant epilepsy, clinically presenting with a series of focal motor seizures accompanied by fear and screaming. On many occasions, repeated interictal waking and sleeping EEGs, as well as high resolution brain MRI (3T) were normal. Analysis of cerebrospinal fluid excluded inflammatory diseases of the central nervous system. Rare metabolic diseases with epileptic seizures were excluded by metabolic tests. After the first seizure, phenobarbital was recommended, and after recurrence she received therapy with multiple combinations of various anti-epileptic drugs, none of which was effective. Complete seizure control was never achieved. Genetic analysis revealed novel heterozygous nonsense mutation (c.1630C>T;p. Q544X) in exon 1 of PCDH19 gene on Xq22.1. Therapy included perampanel with valproate and levetiracetam. The authors want to warn of this rare form of epileptic encephalopathy that affects only female children and to emphasize its importance in the differential diagnosis of uncontrolled epileptic syndromes associated with febrile conditions.

Keywords: PCDH19 protein, human; epileptic encephalopathy