

Tromboza donje šuplje vene uzrokovana policističnom bolesti bubrega

Rubinić, Nino; Španjol, Josip; Živčić-Ćosić, Stela; Kovačević, Miljenko; Markić, Dean

Source / Izvornik: **Medicina Fluminensis : Medicina Fluminensis, 2017, 53, 388 - 391**

Journal article, Published version

Rad u časopisu, Objavljena verzija rada (izdavačev PDF)

https://doi.org/10.21860/medflum2017_182968

Permanent link / Trajna poveznica: <https://urn.nsk.hr/urn:nbn:hr:184:261768>

Rights / Prava: [In copyright](#)/[Zaštićeno autorskim pravom.](#)

Download date / Datum preuzimanja: **2024-12-26**



Repository / Repozitorij:

[Repository of the University of Rijeka, Faculty of Medicine - FMRI Repository](#)



Tromboza donje šuplje vene uzrokovana policističnom bolesti bubrega

Inferior vena cava thrombosis due to polycystic kidney disease

Nino Rubinić^{1*}, Josip Španjol¹, Stela Živčić-Ćosić², Miljenko Kovačević³, Dean Markić¹

¹Klinika za urologiju, KBC Rijeka, Rijeka

²Zavod za nefrologiju, dijalizu i transplantaciju bubrega, Klinika za internu medicinu, KBC Rijeka, Rijeka

³Zavod za vaskularnu kirurgiju, Klinika za kirurgiju, KBC Rijeka, Rijeka

Sažetak. Cilj: Adultna policistična bolest bubrega je najčešća nasljedna bolest bubrega. Tijekom godina dolazi do povećanja cisti, smanjenja funkcionalne nefronske mase i kompresije uvećanih bubrega na okolne strukture. U ovom radu prikazujemo pacijenticu s policističnom bolesti bubrega, kod koje se nakon presađivanja bubrega razvila tromboza donje šuplje vene. **Prikaz pacijenta:** Tri mjeseca nakon transplantacije kadaveričnoga bubrega u lijevu ilijačnu jamu 67-godišnja pacijentica hospitalizirana je zbog otoka desne noge. Kliničkim i ultrazvučnim pregledom ustanovljena je duboka venska tromboza desne noge i uvedena je terapija heparinom. S obzirom na to da nije dolazilo do poboljšanja, učinjen je pregled kompjutoriziranom tomografijom kojim je potvrđena duboka venska tromboza desne noge, ilijačnih vena desno i parcijalna tromboza distalnog dijela donje šuplje vene. Nalazi radiološke obrade ukazali su na pritisak desnog policističnog bubrega na donju šuplju venu te smo, zbog sprječavanja kompletnog venskog zastoja na razini donje šuplje vene, učinili nefrektomiju policističnog bubrega. Poslijeoperacijski tijek bio je uredan, otok noge se smanjio i funkcija bubrežnog presatka je ostala stabilna. **Rasprava i zaključak:** U pacijenata s velikim policističnim bubrežima kompresija donje šuplje vene može dovesti i do njezine tromboze. Indicirana je pravovremena nefrektomija.

Glavne riječi: nefrektomija; policistična bolest bubrega; venska tromboza

Abstract. Aim: Autosomal dominant polycystic kidney disease is the most common renal hereditary disease. During many years renal cysts become larger, the functional nephron mass decreases and enlarged kidneys compress the surrounding structures. We present the case of a patient with polycystic kidney disease and inferior vena cava thrombosis after kidney transplantation. **Case report:** Three months after kidney transplantation into the left iliac fossa, the 67 year-old woman was admitted to our hospital due to swelling of the right leg. Clinical and ultrasound examination revealed deep vein thrombosis of right leg and therapy with heparine was introduced. Since there was no improvement, a computerized tomography examination was performed that confirmed deep vein thrombosis of the right leg, thrombosis of iliac veins on the right side and partial thrombosis of the distal part of the inferior vena cava. As radiologic imaging revealed compression of the right polycystic kidney onto the inferior vena cava, we performed nephrectomy of the polycystic kidney to prevent complete thrombosis. The postoperative course was uneventful, with a regression of the right leg edema and stable graft function. **Discussion and conclusion:** In patients with large polycystic kidneys, compression of the inferior vena cava may lead to its thrombosis. A nephrectomy should be performed in time.

Key words: nephrectomy; polycystic kidney diseases; venous thrombosis

***Dopisni autor:**

Nino Rubinić, dr. med.
Klinika za urologiju, KBC Rijeka
Tome Stričića 3, 51 000 Rijeka
e-mail: rubinicnino@gmail.com

<http://hrcak.srce.hr/medicina>

UVOD

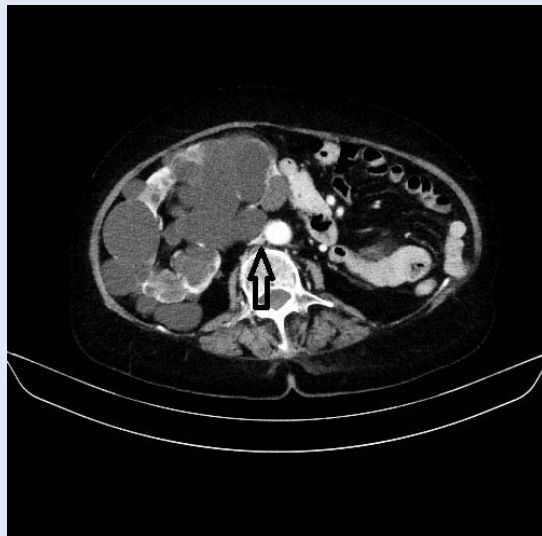
Autosomno dominantna policistična bolest bubrega (ADPBB) je multisistemna bolest karakterizirana obostranim cistama bubrega i brojnim drugim abnormalnostima, primjerice cistama u jetri, gušterači i slezeni, aneurizmama aorte i arterija mozga, valvularnim bolestima srca te pojavom divertikula kolona^{1,2}. Radi se o najčešćoj urođenoj bolesti bubrega koja se javlja u 1/400 – 1000 novorođene djece³. Smatra se da je njome zahvaćeno oko 10 milijuna ljudi na svijetu⁴. U oko polovine osoba s ADPBB-om razvija se završni stadij kronične bubrežne bolesti do dobi od 60 godina⁴. Tromboza donje šuplje vene opisana je kao jedna od mogućih komplikacija ove nasljedne bolesti. Prikazat ćemo pacijenticu s bubrežnim presatkom, liječenu na Klinici za urologiju KBC-a Rijeka, u koje smo zbog kompresije policističnog bubrega na donju šuplju venu s posljedičnom njezinom trombozom učinili nefrektomiju.

PRIKAZ PACIJENTA

Početkom studenoga 2016. godine na bolničko liječenje primili smo 67-godišnju pacijenticu s ADPBB-om kod koje se tri mjeseca nakon kadaverične transplantacije bubrega razvila duboka venska tromboza desne noge. Kod pacijentice je u mladosti zbog recidivnih uroinfekcija i pijelonefritisa učinjena ljevostrana nefrektomija. Postupno je došlo do razvoja kroničnog bubrežnog zatajenja i u ožujku 2016. godine započeto je liječenje peritonejskom dijalizom. Nakon četiri mjeseca pacijentici je presađen bubreg umrle osobe u lijevu ilijačnu jamu. Presadak je uredno funkcionirao, nije bilo poslijeoperacijskih komplikacija i nakon tri mjeseca izvađen je kateter za peritonejsku dijalizu.

Kod hospitalizacije u studenome 2016. godine, zbog razvoja otoka desne noge, pacijentica je bila preuhranjena s indeksom tjelesne mase (BMI) 31,3 kg/m². Parametri funkcije bubrežnog presatka kao i testovi koagulacije bili su uredni.

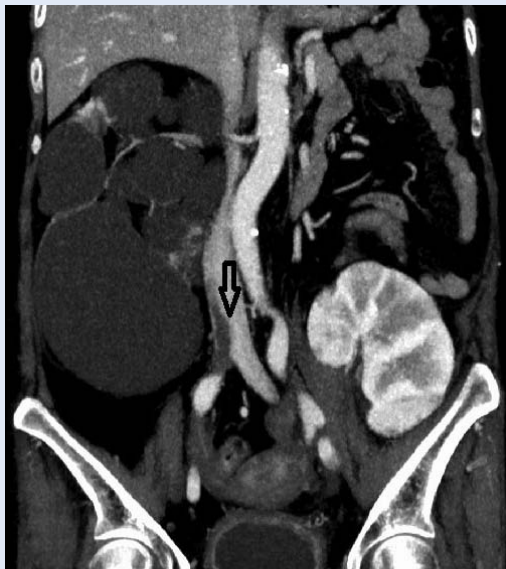Kliničkim i ultrazvučnim pregledom utvrđena je duboka venska tromboza desne noge. Odmah po dolasku u bolnicu započeta je intravenska terapija heparinom, a nakon toga je uveden varfarin. S obzirom na to da nije došlo do kliničkog poboljšanja učinjen je pregled kompjutoriziranom tomo-



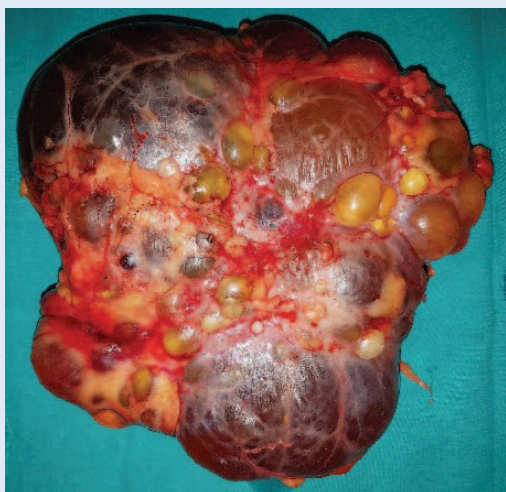
Slika 1. Na poprečnom presjeku (kompjutorizirana tomografija) vidi se policistični desni bubreg koji pritišće donju šuplju venu (strjelica)

Autosomno dominantna policistična bolest bubrega najčešća je nasljedna bolest bubrega. Uvijek zahvaća oba bubrega. Nastaje kao posljedica mutacije gena PKD1, PKD2 i PKD3 (engl. *polycystic kidney disease*).

grafijom kojim je prikazana tromboza desne femoralne vene, ilijačnih vena desno i djelomična tromboza najdistalnijeg dijela donje šuplje vene. Ilijačne vene s lijeve strane su bile urednoga nalaža kao i sam bubrežni presadak. Na snimkama se također uočilo da se ciste donjeg pola policističnog desnog bubrega utiskuju u donju šuplju venu i dovode do njezine kompresije (slika 1). S obzirom na graft koji je bio na lijevoj strani i mogućnost da se razvija kompletna tromboza donje šuplje vene učinili smo desnostranu nefrektomiju. Intraoperativno potvrdili smo pritisak donjeg pola desnog bubrega na donju šuplju venu, u kojoj se u najdistalnijem dijelu palpirao fiksirani tromb koji je doveo do djelomične opstrukcije lumena. Poslijeoperacijski tijek bio je uredan, otok noge se smanjio i pacijentica je otpuštena na kućno liječenje uz peroralnu antikoagulantnu terapiju varfarinom. Tijekom praćenja nije došlo do progresije venske tromboze i funkcija bubrežnog presatka bila je stabilna (serumski kreatinin 80 μmol/l).

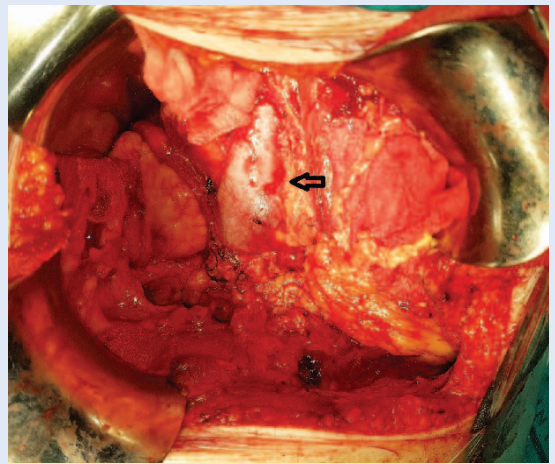


Slika 2. Na frontalnom presjeku (kompjutorizirana tomografija) vidljiv je tromb u distalnom dijelu donje šuplje vene (strjelica) koji uzrokuje njezinu parcijalnu opstrukciju. Na lijevoj strani se prikazuje bubrežni presadak.



Slika 3. Izvađen veliki policistični desni bubreg (20 × 19 × 10 cm)

Policistični bubrezi se tijekom vremena povećavaju i osim razvoja kroničnog bubrežnog zatajenja mogu dovesti do kompresije okolnih struktura. Dugotrajno pritisak uvećanog bubrega na donju šuplju venu može potencijalno uzrokovati vensku trombozu. U tom slučaju nefrektomija je definitivno rješenje uz uvođenje anti-koagulantne terapije.



Slika 4. Nakon desnostrane nefrektomije vidi se u lumbalnoj loži veliki slobodni prostor u čijem se dnu nalazi donja šuplja vena (strjelica) oslobođena od kompresije

RASPRAVA I ZAKLJUČAK

ADPBB je karakteriziran pojavom obostranih cisti bubrega. Njihov kontinuirani rast dovodi do značajnog povećanja bubrega kao i mnogobrojnih lokalnih i sustavnih komplikacija. Rastom ciste pritišću na nefrone, dolazi do smanjenja njihovog broja te do razvoja bubrežnog zatajenja. Kompresivni učinak dovodi do pojave bola, osjećaja punoće u trbuhu i gastroezofagealnog refluksa. Dodatno, ciste mogu biti inficirane ili hemoragične uzrokujući bol ili makrohaturiju. U slučaju da konzervativne mjere nisu uspješne, neophodno je kirurško liječenje⁵.

Transplantacija bubrega, kao najbolji način liječenja pacijenata u završnom stupnju kronične bubrežne bolesti, ima najbolji ishod u pacijenata čija je osnovna bolest ADPBB. Tijekom prijetransplantacijske obrade neophodno je procijeniti potrebu za nefrektomijom policističnih bubrega, primjerice ako nativni bubrezi svojom veličinom sprječavaju implantaciju presatka ili ako postoje znakovi infekcije cista. Optimalno vrijeme nefrektomije, prije ili za vrijeme transplantacije bubrega, još je uvijek kontroverzno pitanje⁶.

Prema literaturi, tromboza donje šuplje vene kod pacijenata s ADPBB-om nije česta. Prvi put se spominje 1979. godine, kada su Raulerson i sur. prikazali pacijenta kod kojeg su ciste jetre (u sklopu ADPBB-a) uzrokovale trombozu donje šuplje vene⁷. O'Sullivan i suradnici su dokumentirali trombozu iliofemoralne vene i donje šuplje vene

uzrokovanu uvećanim policističnim bubregom⁸. Maeda je prikazao liječenje tromboze donje šuplje vene privremenim postavljanjem filtera u nju i sklerozacijom ciste bubrega, a recidiv je riješen klasičnim operacijskim zahvatom⁹.

Debljina, maligna oboljenja, imunosupresivni lijekovi i fizička neaktivnost su značajni čimbenici rizika za razvoj venske tromboze, čak i kod pacijenata bez drugih koagulacijskih abnormalnosti. Naša pacijentica imala je sve prije navedene čimbenike rizika, osim malignog oboljenja. Kompjutoriziranom tomografijom je prikazan pritisak uvećanog policističnog desnog bubrega na donju šuplju venu kao i na ilijačne krvne žile, što nam govori u prilog mogućeg posljedičnog razvoja venske tromboze u naše pacijentice. S druge strane, broj prijavljenih pacijenata sa sličnim smetnjama je malen. Posebnost naše pacijentice je da je zbog funkcionirajućeg bubrežnog transplantata na kontralateralnoj strani bilo neophodno što ranije pristupiti operacijskom zahvatu, kako ne bi došlo do potpune tromboze donje šuplje vene, što bi moglo uzrokovati trombozu renalne vene presatka i gubitak njegove funkcije.

Liječenje pacijenata s uvećanim policističnim bubrežima koji dovode do kompresivnih komplikacija temelji se na dekompresiji cista. Kod velikih cista može se učiniti ultrazvučno vođena punkcija s evakuacijom sadržaja ciste. Pri tome se može istodobno u cistu ubrizgati sklerozacijsko sredstvo kao što je 95 % etanol, povidon-jodid, tetraciklini ili druge tvari. U slučaju da sklerozirajuća terapija nije uspješna, neophodno je kirurško liječenje. U slučaju manjeg broja većih cisti, one se mogu fenestrirati ili ekstirpirati, pogotovo ako se kod pacijenata još nije razvio završni stupanj kronične bubrežne bolesti. U pacijenata s terminalnim

kroničnim bubrežnim zatajenjem preporučuje se učiniti nefrektomiju, što smo i mi primijenili.

Zaključno, veliki policistični bubrezi mogu vršiti pritisak na okolne strukture pa tako i na donju šuplju venu. Ova kompresija može uzrokovati vensku trombozu te se u tih pacijenata preporučuje kirurško liječenje uz primjenu antikoagulacijskih lijekova.

Izjava o sukobu interesa: autori izjavljuju da ne postoji sukob interesa.

LITERATURA

1. Pirson Y. Extrarenal manifestations of autosomal dominant polycystic kidney disease. *Adv Chronic Kidney Dis* 2010;17:173-80.
2. Torres VE, Harris PC, Pirson Y. Autosomal dominant polycystic kidney disease. *Lancet* 2007;369:1287-301.
3. Gabow PA. Autosomal dominant polycystic kidney disease. *N Engl J Med* 1993;329:332-42.
4. Pafrey PS, Bear JC, Morgan J, Kramer BC, McManamon PJ, Gault MH et al. The diagnosis and prognosis of autosomal dominant polycystic kidney disease. *N Engl J Med* 1990;323:1085-90.
5. Chebib FT, Prieto M, Yeonsoon J, Irazabal MV, Kremers WK, Dean PG et al. Native nephrectomy in renal transplant recipients with autosomal dominant polycystic kidney disease. *Transplantation Direct* 2015;1:e43.
6. Kirkman MA, van Dellen D, Mehra S, Campbell BA, Tavakoli A, Pararajasinga R et al. Native nephrectomy for autosomal dominant polycystic kidney disease: before or after kidney transplantation? *BJU Int* 2011;108:590-4.
7. Raulerson JD, Juncos LI, Fuller TJ, Cade R. Obstruction of the inferior vena cava complicating hemodialysis in polycystic kidney disease. *South Med J* 1979;72:1389-92.
8. O'Sullivan DA, Torres VE, Heit JA, Liggett S, King BF. Compression of the inferior vena cava by right renal cysts: an usual cysts cause of IVC and/or iliofemoral thrombosis with pulmonary embolism in autosomal dominant polycystic kidney disease. *Clin Nephrol* 1998;49:332-4.
9. Maeda T, Uchida Y, Oyamada K, Nakajima F. Thrombosis in inferior vena cava due to enlarged renal cysts in autosomal dominant polycystic kidney disease. *Inter Med* 2010;49:1891-4.