

Miniperkutana nefrolitotripsija u liječenju bubrežnih kamenaca

Ahel, Juraj; Sotošek, Stanislav; Rubinić, Nino; Markić, Dean

Source / Izvornik: **Medicina Fluminensis, 2017, 53, 371 - 375**

Journal article, Published version

Rad u časopisu, Objavljena verzija rada (izdavačev PDF)

https://doi.org/10.21860/medflum2017_182949

Permanent link / Trajna poveznica: <https://urn.nsk.hr/urn:nbn:hr:184:734366>

Rights / Prava: [In copyright](#) / [Zaštićeno autorskim pravom.](#)

Download date / Datum preuzimanja: **2024-11-30**



Repository / Repozitorij:

[Repository of the University of Rijeka, Faculty of Medicine - FMRI Repository](#)



Miniperkutana nefrolitotripsija u liječenju bubrežnih kamenaca

Mini percutaneous nephrolithotripsy as treatment modality for kidney stones

Juraj Ahel*, Stanislav Sotošek, Nino Rubinić, Dean Markić

Klinika za urologiju, KBC Rijeka, Rijeka

Sažetak. Cilj: Prikazati naše rezultate u liječenju pacijenata s bubrežnim kamencima metodom miniperkutane nefrolitotripsije (miniPCNL). **Pacijenti i metode:** Retrospektivnim istraživanjem obuhvatili smo pacijente Klinike za urologiju, Kliničkog bolničkog centra u Rijeci koji su između 1. kolovoza 2015. i 31. prosinca 2016. godine zbog bubrežnih kamenaca liječeni metodom miniPCNL-a. **Rezultati:** U promatranom razdoblju u našem centru operirano je 6 pacijenata ovom metodom, od kojih je jedan bio s transplantiranim bubregom. U svih pacijenata uspješno je učinjena litotripsija s holmium-laserom. Na kontrolnom RTG-u nije bilo ostalih fragmenata. U četvoro pacijenata poslijeoperativno je došlo do razvoja febriliteta koji je uspješno liječen antibiotskom terapijom. Niti u jednog pacijenta nije bila potrebna reoperacija, dodatne procedure niti potreba za davanjem krvi. **Zaključak:** Mini-perkutana nefrolitotripsija je minimalno invazivna metoda koja se pokazala uspješnom i sigurnom u liječenju nefrolitijaze.

Ključne riječi: endourologija; laser; nefrolitijaza; perkutana litotripsija

Abstract. Aim: To present our results in the treatment of nephrolithiasis using mini percutaneous nephrolithotripsy (miniPCNL). **Patients and methods:** We retrospectively analyzed all patients with nephrolithiasis treated with miniPCNL in Department of Urology, University Hospital Rijeka from August 1st 2015 to December 31st 2016. **Results:** In observed period 6 patients were operated with this novel method and one has transplanted kidney. In all patients lithotripsy was successfully performed with holmium laser. On the control x-ray the residual fragments were not found in any patients. Postoperatively, in four patients febrility was noticed and successfully treated with antibiotics. Neither the one patient need reoperation, auxiliary procedures or blood transfusion. **Conclusion:** Mini percutaneous nephrolithotripsy is a minimally-invasive method which is successful and safe method in the treatment of kidney stones.

Key words: endourology; laser; nephrolithiasis; percutaneous lithotripsy

***Dopisni autor:**

Juraj Ahel, dr. med.
Klinika za urologiju
Medicinskog fakulteta Sveučilišta u Rijeci
Klinički bolnički centar Rijeka
Tome Strišića 3, 51 000 Rijeka
e-mail: juraj_ahel@yahoo.com

<http://hrcak.srce.hr/medicina>

UVOD

Urolitijaza zahvaća čovječanstvo od davnine. Njezina učestalost povećava se, pogotovo u razvijenim zemljama svijeta, te na taj način postaje i sve značajniji medicinski problem¹. Otvorena kirurgija stoljećima je bila jedini način liječenja simptomatskih kamenaca urotakta. U 20. stoljeću došlo je do razvoja minimalno invazivnih metoda koje su u današnje vrijeme skoro potpuno istisnule otvoreni

Miniperkutana nefrolitotripsija, izvantjelesno mrvljenje kamenaca i ureterorenoskopija su endourološke metode koje se danas koriste u liječenju urolitijaze. Otvorena kirurška metoda danas se vrlo rijetko rabi za rješavanje konkremenata urotakta.

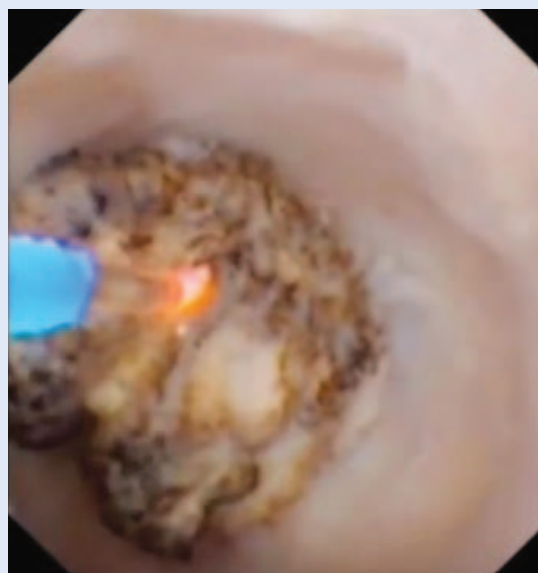kirurški pristup. Te endourološke metode su: perkutana nefrolitotripsija (PCNL), izvantjelesno mrvljenje kamenaca (ESWL; engl. *extracorporeal shock wave lithotripsy*) i ureterorenoskopija (URS).

Perkutana ekstrakcija kamenca putem kirurški stvorene nefrostomije prvi put opisana je 1941. godine². Godwin i sur. su 1955. kreirali nefrostomijski trakt perkutanom putem³. Tek 1976. su Fernström i Johansson opisali PCNL kao primarnu proceduru za liječenje nefrolitijaze⁴. No, tek je posljednjih tridesetak godina ova tehnika postala široko prihvaćena, a koristi se u liječenju kamenaca u bubregu i proksimalnom dijelu uretera⁵. Njezina prednost u odnosu na otvorenu kirurgiju je manji morbiditet i mortalitet uz visoku učinkovitost. No, ova je metoda tehnički zahtjevna. To se pogotovo odnosi na formiranje nefrostomijskog pristupa. Kako bi se smanjio morbiditet vezan uz standardan PCNL postupak, kao što je, primjerice, gubitak krvi, poslijeoperacijski bol i oštećenje bubrežnog parenhima, razvile su se njegove određene modifikacije. Jedna od najznačajnijih je smanjenje veličine endoskopa uz manji perkutani pristupni trakt (< 20 Ch) u odnosu na standardni perkutani trakt koji je širi od 20 Ch. Takva metoda naziva se miniPCNL. U našem radu prikazat ćemo svoja početna iskustva s ovom metodom.

BOLESNICI I METODE

Retrospektivno je analizirana medicinska dokumentacija pacijenata u kojih je od 1. kolovoza 2015. godine do 31. prosinca 2016. godine na Klinici za urologiju, Kliničkog bolničkog centra u Rijeci učinjen miniPCNL.

U svih pacijenata zahvat je učinjen u općoj anesteziji. U većine pacijenata najprije je retrogradnim putem postavljena ureteralna sonda u bubreg u kojemu se nalazio kamenac. Nakon toga je pacijent okrenut u pronacijski položaj, a poseban jastuk stavljen je tako da izboči lumbalnu regiju. Retrogradnim putem je aplicirano kontrastno sredstvo i metilensko plavilo te je učinjena ultrazvučno vođena punkcija donje skupine čašice bubrega. Nakon što je kontrastnom snimkom potvrđeno da je punktirana adekvatna bubrežna čašica, postavljena je u kanalni sustav hidrofilna žica vodilica. Učinjena je incizija kože duljine do 10 mm, a potom je, uz kontrolu dijaskopije, učinjena dilatacija koristeći jedan, metalni, konusni dilatator. Nakon toga je kroz njega postavljena sigurnosna žica vodilica. Preko dilatatora je postavljen odgovarajući metalni Amplatzomotač nefroskopa (Karl Storz, Tuttlingen, Njemačka) promjera 15/16 Ch. Dilatacija i postavljanje omotača učinjeni su pod dijaskopskom kontrolom. Mininefroskop (vanjski promjer instrumenta 12 Ch s 6,7 Ch radnim kanalom) (Karl Storz, Tuttlingen, Njemačka) je uveden kroz omo-



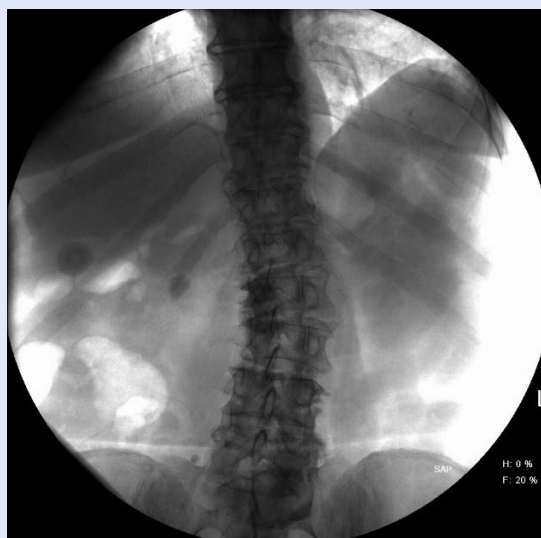Slika 1. Litotripsija bubrežnog kamenca uz pomoć lasera

tač nefroskopa. Nakon toga je vizualiziran kamenac u kanalnom sustavu bubrega. Za litotripsiju kamenca korišten je Holmium: YAG laser koristeći 365 μm laserske niti (Calculase II SCB, Karl Storz, Tuttlingen, Njemačka) uz odgovarajući energetski nivo (slika 1). Veći fragmenti kamenaca odstranjeni su hvataljkom. Sam dizajn omotača nefroskopa dovodi do stvaranja posebnog hidrodinamskog učinka koji dopušta eliminaciju fragmenata između omotača i nefroskopa bez povećanja intrarenalnog tlaka. Na samom kraju zahvata učinjena je anterogradna pijelografija kojom je provjerena eliminacija kamenaca i integritet kanalnog sustava bubrega. Nakon toga je postavljena perkutana nefrostomija u svrhu privremene drenaže. Drugog dana od operacije izvađena je ureteralna sonda i kateter te ponovno učinjena anterogradna pijeloureterografija kako bi se dokazala prohodnost uretera. Dan nakon toga izvađena je perkutana nefrostomija⁶.

U jednog transplantiranog pacijenta nije bilo moguće retrogradnim putem postaviti ureteralnu sondu. Kod njega je zbog stenozе ureterovezikalne anastomoze prethodno postavljena perkutana nefrostomija. Također, jedino je kod njega operacija učinjena u supinacijskom položaju. Prethodno postavljena nefrostomija poslužila je kao „put“ za dilataciju i postavljanje nefroskopa. Ostali tijek je bio identičan litotripsiji koja je učinjena na nativnom bubregu.

REZULTATI

Od 1. kolovoza 2015. godine do 31. prosinca 2016. godine u našem centru šest pacijenata operirano je metodom miniPCNL-a. Među njima su bile tri žene, a prosječna dob bila je 50,5 godina (raspon 28 – 76 godina). Indeks tjelesne težine bio je od 24,2 – 30,5. U svih pacijenata kamenac je bio u desnom bubregu, od čega u 5 njih u pijelonu, a kod jednog pacijenta u donjoj skupini čašica. Veličina konkrementa kretala se od 13 × 8 mm do 24 × 20 mm (slika 2). U jednog pacijenta kamenac je bio u transplantiranom bubregu. Laserska litotripsija uspješno je učinjena u svih pacijenata te na kontrolnoj RTG snimci mjesec dana nakon operacije nije bilo ostatnih fragmenata. Sama operacija trajala je između 120 i 210 minuta s time da je prva operacije trajala najdulje, a kasnije se duljina operacije smanjivala. U troje pacijenata kamenac je



Slika 2. Kamenac u pijelonu desnog bubrega

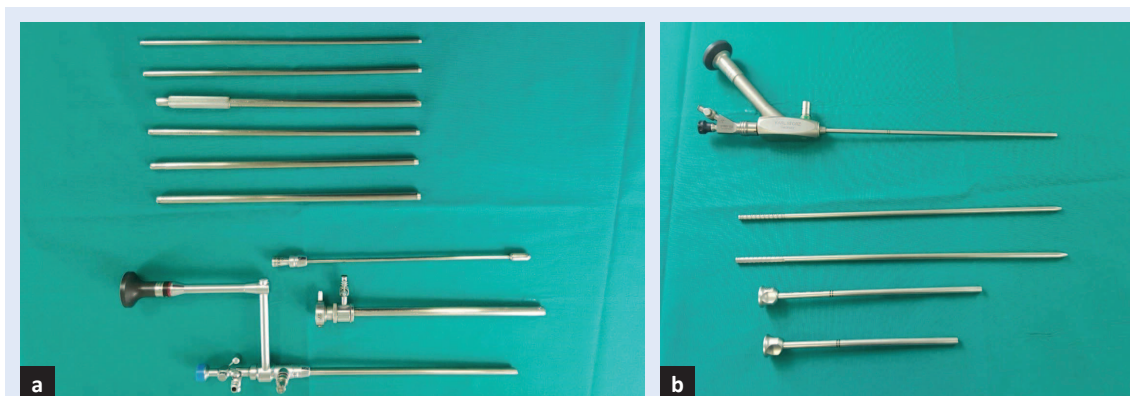
Miniperkutana nefrolitotripsija koristi se za liječenje manjih i srednje velikih bubrežnih kamenaca te rjeđe kamenaca u proksimalnom dijelu uretera. Radi se o sigurnoj i učinkovitoj metodi s malim brojem komplikacija.

bio od kalcijeva fosfata/oksalata, jedan pacijent je imao uratni kamenac, a u dvoje pacijenata analiza kamenca nije učinjena. Pad krvne slike nakon operacije bio je beznačajan. U četvoro pacijenata nakon operacije došlo je do razvoja febriliteta koji je uspješno riješen antibiotikom. Duljina hospitalizacije bila je 3 – 10 dana.

RASPRAVA

Prema preporukama europskog udruženja urologa (EAU), PCNL je preporučena metoda liječenja za bubrežne kamence veće od 20 mm, kao i one manje (10 – 20 mm) u donjem polu bubrega kada postoje nepovoljni čimbenici za ESWL⁵. Postotak uspješnosti eliminacije kamenca (SFR od engl. *stone free rate*) nakon PCNL-a se kreće od 76 – 98 %⁷. No, s druge strane PCNL je zahtjevna kirurška metoda koja je udružena sa značajnim komplikacijama koje mogu značajno utjecati na njezinu efikasnost. Iz toga razloga je došlo i do razvoja miniPCNL-a.

Helal je 1997. godine prvi put koristio tehniku miniPCNL-a kada je kod dvogodišnjeg djeteta učinio perkutanu dilataciju do 16 Ch, a nakon toga uz



Slika 3. Usporedba veličine instrumenata standardnog seta za perkutanu nefrolitotripsiju (a) i seta za miniperkutanu nefrolitotripsiju (b).

pomoć pedijatrijskog cistoscopa od 10 Ch koristeći hvataljku izvukao kamenac⁸. Jackman i sur. su u pedijatrijskoj populaciji razvili ovu metodu koristeći pristupni trakt širine 11 Ch⁹. Nakon toga se ista metoda počela koristiti kod odraslih ljudi.

Zajednički nazivnik miniPCNL tehnike je korištenje instrumenata koji su manji od standardnog PCNL-a, kao i omotača nefroskopa (slika 3). Omotači su promjera 11 – 20 Ch, a najčešće se, kao što smo i mi, koriste nefroskopi promjera 12 Ch. Oni imaju posebno dizajnirani metalni Amplatz omotač 15/16,5 Ch koji ima posebnu hidrodinamsku sposobnost da se evakuiraju fragmenti bez dodatnog povišenja intrarenalnog tlaka ili korištenja sukcije¹⁰.

Najveća svjetska studija uključivala je 12.482 pacijenta u kojih je učinjena miniperkutana nefrolitotripsija¹¹. U njoj je SFR bio 71,8 %, a komplikacije su se javile u 18,5 % pacijenata. Dodatni postupci bili su neophodni u 25,7 % pacijenata. Abdelhafez i sur. su kod 172 pacijenta imali SFR od 83,8 %, komplikacije su se javile u 23 % pacijenata, a dodatni postupci su bili potrebni u 13,1 % pacijenata¹². Uspoređujući efikasnost standardnog i miniPCNL-a nema razlike u SFR-u, broj komplikacija je niži kod miniPCNL-a, dok je broj dodatnih procedura veći kod miniPCNL-a^{13,14}. Također, miniPCNL traje dulje (155 prema 106 minuta)¹⁵.

Uspoređujući ESWL i miniPCNL vidljivo je kako je SFR niži kod ESWL-a, ali je i broj komplikacija manji kod izvantjelesnog mrvljenja kamenca¹⁶⁻¹⁸. S druge strane, ESWL ne zahtijeva anesteziju, što je njegova prednost.

Uspoređujući miniPCNL i URS studije pokazale su da je efikasnost bolja kod miniPCNL-a. Kod ma-

njih kamenaca SFR je bio 96 % prema 71,5 %, a kod kamenaca veličine 20 – 30 mm SFR je bio 96,6 % prema 71,4 %^{19,20}. Također, bolja efikasnost dokazana je i kod liječenja impaktiranih kamenaca (> 15 mm) u proksimalnom dijelu mokraćovoda (93,3 % prema 41,4 %) u odnosu na URS²¹.

Glavna korist uporabe miniPCNL-a je korištenje užeg pristupnog trakta, što dovodi do manjeg intraoperacijskog gubitka krvi, manje poslijeoperacijskog bola i kraćeg boravka u bolnici u odnosu na standardni PCNL^{13,22}.

Komplikacije miniPCNL-a mogu se prikazati pomoću klasifikacijskog sustava Clavien. Što je stupanj viši, to je komplikacija ozbiljnija. U studiji Zenga i sur. po stupnjevima (I – V) one su bile 16,8 %, 5,05 %, 3,95 %, 0,05 % i 0,02 %¹¹. Ako ih usporedimo sa standardnim PCNL-om onda su one kod miniPCNL-a manje²³. Broj komplikacija je nešto manji kod kamenaca manjih od 2 cm (19,4 % prema 26,9 %) ali to nije statistički značajno¹².

MiniPCNL smo učinili i u jednog transplantiranog pacijenta²⁴. Uporaba PCNL-a kod transplantiranih pacijenata jednostavnija je zbog toga što je presadak smješten površnije. Pogotovo se ovakav pristup preporučuje kod kamenaca većih od 1,5 cm i kada je retrogradni pristup otežan, odnosno nemoguć (što je čest slučaj kod transplantiranih pacijenata). Zbog toga što se radi o jedinom funkcionirajućem bubregu, traumu presatka treba smanjiti na najmanju moguću mjeru, a to se postiže ovom metodom.

Zaključno, miniPCNL je sigurna i efikasna metoda za liječenje urolitijaze uz manji broj komplikacija

u odnosu na standardni PCNL. Ova minimalno invazivna metoda preporučuje se za liječenje manjih i srednje velikih bubrežnih kamenaca.

Izjava o sukobu interesa: autori izjavljuju da ne postoji sukob interesa.

LITERATURA

1. Scales CD, Smith AC, Hanley JM, Saigal CS. Prevalence of kidney stone in the United States. *Eur Urol* 2012; 62:160-5.
2. Rupel E, Brown R. Nephroscopy with removal of stone following nephrostomy for obstructive calculous anuria. *J Urol* 1941;46:177-82.
3. Goodwin WE, Casey WC, Woolf W. Percutaneous trocar (needle) nephrostomy in hydronephrosis. *JAMA* 1955; 157:891-4.
4. Fernström I, Johansson B. Percutaneous pyelolithotomy: a new extraction technique. *Scand J Urol Nephrol* 1976;10:257-9.
5. Türk C, Knoll T, Petrik A, Sarica K, Skolarikos A, Straub M et al. Guidelines on urolithiasis. European Association of Urology Guidelines 2013.
6. Markić D, Sotošek S, Krpina K, Ahel J, Rubinić N, Trošelj M et al. Mini-percutaneous nephrolithotripsy – our first experience. *Liječ Vjesn* 2016;138:208-12.
7. Michel MS, Trojan L, Rassweiler JJ. Complications in percutaneous nephrolithotomy. *Eur Urol* 2007;51:899-906.
8. Helal M, Black T, Lockhart J, Figueroa TE. The Hickman peel-away sheath: Alternative for pediatric percutaneous nephrolithotomy. *J Endourol* 1997;11:171-2.
9. Jackman SV, Hedican SP, Peters CA, Docimo SG. Percutaneous nephrolithotomy in infants and preschool age children: Experience with a new technique. *Urology* 1998;52:697-701.
10. Nagele U, Schilling D, Sievert KD, Stenzl A, Kuczyk M. Management of lower-pole stones of 0.8 to 1.5 cm maximal diameter by the minimally invasive percutaneous approach. *J Endourol* 2008;22:1851-3.
11. Zeng G, Zhao Z, Wan S, Mai Z, Wu W, Zhong W et al. Minimally invasive percutaneous nephrolithotomy for simple and complex renal caliceal stones: a comparative analysis of more than 10,000 cases. *J Endourol* 2013;27:1203-8.
12. Abdelhafez MF, Amend B, Bedke J, Kruck S, Nagele U, Stenzl A et al. Minimally invasive percutaneous nephrolithotomy: a comparative study of the management of small and large renal stones. *Urology* 2013;81:241-5.
13. Cheng F, Yu W, Zhang X, Yang S, Xia Y, Ruan Y. Minimally invasive tract in percutaneous nephrolithotomy for renal stones. *J Endourol* 2010;24:1579-82.
14. Knoll T, Wezel F, Michel MS, Honeck P, Wendt-Nordahl G. Do patients benefit from miniaturized tubeless percutaneous nephrolithotomy? A comparative prospective study. *J Endourol* 2010;24:1075-9.
15. Giusti G, Piccinelli A, Taverna G, Benetti A, Pasini L, Corinti M et al. Miniperc? No, thank you! *Eur Urol* 2007; 51:810-4.
16. Lingeman JE, Coury TA, Newman DM, Kahnoski RJ, Mertz JH, Mosbaugh PG et al. Comparison of results and morbidity of percutaneous nephrolithotomy and extracorporeal shock wave lithotripsy. *J Urol* 1987;138: 485-90.
17. Albala DM, Assimos DG, Clayman RV, Denstedt JD, Grasso M, Gutierrez-Aceves J et al. Lower pole I: a prospective randomized trial of extracorporeal shock wave lithotripsy and percutaneous nephrostolithotomy for lower pole nephrolithiasis – initial results. *J Urol* 2001; 166:2072-80.
18. Obek C, Onal B, Kantay K, Kalkan M, Yalcin V, Oner A et al. The efficacy of extracorporeal shock wave lithotripsy for isolated lower pole calculi compared with isolated middle and upper caliceal calculi. *J Urol* 2001;166: 2081-4.
19. Pan J, Chen Q, Xue W, Chen Y, Xia L, Chen H et al. RIRS versus mPCNL for single renal stone of 2-3 cm: clinical outcome and cost-effective analysis in Chinese medical setting. *Urolithiasis* 2013;41:73-8.
20. Knoll T, Jessen JP, Honeck P, Wendt-Nordahl G. Flexible ureterorenoscopy versus miniaturized PNL for solitary renal calculi of 10-30 mm size. *World J Urol* 2011;29: 755-9.
21. Gu XJ, Lu JL, Xu Y. Treatment of large impacted proximal ureteral stones: randomized comparison of minimally invasive percutaneous antegrade ureterolithotripsy versus retrograde ureterolithotripsy. *World J Urol* 2013; 31:1605-10.
22. Mishra S, Sharma R, Garg C, Kurien A, Sabnis R, Desai M. Prospective comparative study of miniperc and standard PNL for treatment of 1 to 2 cm size renal stone. *BJU Int* 2011;108:896-9.
23. Seitz C, Desai M, Häcker A, Hakenberg OW, Liatsikos E, Nagele U et al. Incidence, prevention, and management of complications following percutaneous nephrolitholapaxy. *Eur Urol* 2012;61:146-58.
24. Markić D, Krpina K, Ahel J, Gršković A, Španjol J, Rubinić N et al. Treatment of kidney stone in a kidney transplanted patient with mini-percutaneous laser lithotripsy: a case report. *Case Rep Nephrol Dial* 2016;6:26-31.