

# Uloga medicinske sestre u edukaciji pacijenata s urostomom

## Educational role of a nurse in the patients with urostomy

Sanela Škevin\*, Lidija Vitas

Klinika za urologiju, KBC Rijeka, Rijeka

**Sažetak.** Urostoma je kirurški oblikovan otvor na koži trbuha s namjenom derivacije urina. Potreba stvaranja urostome najčešće se javlja kod kirurškog liječenja invazivnoga karcinoma mokraćnog mjehura. S obzirom na to da se urostoma oblikuje u sklopu zahtjevne i često mutilirajuće operacije, edukacija i priprema pacijenta je veoma bitna, a započinje i prije zahvata. Nakon postavljene dijagnoze i određivanja kirurškog oblika liječenja veliku važnost u daljnjoj pripremi pacijenta ima medicinska sestra. Ona pacijentu razumljivim jezikom objašnjava uobičajen tijek oporavka, posebnosti poslijeoperacijskih potreba te rukovanje i brigu oko urostomije. Pacijentu se pokažu uzorci vrećica i podloga kako bi imao jasnu predodžbu o onome što ga očekuje. U ranom poslijeoperacijskom razdoblju, istovremeno s njegom, medicinska sestra provodi edukaciju o rukovanju podlogama i vrećicama te higijeni urostome. Pacijent promatranjem i ponavljanjem radnji uči te se privikava na svoje promijenjeno tijelo. Budući da pacijenti vrlo često teško prihvaćaju svoju bolest i kirurški zahvat, medicinska sestra važna je u pružanju psihološke potpore pacijentu i njegovoj obitelji. Pri otpustu iz bolnice pacijent i njegova obitelj spremni su za samostalno rukovanje vrećicama i brigu o urostomi. Također su upoznati s prehrambenim potrebama i mogućim ograničenjima pri ponovnoj integraciji u društveni život.

**Ključne riječi:** medicinska sestra; urostoma; zdravstvena njega

**Abstract.** A stoma is a surgically shaped opening in the abdomen skin used for diverting urine. The need for a stoma typically arises in patients with invasive, surgically treated bladder cancer. As it is a difficult and mutilating surgery, educating and preparing patients begins before the procedure. Following the diagnosis and determining surgical treatment, the nurse plays a key role in further preparing the patient. The nurse must, in a way understandable for the patient, explain the typical course of recovery, special postoperative dietary requirements, and how to handle and take care of the stoma bags. The patient is shown samples of bags and surfaces in order to clearly understand what they can expect. In the early postoperative period, simultaneously with patient care, the nurse educates the patient on handling surfaces and bags, as well as stoma hygiene. The patient learns through observation and repetition of actions, and that way gets accustomed to their changed body. Since patients often have difficulties accepting their illness and surgical procedure, the nurse is important for providing psychological support for the patient and their family. When discharged from the hospital, the patient and their family are ready for independently handling the bags and taking care of the stoma. They are also informed about the dietary requirements and possible limitations for reintegration into society.

**Key words:** health care; nurses; urostomy

**\*Dopisni autor:**

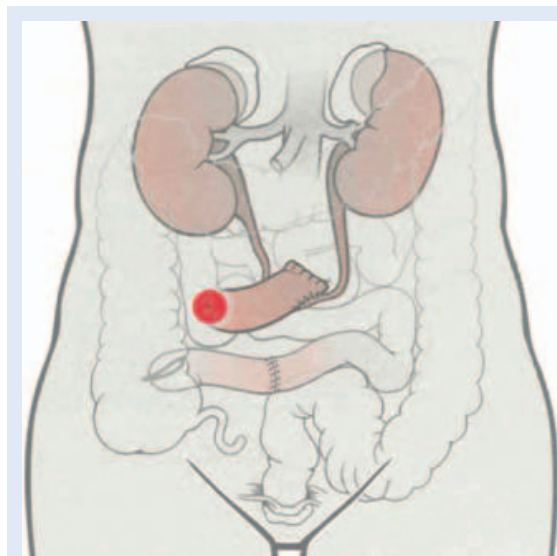
Sanela Škevin, med. techn.  
Klinika za urologiju, KBC Rijeka  
Tome Strižića 3, 51 000 Rijeka  
e-mail: skevinsanela@gmail.com

<http://hrcak.srce.hr/medicina>

## UVOD

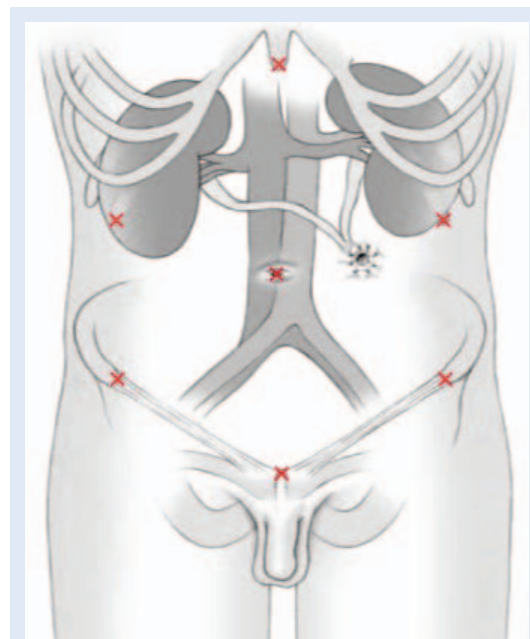
Liječenje karcinoma mokraćnog mjehura često zahtijeva kirurško liječenje. Najčešće se radi transuretralna resekcija tumora, no kod invazivnih oblika karcinoma treba učiniti radikalnu cistektomiju. Radikalna cistektomija podrazumijeva uklanjanje mokraćnoga mjehura i zdjeličnih limfnih čvorova. Kod muškaraca se uz mokraćni mjehur odstranjuje i prostata, sjemenski mjehurići i dio mokraćne cijevi. Kod žena se dodatno odstrani

Urostoma je kirurški oblikovan otvor na koži trbuha s namjenom derivacije urina. Ona se najčešće nalazi na prednjoj trbušnoj stijenci, a pacijentu mora biti vidljiva i dohvatljiva.



**Slika 1.** Shematski prikaz ureteroileokutanostomije s urostromom u donjem desnom kvadrantu abdomena

maternica, jajnici, jajovodi, prednja stijenka vagine i veći dio mokraćne cijevi<sup>1</sup>. Nakon što se mokraćni mjehur u cijelosti odstrani potrebno je osigurati adekvatni, novi način otjecanja urina (derivacija urina). Postoji nekoliko različitih tehnika kojima se osigurava novi način drenaže urina. Derivacije urina možemo, u osnovi, podijeliti na kontinentne (primjerice, Mainz pouch I i II) i inkontinentne (primjerice, derivacija po Brickeru te ureterokutanostomija). Kod kontinentnih derivacija pacijent može kontrolirano ispuštati urin (najčešće kateterizacijom)<sup>2</sup>.



**Slika 2.** Shematski prikaz ureterokutanostomije s urostromom paraumbilikalno lijevo

Kod inkontinentne derivacije izvlači se urostoma na koži pacijenta i mokraća nekontrolirano odlazi u vrećicu. Urostoma (grč. otvor, usta) je kirurški oblikovan otvor na koži trbuha s namjenom derivacije urina. Najčešća inkontinentna derivacija urina je ona po Brickeru – ureteroileokutanostomija (slika 1). Kako i sam naziv govori ureteri se spoje na izolirani segment tankog crijeva koji se potom izvuče na kožu i formira se urostoma. Kod ureterokutanostomije ureter se direktno izvuče na kožu i formira stoma (slika 2)<sup>3</sup>. Vrsta zahvata ovisi o proširenosti tumora, starosti pacijenta, prognozi i drugim čimbenicima. Veoma često intraoperativna situacija određuje kakav će oblik urinarne derivacije biti učinjen.

## PRIJEOPERACIJSKA PRIPREMA

U prijeoperacijsku pripremu uz samog pacijenta uključeni su operater, medicinska sestra i obitelj pacijenta. Operater postavlja dijagnozu i određivanje kirurškog zahvata te pacijentu i njegovoj obitelji objašnjava tijek zahvata. Za označavanje mjesta stome potrebno je detaljno pregledati pacijenta te uzeti u obzir nekoliko faktora. Procjenjuje se fizičko stanje pacijenta, njihova konstitucija, trenutna težina i saznaje ima li promjena tjelesne težine. Također je bitno odrediti spretnost pacijenta u

korištenju ruku te vid. Nadalje potrebno je saznati o društvenim aktivnostima pacijenta, na kojem radnom mjestu radi, bavi li se sportom, ima li neke hobije te kakvu odjeću najčešće nosi. Mjesto na kojem se planira izvesti stoma pacijentu mora biti u dosegu i vidljivo. Koštana ispupčenja, kožni nabori, ožiljci, pupak, linija pojasa i površina kože koja je prethodno ozračena su područja koja treba izbjegavati za formiranje stome. Odabire se ravno područje ispod pojasa vidljivo pacijentu. Ako je abdomen pacijenta širok, odabire se najizbočeniji dio stijenke abdomena. Kod iznimno pretelih pacijenata mjesto se traži u gornjim kvadrantima. Ako pacijent već ima stomu, novo mjesto se označuje 2 – 3 cm više ili niže. Uobičajeno je da se mjesto urostome odredi tako da se povuče linija unutar donjeg desnog kvadranta abdomena između pupka i desnog ruba zdjelice (lat. *spina iliaca anterior superior*) te se na sredini linije označi mjesto za stomu. Stoma bi se trebala postaviti unutar ravnog abdominalnog mišića<sup>4</sup>.

Medicinska sestra na izabranom mjesto stome zalijepi podlogu s vrećicom, a pacijent zauzima stojeći, sjedeći, pognuti i ležeći položaj radi potvrde pristupa i izbora najpogodnijeg mjesta za formiranje stome. Nakon toga, u pacijentu razumljivom razgovoru, medicinska sestra objašnjava uobičajen tijek oporavka i posebnosti prehranbenih poslijeoperacijskih potreba. Pacijentu se pokažu uzorci vrećica i podloga kako bi imao jasnu predodžbu o onome što ga očekuje.

Od samog početka dobro je uključiti i obitelj pacijenta jer pacijenti suočeni s dijagnozom tumorske bolesti i zahtjevnom operacijom veoma često nisu u mogućnosti shvatiti sve informacije koje im se daju. S pacijentom treba razgovarati o svemu što ga interesira te odgovoriti na sva njegova pitanja. U razgovoru medicinsko osoblje treba pokazati stručno znanje ali isto tako i ljubaznost, iskustvo i empatiju, kako bi se na taj način pacijenta (i fizički i psihički) na najbolji način pripremio za operaciju. Ako postoji mogućnost preporučuje se i uključivanje kliničkog psihologa.

Uobičajeno je da se pacijent u bolnicu prima dan prije operacije. Dvadeset i četiri sata prije operacije radi se standardno čišćenje crijeva manitolom prema protokolu. Potrebno je i obrijati operativno polje. Za operacije na mokraćnom mjehuru brije se široko područje koje se prema kranijalno nalazi iznad pupka za širinu dlana, postranično do *spinae iliaceae anterior superior* i distalno za širinu dlana na natkoljenicama.

#### RANA POSLIJEOPERACIJSKA SKRB

Nakon operacije pacijenta se smješta u Jedinicu intenzivne njege i postupa se s njime u skladu s odjelnim protokolom (tablica 1).

Medicinska sestra skrbi o pacijentovoj stomi u prvim danima nakon operacije. Usmjerava pažnju na oblik, boju, veličinu i lokalizaciju stome te na izgled okolne kože. Prilikom njege stome, mijenjanja vrećica i podložaka objašnjava postupak

**Tablica 1.** Postupnik s pacijentima u kojih je učinjena cistektomija i urinarna derivacija

Dan prije operacije	Dan operacije	1. poslijeoperacijski dan	2. poslijeoperacijski dan	3. poslijeoperacijski dan
<b>Standardno čišćenje crijeva prema protokolu – MANITOL</b>	1. ANALGETICI (neopiodni) 2. METOKLOPRAMID (a 2 ml 3 × 1) 2000 ml ringer-laktata PER OS tekućina: oskudno (čaj, voda 30 ml/h)	1. ANALGETICI (neopiodni) 2. METOKLOPRAMID (a 2 ml 3 × 1) 2000 ml ringer-laktata PER OS tekućina: umjereno (čaj, voda) Vađenje nazogastrične sonde ako je indicirano.	1. PORTALAK sirup (2 × 1 jušna žlica) 2. NEOSTIGMIN (3 × 1) 3. METOKLOPRAMID (a 2 ml 3 × 1) 2000 ml ringer-laktata PER OS: tekućina (čaj, voda) VPP 3 × 1 juha, jogurt, dva komada dvopeka u jednom obroku Vađenje nazogastrične sonde ako je indicirano.	1. PORTALAK sirup (2 × 1 jušna žlica) 2. NEOSTIGMIN (3 × 1) 3. METOKLOPRAMID (a 2 ml 3 × 1) PER OS: tekućina (čaj, voda) VPP 3 × 1 juha, jogurt, dva komada dvopeka u jednom obroku Vađenje nazogastrične sonde ako to nije ranije napravljeno.

**4. poslijeoperacijski dan** i daljnji oporavak – nastaviti s gore navedenim preporukama

**Nakon prve defekacije ukidaju se lijekovi za stimulaciju crijevne peristaltike te se započinje s prehranom kašastom i usitnjenom hranom.**



Slika 3. Jednodijelni sustav za urostomu

Sustavi za urostomu mogu biti jednodijelni i dvodijelni. Neophodno je provesti odgovarajuću edukaciju pacijenta i njegove obitelji kako bi oni bili sposobni samostalno mijenjati vrećice i podloške te provoditi odgovarajuću njegu kože oko stome.

naglas kako bi uključila i pacijenta. Iako u ranoj poslijeoperacijskoj fazi pacijenti nisu u stanju sami skrbiti o stomi potrebno je edukaciju provoditi kontinuirano. Medicinske sestre na klinici trebale bi biti educirane i na jednak način provoditi sve postupke i higijenu stome. Na taj način se pacijentu prenosi uvijek istovjetna informacija. Dakle, u najranijem razdoblju nakon operacije, pacijent uči promatranjem i slušanjem.

Dan nakon zahvata u skrb pacijenta uključuje se i fizioterapeut. U početku s pacijentom provodi


vježbe disanja u krevetu, a potom, ovisno o fizičkoj spremnosti pacijenta, radi s ciljem što ranije vertikalizacije i osamostaljivanja pacijenta.

Nakon što se pacijent malo oporavi od operativnog zahvata edukacija o urostomi pojačava se. Sada se i samog pacijenta uključuje u njegu stome. Pacijentu se ponovo pokazuju vrećice i podloške.

Sistemi za urostomu mogu biti jednodijelni i dvodijelni. Jednodijelni sustav je onaj u kojem je vrećica već unaprijed i trajno spojena s podloškom i s njom već u pakiranju čini jedinstvenu i nedjeljivu cjelinu (slika 3). Zbog jake fizičke veze među njima, nije moguće odvojiti podlošku od vrećice. Podloška je ljepljiva i aplicira se na kožu oko stome. Kada se vrećica napuni, cijeli se sustav (podloška i vrećica) uklanja i odlaže zajedno, a zatim se na stomu lijepi nova jednodijelna stoma vrećica. Neki pacijenti preferiraju jednodijelni sustav apliciranja, jer je nešto fleksibilniji od dvodijelnog. S druge strane, dvodijelni sustav sastoji se od odvojene podloške i zasebne vrećice (slika 4a i b). Podloška je ljepljiva i lijepi se na kožu oko stome, a tek nakon što se podloška učvrsti na koži, na nju se stavlja vrećica. Spajanje podloške i vrećice osigurano je sustavom prstena s osiguračem. Kada ispravno spojimo podlošku s vrećicom, čuje se „klik“ koji će potvrditi da je podloška sigurno spojena s vrećicom. Kada dođe vrijeme za promjenu vrećice kod dvodijelnog sustava, samo se vrećica mijenja i odlaže. Podloška i dalje ostaje na koži, te se na nju može aplicirati nova vrećica. Naravno, ni podloška ne može trajno ostati na koži. Preporuka je da se mijenja drugom podloškom nakon što se na njoj izmijeni 2 – 5 vrećica, ako nema potrebe ranije mijenjati podlošku. Neki pacijenti dvodijelni sustav smatraju ugodnijim za kožu od jednodijelnog, jer se pločica prilijepljena na kožu oko stome ne treba mijenjati tako često, te se samim tim stvara manja iritacija kože.

Izbor jednodijelnog ili dvodijelnog sustava ovisi prije svega o osobnim preferencijama pacijenta i tipu kože, odnosno njezinoj osjetljivosti.

Svakako se i obitelj mora uključiti u edukaciju. Za vrijeme posjeta potrebno je odvojiti vremena i pokazati obitelji stomu, vrećice i podloške te na primjeru pokazati mijenjanje vrećica. Nakon usvojenih informacija s vremenom se uz nadzor medicinske sestre pacijentu i obitelji daje prilika da sami probaju promijeniti podlošku i vrećicu. Na taj



Slika 4. Dvodijelni sustav za urostomu: a) podložak i b) vrećica



način i pacijent i njegova obitelj, ako je spremna sudjelovati, lakše pristupaju stomi i rješavaju se strahova vezanih za nju. Bitno je pokazati stručnost, strpljenje i odgovarati na pitanja. Također je dobro poticati pacijenta i obitelj da postavljaju pitanja i razgovaraju o eventualnim nedoumicama. Obitelj i pacijenta potrebno je ohrabriti i dati im do znanja kako se briga oko stome nauči s vremenom.

### PREHRANA

Iako ne postoji posebna vrsta prehrane za pacijente s urostomom važno je naglasiti važnost zdrave prehrane te uzimanje dovoljne količine tekućine te na taj način prevenirati uroinfekcije. Preporučeni dnevni unos tekućine je 2000 ml, ako nije drugačije ordinirano. Pacijentu je potrebno skrenuti pozornost da određene namirnice mogu izazvati neugodan miris mokraće, kao što su to šparoge, riba, jaja, alkohol, cvjetača, kelj, određene vrste sira, zapečeni grah, brokula, luk ili kupus. Za razliku od njih vrhnje, kiselo mlijeko, peršin ili jogurt pomažu smanjenju neugodnog mirisa.

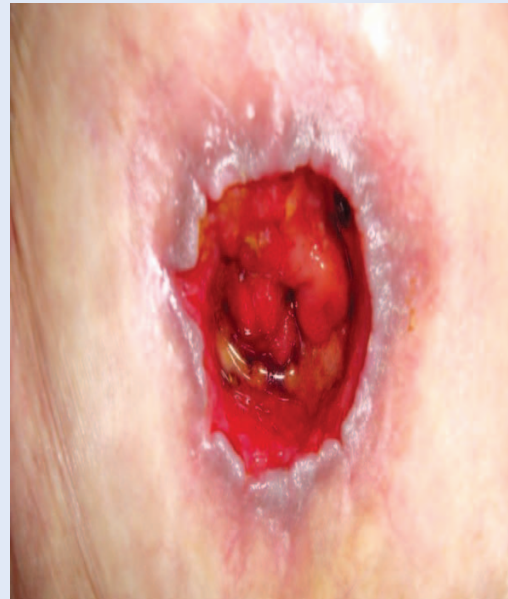### PRIJE OTPUSTA

Prije otpusta iz bolnice pacijent bi trebao biti u mogućnosti samostalno mijenjati vrećice i podloške te bi trebao biti upućen u njegu kože oko stome. Uz samo manevriranje i tehničke postupke oko stome bitan je i psihološki faktor. Pacijentima sa stomom vrlo je bitna podrška okoline. Medicinska sestra objašnjava pacijentu kako je i nakon otpusta u mogućnosti sudjelovati i uživati u aktivnostima koje je radio i prije operacije (putovanja, fizičke aktivnosti, spolni odnos i sl.).

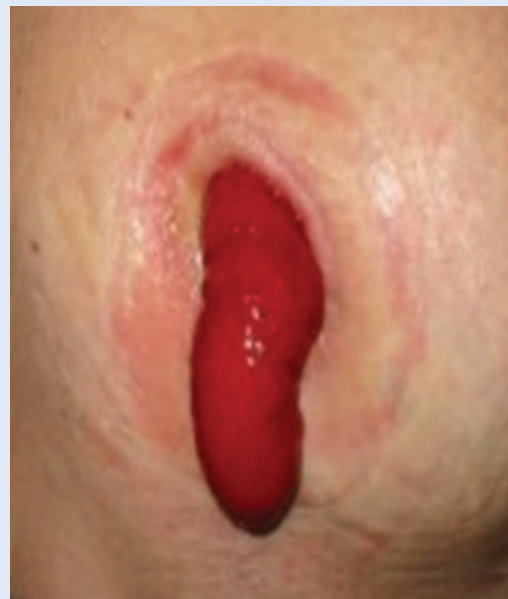### KOMPLIKACIJE

Ako unatoč unosu odgovarajuće količine tekućine mokraća u vrećici nije prozirna, već je mutna, ili ako svježe ispražnjena mokraća iz stome ima neugodan miris, tada postoji mogućnost da je riječ o **upali**. Često se događa da prilikom čišćenja stome ili zamjene vrećice sluznica stome blago krvari (što je klinički beznačajno), ali ako se ustanovi jače **krvarenje**, potrebno je zatražiti liječničku pomoć<sup>5</sup>. Stoma je vizualno najčešće okruglog oblika, no ponekad može biti i ovalna. Neposredno nakon operacije stoma je natečena te je sklona promjenama veličine. U prosjeku je potrebno oko 3 mjeseca da

zauzme svoj pravi i definitivni oblik. Stoma se ponekad može uvući ispod površine kože (**uvučena ili retrahirana stoma**) te je na taj način otežano pričvršćivanje vrećice (slika 5). U određenog broja pacijenta s uvučenom stomom pomažu posebno konstruirani podlošci. U slučaju neuspjeha liječenja je kirurško i sastoji se od ponovnog formiranja stomije na istom ili drugom mjestu. O **prolapsu stome** govorimo kada dio crijeva prođe kroz otvor stomije (slika 6). Takav prolaps treba odmah repo-



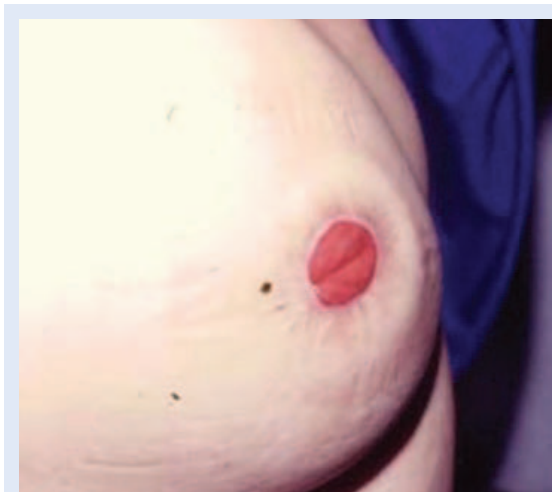Slika 5. Uvučena urostoma



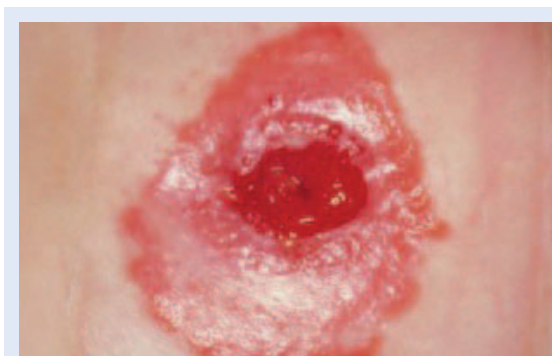Slika 6. Prolaps urostome

nirati jer može doći do ciklacijskih smetnji u probiranom dijelu crijeva, a ako se prolaps ponavlja, liječenje je kirurško<sup>6</sup>. Ako je trbušna stijenka oko stome slaba, može nastati **parastomalna hernija** (slika 7). Pacijentima se tada savjetuje nošenje posebnog pojasa, a ako dođe do njezine progresije neophodan je kirurški zahvat<sup>7</sup>.

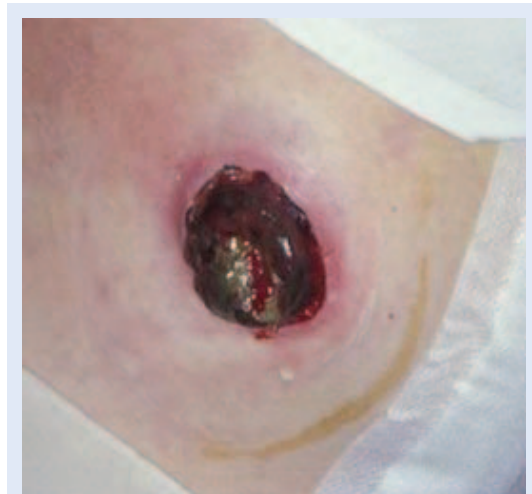Ako je mokraćna dužje vrijeme u doticaju s kožom, ona iritira kožu te može dovesti do **oštećenja kože** (slika 8). To je i najčešća komplikacija urostome. Zato kožu oko stome treba održavati čistom i suhom. Ako je koža oko stome nadražena i crvena, stoma iziskuje pažljiviju njegu. Pažljivo se ukloni podloška te se tekućinom za pranje očisti sva nečistoća s kože. Benzin ili razrjeđivač mogu pomoći kod boljeg priljepljivanja podloške za kožu ali se ne smiju koristiti za čišćenje kože. Isto tako, trebaju se birati neutralni proizvodi i izbjegavati agresivna sredstva kao što su obojeni ili mirisni sapuni.



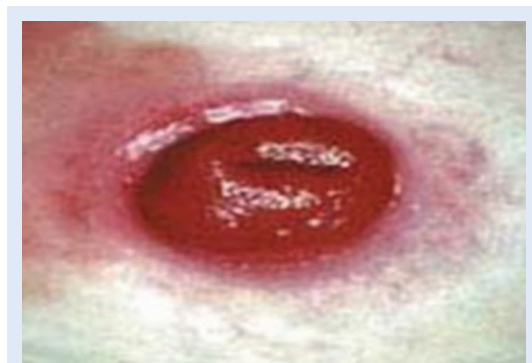Slika 7. Parastomalna hernija



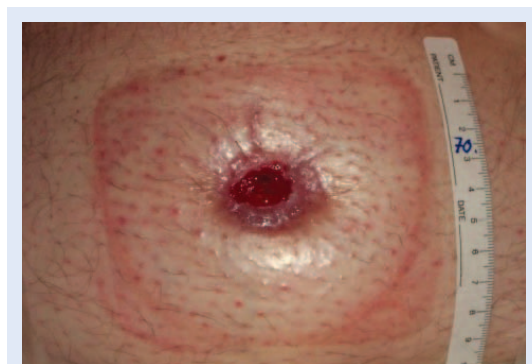Slika 8. Urostoma s oštećenjem okolne kože



Slika 9. Nekroza urostome



Slika 10. Parastomalna flegmona



Slika 11. Stenoza urostome

Ako vrećica propušta, potrebno ju je što prije zamijeniti. Uvijek se provjerava odgovara li otvor na vrećici veličini stome. Točno namještanje omogućuje pasta za stomu. Ona ne služi kao ljepilo nego popunjava neravnine zbog ožiljaka, nabora ili udubina. Pasta se stavlja na kožu, a kada se stvrdne, može se naljepiti podloška.

**Nekroza urostome** je rijetka komplikacija. Ako je zahvaćen manji dio, tada se najčešće zahvaćeni dio sam resorbira, a kod veće nekroze potrebno je kirurškim putem učiniti odstranjenje devitaliziranog tkiva (slika 9).

**Parastomalna flegmona, apsces i fistula** su rijetke komplikacije (slika 10). Liječe se uporabom antibiotika i kirurški.

**Stenoza stome** je rijetka komplikacija (slika 11). Najčešće je posljedica razvoja stenozе na spoju crijeva s kožom, a liječenje je kirurško.

### ZAKLJUČAK

Osobe sa stomom, suočene s bolešću s jedne strane i operativnim zahvatom s druge, izložene su strahu i često nerazumijevanju. Potrebno im je pristupiti s pažnjom i razumijevanjem. Edukacija je trajni postupak koji treba prilagoditi pacijentu. Dobivanjem stome mijenja se njihovo tijelo i način života, no on nipošto tu ne prestaje. Medicinsko osoblje ključno je u ranom periodu oporavka. Samo dobrom edukacijom mogu se rušiti predrasude i strahovi te ohrabriti pacijente kako bi

prihvatili novonastalu situaciju te naučili živjeti kvalitetno sa stomom. Edukacija pacijenta mora biti u fokusu medicinskih djelatnika od prijema do otpusta pacijenta, a trajno se nastavlja ambulantnim kontrolama.

**Izjava o sukobu interesa:** autori izjavljuju da ne postoji sukob interesa.

### LITERATURA

1. Fučkar Ž, Španjol J, Čupurdija K, Hauser G. Derivacije i supstitucije urinarnog puta. In: Fučkar Ž, Španjol J (eds). *Urologija II* (specijalni dio). Rijeka: Digital point, 2013;249-58.
2. Markić D, Strčić N, Markić I. Urinary bladder catheterization – modern approach. *Medicina fluminensis* 2014; 50:158-68.
3. Lusuardi L, Lodde M, Pycha A. Cutaneous ureterostomy. *BJU Int* 2005;96:1149-59.
4. Brown H, Randle J. Living with a stoma: a review of the literature. *J Clin Nurs* 2005;14:74-81.
5. Leong AP, Londono-Schimmer EE, Phillips RK. Life-table analysis of stomal complications following ileostomy. *Br J Surg* 1994;81:727-9.
6. Kim JT, Kumar RR. Reoperation for stoma-related complications. *Clin Colon Rectal Surg* 2006;19:207-12.
7. Israelsson LA. Parastomal hernias. *Surg Clin North Am* 2008;88:113-25.