

Derivacije i supstitucije urinarnog puta

Fučkar, Željko; Španjol, Josip

Source / Izvornik: **Medicina Fluminensis : Medicina Fluminensis, 2017, 53, 300 - 307**

Journal article, Published version

Rad u časopisu, Objavljena verzija rada (izdavačev PDF)

https://doi.org/10.21860/medflum2017_182953

Permanent link / Trajna poveznica: <https://um.nsk.hr/um:nbn:hr:184:507378>

Rights / Prava: [In copyright](#)/[Zaštićeno autorskim pravom.](#)

Download date / Datum preuzimanja: **2024-08-30**



Repository / Repozitorij:

[Repository of the University of Rijeka, Faculty of Medicine - FMRI Repository](#)



Derivacije i supstitucije urinarnog puta

Derivations and substitutions of urinary tract

Željko Fučkar*, Josip Španjol

Klinika za urologiju, KBC Rijeka, Rijeka
i Katedra za urologiju, Medicinski fakultet
Sveučilišta u Rijeci, Rijeka

Sažetak. U 19. stoljeću učinjen je prvi pokušaj supstitucije mokraćnog mjehura kada je kapacitet mokraćnog mjehura povećan uporabom rektuma. Nakon toga je bio niz pokušaja uporabe i tankog i debelog crijeva u istu svrhu, a najbolji rezultati dobiveni su uporabom ileuma. U osnovi se korištenje crijevnog segmenta unutar uropoetskog sustava može podijeliti na derivacije (ili diverzije) i supstitucije. Derivacije podrazumijevaju napuštanje dijela uropoetskog sustava uz njegovo završavanje na nefiziološkim otvorima. Dijele se na privremene i trajne. Supstitucije označavaju zamjenu dijela uropoetskog sustava s crijevnim segmentom. U ovom preglednom radu prikazat ćemo najznačajnije činjenice u vezi s urinarnim derivacijama i supstitucijama.

Ključne riječi: komplikacije; urinarne derivacije; urinarne supstitucije

Abstract. The first attempt to made substitution of the one part of urinary system was made in the 19th century when the rectum was used to increase capacity of urinary bladder. After that a numerous procedures using a part of colon and small bowel was used in the urinary system and the best result was made with using ileum. The using a part of intestinum in the urinary system can be divided on urinary diversion and substitution. Urinary diversion was characterized with abandoning of part of urinary system and its finishing in the unnatural orificies. It can be divided as temporary and permanent diversion. Substitution mean replacement of part of urinary system with part of intestinum. In this review article we will present the most important facts about urinary derivations and substitutions.

Key words: complications; urinary diversions; urinary substitutions

***Dopisni autor:**

Prof. emeritus dr. sc. Željko Fučkar, dr. med.
Klinika za urologiju Medicinskog fakulteta
Sveučilišta u Rijeci
Klinički bolnički centar Rijeka
Tome Strišića 3, 51 000 Rijeka
e-mail: urologija@kbc-rijeka.hr

<http://hrcak.srce.hr/medicina>

KRATKI POVIJESNI PREGLED

Začetak ideja o supstituciji mokraćnih putova nekim organom tijela javio se krajem 19. stoljeća, kada je engleski kirurg John Simon (1852.) otvorio poglavlje primjene crijeva pokušavajući povećati kapacitet mokraćnog mjehura u dvaju pacijenata učinivši vezikorektostomiju. Tako je prvi iskoristio intestinalni trakt u kirurgiji uropoetskog puta. Prvi je pacijent umro od peritonitisa, a drugi je umro nakon godine dana zbog obostrane kalkuloze i uremije. Bio je to prvi pacijent s progeredijentnom renalnom insuficijencijom nakon diverzije urina, a ta je smrtna komplikacija diverzije urina kasnije bila dobro poznata.

Zbog potrebe kratkoće teksta navodimo u kratkim crticama *eksperimentalni razvoj u rekonstrukcijskim i derivacijskim urološkim zahvatima*, kako slijedi¹⁻⁴⁴:

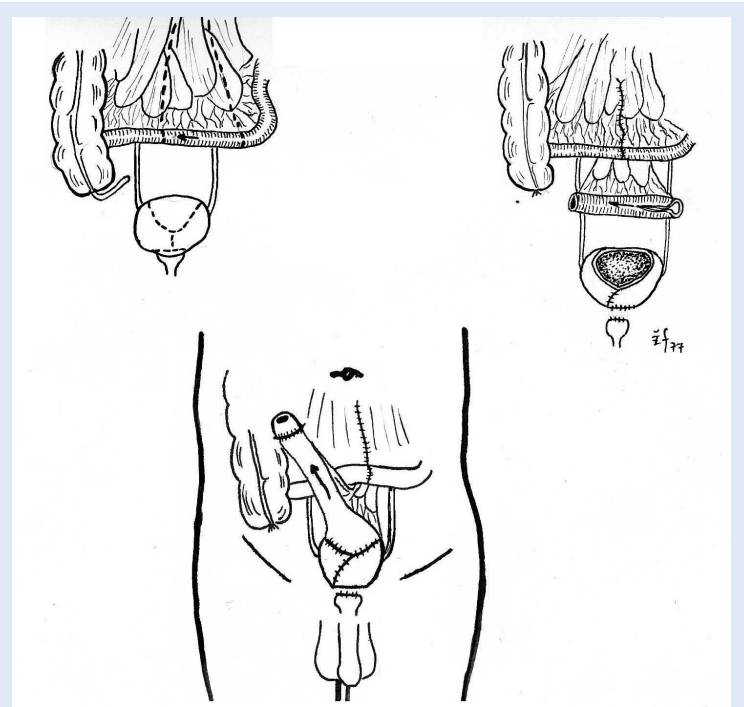
- 1888. eksperimentalna intestinocistoplastika¹,
- 1894. eksperimentalna zamjena uretera ileumom²,
- 1912. eksperimentalna zamjena uretera tubom uterinom²,
- 1908. eksperimentalni ileocekalni rezervoar s apendiksom izvedenim na kožu,
- 1910. isti zahvat učinjen na čovjeku,
- 1914. zamjena uretera dijelom abdominalne stijenke⁴,
- 1953. eksperimentalna zamjena uretera graftom krvne žile⁵,
- 1956. isti zahvat – venski graft provučen kroz submukozu kolona⁶,
- 1955. eksperimentalno formiranje uretera tubusom kože⁷,
- 1966. zamjena uretera mukozom mokraćnog mjehura⁸ te
- 1971. zamjena uretera sintetičnim materijalom⁹.

Nakon poraznih eksperimentalnih rezultata kirurzi su shvatili kako je u supstitucijskim i derivacijskim zahvatima na uropoetskom putu najbolji rezultat postignut s *izoliranim segmentima intestinalnog puta* (tanko i debelo crijevo), a taj je zaključak ostao do danas. Standardizacija kirurških metoda bila je dugotrajna, a povijesni slijed je:

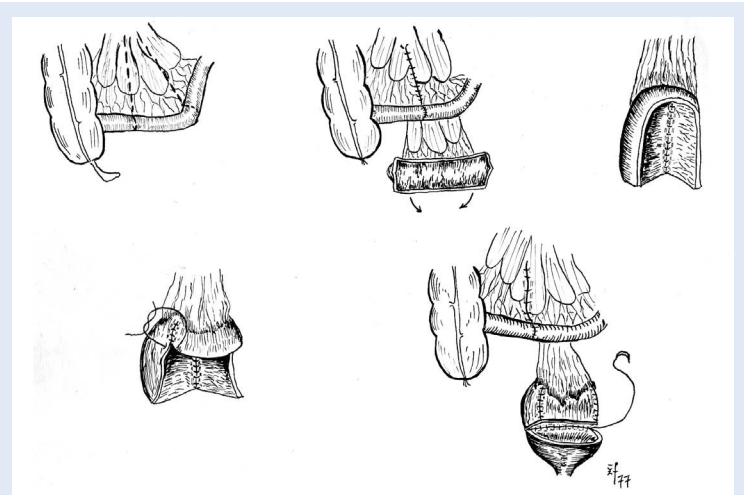
- 1909. prva uspješna reparacija urinarnog puta tankim crijevom¹⁰,
- 1950. šira primjena intestinoplastika^{11,16},

- 1957. prve ileocistostomije (slika 1 i 2)^{17,18},
- 1957. prve ureteroileosigmoidostomije^{19,20} te
- 1962. prva intestinoplastika sa skidanjem mucoze crijeva²¹.

Unatoč višedesetljetnim pokušajima uporaba crijeva kao standardne metode kirurškog liječenja u urologiji novijeg je datuma. Najčešće se koristi debelo i tanko crijevo (pogotovo ileum).



Slika 1. Vezikoileokutaneostomija po Cordonnieru



Slika 2. Ileocistoplastika po Goodwinu

UVOD

Držeći se općih uroloških principa i koristeći se dostupnom literaturom, podijelili smo plastike urinarnih putova izoliranom vijugom tankog i debelog crijeva na:

1. derivacije ili diverzije,
2. supstitucije, i
3. plastike mokraćnog mjehura radi povećanja kapaciteta.

DERIVACIJE

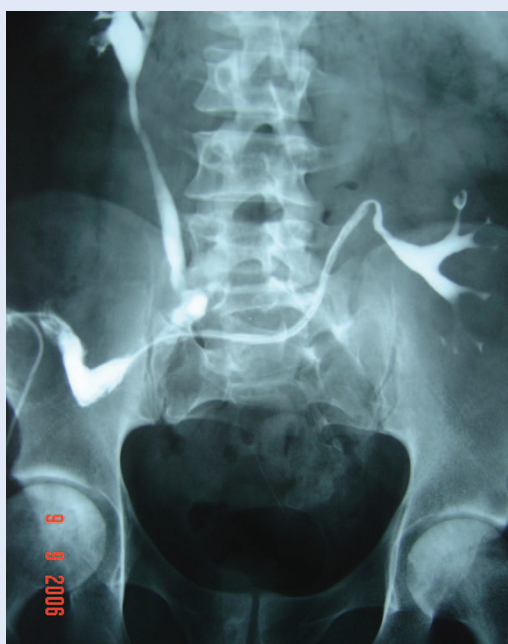Derivacije urinarnog puta podrazumijevaju kirurško napuštanje jednog dijela uropoetskog

puta uz nemogućnost rekonstrukcije i završavanje toga trakta na nefiziološkim, umjetno stvorenim orificijima. One mogu biti *privremene* (nefrostomija, ureterokutaneostomija, cistostomija) ili *trajne*.

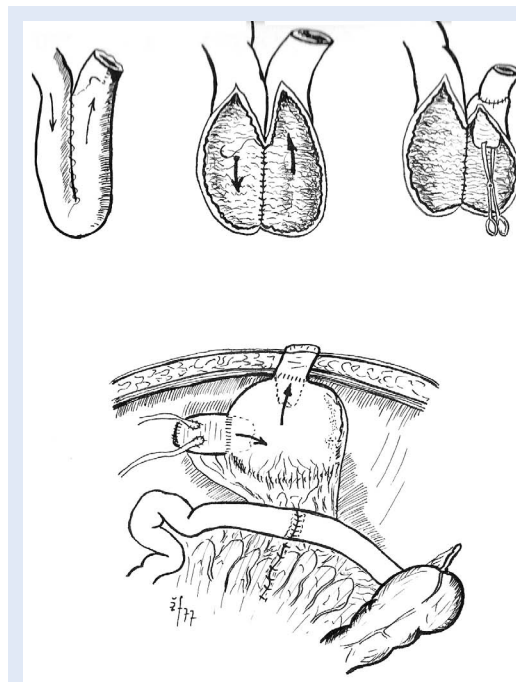
Privremene derivacije se uobičajeno rade kao prvi akt odterecivanja oštećenog ili opstruiranog urinarnog puta zbog oporavka bubrežnih funkcija i prevencije zastojnih infekcija. Po oporavku bubrežnih putova radi se neki drugi rekonstrukcijski zahvat kao definitivno kirurško rješenje.

Trajne derivacije mogu se podijeliti na:

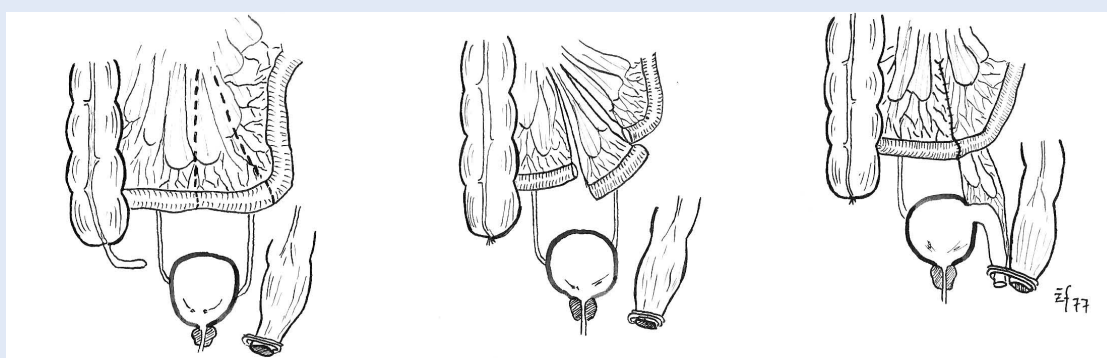
- a) vanjske (koža) i
- b) unutarnje (intestinalni trakt).



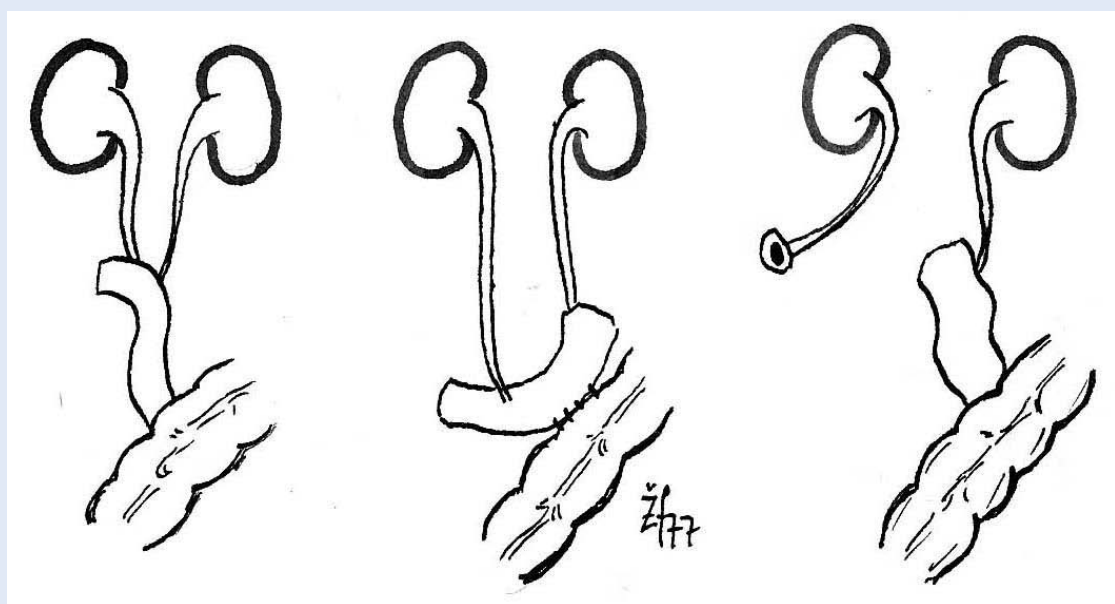
Slika 3. Ureteroileokutaneostomija po Brickeru: nativni i transplantirani bubrež spojeni izoliranim segmentom ileuma na kožu



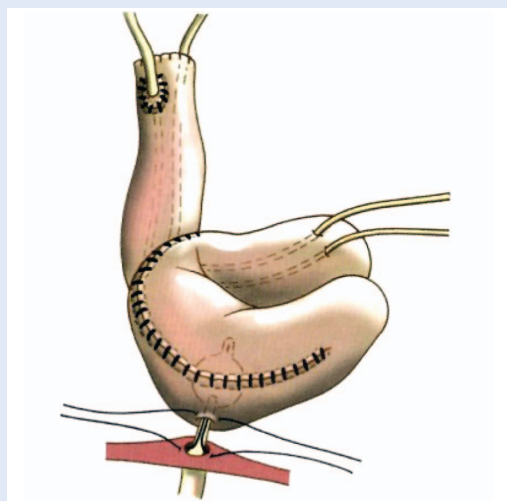
Slika 4. Rezervoar ileuma s kontinentnom ileokutaneostomijom po Kochu



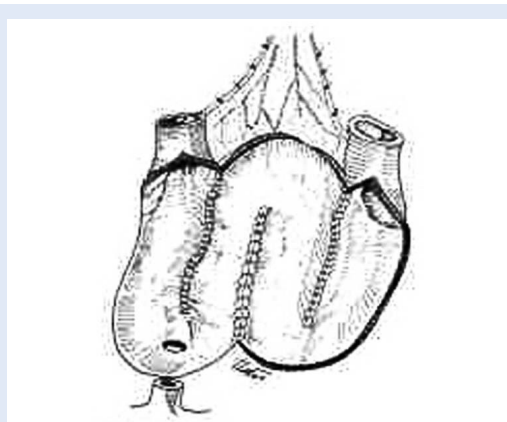
Slika 5. Perinealna transsfinkterna kontinentna vezikoileokutaneostomija po Delevu



Slika 6. Ureteroileosigmoidostomija, unutarnja derivacija, po Turnbull-Higginsu



Slika 7. Ileana neovezika po Studeru

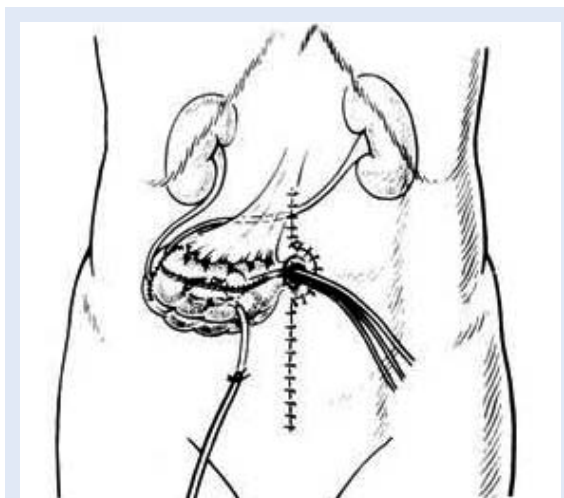


Slika 8. Ileana neovezika po Hautmannu

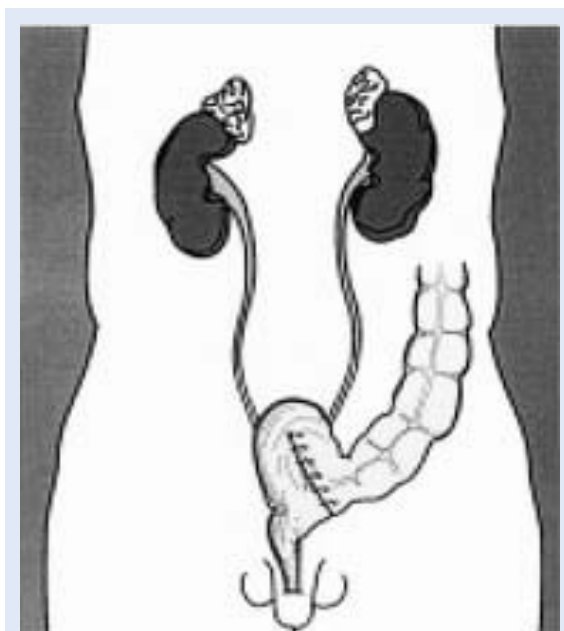
Urinarne derivacije možemo podijeliti na privremene (nefrostomija, cistostomija...) ili trajne (ureterokutaneostomija po Brickeru, ilealna neovezika po Studeru i Hautmannu). Najčešće urinarne supstitucije predstavljaju zamjene uretera sa segmentom ileuma (ureteroileocistoplastika i pijeloileocistoplastika).

Spominjući najčešće, **vanjske derivacije** mogu biti inkontinentne (ureteroileokutaneostomija po Brickeru – slika 3) ili kontinentne (rezervoar od ileuma s ileokutaneostomijom po Kochu – slika 4, transfinkterna derivacija mokraćnog mjehura izoliranim vijugom tankog crijeva po Delevu – slika 5).

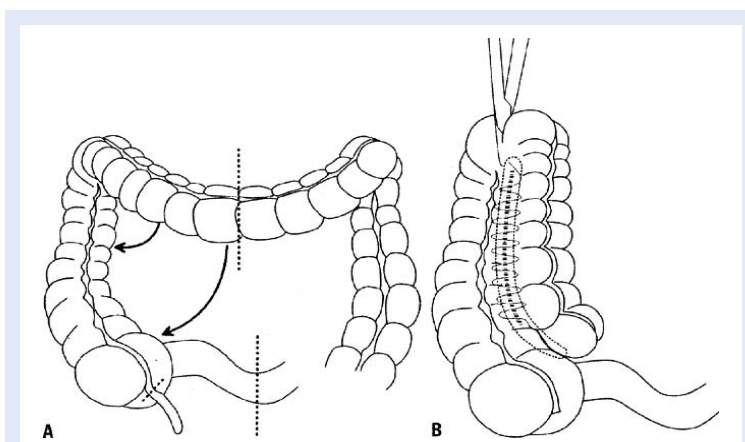
Unutarnje derivacije predstavljaju spoj urinarnih putova s, najčešće, debelim crijevom. U počecima takvih operacija najčešća i jedina bila je ureterosigmoidostimija po Coffeyu, koja je danas napuštena zbog evidentnih ranih i kasnih komplikacija, koje su izazvane direktnim kontaktom urinarnog puta s fekalnim sadržajem. Stoga se, između urinarne i fekalne struje, umetnuo segment ileuma (slika 6)¹⁹. Važno je napomenuti kako su danas u uporabi sljedeće kontinentne derivacije: ilealne neovezike po Studeru (slika 7) i Hautmannu (slika 8) te kontinentni rezervoari nastali kombiniranom uporabom tankog i debelog crijeva kao što su Mainz pouch I, II i III (slika 9 – 11).



Slika 9. Mainz pouch I



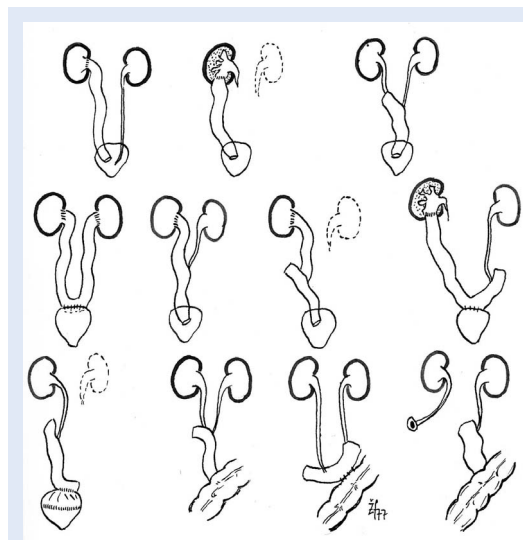
Slika 10. Mainz pouch II



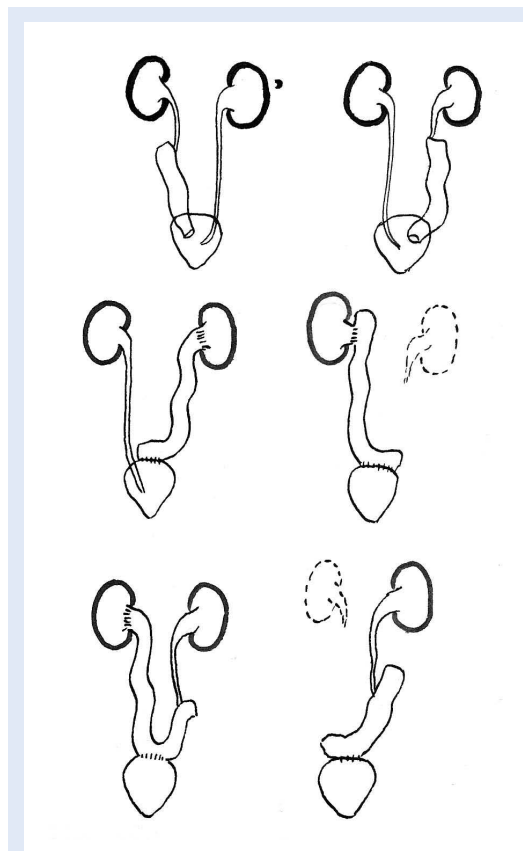
Slika 11. Mainz pouch III

SUPSTITUCIJE

Supstitucije ili zamjene pojedinih dijelova uretera izoliranom vijugom tankog crijeva mogu biti totalne ili parcijalne, jednostrane i obostrane, ovisno o osnovnoj bolesti i tipu lezije (slika 12 i 13).



Slika 12. Različiti modaliteti ureteroileocistoplastika



Slika 13. Različite varijante ureteroileocistoplastika

AUGMENTACIJSKI ZAHVATI

U *augmentacijskih zahvata na mokraćnom mjehuru*, kojima se povećava kapacitet mjehura, koristimo dijelove tankog i debelog crijeva (slika 2, 14).

KOMPLIKACIJE

Komplikacije takvih zahvata u urologiji mogu se podijeliti u *kirurške, metaboličke i opće*.

Kirurške komplikacije dijelimo u *rane* (krvarenje, sepsa, curenje urina na mjestima anastomoza) i *kasne* (stenoze anastomoza, kasni apscesi).

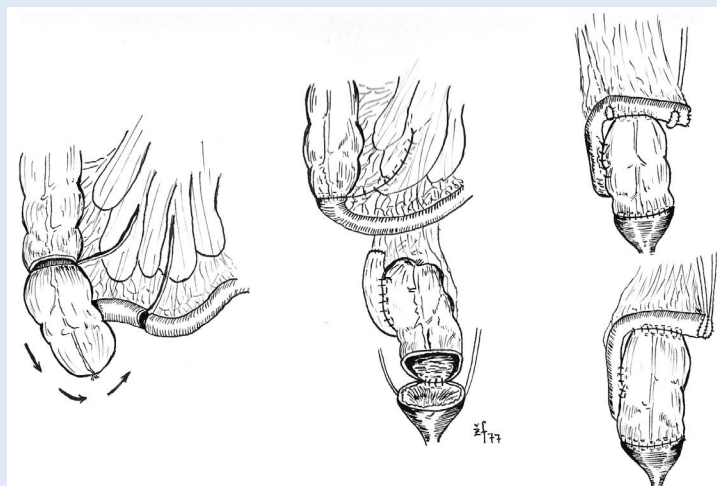
Opće komplikacije su, ponajčešće, ovisne o biološkom habitusu pacijenta i trajanju liječenja (upala pluća, intrahospitalne infekcije, srčana dekompenzacija, problemi dijabetesa i sl.).

METABOLIČKE PROMJENE

Metaboličke promjene izolirane vijuge tankog crijeva (acidobazni status, hiperkloremija, hipokalijemija) posebno su naglašene u prva 3 – 4 tjedna po operaciji i zahtijevaju svakodnevne korekcije.

Prema našim istraživanjima možemo zaključiti kako se:

- u svih zamjena uretera tankim crijevom javlja acidoza bez obzira na funkciju bubrega,
- u pacijenta s unilateralno implantiranom anansom tankog crijeva uz normalne bubrežne funkcije nije potrebna korekcija acidobaznog statusa,
- u pacijenta s bilateralno implantiranom anansom tankog crijeva, bez obzira na bubrežnu funkciju, potrebna je stalna korekcija acidobaznog statusa (i do godine dana), ovisno u stupnju acidoze i prijeoperacijskog oštećenja bubrega,
- stupanj metaboličke acidoze direktno je proporcionalan dužini implantirane vijuge tankog crijeva, odnosno njegovoj resorptivnoj površini, ako su bubrežne funkcije normalne,
- izraženi sindrom hiperkloremične acidoze javlja se u oko 45 % pacijenta,
- izražena hipokalijemija vezana je uz rani poslijeoperacijski tijek, a na kasnijim kontrolama nema značajnijeg poremećaja kalija, čak i kod izrazito oštećenih bubrežnih funkcija^{30,31,45}.



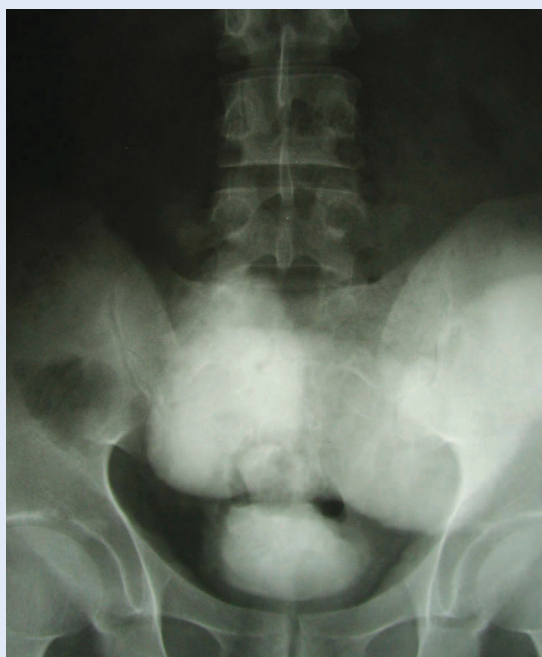Slika 14. Ileocecocistoplastika

URODINAMIČKO RAZMATRANJE

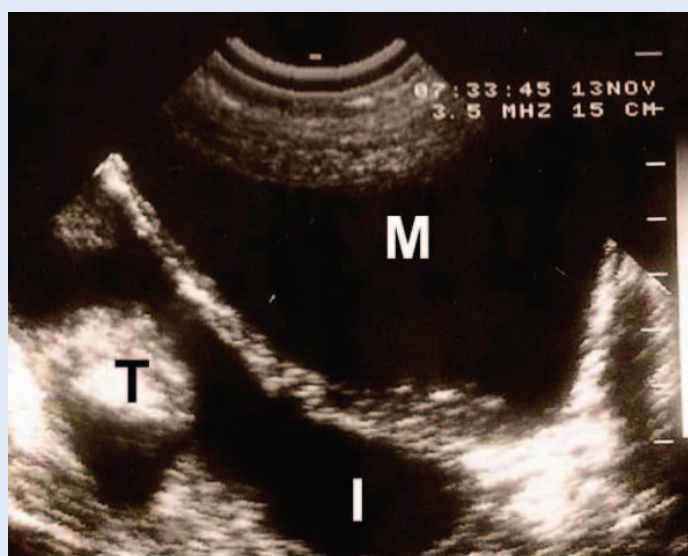Pri urodinamičkom razmatranju nije važan tip anastomoze (terminolateralni supratrigonalni ili laterolateralni na verteksu mokraćnog mjehura), jer su mjerljivi urodinamički parametri ovisni o stupnju oštećenja mjehura i vrlo su promjenjivi. Iz normalne fiziologije poznato je kako je najnepokretljivija točka u svim fazama mikcije supratrigonalni areal te neki autori preporučuju činiti transvezikalnu anastomozu na tom mjestu.

U laterolateralne anastomoze crijevo se longitudinalno otvara na antimezenteričnoj strani uz ovalno isijecanje svih slojeva mokraćnog mjehura glede prevencije stenoze anastomoze. S fiziološkog stajališta taj otvor nema antirefluksnog mehanizma, te je sigurni uzrok pojavi vezikoilealnog refleksa tijekom akta mokrenja. Tijekom mikturicije pritisak u mjehuru raste i do 100 mmHg, dok je u vijuzi tankog crijeva do 20 mmHg, te je razlika između tlakova uzrok refleksa. Vijuga tankog crijeva ponaša se kao „divertikulum” mjehura, a pacijenti navode povremeno mokrenje u „dva vremena” zbog naknadnog pražnjenja vijuge crijeva. Vijuga tankog crijeva mora biti duža od 15 cm, budući da je u kraće vijuge uvijek prisutan refleks³³⁻³⁵. Relativna regurgitacija urina (kontrasta) u ureter tijekom propulsivne kretnje crijeva ne može se proglašiti refleksom.

Uvijek kada je moguće, bolje je učiniti anastomozu uretera na izoliranu vijugu tankog crijeva (ureteroileocistoplastika – UICP) nego na pijelon



Slika 15. Cistografija „Megaloopia” – sindroma dilatirane vijuge tankog crijeva



Slika 16. Longitudinalni sektorski laminogram mokraćnog mjehura (M), implantirane vijuge tankog crijeva (I) s intraluminalnim tumorom (T)

(pijeloileocistoplastika – PICP), jer se tim načinom čuva funkcija pijeloureteralnog spoja i dijela proksimalnog uretera, koji svoju ulogu kondukcije urina provode u relativno homeostatskim uvjetima. Srednji tlak u proksimalnom dijelu uretera jednak je ili niži no u vijuzi tankog crijeva, efluksije urina odvijaju se u normalnom ritmu impulso-genih zona kalicesa i pijelona, nema intermitentnih porasta tlakova u pijelonu, a restitucija bubrega

je brža. Nedostaci UICP-a su češća mogućnost stenoze i teža tehnička izvodljivost.

Optimalna dužina vijuge izoliranog tankog crijeva je 15 – 20 cm. Duža vijuga nosi poremećaje u metabolizmu vode, elektrolita i acidobaznog statusa, a opisana je i smrt pacijenta zbog amonijakogene kome. Preduga vijuga može izazvati stazu urina koja je idealna podloga za razvoj infekta uz jaku resorpcija kiselina i amonijaka iz izlučenog urina⁴⁴.

U našim istraživanjima uroenteroanastomoza *refluks* se javljao u 85 % pacijenta, i to u anusu u 55 % i bubreg u 30 % pacijenata. Nije dokazana povezanost refluksa s pojavnošću pijelonefritisa. Refluks je, uglavnom, neodvisan o tipu enteroplastike i anastomoze. Neki autori smatraju da se radi pretežito o pasivnom refluksu, a mi smo dokazali u 50 % naših pacijenta i aktivni refluks⁴⁴.

Rjeđe se može razviti „megaloopia” sindrom – sindrom dilatirane vijuge sa znatnim poremećajima mikcije i metabolizma, što zahtijeva kiruršku reintervenciju (slika 15)^{22,23}. U takvoj dilatiranoj vijugi tankog crijeva se, nakon dužeg vremena, može razviti i maligni proces (slika 16)³⁷.

Izjava o sukobu interesa: autori izjavljuju da ne postoji sukob interesa.

LITERATURA

1. Tizzoni G, Foggi A. Die Wiederherstellung der Harnblase. Zbl Chir 1888;15:921-6.
2. Melnikoff AE. Replacing of ureter by an isolated loop of small intestine. Rev Clin Urol Paris 1912;1:601-4.
3. Boeminghaus H. Urologie. Aufl, Edt. Banaschewski, München 1960:234-87.
4. Strauss A. An artefitial ureter made from the abdominal wall. Surg Gyn Obstet 1914;18:78-87.
5. Rosenberg ML, Dahlen GA. Autogenous vein grafts and venous valves in ureteral surgery: an experimental study. J Urol 1953;70:343-51.
6. Sanders AR, Schein CJ. The epithelial morpfolgy of autogenous grafts when utilised as ureteral and vesical substitutes in experimental animals. J Urol 1956;75: 596-601.
7. Horton CE, Politano V. Ureteral reconstruction with split skin grafts: an experimental study. Plast Reconstr Surg 1955;15:261-7.
8. Hovanian CR, Kingsley IA. Reconstruction of ureter by free autologous bladder mucosa graft. J Urol 1966;96: 167-73.
9. Wagenknecht LV, Auvert J. Die substitution des menschlichen ureters durch syntetisches material. Act Chir 1972;43:334-40.
10. Shoemaker WC, Tedeschi CG, Grotzinger PJ. Morphologic changes of intestinal grafts used in bladder reconstruction. Arc Surg 1956;72:956-62.

11. Annis D, Hunter WR, Wells C. Ureteric transplantation into an isolated length of ileum. *Lancet* 1953;1172:1953-61.
12. Couvelaire R. La reservoir ileal de substitution apres la cystectomie totale chez l'homme. *J Urol* 1951;57:408-12.
13. Bricker EM, Butcher H, McAfee CA. Results of bladder substitution with isolated ileal segments. *Surg Gyn Obstet* 1954;99:954-65.
14. Delev N. Ileo-urethroplastica perinealis. *Br J Urol* 1959;3:327-34.
15. Baum WC. The clinical use of terminal ileum as a substitute ureter. *J Urol* 1954;72:16-22.
16. Goodwin WE, Turner RD, Winter CC. Results of ileocystoplasty. *J Urol* 1958;80:461-9.
17. Cordonnier JJ, Nicolai GH. An evaluation of the use of an isolated segment of ileum as a means of urinary diversion. *J Urol* 1960;83:834-8.
18. Boer PW. Ileocystostomy according to Cordonnier. *Br J Urol* 1964;36:364-74.
19. Turnbull RB, Higgins CC. First results of ureteroileosigmoidostomies. *Cleveland Clin Quart* 1957;24:187-93.
20. Houtappel HCEM. Experience with uretero-ileosigmoidostomy. *Br J Urol* 1954;71:456-62.
21. Torbey K, Leadbetter WF. The use of seromuscular layer of an ileal loop-ureteral replacement. *J Urol* 1962;88:746-57.
22. Fučkar Ž. Sonografija u urološkoj onkologiji. In: Ruđer Novak et al. (eds) *Urološka onkologija*. Zagreb: Medicinska naklada, 1994;218-23.
23. Fučkar Ž. Ultrazvuk u nefrologiji i urologiji. In: Kurjak A et al. (eds) *Ultrazvuk u kliničkoj medicini*. Zagreb: Naprijed, 1989;21-42.
24. Nesbit RM. Elliptical anastomosis in urologic surgery. *Ann Surg* 1949;130:796-803.
25. Wallace DM. Ureteric diversion using a conduit: a simplified technique. *Br J Urol* 1966;5:552-7.
26. Morales PA, Askari S, Hotchkiss SR. Ileal replacement of the ureter. *J Urol* 1959;82:304-9.
27. Prout GR, Stuart WT, Witus WS. Utilisation of ileal segments for extensive ureteral loos. *J Urol* 1963;90:541-51.
28. Goodwin WE, Winter CC, Turner RD. Replacement of the ureter by small intestine: clinical application and results of "ileal ureter". *J Urol* 1959;81:406-18.
29. Creevy CD. Misadventures following replacement of ureters with ileum. *J Surg* 1964-65;58:493-9.
30. Fučkar Ž, Tićac T. Patofiziološke promjene kod derivacija i plastika urinarnih putova vijugom tankog crijeva. Zbornik radova V. kongresa urologa Jugoslavije, Vrnjačka Banja 1977;265-71.
31. Fučkar Ž. Patofiziologija urointestinoplastike. *Urol Arh* 1981;16:304-16.
32. McDermott WV Jr. Diversion of urine to the intestine as a factor in ammoniacogenic coma. *New Engl J Med* 1957;256:460-2.
33. Fučkar Ž, Aničić M, Peterković V. Replacement of the ureter with small intestine. *Urologia* 1983;6:1305-17.
34. Tićac T, Aničić M, Dimec D, Fučkar Ž. Rekonstrukcija urinarnog puta tankim crijevom. *Act Chir Iugosl* 1985;32:1096-97.
35. Tićac T, Peterković V, Aničić M, Orlić P, Dimec D, Velčić G et al. Upotreba crijeva za rekonstrukciju urinarnog puta kod pacijenata sa jednim bubregom. Split: Zbornik radova VIII. kongresa urologa Jugoslavije, 1984:128-34.
36. Swinney J. A study of the ileal conduit. *Br J Urol* 1971;42:33-8.
37. Smith P, Hardy W. Carcinoma occurring as a late complication of ileocystoplasty. *Br J Urol* 1971;43:576-9.
38. Beaugie JM. Fistula between external iliac artery and ileal conduit. *Br J Urol* 1971;43:450-2.
39. Uhlir K. Ileoplastik in der Urologie und Ihre Resultate. *Z Urol* 1963;59:479-83.
40. Hradec E. Bladder substitution: indications and results in 114 operations. *J Urol* 1965, 94:406-17.
41. Ray P, De Domenico I. Intestinal conduit urinary diversion in children. *J Urol* 1972;44:345-8.
42. Holland JM, Schirmer HKA, King RL, Gibbons RP, Scott WW. Pyeloileal conduit: an 8-year experience in 37 patients. *J Urol* 1968;99:427-33.
43. McCoy RM, Rhami RK. Ileal conduits in children. *J Urol* 1970;103:491-5.
44. Fučkar Ž. Plastike urinarnih putova vijugom tankog crijeva. Rijeka: Medicinski fakultet, 1979. Doktorska disertacija.
45. Mozetič V, Fučkar Ž, Peterković V, Dimec D, Velčić G, Zelić M et al. Poremećaj acidobaznog statusa u ureteroileocistoplastika. Zbornik radova II. hrvatskog urološkog kongresa, Rijeka 1998:17-9.