

Patohistološka dijagnostika karcinoma prostate

Dorđević, Gordana; Štifter, Sanja; Štemberger, Christophe

Source / Izvornik: **Medicina Fluminensis : Medicina Fluminensis, 2017, 53, 252 - 263**

Journal article, Published version

Rad u časopisu, Objavljena verzija rada (izdavačev PDF)

https://doi.org/10.21860/medflum2017_182951

Permanent link / Trajna poveznica: <https://um.nsk.hr/um:nbn:hr:184:104077>

Rights / Prava: [In copyright](#)/[Zaštićeno autorskim pravom.](#)

Download date / Datum preuzimanja: **2024-08-28**



Repository / Repozitorij:

[Repository of the University of Rijeka, Faculty of Medicine - FMRI Repository](#)



Patohistološka dijagnostika karcinoma prostate

Pathohistological diagnosis of prostate cancer

Gordana Đorđević*, Sanja Štifter, Christophe Štemberger

Zavod za opću patologiju i patološku anatomiju, Medicinski fakultet, Sveučilište u Rijeci, Rijeka

Sažetak. Rak prostate najčešći je malignom u muškaraca u Europi i SAD-u, raznolik u kliničkoj prezentaciji, patohistološkoj slici, obrascima rasta i širenja. Kada se rak prostate otkrije u ranom stadiju postotak izlječenja je visok. Definitivna verifikacija je patohistološka s individualnom procjenom agresivnog potencijala tumora kroz prognostičke parametre kao što su Gleasonov gradus/gradusna skupina, postotak i broj zahvaćenih cilindara tumorom u iglenoj biopsiji, stadij i pozitivan rub kod prostatektomije. Ovi čimbenici danas značajno utječu na izbor i protokole terapija, ali u ranom stadiju ne mogu prepoznati lokalizirani, klinički značajan karcinom koji će sigurno izazvati metastatku bolest te zahtijeva liječenje. Stoga su se istraživanja danas usredotočila na molekularne biomarkere koji su važni u prognozi, patogenezi te kao ciljne molekule za moguću terapiju. Članak pridonosi boljem razumijevanju patohistološkog nalaza i novih činjenica u molekularnoj patogenezi tumora, što je važno za zbrinjavanje pacijenata s rakom prostate.

Ključne riječi: karcinom prostate; molekularni biomarkeri; prognostički čimbenici

Abstract. Prostate cancer (PCa) is the most common male cancer in Europe and the US. The early diagnosis relies on prostate specific antigen serum test, digito-rectal and ultrasound examination. Definitive verification is pathohistological with individual assesment of aggressiveness of the tumor potential through prognostic parameters such as Gleason gradus/grade groups, percentage and number of affected cylinders in the biopsy, stage and positive margins in prostatectomy. These parameters significantly affect the choice and protocol of therapies but can not identify a localized, clinically significant cancer that will certainly cause metastatic disease and require treatment. Therefore, researchers focused on molecular biomarkers that are important in prognosis, pathogenesis, and as a target molecules for possible therapy. The article contributes to a better understanding of the pathohistological findings and new facts about the molecular pathogenesis of tumors, which are important for the care of patients with prostate cancer.

Key words: molecular biomarkers; prognostic factors; prostate cancer

***Dopisni autor:**

Izv. prof. dr. sc. Gordana Đorđević, dr. med.
Zavod za opću patologiju i patološku anatomiju, Medicinski fakultet, Sveučilište u Rijeci
Braće Branchetta 20, 51 000 Rijeka
e-mail: gordana.dordevic@medri.uniri.hr

<http://hrcak.srce.hr/medicina>

UVOD

Patolozi kao tvorci dijagnoza na temelju interpretacije promjena organa, tkiva i stanica u sklopu kliničke patologije podržavaju svaki visokokvalitetni interdisciplinarni zdravstveni tim. Rezultati patohistoloških pretraga odlučuju o daljnjem zbrinjavanju pacijenta, a iskorišteni na pravi način mogu uštedjeti i do 30 % troškova zbog nepotrebnih ili netočnih pretraga, katkada potencijalno štetnih za pacijenta¹. Zbog toga je svaki napis, pa tako i ovaj koji služi unapređenju razumijevanja i upotrebe patohistološkog nalaza, u ovom slučaju, karcinoma prostate, dobrodošao u svakodnevnoj kliničkoj praksi svih zdravstvenih djelatnika koji skrbe o pacijentu.

Karcinom prostate je bolest na koju se obično posumnja otkrićem povišenog prostata specifičnog antigena (PSA) u krvi i/ili pozitivnog digitorektalnog pregleda u smislu promjene veličine i konzistencije tkiva. Definitivna dijagnoza ovisi o patohistološkoj verifikaciji tumora u iglenoj biopsiji prostate, uzorcima transuretralne resekcije ili prostatektomije. Posljednjih godina došlo je do mnogih promjena u patohistološkom zbrinjavanju bolesti prostate, posebice karcinoma. Napredak kirurških i radioloških tehnika doveo je do lakše izvedbe, a time i do povećanog broja iglenih biopsija prostate. Napredne kirurške tehnike radikalnih operacija praćenih minimalnim morbiditetom omogućile su agresivniji pristup mlađoj populaciji pacijenata s incidentalno otkrivenim karcinomima koji, danas se zna, dugoročno vode u progresiju. Razvoj različitih tehnika u patologiji doveo je pak do brže i točnije evaluacije bioptičkih uzoraka.

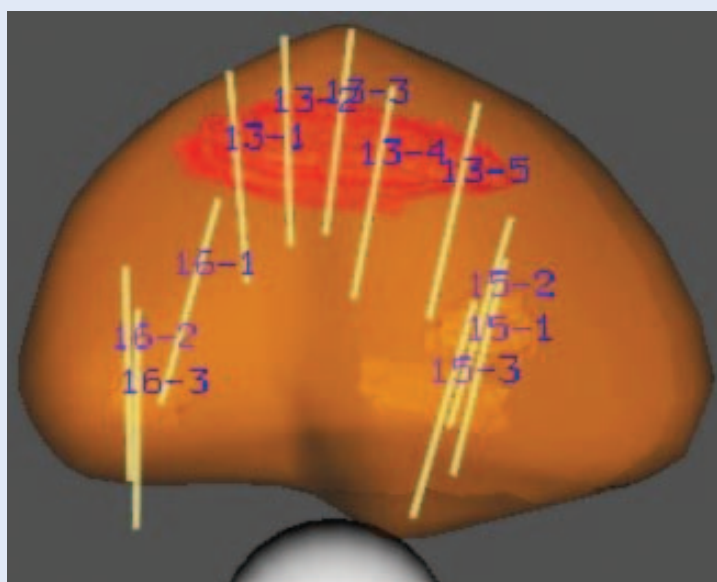
IGLENE BIOPSIJE PROSTATE

Standardna metoda dijagnostike karcinoma prostate je ultrazvučno vođena transrektalna sekstant biopsija parasagitalno u regiji srednjeg režnja koja se prema preporuci većine studija dopunila posterolateralnom regijom oba režnja. U našoj instituciji iglene biopsije su dio rutinske prakse s 12 uzoraka prostate koji pokrivaju standardnu sekstant biopsiju centralno straga te 2 u posterolateralnoj zoni za koju se zna da je jedno od češćih sjelara raka prostate². Ova metoda mak-


simalno uvećava mogućnost otkrivanja tumora te daje na uvid sigurnije tumačenje gradusa tumora³. Modifikacije rutinskih sekstant biopsija predložene su kod velikih prostata jer se zna da s povećanjem volumena prostate opada mogućnost otkrivanja karcinoma. S druge strane, tumori otkriveni u većim prostatama imaju bolju prognozu nego oni u prostati malog volumena, pa se postavlja pitanje dovodi li povećan broj uzoraka do otkrivanja indolentnih tumora u velikim obično hiperplastičnim organima⁴. Da bi se smanjio rizik

Rak prostate je raznolik u kliničkoj prezentaciji, patohistološkoj slici, obrascima rasta i širenja. Definitivna dijagnoza karcinoma prostate ovisi o patohistološkoj verifikaciji tumora u iglenoj biopsiji prostate, uzorcima transuretralne resekcije ili prostatektomije. Posljednjih godina došlo je do mnogih promjena u patohistološkom definiranju bolesti prostate, posebice karcinoma.

od premalog broja uzoraka za dijagnozu uvedeno je dodatno uzorčenje prijelazne zone prostate, posebice kod ljudi koji su u programu aktivnog nadzora. Također, uvođenjem saturacijskih biopsija (20 i više uzoraka) kod pacijenata s porastom PSA-a i multiplim prethodnim biopsijama bez dijagnoze karcinoma poboljšala se detekcija skrivenih karcinoma (slika 1)^{5,6}.

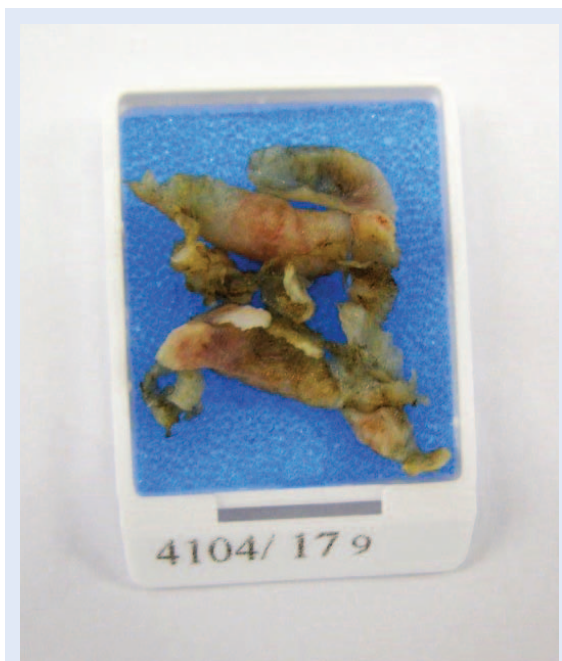

Slika 1. 3D-rekonstrukcija prostate sa sumnjivim lezijama za ciljane iglene biopsije⁶



Slika 2. Kazeta s uzorcima iglene biopsije prostate

Uzorke iglenih biopsija dobivamo izravnate i već fiksirane u posebnim plastičnim kazetama, duljine od 0,5 do 2,5 cm i promjera do 1 mm (npr. igla od 18 gaugea ima unutarnji promjer od 0,838 mm) (slika 2). Kod prijema se opisuje broj i duljina uzoraka. Od kliničkih podataka uglavnom je navedena vrijednost PSA-a te, ako postoji, poziti-



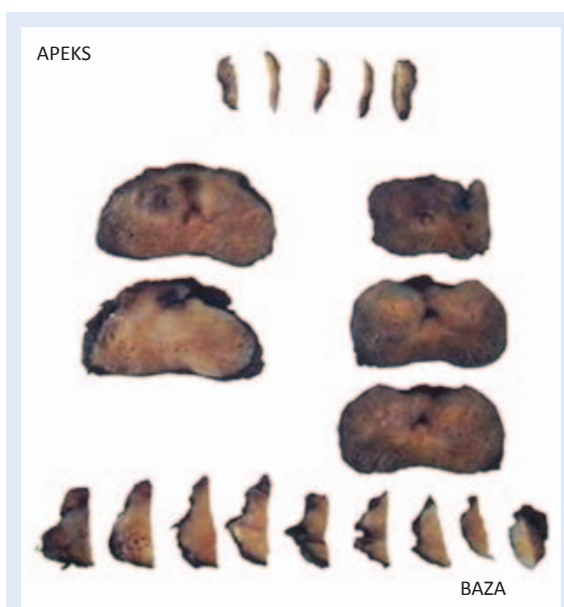
Slika 3. Kazeta s uzorcima transuretralne resekcije prostate

van nalaz digitorektalnog pregleda prostate u vidu palpabilnog čvora ili tvrde konzistencije parenhima.

Uzorcima transuretralne resekcije (TURP) analiziraju se kroz preuzimanje 6 – 8 nasumce odabranih isječaka tkiva po kazeti (slika 3). Ako se materijal uzorči u 8 takvih kazeta dijagnoza karcinoma u pT1a stadiju postavlja se s oko 90 % točnosti (patološki T1a stadij obuhvaća slučajno nađen karcinom u 3 isječka ili u ≥ 5 % cjelokupnog materijala). Kod muškaraca mlađih od 65 godina opravdano je identificirati sve pT1a lezije kroz procesuiranje cjelokupnog primljenog tkiva. U literaturi se spominje da se u dodatno preuzetom biopsijskom materijalu TURP-a u više od 9 kazeta u svega 1,5 % slučajeva nalazi karcinom visokog stupnja⁷.

PROSTATEKTOMIJA

Nakon prve dijagnoze karcinoma prostate bilo iglenom biopsijom ili TURP-om primarni izbor terapije lokaliziranog karcinoma uključuje radikalnu prostatektomiju (RP), zračenje (RT) ili nadzor. Dugoročno dobri rezultati postižu se kod karcinoma srednje visokog ili visokog rizika čak i kod pacijenata s ograničenom bolešću limfnih čvorova. Ipak, u 40 % pacijenata nakon primarne terapije javlja se biokemijski povrat bolesti i klinička progresija⁸. Biokemijski povrat bolesti rezultat je ponovne pojave lokalne ili udaljene bolesti i povezan je s povećanom stopom tumor specifičnog mortaliteta⁹. Patohistološki nalaz prostatektomije tako ima zadatak predočiti sve prognostičke parametre koji nose rizik od povrata bolesti pa se protokoli, podržani istraživanjima, neprestano usavršavaju, a klasifikacije mijenjaju ili nadopunjavaju. Radikalnom prostatektomijom uklanja se prostata s kapsulom, zajedno s okolnim tkivom, sjemenim mjehurićima i limfnim čvorovima ili bez njih, a indicirana je u pacijenata s klinički lokaliziranim rakom prostate (T1a, T1b, T1c te T2a, T2b i T2c) i očekivanim životnim vijekom duljim od 10 godina bez značajnijih komorbiditeta¹⁰. Neposredno nakon kirurškog odstranjenja prostate idealno je uzeti svježije uzorke tkiva za biobanku i molekularna istraživanja koristeći metodu uzorčenja koja ne kompromitira patohistološki pregled prostate. Patohistološka obrada radikalno odstranjene prostate počinje orijentacijom i mje-



Slika 4. Serijski rezovi kroz prostatu (modificirano prema ref 12). Ako se nalaze u primljenom uzorku, limfni čvorovi i masno tkivo moraju u cijelosti biti procesuirani i pregledani.

renjem organa u vertikalnom, transversalnom i sagitalnom smjeru. Označavanjem resekcijskih ploha tušem, kako bismo bili sigurni da se tumor nalazi na rubu resekcije, također lakše razlikujemo pravu resekcijsku plohu od artifično dobivenih rubova pri preuzimanju u laboratoriju. Koristimo tuš u 2 boje diferencirajući periuretralnu zonu od površine jer za sada još ne koristimo metodu velikih rezova koji prikazuju cijelu prostatu u različitim nivoima. Posebno se, poput konusa, pregledaju i uzorke bazalna i apikalna ploha, a potom se tijelo prostate reže perpendikularno u odnosu na rektalnu površinu u intervalima od 4 – 5 mm. Idealno je pregledati cijelu prostatu, kako se i nastoji u našem laboratoriju, iako postoje poštudne metode, a način preuzimanja materijala se mora navesti u nalazu. Pokazano je da se cjelokupnim pregledom makroskopski vidljivog tumora ograničenog na prostatu (stadij T2), zajedno sa standardnim rezovima kroz proksimalnu i distalnu resekcijsku plohu, kroz bazu vezikula te apikalne rezove, može detektirati 96 % pozitivnih kirurških rubova i 91 % ekstraprostatičnog širenja tumora. Kad tumor makroskopski nije vidljiv kod poštudnog načina, pregledaju se u potpunosti stražnji dijelovi žlijezde i po jedan uzorak sa svake strane iz srednjeg i prednjeg dijela režnja. U us-

poredbi s uzorčenjem cijele žlijezde, ovom se metodom u 100 % slučajeva detektiraju pozitivni rubovi, a u 96 % širenje u tkiva izvan prostate^{11,12}. Slika 4 prikazuje rezove kroz regije prostate.

Patohistološki nalaz

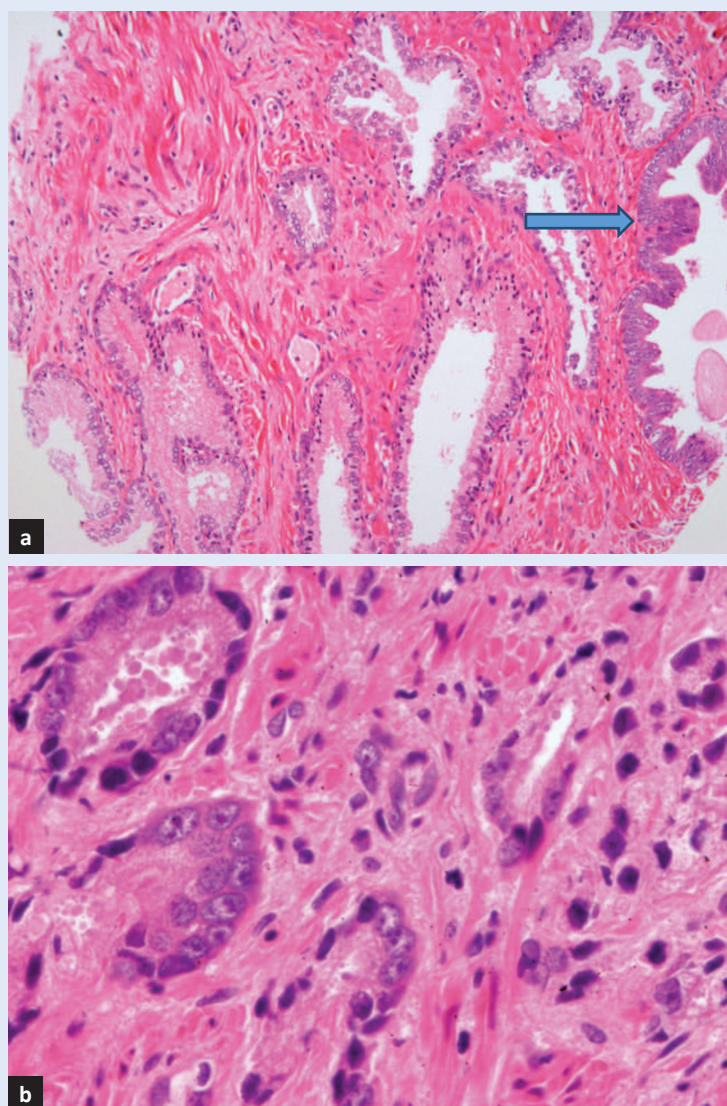
Rak prostate je raznolik u kliničkoj prezentaciji, patohistološkoj slici, obrascima rasta i širenja. Stoga je potrebna individualna procjena agresivnog potencijala tumora. Kod ranog otkrivanja karcinoma prostate u eri PSA probira dva su osnovna problema na koje trebaju upozoriti prognostički čimbenici u patohistološkom nalazu. Jedan od njih je prekomjerni tretman onih tumora koji nikad neće progredirati u klinički značajnu bolest. Veliki postotak pacijenata, njih 55 – 90 % s takvim insignifikatnim tumorom danas se još uvijek liječi radikalnom prostatektomijom iako bi aktivni nadzor kao alternativni pristup bolesti bio primjereniji. Drugo je pitanje prepoznavanje lokaliziranog karcinoma koji je klinički značajan i sigurno će izazvati metastatsku bolest te zahtijeva liječenje¹³. Danas se koristi veliki broj prognostičkih čimbenika opisanih uglavnom na uzorcima radikalne prostatektomije.

Neki od tih čimbenika prepoznaju se u uzorcima iglenih biopsija i koriste se u procjeni stadija bolesti, odabiru kirurške tehnike ili nadzora za pojedinog pacijenta. U svakodnevnoj praksi u nalazu iglene biopsije, uz navođenje histološkog tipa karcinoma, evaluiraju se parametri diferencijacije tumora i primjenjuje kvantitativna patohistologija.

Tip tumora

Patohistološki tip karcinoma je u > 95 % acinarni adenokarcinom (slika 5). Tablica 1 prikazuje patohistološku podjelu tumora prostate u novom izdanju SZO-a – Klasifikacije tumora urinarnog sustava i muških spolnih organa iz 2016¹⁴.

U klasifikaciji se navodi intraduktalni karcinom kao novi entitet. Uz nalaz slabo diferenciranog adenokarcinoma u pravilu se nalazi intraduktalni karcinom visokog stupnja velikih acinusa i duktusa s održanim bazalnim stanicama. Tumorske stanice rastu unutar duktusa solidno ili kribriformno, a nekad je prisutna centralna „komedo” nekroza. Intraduktalni karcinom se javlja kao kasni događaj u razvoju karcinoma prostate, genetski se razlikuje od prostatične intraepitelne neoplazije (PIN), a



Slika 5. a) (HE X100) benigna hiperplazija žlijezdi prostate, strjelica označava prostatičnu intraepitelnu neoplaziju (PIN); b) (HE X200) prikazuje histologiju acinarnog karcinoma prostate.

Haffner i suradnici predlažu kao model razvoja retrogradnu glandularnu kolonizaciju¹⁵.

Nove upisane varijante acinarnog adenokarcinoma su mikrocistična i velikostanična pleomorfna varijanta, a novost u klasifikaciji neuroendokrinih tumora je dodatak velikostaničnog neuroendokrinih karcinoma. Imunofenotipizacija acinarnog adenokarcinoma obuhvaća tkivno specifične antigene (PSA i prostatičnu kiselu fosfatazu ili PAP), antigene za dokaz bazalnih stanica (visokomolekularni citokeratin i p63) te alpha-methylacyl-CoA racemase (AMACR-p504s) koja razlikuje karcinomske od normalnih stanica.

Histološki gradus tumora prostate

Histološki gradus malignog procesa često se izjednačava sa stupnjem diferencijacije neoplastičnih stanica. Od vremena Virchowa uočeno je da je gradus povezan s malignim potencijalom neoplazme. Kod adenokarcinoma prostate gradus se određuje kroz Gleasonov sustav koji je trenutno najzastupljeniji u svakodnevnoj kliničkoj praksi i u različitim studijama. Uz njega se u nekim laboratorijima primjenjuje sustav Svjetske zdravstvene organizacije (SZO). Obje metode interpretiraju standardne tkivne rezove obojene hemalaun-eozinom u svjetlosnoj mikroskopiji. Gleasonov sustav bazira se na arhitekturnim karakteristikama rasta tumora dok metoda SZO-a uz nuklearnu anaplaziju uključuje i sposobnost tumora da formira žlijezde¹⁶.

Dr. Donald F. Gleason, patolog iz Minnesote (SAD), zajedno s članovima Veterans Administration Cooperative Urological Research Group objavio je rezultate randomizirane kliničke studije koja je na velikoj skupini od 5.000 pacijenata s karcinomom prostate testirala sustav gradiranja u odnosu na preživljenje¹⁷. Sustav prepoznaje heterogenost adenokarcinoma prostate u 9 patohistoloških slika ujedinenih u 5 razreda (gradusa) ilustriranih na originalnoj slici Gleasona (slika 6). Izražava se kroz zbroj dviju najčešćih patohistoloških slika uzorka (gradusa) u pregledanom preparatu. Prvi broj u zbroju predstavlja volumno ili u postotku zastupljeniji patohistološki uzorak (gradus). U nalazu se navodi primarni i sekundarni/najviši Gleasonov gradus (u iglenoj biopsiji po pojedinom režnju odnosno mjestu biopsije i globalno). Unatoč značajnim promjenama u kliničkom i patohistološkom pristupu dijagnostici adenokarcinoma prostate Gleasonov sustav ostaje jedan od najvažnijih prognostičkih čimbenika, a ispravna patohistološka dijagnoza i Gleasonov zbroj danas su osnovica terapijskih pristupa. Gleasonov sustav neprestano se revidira, ali još uvijek pokazuje nedostatke koji imaju učinak na ishod bolesti. Modificirani Gleasonov sustav gradiranja donesen je uz opću suglasnost na ISUP-ovoj konferenciji (engl. *International Society of Urological Pathology*) 2014. godine i prikazan je u tablici 2.

Od 2016. prema Gleasonov zbroju određuju se gradusne skupine te se u nalazu dopisuje uz postojeći Gleasonov zbroj^{18,19}.

Tablica 1. Tablica iz nove SZO-ove Klasifikacije tumora urinarnog sustava i muških spolnih organa iz 2016. godine koja prikazuje tumore prostate¹⁴.**WHO classification of tumours of the prostate**


Epithelial tumours		Acute myeloid leukaemia	9861/3
<i>Glandular neoplasms</i>		B lymphoblastic leukaemia/lymphoma	9811/3
Acinar adenocarcinoma	8140/3		
Atrophic		Miscellaneous tumours	
Pseudohyperplastic		Cystadenoma	8440/0
Microcystic		Nephroblastoma	8960/3
Foamy gland		Rhabdoid tumour	8963/3
Mucinous (colloid)	8480/3	Germ cell tumours	
Signet ring-like cell	8490/3	Clear cell adenocarcinoma	8310/3
Pleomorphic giant cell		Melanoma	8720/3
Sarcomatoid	8572/3	Paraganglioma	8693/1
Prostatic intraepithelial neoplasia, high-grade	8148/2	Neuroblastoma	9500/3
Intraductal carcinoma	8500/2		
Ductal adenocarcinoma	8500/3	Metastatic tumours	
Cribriform	8201/3		
Papillary	8260/3	<i>Tumours of the seminal vesicles</i>	
Solid	8230/3		
Urothelial carcinoma	8120/3	Epithelial tumours	
<i>Squamous neoplasms</i>		Adenocarcinoma	8140/3
Adenosquamous carcinoma	8560/3	Squamous cell carcinoma	8070/3
Squamous cell carcinoma	8070/3		
Basal cell carcinoma	8147/3	Mixed epithelial and stromal tumours	
		Cystadenoma	8440/0
Neuroendocrine tumours			
Adenocarcinoma with neuroendocrine differentiation	8574/3	Mesenchymal tumours	
Well-differentiated neuroendocrine tumour	8240/3	Leiomyoma	8890/0
Small cell neuroendocrine carcinoma	8041/3	Schwannoma	9560/0
Large cell neuroendocrine carcinoma	8013/3	Mammary-type myofibroblastoma	8825/0
		Gastrointestinal stromal tumour, NOS	8936/1
Mesenchymal tumours		Leiomyosarcoma	8890/3
Stromal tumour of uncertain malignant potential	8935/1	Angiosarcoma	9120/3
Stromal sarcoma	8935/3	Liposarcoma	8850/3
Leiomyosarcoma	8890/3	Solitary fibrous tumour	8815/1
Rhabdomyosarcoma	8900/3	Haemangiopericytoma	9150/1
Leiomyoma	8890/0		
Angiosarcoma	9120/3	Miscellaneous tumours	
Synovial sarcoma	9040/3	Choriocarcinoma	9100/3
Inflammatory myofibroblastic tumour	8825/1	Seminoma	9061/3
Osteosarcoma	9180/3	Well-differentiated neuroendocrine tumour / carcinoma	8240/3
Undifferentiated pleomorphic sarcoma	8802/3	Lymphomas	
Solitary fibrous tumour	8815/1	Ewing sarcoma	9364/3
Solitary fibrous tumour, malignant	8815/3		
Haemangioma	9120/0	Metastatic tumours	
Granular cell tumour	9580/0		
Haematolymphoid tumours			
Diffuse large B-cell lymphoma	9680/3		
Chronic lymphocytic leukaemia / small lymphocytic lymphoma	9823/3		
Follicular lymphoma	9690/3		
Mantle cell lymphoma	9673/3		

The morphology codes are from the International Classification of Diseases for Oncology (ICD-O) (917A). Behaviour is coded /0 for benign tumours; /1 for unspecified, borderline, or uncertain behaviour; /2 for carcinoma in situ and grade III intraepithelial neoplasia; and /3 for malignant tumours. The classification is modified from the previous WHO classification (756A), taking into account changes in our understanding of these lesions.

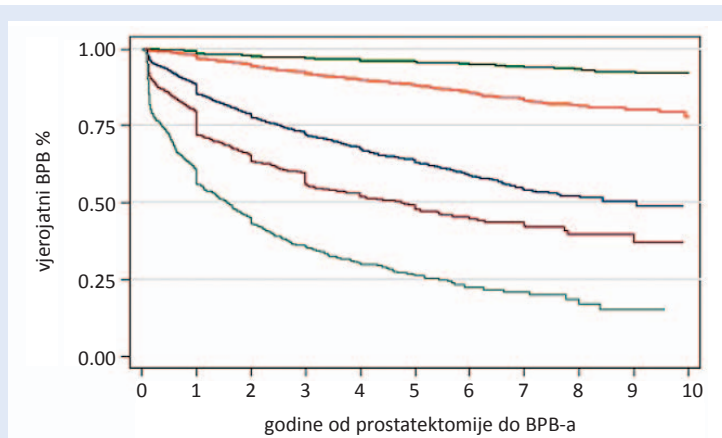
Tablica 2. Modificirani Gleasonov sustav koji se u nalazu pridružuje tradicionalnom Gleasonovu zbroju

Tradicionalni GLEASONOV ZBROJ	Gradusna grupa
6 (3 + 3)	1
7 (3 + 4)	2
7 (4 + 3)	3
8 (4 + 4; 3 + 5; 5 + 3)	4
9 – 10 (4 + 5; 5 + 4; 5 + 5)	5

Novi sustav gradiranja baziran na gradusnim skupinama uveden je prvi put u publiciranoj studiji 2013. godine, a potvrđen na metaanalizi u populaciji više od 20.000 ljudi tretiranih radikalnom prostatektomijom i 5.000 pacijenata liječenih zračenjem u 5 institucija diljem SAD-a. Na bazi te velike multiinstitucijske studije patohistoloških i kliničkih podataka došlo se do zaključka da je svaka predložena skupina povezana s određenom prognozom uz statistički značajnu razliku između grupa što prikazuje slika 7²⁰.



Slika 6. Gleasonov vlastiti pojednostavljeni crtež prikazuje pet Gleasonovih razreda raka prostate. Gradus 1 na lijevoj strani najbolje je diferencirani tumor, radi se o dobro ograničenom žarištu, a žlijezde arhitekturno najviše slične benignim. Potpuno desno je 5. stupanj koji je najlošije diferencijacije sa solidnim područjima rasta i bez prepoznatljivih žlijezdi. Zaokružena područja otprilike pokrivaju gradusne skupine¹⁹.



Slika 7. Vjerojatnost petogodišnjeg perioda bez biokemijske progresije bolesti (BPB) za radikalnu prostatektomiju gradusnih grupa od 1 do 5 su bili 96 % (skupina 1), 88 % (skupina 2), 63 % (skupina 3), 48 % (skupina 4), 26 % (skupina 5)²⁰.

Postoji nekoliko razloga za reviziju Gleasonova sustava od kojih je najvažniji razlog loše grupiranje Gleasonova zbroja od strane kliničara, koje se počelo izrazito često koristiti u prognozi i izboru liječenja. Kombinacija Gleasonovih grupa (6, 7, 8 – 10) nije bila dobro posložena, a koristila se, unatoč tome što se znalo da 3 + 4 = 7 nasuprot 4 + 3 = 7 i 8 nasuprot 9 – 10 imaju vrlo različite prognoze. Prednosti novog sustava gradiranja su da je jednostavniji za primjenu, sigurnije predviđa ishod bolesti i sigurnije utječe na izbor terapije. Pokazao se isto prediktivnim za prostatektomiju i za

iglenu biopsiju iza koje je slijedila radikalna prostatektomija ili radijacija u odnosu na biokemijski povrat bolesti, udaljene metastaze i specifični mortalitet. Unatoč modifikaciji veći Gleasonov zbroj, odnosno viša gradusna grupa (prema engleskom izrazu *upgrading*) u radikalnoj prostatektomiji se razlikuje u visokom postotku i iznosi između 26 i 50 %. Ova razlika će se statistički češće javiti kod većih tumora, visokog preoperativnog PSA-a i kod manjih prostata.

Postotak Gleasonova gradusa 4/5 u iglenoj biopsiji ima prognostičku vrijednost, kao i arhitekturni oblici i način rasta u Gleasonovoj 4 histološkoj slici, posebice kribriformni i/ili intraduktalni rast (karcinom). Ova zapažanja predstavljaju obećavajuće patohistološke markere ali je potrebna daljnja validacija kroz studije da bi se potvrdili kao stvarni pokazatelji prognoze¹³.

Kvantitativna patohistologija, uz PSA nalaz i Gleasonov gradus, koristi se pri odabiru liječenja. Uključuje broj biopata s infiltratom karcinoma i duljinu u mm i/ili postotak cilindra zahvaćenog rakom u odnosu na cjelokupnu površinu cilindra kao i podatak o lokalizaciji u jednom ili oba lobusa prostate²¹. U literaturi se još davno moglo iščitati da je tumor koji je iglenom biopsijom dokazan u oba lobusa lokaliziran nakon prostatektomije u samo 43 % slučajeva²².

Također je veći broj pozitivnih cilindara kao surrogatni pokazatelj klinički signifikantnog tumora češće povezan s pozitivnim kirurškim rubovima, metastazama u limfne čvorove, ekstraprostatičnim širenjem (EPE), invazijom seminalnih vezikula te povratom bolesti nakon liječenja²³. Također se u nekim protokolima za dobro diferencirani karcinom Gleasonova zbroja 6, više od > 50 % adenokarcinoma u jednom cilindru koristi za odluku o liječenju umjesto aktivnog nadzora u pacijenata tumorom²⁴. Kod izbora aktivnog nadzora s uvođenjem terapije tek u trenutku progresije bolesti potreban je oprez jer postoje različiti kriteriji za definiciju insignifikantne bolesti koji su još uvijek neprecizni. Jedni od najčešće primjenjivanih kliničkopatoloških kriterija su tzv. Epsteinovi, prikazani u tablici 3²⁵⁻²⁷.

Ostali histološki pokazatelji relevantni za prognozu

Ako je sigurno vidljiva, u nalazu iglene biopsije se navodi ekstraprostatična ekstenzija, invazija vezikula, limfovaskularno i/ili perineuralno širenje.

Tablica 3. Epstein kriteriji za dijagnozu insignifikantnog karcinoma prostate

Klinički	Patohistološki
stadij T1c	Gleason 4 ili 5 nije prisutan u bioptičkom uzorku
PSA gustoća < 0.15 ng/ml	< 3 pozitivnih cilindara
	< 50 % karcinoma po cilindru

Prisutnost perineuralne invazije u iglenoj biopsiji pokazala se neovisnim prognostičkim čimbenikom u studijama s većim brojem ispitanika^{28,29}. U okolini tumora opisuje se izgled žlijezdi, prisutnost prostatične intraepitelne neoplazije (PIN) koja je nekad udružena s nalazom oskudnih atipičnih žlijezda pa se izjašnjavamo o PINATYP leziji. U slučaju nalaza žarišta malih žlijezdi sumnjivih na karcinom koje nazivamo ASAP (engl. *atypical small acinar proliferation*) imunohistokemijsko bojenje za dokaz bazalnih stanica (p63) bi kod karcinomskih žlijezdi trebalo biti negativno, a bojenje za AMACR bi u citoplazmi tumorskih stanica moralo biti snažno pozitivno. Često se kod naknadnog rezanja cilindara mala žarišta žlijezdi gube pa zaostaje sumnja na karcinom i preporučuje se ponovna biopsija.

Patohistološki nalaz prostatektomije uz tip tumora, Gleasonov zbroj i gradusnu skupinu globalno za cijelu prostatu, trebao bi sadržavati subklasifikaciju pTNM stadija uz precizan opis lokalizacije i širenja tumora, tj. ekstraprostatične ekstenzije, invazije vrata mokraćnog mjehura i/ili seminalnih vezikula, informacije o promjeru (veličini, volumenu %), multifokalnosti i lokalizaciji dominan-

tnog tumora te lokalizaciji i veličini pozitivnih kirurških rubova. Upravo su pozitivni kirurški rubovi nekada problem uz inciziju kapsule kada ne možemo odrediti širenje tumora u okolna tkiva. Tada stadiju pT2 dodajemo oznaku pozitivan rub R+. U literaturi postoje prijepori o stvarnom značenju pozitivnih rubova koji se prema literaturi javljaju u rasponu od 16 – 40 % prostatektomija, u našem centru u 36 %. Samo u 25 – 47 % prostatektomija s tumorom na rubu resekcije razvija se biokemijski povrat bolesti, pa je potrebna dodatna karakterizacija tumora na rubu različitim biomarkerima za identifikaciju tumora većim rizikom od povrata bolesti³⁰. Karakiewicz i sur. su u velikom uzorku prostatektomija našli da pozitivan rub donosi najveći rizik od biokemijskog povrata bolesti kod tumora s Gleasonovim zbrojem od 7 do 10 ili tumora s invazijom limfnih čvorova, aWright i autori su pozitivan rub resekcije okarakterizirali neovisnim čimbenikom za karcinom specifični mortalitet^{31,32}.

Molekularni biomarkeri

Molekularni biomarkeri još su na nivou istraživanja i tablica 4 pokazuje regulatorne mehanizme i

Tablica 4. Molekularni biomarkeri koji su potencijalne ciljane molekule za rano otkrivanje karcinoma, prognozu ili terapiju

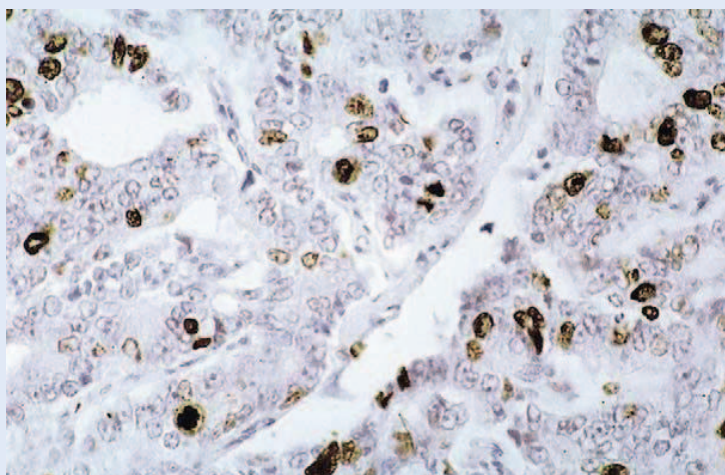
Stanični regulatorni mehanizmi i signalni putevi	Biomarkeri
proliferacija i apoptoza	p53, apoptotički indeks, Ki67, PTEN
androgena stimulacija	AR, AR ligandi
čimbenici rasta i receptori	EGF, EGFR
regulacija staničnog ciklusa	C-myc, ciklini (D1), p16, p27, pRb
stanična adhezija/kohezija	E-cadherin, α , β catenin, metaloproteinaze 2, 9, CD44, chondroitin sulfat
angiogeneza	VEGF, VEGFR, NO
preuredbe gena, AKT/PIK3 signalni put	fuzija TMPRSS:ERG, ERG protein prekomjerna ekspresija, kalikrein 6 mutacija, gubitak PTEN
kompleksni genski potpis	– Oncotype DX Prostate Cancer Assay je multigenski RT-PCR test – Višestruki urinski testovi uključuju PCA3, TMPRSS2-ERG, SPINK1 i GOLPH2, RT-PCRmRNA za PSA, Prostascint za PSMA
neuroendokrini diferencijacija (NED)	chromogranin A, synaptophysin

signalne puteve u stanici koji kontroliraju rast i diferencijaciju tumora te ključne molekule koje sudjeluju u pojedinim procesima.

Od spomenutih markera u tablici treba se osvrnuti na aktualne markere koji se intenzivno istražuju i mogu se primijeniti u rutinskoj dijagnostici, nisu se još dokazali kao neovisni prognostički čimbenici, a u patogenezi karcinoma su na nivou translacijskih ili kliničkih ispitivanja.

Ki67

Stanični proliferacijski marker Ki-67 pojavljuje se u stanicama koje su ušle u ciklus dijeljenja, uključujući i one u mitozu, a nema ga u stanicama koje miruju u G0 fazi ciklusa. Ki67 proliferacijski indeks određujemo imunohistokemijski kao postotak pozitivnih jezgara tumorskih stanica u odnosu na ukupan broj pregledanih stanica i kod karcinoma dojke ovaj marker je dio protokola koji određuje molekularni subtip tumora. U karcinomu prostate je najviše proučavan marker. Na slici 8 prikazuje se imunohistokemijska nuklearna ekspresija ovog biomarkera u karcinomu prostate. U nekim studijama pokazuje visoku povezanost s Gleasonovim zbrojem u bioptičkom te kasnije i uzorku prostatektomije³³. Za Zelwegera i suradnike je Ki-67 indeks proliferacije veći od 10 % neovisni prediktivni čimbenik za invaziju seminalnih vezikula te jedini neovisan prognostički čimbenik poslijeope-



Slika 8. Vidi se smeđe obojenje svih jezgara u proliferacijskom ciklusu monoklonskim protutitijelom MIB-1. Bojenje se koristi za izražavanje Ki67 proliferativnog indeksa koji se utvrđuje brojenjem svih pozitivno obojenih jezgri tumorskih stanica obično u odnosu na 500 tumorskih stanica po preparatu.

rativnog biokemijskog povrata bolesti u grupama tumora niskog Gleasonova zbroja (< 7) i manjeg volumena (< 7 %) u iglenim biopsijama³⁴. U našem istraživanju prostatektomiranih pacijenata Ki67 indeks proliferacije značajno je bio povećan u tumorima u skupini pacijenata s biokemijskim povratom bolesti³⁵. Vis kao ni Wolters sa suradnicima pak nisu našli značajnu vezu između ekspresije Ki67 u više od 10 %, odnosno 3 % tumorskih stanica i klinički signifikantnog karcinoma prostate^{36,37}. S obzirom na različite rezultate studija Ki67 još uvijek nema pravo mjesto u kategoriji prognostičkih i/ili prediktivnih markera.

Androgeni receptori (AR)

Poseban problem u terapiji pacijenata je razvoj kastracijski rezistentnog karcinoma prostate – CRPC (engl. *castration resistant prostate carcinoma*). On se prepoznaje u različitim studijama da bi se prema preporukama Prostate Cancer Working Group početkom ovog stoljeća definirao kao karcinom koji progredira biokemijski, radiološki ili simptomatski, unatoč kastracijskom nivou testosterona (< 0,5 ng/ml)³⁸. CRPC je povezan s porastom PSA-a, što sugerira aktivnost u signalnom putu AR. Pretkliničke studije na staničnim linijama otkrile su da je prekomjerna ekspresija AR-a dovoljna da pokrije rezistenciju na androgen deprivacijsku terapiju, a nivo intratumoralnih androgena je povećan u pacijenata s progresijom karcinoma, pa je stimulacija rasta neometana. Restauracija androgenih receptora može biti posredovana transkripcijskim čimbenicima u gubitku tumor supresorskog gena PTEN (engl. *Phosphatase and tensin homologue*), a posredovana ERG-om (engl. *ETS-related gene*).

ERG protein i PTEN

ERG je član ETS (engl. *E26 transformation-specific family*) familije transkripcijskih čimbenika koja ima ulogu u razvoju vaskulogeneze, angiogeneze, hematopoeze i razvoja kostiju. Danas se zna da je fuzija androgen ovisnog TMPRSS2 gena (engl. *Transmembrane protease, serine 2-transmembranska domena receptora*) s ETS transkripcijskim čimbenikom ERG (TMPRSS2:ERG) jedna od najčešćih genetskih alteracija u karcinomu prostate nađena imunohistokemijskom metodom u 50 – 70 %. Većina studija slaže se da ERG ekspres-

sija u biopsiji može selektirati subgrupu tumora s većom mogućnošću progresije³⁹. PTEN je tumorski supresor koji u tumorima, pa tako i u karcinomu prostate, biva inaktiviran. Velike studije na uzorcima prostatektomija ili transuretralnih resekcija povezuju gubitak funkcije ovog gena s povratom bolesti nakon operacije, razvitkom androgen neovisne bolesti, rezistencijom na radio i kemoterapiju te koštanim metastazama⁴⁰. U patogenezi karcinoma prostate otkrivena je sinergija PTEN signalizacijskog puta i aktiviranog fuzijskog TMPRSS2-ERG^{41,42}.

Naime, u translacijskim istraživanjima model miša koji pokazuje izrazitu, homogenu ekspresiju ERG-a kroz prostatu, kombiniran s modelom s homozigotnim gubitkom PTEN-a, zajedno razvija ubrzani, visoko penetrantni invazivni karcinom prostate. Kod mišjeg tkiva prostate ERG značajno povećava vezanje androgenog receptora. Snažna ERG-posredovana transkripcijska promjena, koja se vidi samo pri gubitku PTEN-a, uključuje obnovu transkripcijskog učinka AR-a i regulaciju gena uključenih u staničnu smrt, migraciju, upalu i angiogenezu. Dakle, ETS transkripcijski čimbenici čiji je član ERG reprogramiraju androgenski receptor i najvažniji put tumorigeneze kao odgovor na gubitak PTEN-a⁴³. Dok ETS preuređivanje ima ulogu u većini karcinoma prostate, malo je poznato o molekularnim promjenama koje pokreću ETS genske negativne karcinome. Izučavanje ove podskupine karcinoma dovela je do identifikacija SPINK1 (engl. *serine protease inhibitor Kazal-type 1*) molekule koja služi za cijepanje prerano aktiviranog tripsina kako bi se spriječio nastanak staničnog oštećenja nekog organa. SPINK1 je biomarker specifičan za podskupinu agresivnih ETS-negativnih karcinoma prostate i može se otkriti neinvazivno u mokraći. Štoviše, SPINK1 posreduje u invaziji unutar stanične linije raka ETS genski negativnih karcinoma prostate. Mehanizam SPINK1 ekspresije za ovu podskupinu ostaje za istraživanje i nije objašnjen kromosomskim preuređivanjem, delecijom ili amplifikacijom gena^{44,45}.

Neuroendokrina diferencijacija (NED)

Novija istraživanja pokazala su da se u manjku androgena tumorske stanice transdiferenciraju iz epitelnih u neuroendokrine. Izračunato je da najmanje 25 % pacijenata s uznapredovalim karcino-

mom izloženih androgen deprivacijskoj terapiji vrlo rano nakon primjene terapije razvijaju visoko agresivni PCA s neuroendokrinom diferencijacijom, što može biti mjesecima prije postavljanja dijagnoze CRPC-a. Peptidi koji ukazuju na NED mogu se otkriti u serumu kao neuron-specifična enolaza (NSE) i chromogranin-A⁴⁶. Komiya i suradnici opisali su slučaj razvoja sitnostaničnog karcinoma prostate nakon brahiterapije visokim dozama, a kasniji dokazi pokazali su da je neuro-

Potrebna je individualna procjena agresivnog potencijala tumora. Kod ranog otkrivanja karcinoma prostate u eri PSA probira dva su osnovna problema na koje treba upozoriti prognostički čimbenici u patohistološkom nalazu. Jedan od njih je prekomjerni tretman onih tumora koji nikad neće progredirati u klinički značajnu bolest. Drugo je pitanje prepoznavanje lokaliziranog karcinoma koji je klinički značajan i sigurno će izazvati metastatsku bolest te zahtijeva liječenje.

endokrina transdiferencijacija povezana sa stjecanjem unakrsne rezistencije karcinoma na radio, kemo i hormonalnu terapiju^{47,48}.

Kalikrein 6 mutacija

Zlotta i suradnici identificirali su novu regiju unutar Kalikrein gena (Kalikreini tkiva i plazme su serinske proteaze koje oslobađaju kinine i konvertiraju ih u vazoaktivne peptide). Kalikrein 6 genska regija, koja se može otkriti u serumu, snažno je povezana s agresivnim rakom prostate Gleasonova zbroja ≥ 8 u studiji koja je obuhvaćala skupinu od 1.858 muškaraca triju kontinenata. Tim je razvio krvni test koji otkriva varijante gena. Test je validiran u tri nezavisne skupine uključujući i velike međunarodne studije za probir raka prostate^{49,50}.

PCA3

PCA3 (engl. *prostate cancer gene 3*) je gen koji ekspresira nekodirajući RNK, nalazi se samo u humanom tkivu prostate i prekomjerno se ekspresira u karcinomu prostate. U usporedbi sa serumskim PSA-om ima nižu senzitivnost ali višu specifičnost i bolju pozitivnu i negativnu prediktivnu vrijednost

te je neovisan o volumenu prostate, dok PSA nije. Automatizirani PCA3 urinarni test je komercijalno dostupan, koristi se zajedno s PSA-om u odluci o upućivanju pacijenta na biopsiju. Prema nekim studijama može identificirati klinički nesignifikantni tumor i može biti uključen uz ostale gene u genski potpis tumora⁵¹.

Identifikacija kompleksnih genskih potpisa nudi nove obećavajuće platforme za predviđanje ishoda bolesti, no rutinska implementacija u svim patološkim laboratorijima trenutačno je preskupa.

ZAKLJUČAK

Kada se rak prostate otkrije u ranom stadiju postotak izlječenja je visok. Definitivna verifikacija je patohistološka koja u nalazu navodi neovisne prognostičke parametre kao što su Gleasonov gradus/gradusna skupina, postotak i broj zahvaćenih cilindara tumorom u iglenoj biopsiji, stadij i pozitivan rub kod prostatektomije. Ovi čimbenici danas značajno utječu na izbor i protokole terapija. Stoga se nadamo da će poznavanje patohistološkog nalaza uz nove činjenice u molekularnoj patogenezi tumora pridonijeti boljem zbrinjavanju pacijenata s rakom prostate.

Izjava o sukobu interesa: autori izjavljuju da ne postoji sukob interesa.

LITERATURA

- Robboy SJ, Gupta S, Crawford JM, Cohen MB, Karcher DS, Leonard GB et al. The pathologist workforce in the United States, II. An interactive modeling tool for analyzing future qualitative and quantitative staffing demands for services. *Arch Pathol Lab Med* 2015;139:1413-30.
- Epstein JI, Walsh PC, Carter HB. Importance of posterolateral needle biopsies in the detection of prostate cancer. *Urology* 2001;57:1112-6.
- Emiliozzi P, Maymone S, Paterno A, Scarpone P, Amini M, Proietti G et al. Increased accuracy of biopsy Gleason score obtained by extended needle biopsy. *J Urol* 2004;172:2224-6.
- Eskicorapci SY, Guliyev F, Akdogan B, Dogan HS, Ergen A, Ozen H. Individualization of the biopsy protocol according to the prostate gland volume for prostate cancer detection. *J Urol* 2005;173:1536-40.
- King CR, McNeal JE, Gill H, Presti JC Jr. Extended prostate biopsy scheme improves reliability of Gleason grading: implications for radiotherapy patients. *Int J Radiat Oncol Biol Phys* 2004;59:386-91.
- Targeted MRI-US fusion prostate biopsy at UCLA. Wikimedia commons [Internet]. [cited 2017 May 18]. Available from: https://commons.wikimedia.org/wiki/File:Targeted_MRI-US_fusion_prostate_biopsy_at_UCLA.jpg.
- McDowell PR, Fox WM, Epstein JI. Is submission of remaining tissue necessary when incidental carcinoma of the prostate is found on transurethral resection? *Hum Pathol* 1994;25:493-7.
- Suardi N, Porter C, Reuther A, Walz J, Kodama K, Gibbons R et al. A nomogram predicting long-term biochemical recurrence after radical prostatectomy. *Cancer* 2008;112:1254-63.
- Boorjian S, Thompson R, Tollefson M, Rangel L, Bergstralh E, Blute M et al. Long-term risk of clinical progression after biochemical recurrence following radical prostatectomy: the impact of time from surgery to recurrence. *Eur Urol* 2011;59:893-9.
- Prostate cancer Version 1. 2015. NCCN Guidelines [Internet]. Washington; 2014 [cited May 2015]. Available from: https://www.nccn.org/professionals/physician_gls/f_guidelines.asp#site%20Stranice%20PROS%20%E2%80%93%20D-G
- Sehdev AE, Pan CC, Epstein JI. Comparative analysis of sampling methods for grossing radical prostatectomy specimens for nonpalpable [stage T1c] prostatic adenocarcinoma. *Hum Pathol* 2001;32:494-9.
- Samaratunga H, Montironi R, True L, Epstein JI, Griffiths DF, Humphrey PA et al. International Society of Urological Pathology (ISUP) Consensus Conference on Handling and Staging of Radical Prostatectomy Specimens. Working group 1: specimen handling. *Mod Pathol* 2011;24:6-15.
- Hoogland AM, Kweldam CF, van Leenders GJ. Prognostic histopathological and molecular markers on prostate cancer needle – biopsies: a review. *Biomed Res Int* 2014;2014:341324.
- Humphrey PA, Moch H, Cubilla AL, Ulbright TM, Reuter VE. The 2016 WHO Classification of Tumours of the Urinary System and Male Genital Organs—Part B: Prostate and Bladder Tumours. *Eur Urol* 2016;70:106-19.
- Haffner MC, Weier C, Xu MM, Vaghasia A, Gürel B, Gümüşkaya B et al. Evidence that invasive adenocarcinoma can mimic prostatic intraepithelial neoplasia (PIN) and intraductal carcinoma through retrograde glandular colonization *J Pathol* 2016;238:31-41.
- Humphrey PA. Gleason grading and prognostic factors in carcinoma of the prostate *Mod Pathol* 2004;17:292-306.
- Gleason DF. Classification of prostatic carcinoma. *Cancer Chemother Rep* 1966;50:125-8.
- Egevad L, Delahunt B, Srigley JR, Samaratunga H. International Society of Urological Pathology (ISUP) grading of prostate cancer – An ISUP consensus on contemporary grading. *APMIS* 2016;124:433-5.
- Gleason DF. The Veteran's Administration Cooperative Urologic Research Group: histologic grading and clinical staging of prostatic carcinoma. *In: Tannenbaum M (ed). Urologic Pathology: The Prostate. Philadelphia: Lea and Febiger, 1977;171-98.*
- Pierorazio PM, Walsh PC, Partin AW, Epstein JI. Prognostic Gleason grade grouping: data based on the modified Gleason scoring system. *BJU Int* 2013;111:753-60.
- Van der Kwast T, Bubendorf L, Mazerolles C, Raspollini MR, Van Leenders GJ, Pihl CG et al. Guidelines on processing and reporting of prostate biopsies: the 2013 update of the pathology committee of the European randomized study of screening for prostate cancer (ERSPC). *Virchows Arch* 2013, 463:367-77.

22. Narayan P, Gajendran V, Taylor SP, Tewari A, Presti JC Jr, Leidich R et al. The role of transrectalultrasound guided biopsy-base staging, preoperative PSA and biopsy Gleason score in prediction of final pathological diagnosis in prostate cancer. *Urology* 1995;46:205-10.
23. Badalment RA, Miller MC, Peller PA, Young DC, Bahn DK, Kochie P et al. An algorithm for predicting non organ confined prostate cancer using results from sextant core biopsies and PSA level. *J Urol* 1996;156:1375-9.
24. Antonelli A, Vismara Fugini A, Tardanico R, Giovanessi L, Zambolin T, Simeone C. The percentage of core involved by cancer is the best predictor of insignificant prostate cancer, according to an updated definition (tumor volume up to 2.5 cm³): analysis of a cohort of 210 consecutive patients with low-risk disease. *Urology* 2014; 83:28-32.
25. Bastian PJ, Mangold LA, Epstein JI, Partin AW. Characteristics of insignificant clinical T1c prostate tumors. A contemporary analysis. *Cancer* 2004;101:2001-5.
26. Jeldres C, Suardi N, Walz J, Hutterer GC, Ahyai S, Lattouf JB et al. Validation of the contemporary Epstein criteria for insignificant prostate cancer in European men. *Eur Urol* 2008;54:1306-13.
27. Sheng F, Oon SF, Watson RW, O'Leary JJ, Fitzpatrick JM. Epstein criteria for insignificant prostate cancer *BJU Int* 2011;108:518-25.
28. Quinn DI, Henshall S, Brenner PC. Prognostic significance of preoperative factors in localized prostate carcinoma treated with radical prostatectomy: importance of percentage of biopsies that contain tumor and the presence of biopsy perineural invasion. *Cancer* 2003;97: 1884-93.
29. Delancey JO, Wood DP Jr, He C. Evidence of perineural invasion on prostate biopsy specimen and survival after radical prostatectomy. *Urology* 2013;81:354-7.
30. Oguić R, Mozetić V, Cini Tešar E, Fučkar Čupić D, Mustać E, Đorđević G. Matrix metalloproteinases 2 and 9 immunorexpression in prostate carcinoma at the positive margin of radical prostatectomy specimens. *Patholog Res Int* 2014;2014:262195.
31. Karakiewicz PI, Eastham JA, Graefen M, Cagiannos I, Stricker PD, Klein E et al. Prognostic impact of positive surgical margins in surgically treated prostate cancer: multi-institutional assessment of 5831 patients. *Urology* 2005;66:1245-50.
32. Wright JL, Dalkin BL, True LD, Ellis WJ, Stanford JL, Lange PH, Lin DW. Positive surgical margins at radical prostatectomy predict prostate cancer specific mortality. *Urol* 2010;183:2213-8.
33. Fisher G, Yang ZH, Kudahetti S, Møller H, Scardino P, Czick J et al. Prognostic value of Ki-67 for prostate cancer death in a conservatively managed cohort. *Br J Cancer* 2013;108:271-7.
34. Zellweger T, Gunther S, Zlobec G, Savić S, Sauter G, Moch H. Tumour growth fraction measured by immunohistochemical staining of Ki67 is an independent prognostic factor in preoperative prostate biopsies with small-volume or low-grade prostate cancer. *Int J Cancer* 2009;124:2116-23.
35. Oguić R. Prediktivni značaj biomarkera karcinoma prostate na resekcijskom rubu. Rijeka: Medicinski fakultet, 2012. Doktorski rad.
36. Vis AN, van Rhijn BW, Noordzij MA, Schroder FH, van der Kwast TH. Value of tissue markers p27kip1, MIB-1, and CD44s for the pre-operative prediction of tumour features in screen-detected prostate cancer. *J Pathol* 2002;197:148-54.
37. Wolters T, Vissers KJ, Bangma CH, Schroder FH, Van Leenders G. J. The value of EZH2, p27kip1, BMI-1 and MIB-1 on biopsy specimens with low-risk prostate cancer in selecting men with significant prostate cancer at prostatectomy. *BJU Int* 2010;106:280-6.
38. Scher HI, Halabi S, Tannock I, Morris M, Sternberg CN, Carducci MA et al. Design and end points of clinical trials for patients with progressive prostate cancer and castrate levels of testosterone: recommendations of the Prostate Cancer Clinical Trials Working Group. *J Clin Oncol* 2008;26:1148-59.
39. Shah RB. Clinical applications of novel ERG immunohistochemistry in prostate cancer diagnosis and management. *Adv Anat Pathol* 2013;20:117-24.
40. Uzoh C, Perks CM, Bahl A, Holly JM, Sugiono M, Persad RA. PTEN-mediated pathways and their association with treatment-resistant prostate cancer *BJU Int* 2009; 104:556-61.
41. Carver BS, Tran J, Gopalan A, Chen Z, Shaikh S, Carracedo A et al. Aberrant ERG expression cooperates with loss of PTEN to promote cancer progression in the prostate. *Nat Genet* 2009;41:619-24.
42. King JC, Xu J, Wongvipat J, Hieronymus H, Carver BS, Leung DH et al. Cooperativity of TMPRSS2-ERG with PI3-kinase pathway activation in prostate oncogenesis. *Nat Genet* 2009;41:524-6.
43. Chen Y, Chi P, Rockowitz S, Iaquina PJ, Shamu T, Shukla S et al. ETS factors reprogram the androgen receptor cis-trome and prime prostate tumorigenesis in response to PTEN loss. *Nat Med* 2013;19:1023-9.
44. Tomlins SA, Rhodes DR, Yu J, Varambally S, Mehra R, Perner S et al. The role of SPINK1 in ETS rearrangement-negative prostate cancers. *Cancer Cell* 2008;13: 519-28.
45. Smith SC, Tomlins SA. Prostate cancer SubtyPING biomarkers and outcome: is clarity emERGING? *Clin Cancer Res* 2014;20:4733-6.
46. Terry S, Beltran H. The many faces of neuroendocrine differentiation in prostate cancer progression. *Front Oncol* 2014;4:60.
47. Komiya A, Suzuki H, Imamoto T, Kamiya N, Nihei N, Naya Y et al. Neuroendocrine differentiation in the progression of prostate cancer. *Int J Urol* 2009;16:37-44.
48. Nouri M, Caradec J, Lubik AA, Li N, Hollier BG, Takhar M et al. Therapy-induced developmental reprogramming of prostate cancer cells and acquired therapy resistance. *Oncotarget* 2017;8:18949-67.
49. Briollais L, Ozcelik H, Xu J, Kwiatkowski M, Lalonde E, Sendorek DH et al. Germline mutations in the kallikrein 6 region and predisposition for aggressive prostate cancer. *J Natl Cancer Inst* 2017;109:1-11.
50. New insights into predicting the most aggressive forms of prostate cancer. [Internet]. [cited May 2017]. Available from: <http://research.lunenfeld.ca/rss/?page=2165>.
51. Merola R, Tomao L, Antenucci A, Sperduti I, Sentinelli S, Masi S et al. PCA3 in prostate cancer and tumor aggressiveness detection on 407 high-risk patients: a National Cancer Institute experience. *J Ex Clin Cancer Res* 2015;34:15.