

OLIGODENDROGLIOM NALIK NA POSTTRAUMATSKI SINDROM

Božac, Mario; Ekl, Darko; Trivanović, Dragan; Miletić, Damir; Stančić, Marin; Lučin, Ksenija

Source / Izvornik: **Glasnik pulske bolnice, 2004, 1, 18 - 21**

Journal article, Published version

Rad u časopisu, Objavljena verzija rada (izdavačev PDF)

Permanent link / Trajna poveznica: <https://um.nsk.hr/um:nbn:hr:184:623623>

Rights / Prava: [In copyright](#)/[Zaštićeno autorskim pravom.](#)

Download date / Datum preuzimanja: **2024-07-13**



Repository / Repozitorij:

[Repository of the University of Rijeka, Faculty of Medicine - FMRI Repository](#)



OLIGODENDROGLIOM NALIK NA POSTTRAUMATSKI SINDROM

OLIGODENDROGLIOMA MIMICKING POST-TRAUMATIC SYNDROME

Mario Božac, Dragan Trivanović, Darko Ekl¹, Damir Miletic², Ksenija Lučin³, Marin Stančić⁴

Descriptors: Epilepsy, Magnetic Resonance Imaging, Oligodendroglioma, Wounds and Injuries, X-Ray Computed Tomography

Summary. A 44 year old man suffered an explosive neck injury and blunt head trauma in the war. Head CT scan showed a hypodensity of the left parieto-temporo-occipital area, which did enhance following contrast administration. During following 6 years, the patient was treated for post-traumatic stress disorder until admission to the hospital in an epileptic status. In the repeated neurological investigation, oligodendroglioma was diagnosed. Reevaluation of the first CT scan showed oligodendroglioma. The chance for early diagnosis was missed because the symptoms and imaging findings were ascribed to post-traumatic changes.

Uvod

Oligodendrogliom je relativno rijedak tumor mozga karakteriziran dugim periodom od pojave prvog simptoma do postavljanja konačne dijagnoze (1). Dva bolesnika sa simptomima koji su interpretirani kao post-traumatske promjene, opisani su prije uvođenja CT-a i MRI u dijagnostiku (2,3). U ovom radu prikazujemo slučaj bolesnika čiji je CT nalaz mozga, nakon otvorene ozljede glave, pokazao hipodenzno područje. Šest godina kasnije nakon epileptičkog statusa, dijagnosticiran je oligodendrogliom na istoj lokalizaciji.

Prikaz slučaja

Četrdesetčetvorogodišnji muškarac doživio je eksplozivnu ozljedu vrata u ožujku 1995. (Slika 1 gore). On je odbačen zračnim udarom prema naprijed prilikom čega je udario frontalnim dijelom glave u tlo. U ratnoj bolnici Nova Bila, tretiran je zbog slabosti lijeve strane tijela i poremećaja svijesti. Njegovo stanje svijesti i funkcija lijeve strane tijela su se postupno oporavili.

U trenutku stabilnog hemodinamskog stanja, bolesnik je premješten u referalnu kliničku bolnicu. Na učinjenom CT nalazu mozga verificira se hipodenzna lezija u području lijeve parieto-temporo-okcipitalne regije koja se nije imbibirala nakon primjene kontrasta (Slika 1 dolje). Klinička slika je interpretirana kao posljedica ozljede mozga. U narednih šest godina, bolesnikovo stanje se manifestiralo kliničkom slikom disleksije, diskalkulije, disnomije i narkolepsije. Ove tegobe liječene su kao post-traumatski poremećaj do prosinca 2001. godine, kada je primljen u bolnicu zbog epileptičkog statusa. U ponovljenoj neurološkoj obradi, CT slojevitte snimke ukažu na ekspanzivan proces varijabilne gustoće sa kalcifikacijom u području lijevog moždanog trigonuma koja se pojačano imbibira kontrastom. Lijeva angiografija karotidnog sliva utvrdila je tumorsku vaskularizaciju (Slika 2). Tumor je kirurški odstranjen, a patohistološki nalaz opisuje

oligodendrogliom gradusa II. U okolini tumora nije bilo dokaza gubitka neurona ili mijelina, niti je utvrđena astrogliomska hipertrofična reakcija.

Rasprava

U ovom prikazu opisali smo pojavu neurološkog deficita u bolesnika koji je doživio traumu glave kao posljedicu eksplozije granate. Hipodenzna lezija na učinjenom CT nalazu mozga nakon ozljede interpretirana je kao post-traumatska promjena ali ponovna analiza nakon šest godina otkriva oligodendrogliom. Prema našem saznanju povezanost između traume mozga i oligodendroglioma nije opisana u CT/MRI eri. Post-traumatski sindrom je skup simptoma koji se pojavljuju nakon tupe ozljede glave (11). Ovi bolesnici pate od različitih smetnji poput glavobolje, emocionalne nestabilnosti, poremećaja spavanja, poremećaja koncentracije, poremećaja pamćenja, uznemirenosti, depresije i poremećaja vida. Bolesnik sa oligodendrogliomom ima oko četiri godine kliničke latencije između prvih simptoma i postavljanja dijagnoze (12). Rani simptomi dominantnog parijetalnog režnja mogu sličiti post-traumatskom sindromu.

Oligodendrogliom se može manifestirati na CT slojevima mozga kao hipodenzna i izodenzna područja i često se ne imbibira pojačano nakon primjene kontrastnog sredstva (13). Hematom intraaksijalne kontuzije prolazi kroz faze inicijalnog hiperdenziteta kroz izodenzitet do konačne pojave hipodenziteta na CT nalazu mozga.

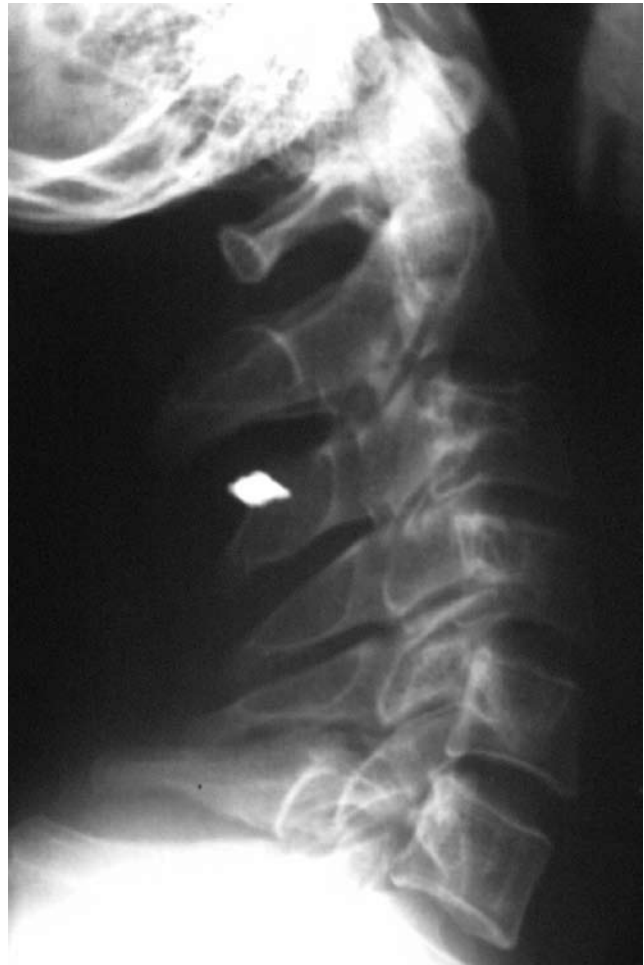Ovaj nam slučaj upućuje tri pitanja: je li ozljeda mozga inducirala tumorski rast, ili je ozljeda demaskirala tumorsku simptomatologiju te je li CT nalaz tumora mozga samo koincidencija za vrijeme neuroradiološke obrade ozljeđenog bolesnika?

Postoji nekoliko radova o post-traumatskim gliomima koji ispunjavaju svih sedam kriterija uspostavljenih od strane Zülch-a (4). Troost i Tulken (5) i Schmitt sa suradnicima

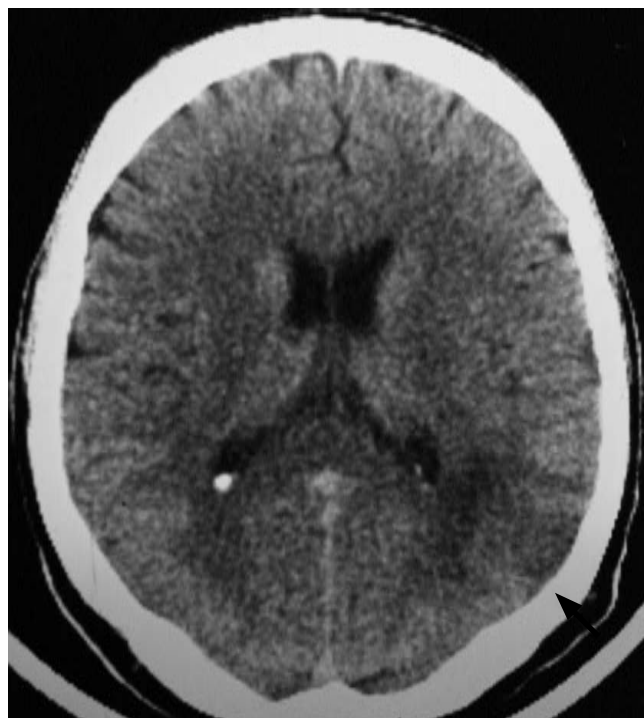(6) opisali su dva slučaja glioblastoma koji su se razvili u mozgu više godina nakon penetratne ozljede moždanog tkiva. Nakon otvorene ozljede glave di Trapani (7) opisuje razvoj mješanog glioma, Janda and Mraček (8) astrocitoma, a Henry (9) malignog glioma. Još desetak slučajeva opisali su Peters, Ostertag, Kramer i von Monakov sa traumom u podlozi nastanka (5). U histološkim rezovima ovog bolesnika post-traumatske promjene nisu nađene. Hallen (2) opisuje tri bolesnika kod kojih su opisani simptomi tumora mozga nakon manje trauma glave. Paal (10) je ukazao na 27 od 415 bolesnika (6,5%) sa tumorima mozga, čiji su simptomi pogrešno protumačeni kao post-traumatske promjene. Kod šestorice od njih, simptomi su nestali ubrzo nakon traume. Bolesnik opisan u ovom prikazu imao je lijevostranu slabost koja se nije mogla objasniti promjenama u lijevom trigonumu. Očito je da lijevostrana slabost koja se pojavila nakon traume nije bila znak koji je demaskiran tumorom. Krayenbühl i suradnici (3) objavili su seriju opisa bolesnika sa epilepsijom uzrokovanom tumorima mozga, koji su bili pogrešno protumačeni post-traumatskim promjenama u osnovi.

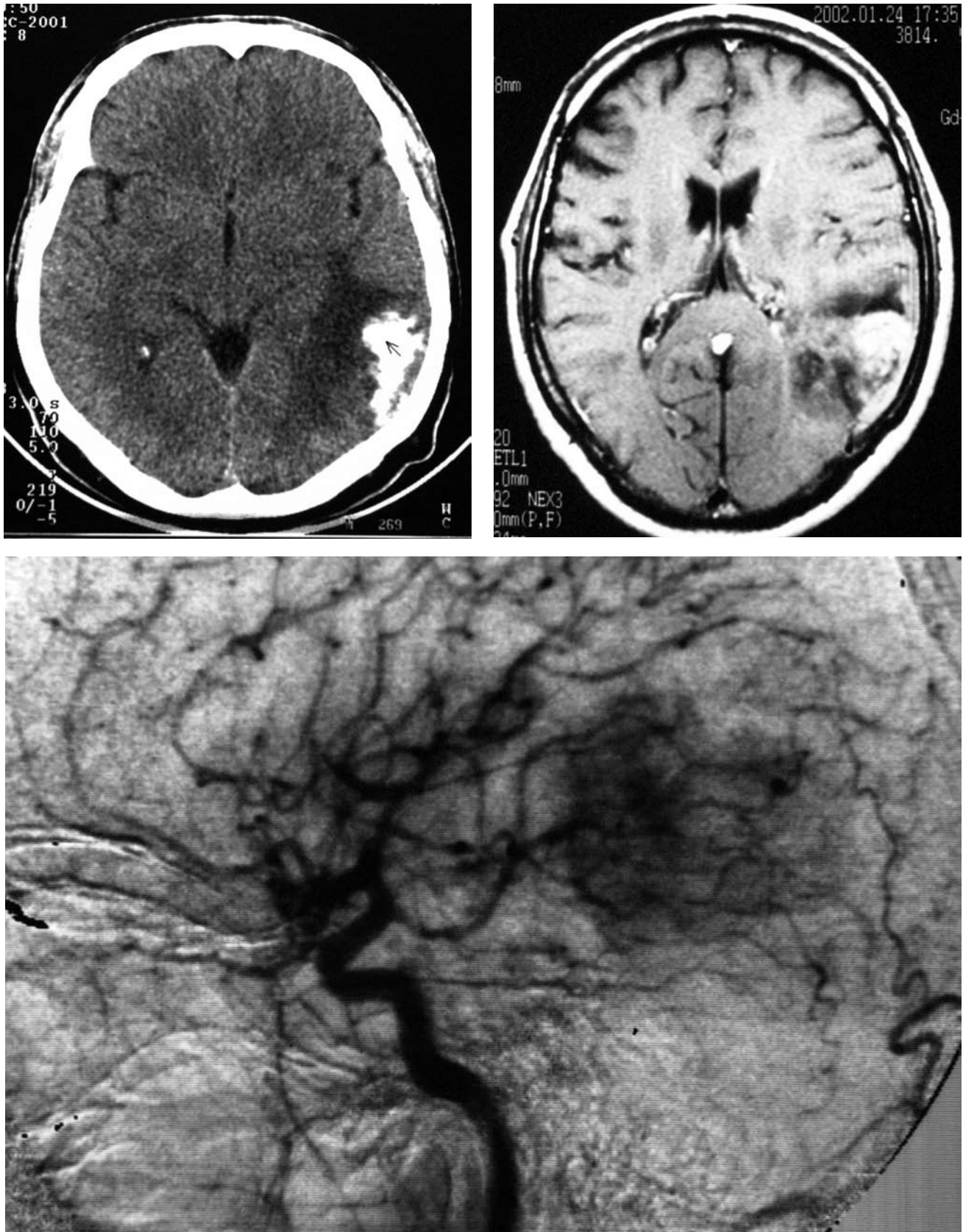
Opisali su slučaj bolesnika kod kojega se aktivirala latentna simptomatska epilepsija nakon traume glave uzrokovane primarno do tada klinički latentnim oligodendrogliomom. Dva epileptička napada zaredom objašnjeni su kao post-traumatska epilepsija. Nakon sedam godina kranioogram je ukazao na kalcifikaciju koja nije bila viđena na ranijem kraniogramu, a daljnja obrada je otkrila oligodendrogliom. Hallen (2) je opisao slučaj oligodendroglioma koji se manifestirao nakon udarca u borbi.

Opisi oligodendroglioma koji su bili primarno dijagnosticirani kao post-traumatske promjene nestaju početkom sedamdesetih godina prošlog stoljeća nakon uvođenja CT i MRI pretraga. Tako je pojava "patološke reakcije na oštećenje mozga" izgubila na značajnosti. Usprikoš tome, značajan broj bolesnika još uvijek živi u područjima gdje moderne i skupe tehnike ispitivanja mozga nisu uvijek dostupne. Na prvom CT skenu koji je učinjen u cilju dijagnoze ozljede glave, oligodendrogliom je nađen slučajno. Ispravna rana dijagnoza nije postavljena jer su simptomi opisani kao post-traumatski sindrom.



Slika 1. Radiološka obrada tri tjedna nakon ozljede glave: gore je rtg snimka vrata koja pokazuje šrapnel granate, dolje je CT koji pokazuje područje hipodenziteta u lijevom trigonumu.





Slika 2. Ponovljena radiološka obrada nakon šest godina opisuje oligodendrogliom: gore lijevo je CT mozga, dolje je angiografija lijevog karotidnog sliva, desno gore je MRI mozga.

Literatura / References

1. Mørk SJ, Lindergaard KE, Halvarsen TB, Lehmann EH, Solgaard T, Hattlevoll R, et al. Oligodendroglioma: incidence and biological behavior in a defined population. *J Neurosurg* 1985;63:881-9.
2. Hallen O. The organic pathological reaction of the already diseased brain still in latent state (in German). *Nervenarzt* 1969;40:460-2.
3. Krayenbühl H, Hess R, Weber G, Siegfried J. Pseudo-traumatic epilepsy. *Epilepsia* 1970;11:59-71.
4. Zülch KJ. Brain neoplasms and trauma (in German). *Hefte Unfallheilkd* 1970;107:33-44.
5. Troost D, Tulleken CAF. Malignant glioma after bombshell injury. *Clin Neuropathol* 1984;3:139-142.
6. Scmitt HP. Trauma and tumor: malignant glioma in the area of a traumatic lesion of the brain with metal scales (in German). *Fortschr Neurol Psychiatr* 1983;51:227-31.
7. Di Trapani G, Carnevale A, Scerati M, Colosimo C, Vaccario ML, Mei D. Post-traumatic malignant glioma. Report of a case. *Ital J Neurol Sci* 1996;17:283-6.
8. Janda J, Mraček Z. Posttraumati astrocytoma (in German). *Zentralbl allg Pathol Anat* 1987;133:55-9.
9. Henry PT, Rajshekhkar V. Post-traumatic malignant glioma: case report and review of the literature. *Br J Neurosurg* 2000; 14:64-7.
10. Paal G. Accidents and brain tumor from clinical diagnostic viewpoint (in German). *Med Welt* 1968;1:295-9.
11. Rutherford WH, Merret JD, McDonald JR. Symptoms at one year following concussion from minor head injuries. *Injury* 1979;10:225-30.
12. Chin HW, Hayel JJ, Kim TH, Webster JH. Oligodendrogliomas: a clinical study of cerebral oligodendrogliomas. *Cancer* 180;45:1458-66.
13. Vonofakos D, Marcu H, Hacker H. Oligodendrogliomas: CT patterns with emphasis on features indicating malignancy. *J Comput Assist Tomogr* 1979;783-8.
14. Zimmerman RA, Bilaniuk LT. Computed tomography of acute intratumoral hemorrhage. *Radiology* 1980;135:355-9.
15. Wolf P. Minor head trauma unmasking asymptomatic lesions. *Epilepsia* 2001;42:573.

Djelatnost za unutarnje bolesti i djelatnost za kirurgiju Opće bolnice Pula¹, Klinika za radiologiju² i Zavod za patologiju³ Medicinskog fakulteta univerziteta u Rijeci, Traumatološka bolnica Zagreb⁴.
Adresa za dopisivanje: mr.sc. Dragan Trivanović, Djelatnost za unutarnje bolesti, Opća bolnica Pula, Aldo Negri 6, 52100 Pula