

# MOŽDANA MIKROANGIOPATIJA

---

**Malek, Ivan**

**Master's thesis / Diplomski rad**

**2015**

*Degree Grantor / Ustanova koja je dodijelila akademski / stručni stupanj:* **University of Rijeka, Faculty of Medicine / Sveučilište u Rijeci, Medicinski fakultet**

*Permanent link / Trajna poveznica:* <https://um.nsk.hr/um:nbn:hr:184:805199>

*Rights / Prava:* [In copyright](#)/[Zaštićeno autorskim pravom.](#)

*Download date / Datum preuzimanja:* **2024-09-21**



*Repository / Repozitorij:*

[Repository of the University of Rijeka, Faculty of Medicine - FMRI Repository](#)



SVEUČILIŠTE U RIJECI  
MEDICINSKI FAKULTET  
INTEGRIRANI PREDDIPLOMSKI I DIPLOMSKI  
SVEUČILIŠNI STUDIJ MEDICINE

Ivan Malek

MOŽDANA MIKROANGIOPATIJA

Diplomski rad

Rijeka, 2015.

SVEUČILIŠTE U RIJECI  
MEDICINSKI FAKULTET  
INTEGRIRANI PREDDIPLOMSKI I DIPLOMSKI  
SVEUČILIŠNI STUDIJ MEDICINE

Ivan Malek

MOŽDANA MIKROANGIOPATIJA

Diplomski rad

Rijeka, 2015.

Mentor rada: Prof. dr. sc. Lidija Tuškan-Mohar

Diplomski rad ocijenjen je dana \_\_\_\_\_ u/na \_\_\_\_\_

\_\_\_\_\_, pred povjerenstvom u sastavu:

1. \_\_\_\_\_

2. \_\_\_\_\_

3. \_\_\_\_\_

Rad sadrži \_\_\_\_\_ stranica, \_\_\_\_\_ slika, \_\_\_\_\_ tablica, \_\_\_\_\_ literaturnih navoda.

## **Zahvala**

Zahvaljujem svojoj mentorici prof. dr. sc. Lidiji Tuškan-Mohar na savjetima i pomoći pri odabiru teme i izradi ovog diplomskog rada.

Zahvaljujem cijeloj svojoj obitelji, a posebno roditeljima na velikoj podršci tijekom studiranja.

Veliko hvala i svim prijateljima i kolegama koji su mi uljepšali studentske dane.

## Sadržaj

1. Uvod.....	1
2. Svrha rada.....	2
3. Patofiziologija bolesti.....	3
4. Najčešći tipovi moždane mikroangiopatije.....	5
4.1. Stečena (hipertenzivna) mikroangiopatija.....	5
4.2. Cerebralna amiloidna angiopatija.....	7
5. Patogeneza oštećenja moždanog parenhima.....	10
6. Dijagnostika.....	11
6.1. Lakunarni infarkti.....	11
6.2. Lakune.....	13
6.3. Lezije bijele moždane tvari (leukoaraijoza).....	15
6.4. Prošireni perivaskularni (Virchow-Robinovi) prostori.....	17
6.5. Mikrokrvarenja.....	18
6.6. Ostale hemoragijske lezije.....	20
6.7. Atrofija mozga.....	21
7. Klinička slika i prognoza bolesti u odnosu na karakteristične promjene u parenhimu.....	22
7.1. Klinički značaj lakunarnih infarkta.....	22
7.2. Klinički značaj lezija bijele tvari.....	23
7.3. Klinički značaj mikrokrvarenja i ICH.....	24
7.4. Vaskularno kognitivno oštećenje (VCI).....	25
8. Terapija i prevencija bolesti.....	26
8.1. Terapija akutne faze bolesti.....	26
8.2. Prevencija moždanog udara uzrokovanog moždanom mikroangiopatijom.....	27
8.3. Liječenje demencije.....	29
9. Rasprava.....	30
10. Zaključci.....	33
11. Sažetak.....	34
12. Summary.....	35
14. Literatura.....	36
13. Životopis.....	40

## **Popis skraćenica**

CAA - Cerebralna amiloidna angiopatija

CADASIL – Cerebralna autosomno dominantna arteriopatija sa subkortikalnim infarktima i leukoencefalopatijom

CARASIL - Cerebralna autosomno recesivna arteriopatija sa subkortikalnim infarktima i leukoencefalopatijom

MELAS – Mitohondrijska encefalopatija, laktacidoza i epizode slične moždanom udaru

MR - magnetska rezonancija

CT - kompjutorizirana tomografija

VR prostori - Virchow-Robinovi prostori

DWI - Diffusion weighted imaging

FLAIR - Fluid Attenuated Inversion Recovery

ADC - Apparent diffusion coefficient

GRE - Gradient Recalled Echo

SWI - Susceptibility-Weighted MRI

ICH - intracerebralna hemoragija

VCI - Vaskularno kognitivno oštećenje

CASES - Canadian Alteplase for Stroke Effectiveness Study

SPIRIT - Stroke Prevention in Reversible Ischemia Trial

NASCET - North American Symptomatic Carotid Endarterectomy Trial

CATS - Canadian American Ticlopidine Study

AICLA - Accidents, Ischemiques Cerebraux Lies a l'atherosclerose

CAST - Chinese Acute Stroke Trial

ProFESS - PReventiOn regimen For Effectively avoiding Second Strokes

SPS3 - Secondary Prevention of Small Subcortical Stroke

SPARCL - Stroke Prevention by Agressive Reduction of Cholesterol Levels

NMDA receptor - N-methyl-D-aspartate receptor

ADAS-Cog - Alzheimer's Disease Assessment Scale

SVD - Cerebral small vessel disease



## 1. Uvod

Moždana mikroangiopatija ili bolest malih krvnih žila mozga je skup kliničkih, neuroradioloških i neuropatoloških nalaza koji je posljedica oštećenja malih arterija, arteriola, kapilara, malih vena i venula mozga.(1)

Patološki procesi kojima je uzrok moždana mikroangiopatija zahvaćaju male perforantne krvne žile mozga promjera do 500  $\mu\text{m}$ . Ove krvne žile potječu iz dva sustava: površinskog i dubokog. Površinski sustav formiraju završne grane srednjih moždanih arterija, koje potječu iz velikih arterija na bazi mozga. Duboki sustav čine perforantne arterije koje su direktne grane velikih arterija na bazi mozga. Oba sustava konvergiraju i susreću se u dubokim zonama subkortikalne bijele tvari. Budući da su to terminalne krvne žile, između njih nema anastomoza te je cirkulacija u tim dijelovima mozga izrazito vulnerabilna. Patološki procesi u perforantnim krvnim žilama rezultiraju oštećenjem bijele i duboke sive tvari mozga.(2)

Najznačajniji čimbenici rizika za razvoj moždane mikroangiopatije su hipertenzija, hiperlipidemija, dijabetes i pušenje. Bolest može biti i genetski uvjetovana. Promjene se tipično javljaju u starijoj životnoj dobi, iako je rjeđe moguća pojava promjena i u mlađoj populaciji.(1,3)

Moždana mikroangiopatija može se prezentirati kao moždani udar, smanjenje kognitivnih funkcija ili u subkliničkoj formi. Udvostručuje rizik za nadolazeći moždani udar te značajno doprinosi razvoju demencije.(3)

## **2. Svrha rada**

Cerebrovaskularne bolesti su veliki socijalno-ekonomski problem zbog velike učestalosti, visoke stope smrtnosti i invaliditeta. Također imaju za posljedicu razvoj kognitivnih poremećaja i demencije. Smatra se da su bolesti malih krvnih žila mozga najčešći tip cerebrovaskularne bolesti.

Svrha ovog rada je prikazati pregled i analizu dosadašnjih saznanja o patofiziologiji, raznovrsnosti kliničke slike, dijagnostici i liječenju moždane mikroangiopatije kao najčešćeg oblika cerebrovaskularnih bolesti.

### 3. Patofiziologija bolesti

Mikroangiopatije su uglavnom sistemske bolesti koje zahvaćaju različite organe i dijelove tijela. U nekim bolestima mozak je jedini zahvaćeni organ, dok u nekim slučajevima mozak nije uopće zahvaćen.

Postoje brojni tipovi bolesti malih krvnih žila, a etiopatogeneza najčešćih prikazana je u Tablici 1. Prevalencija navedenih tipova je vrlo različita. Tip 1 (arterioskleroza) i Tip 2 (sporadična i nasljedna cerebralna amiloidna angiopatija) su najčešći tipovi bolesti malih krvnih žila.

U Tip 3 ulaze nasljedne ili genetske mikroangiopatije. Ova skupina bolesti je u stalnom porastu. Od svih navedenih angiopatija u ovoj skupini, CADASIL i Fabryjeva bolest se javljaju najčešće. Te bolesti su važne jer se mogu koristiti kao modeli za razumijevanje patogeneze sporadične bolesti malih krvnih žila.

Upalne i imunološki posredovane bolesti malih krvnih žila su heterogena skupina rijetkih bolesti koje su najčešće dio sistemske bolesti, a osnovna značajka tih bolesti je nakupljanje upalnih stanica u stijenkama krvnih žila.

Venska kolagenoza je patološka pojava u venama i venulama koje se nalaze u blizini lateralnih ventrikula, te se obično povezuje s nastankom periventrikularnih lezija bijele tvari. Osnovna karakteristika venske kolagenoze je zadebljanje stijenki zahvaćenih krvnih žila, što rezultira suženjem lumena žile, a ponekad i potpunom okluzijom. Kolagen je glavni materijal u zadebljanim zidovima tih žila.(1,2)

U skupini ostalih bolesti malih krvnih žila ističe se postradijacijska angiopatija koja nastaje kao posljedica radioterapije mozga. Obično se javlja nakon nekoliko mjeseci ili godina od same terapije. Kod ove angiopatije promjene u žilama uključuju fibrinoidnu nekrozu,

zadebljanje stijenki krvnih žila zbog depozita hijalinog materijala, suženje lumena žile te okluziju trombom. Kao posljedica ishemije nastaju difuzne lezije bijele mase, a degeneracija mijelinskih ovojnica u nekim slučajevima može napredovati do prave koagulacijske nekroze.

(2)

Tablica 1. Klasifikacija bolesti malih krvnih žila prema etiopatogenezi.(2)

Tip 1. Arterioskleroza (mikroangiopatija vezana uz dob i vaskularne čimbenike rizika)
Fibrinoidna nekroza, Lipohijalinoza, Mikroateromi, Mikroaneurizme, Segmentalna arterijska dezorganizacija
Tip 2. Sporadična i nasljedna cerebralna amiloidna angiopatija
Tip 3. Nasljedne ili genetske bolesti malih krvnih žila
CADASIL, Fabrijeva bolest, CARASIL, MELAS, hereditarna cerebrovaskularna retinopatija, mikroangiopatija uzokovana COL4A1 mutacijom
Tip 4. Upalne i imunološki posredovane bolesti malih krvnih žila
Wegenerova granulomatoza, Churg-Strauss sindrom, Henoch-Schonlein purpura, kriglobulinski vaskulitis, mikroskopski poliangiitis, Sneddon sindrom, vaskulitisi u sklopu sistemskih bolesti
Tip 5. Venska kolagenoza
Tip 6. Ostale bolesti malih krvnih žila
Postradijacijska angiopatija, ne-amiloidna degeneracija malih žila u Alzheimerovoj bolesti

## 4. Najčešći tipovi moždane mikroangiopatije

### 4.1. Stečena (hipertenzivna) mikroangiopatija

Stečena mikroangiopatija, još je poznata i kao dobno specifična mikroangiopatija ili mikroangiopatija vezana za vaskularne čimbenike rizika. Radi se o vrlo čestoj sistemsnoj mikroangiopatiji koja zahvaća i bubrege i mrežnicu oka. Najznačajniji čimbenici rizika su starenje, dijabetes te osobito hipertenzija, zbog čega se vrlo često naziva hipertenzivna mikroangiopatija. Patohistološki se bolest u malim krvnim žilama mozga najčešće prezentira kao arterioskleroza malih arterija, lipohijalinoza, fibrinoidna nekroza, arterioloskleroza, segmentalna arterijska dezorganizacija, mikroateromi i mikroaneurizme.

*Arterioskleroza malih arterija* nastaje u malim intercerebralnim i leptomeningealnim arterijama (promjera od 200 do 800  $\mu\text{m}$ ). U patološki promijenjenim krvnim žilama dolazi do proliferacije endotela, razdvajanja elastičnog sloja lamine interne i stvaranja malih plakolikih nakupina proteina plazme, limfocita i makrofaga (mikroateromi). Patogeneza je slična aterosklerotskim promjenama u velikim krvnim žilama.

*Lipohijalinoza* nastaje u manjim penetrantnim arterijama (promjera od 40 do 300  $\mu\text{m}$ ). U tim krvnim žilama vidljiva su asimetrična područja odlaganja hijalina, povezana s pjenušavim stanicama i istjecanjem proteina plazme. U područjima mozga u kojima nalazimo lipohijalinozu često nastaju i mikroateromi. Fibrinoidna nekroza stijenke uz odsutnost upale je početna lezija.

Obilježje *fibrinoidne nekroze* su depoziti eozinofilnog, amorfnog ili fino granuliranog materijala koji se naziva fibrinoid. Fibrinoid je građen od eksudiranih proteina plazme (fibrina i fibrinogena) i nekrotičnih glatkih mišićnih stanica. S vremenom ove promijene prelaze u hijalin.(4,5)

*Segmentalna arterijska dezorganizacija* je nespecifični naziv koji opisuje različite fokalne vaskularne promijene. Najčešće su to starije promjene, kojima je osnovna značajka gubitak arterijske arhitekture što dovodi do stenozе ili okluzije lumena. S vremenom, vezivno tkivo često u potpunosti nadomješta krvnu žilu.(4)

*Arterioloskleroza* je proces koji nastaje u arterijama promjera od 40 do 150  $\mu\text{m}$  i za razliku od lipohijalinoze predstavlja homogeno, koncentrično, hijalino zadebljanje arteriole sa zadebljanjem i gubitkom strukture stijenke arteriole i suženjem lumena. Smatra se da arterioloskleroza nastaje zbog prolaska komponenti plazme kroz stanice endotela i povećanog stvaranja izvanstaničnog matriksa u glatkim mišićnim stanicama. Te promjene se obično vide u krvnim žilama bijele tvari mozga.(4,5)

*Mikroaneurizme* (dilatirane i izdužene krvne žile) su također patološka manifestacija ovog tipa mikroangiopatije. Javljaju se na mjestima bifurkacija malih krvnih žilama (promjera od 40-160  $\mu\text{m}$ ), a veličina im je od 300-1100  $\mu\text{m}$  u promjeru. U stjenkama mikroaneurizami najčešće nema mišićnih stanica kao ni elastičnog tkiva, a ponekad je vidljiva fibrinoidna nekroza. Mikroaneurizme su često okružene crvenim krvnim stanicama i hemosiderinom punim makrofagima.(4,5)

Patološke promjene vezane za ovaj tip mikroangiopatije najprije se javljaju u krvnim žilama bazalnih ganglija (uglavnom u putamenu i globus pallidusu) u kojima nastaje arterioskleroza i lipohijalinoza. Promjene zatim zahvaćaju krvne žile bijele tvari mozga u kojima se javlja arterioloskleroza ili lipohijalinoza. Promijene u leptomeningealnim krvnim žilama moždanih hemisfera i malog mozga javljaju se paralelno. U arterijama moždanog debla (uključujući i one koje se nalaze između pontinih jezgara) najčešće se razvija lipohijalinoza ili arterioloskleroza samo u završnim stadijima bolesti. Kortikalne krvne žile

obično nisu zahvaćene ovim tipom mikroangiopatije.(5)

#### ***4.2. Cerebralna amiloidna angiopatija***

Cerebralna amiloidna angiopatija (CAA) je česta bolest malih krvnih žila mozga, a karakteristika ove angiopatije je progresivno nakupljanje amiloidnog proteina ( $A\beta$ ) u mediji i adventiciji leptomeningealnih i kortikalnih malih i srednje velikih arterija, arteriola i kapilara. Starija životna dob je najznačajniji rizični čimbenik za razvoj CAA. Prevalencija nakupljanja amiloida u krvnim žilama progresivno raste od sedmog do devetog desetljeća života, a kod osoba starijih od 90 godina prevalencija bolesti je oko 50%. CAA je patološko obilježje Alzheimerove bolesti u kojoj je gotovo uvijek prisutna. Međutim, najčešće se radi o blagom obliku CAA, a najteži oblik vidljiv je u oko 25% pacijenata sa Alzheimerovom bolesti. Ovaj tip mikroangiopatije često je prisutan i u rijetkim genetski prenosivim bolestima, kao i kod drugih poremećaja, kao što je Downov sindrom.(2,6)

Postoje dva osnovna oblika cerebralne amiloidne angiopatije. To su sporadični i hereditarni oblik CAA. Hereditarni oblici bolest javljaju se ranije i imaju teže kliničke manifestacije od sporadičnog oblika bolesti.(6)

Zbog nakupljanja amiloida u krvnim žilama dolazi do razvoja morfoloških promjena. U inicijalnom stadiju stijenka krvne žile je nepromijenjena, međutim progresijom bolesti dolazi do nakupljanja amiloida oko glatkih mišićnih stanica u vanjskom dijelu tunike medije i adventicije. Daljnjom progresijom dolazi do panmuralnog nakupljanja amiloida i gubitka glatkih mišićnih stanica te zadebljanja stijenke krvne žile. Zbog zadebljanja stijenke ponekad nastaje i okluzija lumena krvne žile. U teškom obliku bolesti dolazi do razdvajanja lamine elastike interne te se javlja fenomen "double-barrel" koji je vidljiv svjetlosnim mikroskopom i

predstavlja osnovnu patohistološku karakteristiku bolesti. Nakon bojanja preparata Congo crvenilom, acelularno zadebljanje stijenke vidljivo je kao dvolomna zelena svijetlost na polarizacijskom mikroskopu, što je još jedna karakteristika ovog tipa mikroangiopatije.

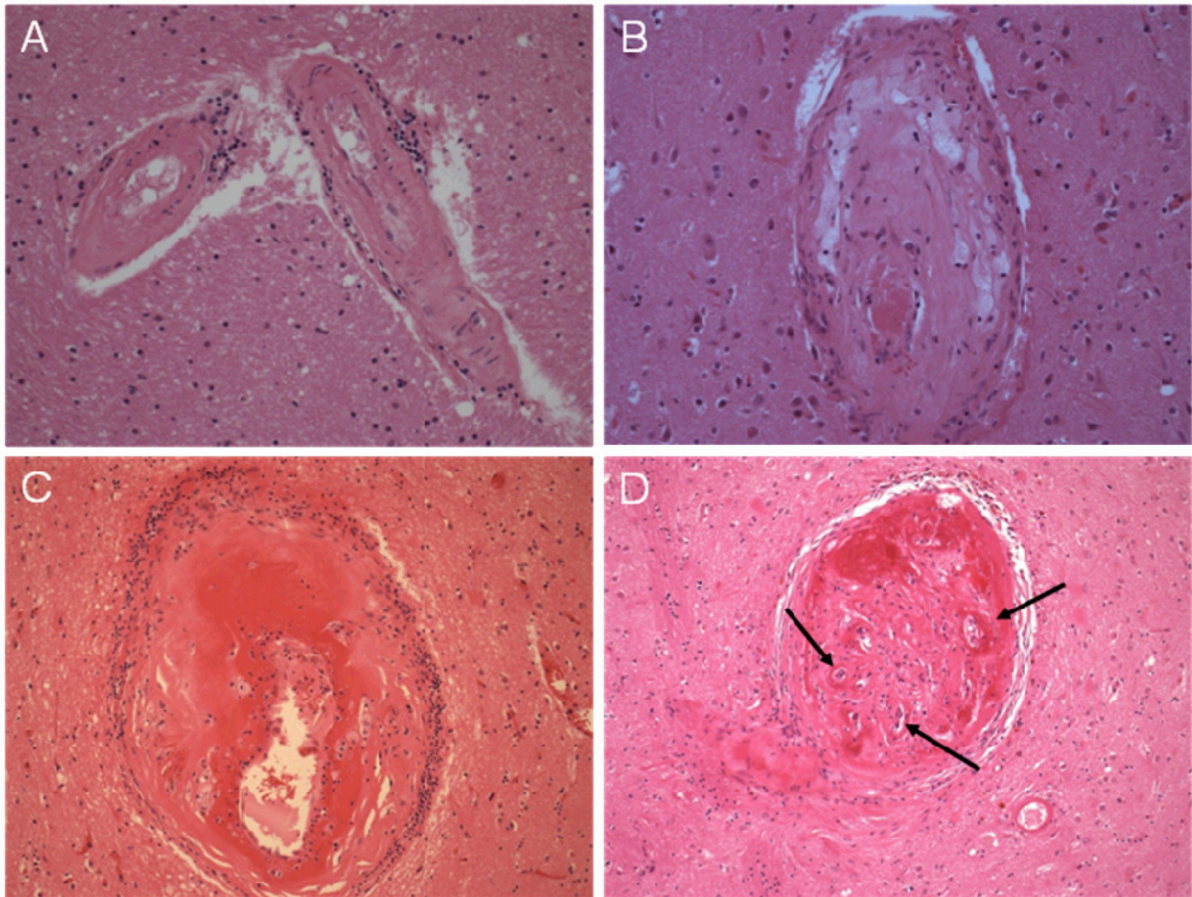
U najtežim oblicima bolesti vidljiva je i fibrinoidna nekroza, a mogu se javiti i mikroaneurizme. Osim navedenog, često se mogu vidjeti i mikrokrvarenja s perivaskularnim depozitima eritrocita i raspadnutih produkata krvi. Endotelne stanice najčešće su sačuvane i u najtežim oblicima bolesti. Ponekad se A $\beta$  amiloid odlaže i u parenhim koji neposredno okružuje zahvaćene krvne žile.(6–8)

Zbog morfoloških promjena, krvne žile postaju sklone pucanju pri blagoj traumi glave ili pri porastu sistemskog krvnog tlaka, ali najčešća su spontana krvarenja. Krvarenja tipično nastaju lobarno, na subkortiko-kortikalnoj granici i često su rekurentna. Okcipitalni režanj je najčešće i najteže zahvaćen, a slijedi ga temporalni režanj. U moždanom deblu i cerebelumu krvarenja se javljaju rijetko.

Od hemoragijskih manifestacija bolesti, česta su i mikrokrvarenja koja nastaju na istim predominantnim mjestima kao i velika krvarenja. Osim krvarenja, CAA zbog promjena u stijenkama žila uzrokuje i ishemijske promjene. To su najčešće subkortikalne lezije bijele tvari te multipli mikroinfarkti.(6)

Ova dva najčešća tipa moždane mikroangiopatije mogu se javiti samostalno ili u kombinaciji. Patološke promjene pod utjecajem su vaskularnih faktora rizika i genetske predispozicije, a mogu dovesti i do ishemijskih i hemoragijskih posljedica. Točni mehanizmi nastanka promjena u parenhimu mozga zbog bolesti malih krvnih žila još uvijek nisu u potpunosti poznati.(2)





Slika 1. Tipične patološke promjene u arteriolama zahvaćenim moždanom mikroangiopatijom. A) Arteriole u kojima su glatke mišićne stanice zamijenjene kolagenoznim tkivom uz vidljive parivaskularne nakupine upalnih stanica. B) Lipohijalinoza uz vidljive depozite pjenušavih makrofaga i upalnih stanica. C) Fibrinoidna nekroza s aneurizmatskom dilatacijom stijenke krvne žile i okolnom upalom. D) Teško oštećene arteriole s vidljivom prijašnjom okluzijom i rekanalizacijama (strelice).

IZVOR: <http://www.ncbi.nlm.nih.gov/pmc/articles/PMC3836247/figure/F5/>

## 5. Patogeneza oštećenja moždanog parenhima

Patogeneza ishemijskih lezija koje nastaju kao posljedica mikroangiopatije nije u potpunosti poznata. Suženje lumena krvne žile najvjerojatnije dovodi do kronične hipoperfuzije bijele tvari što u konačnici rezultira degeneracijom mijeliniziranih vlakana, zbog selektivne i ponavljane smrti oligodendrocita. Ovaj ishemijski mehanizam prikazan je i na animalnim modelima. Za razliku od kronične hipoperfuzije, akutna okluzija male krvne žile dovesti će do akutne fokalne ishemije i nekroze, što se smatra potencijalnim mehanizam nastanka lakunarnih moždanih udara. Tu hipotezu postavio je patolog Fisher, međutim ona još uvijek nije dokazana.(2)

Ruptura male krvne žile može biti uzrok velikog intracerebralnog krvarenja, ili mikrokrvarenja. Debljina stijenke krvne žile vjerojatno nosi glavnu ulogu. U cerebralnoj amiloidnoj angiopatiji deblja stijenka krvne žile dovodi najčešće do mikrokrvarenja.(9)

Osim strukturnih promjena, moždana mikroangiopatija dovodi i do funkcionalnih promjena. Gubi se sposobnost reaktivnog odgovora krvnih žila na patološke ili fiziološke metaboličke promjene što je osnova cerebralne autoregulacije. Dolazi i do oštećenja krvno-moždane barijere, za čije normalno funkcioniranje je neophodan normalni lumen krvne žile te očuvana funkcija endotela. Povećana propusnost krvno-moždane barijere dovodi do prodora neželjenih tvari u moždani parenhim koje tada postaju toksične i izazivaju upalni odgovor. Osim toga, dolazi i do remodeliranja ekstracelularnog matriksa što dodatno pospješuje kroničnu hipoperfuziju.(3,10)

## 6. Dijagnostika

Za razliku od oštećenja velikih krvnih žila, oštećenja malih krvnih žila teško se prikazuju *in vivo*. Promjene u parenhimu mozga, za koje se smatra da nastaju kao posljedica moždane mikroangiopatije, uzimaju se kao glavni marker bolesti.(2) Te promjene se najčešće otkriju uz pomoć slikovnih metoda ili prilikom obdukcije.(3) Magnetska rezonancija (MR) i kompjuterizirana tomografija (CT) su najkorisnije radiološke slikovne metode za otkrivanje promjena u parenhimu. Magnetska rezonancija jačine 1,5T-3T je metoda izbora. Karakteristične promjene koje nastaju kao posljedica moždane mikroangiopatije su lakunarni infarkti, lakune, lezije bijele moždane tvari, prošireni perivaskularni ili Virchow-Robinovi (VR) prostori, mikrokrvarenja, duboka intracerebralna krvarenja i atrofija mozga.(3)

### 6.1. Lakunarni infarkti

Lakunarni infarkti su široko prihvaćeni kao znak moždane mikroangiopatije i čine oko 20% od ukupnih ishemijskih lezija mozga, uz stopu incidencije 33/100000 u razvijenim zemljama. Ponekad se otkriju slučajno uz pomoć slikovnih metoda bez da dovode do simptoma te ih tada nazivamo "tihan infarkti mozga". Prevalencija tih infarkta mozga u općoj populaciji iznosi 20%. Njihova prevalencija raste sa životnom dobi, pa tako stopa prevalencije kod osoba starijih od 85 godina iznosi gotovo 50%.(11,12) Za razliku od tih infarkta mozga, u do 30% slučajeva imamo izraženu kliničku sliku u vidu lakunarnih sindroma bez vidljivih lezija, što nam govori da MR nije u potpunosti osjetljiva metoda za otkrivanje lakunarnog infarkta.(13) Rizični čimbenici odgovorni za velike kortikalne infarkte mozga, kao što su hipertenzija, starenje, dijabetes melitus, pušenje, prijašnji moždani udar ili tranzitorna

ishemijska ataka, konzumacija alkohola i povišena razina kolesterola, također se, u određenom stupnju, dovode u vezu sa dubokim infarktima mozga.(1)

To su subkortikalne, žarišne ishemijske lezije promjera od 3 do maksimalno 20 mm vidljive na MR snimkama, dok se veličina tih infarkta mozga kreće od 3-10 mm.(3) Često se javljaju sa difuznim lezijama bijele moždane tvari, a najčešće su lokalizirani u području bazalnih ganglija, kapsule interne, talamusa i ponsa.(2) Prema kliničko-patologijskim studijama okluzija veće perforantne arterije (promjera od 200-800  $\mu\text{m}$ ) dovesti će do simptomatskog lakunarnog infarkta, dok će multiple okluzije malih perforantnih arterija (promjera od 40-200  $\mu\text{m}$ ) uzrokovati difuznu ishemiju bijele tvari i multiple tihe infarkte mozga.(11)

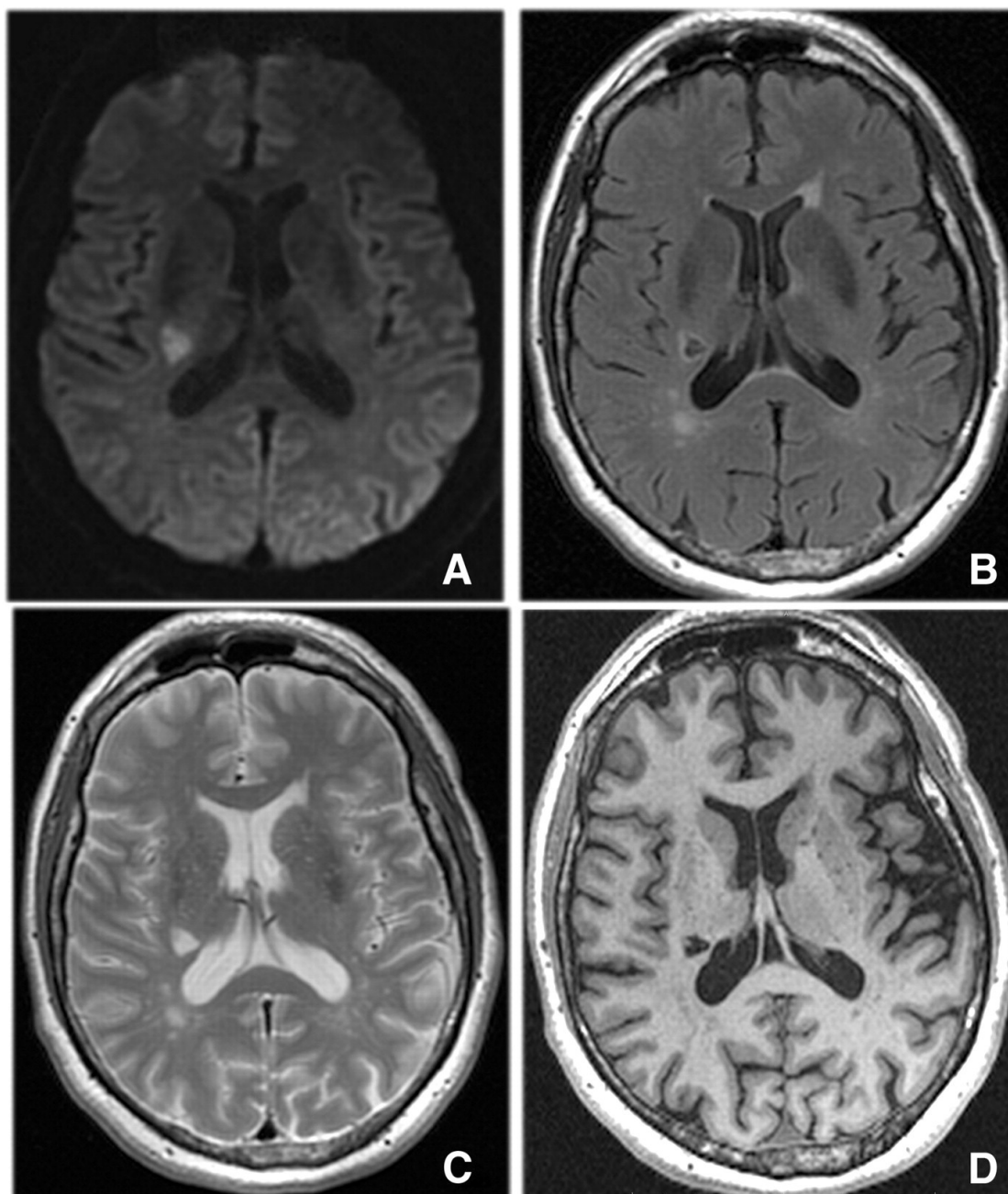
Metoda izbora za dijagnostiku akutnih lakunarnih infarkta u odnosu na okolno tkivo je MR sa što jačim magnetskim poljem, ali mogu se prikazati i na CT snimkama, gdje se vide kao područja smanjene atenuacije. Na snimkama difuzijskog MR-a (DWI), FLAIR snimkama i T2-sekvencijama MR-a mozga prikazuju se kao područja pojačanog signala, ili područja sniženog signala na T1-sekvencijama MR-a i ADC mapama. Slikovnim metodama je dokazano da su akutne lezije veće od kroničnih (starijih) lezija. Akutni infarkti se s vremenom smanjuju te ostavljaju za sobom male lakune ispunjene cerebrospinalnim likvorom, ili prelaze u lezije koje na snimkama emitiraju signal kao i difuzne lezije bijele tvari. U rijetkim slučajevima mogu i potpuno nestati.(3) Prema različitim procjenama od 28% pa do 94% lakunarnih infarkta prelazi u lakune.

Lezije veće od 20 mm koje se javljaju u bazalnim ganglijima i kapsuli interni ne ulaze u skupinu lakunarnih infarkta, već ih klasificiramo kao striatokapsulatne infarkte. To su infarkti s jasnim uzrokom, a nastaju zbog istovremenog začepljenja većeg broja penetrantnih arterija. Također vrijedi i za infarkte prednje horoidne arterije, koji se javljaju u glavi

nucleusa caudatusa i imaju oblik zareza.(13)

## **6.2. Lakune**

Lakune su male, subkortikalne okrugle ili elipsoidne šupljine ispunjene tekućinom koja je signala sličnog cerebrospinalnom likvoru. Veličine su 3 do 15 mm u promjeru i javljaju se na mjestu bivšeg lakunarnog infarkta ili u nekim slučajevima mikrokrvarenja na mjestu male perforantne krvne žile. Na FLAIR sekvencijama lakune se prikazuju kao hipointenziteti okruženi hiperintenzivnim prstenom, iako prsten ne mora uvijek biti prisutan, na što je potrebno pripaziti kod razlikovanja lakuna od proširenih perivaskularnih prostora. U rijetkim slučajevima mogu se prikazati i kao potpuni hiperintenziteti na FLAIR-sekvencijama, iako na T1 i T2-sekvencijama MR-a emitiraju signal jednak signalu cerebrospinalnog likvora. (3,13)



Slika 2. Akutni lakunarni moždani udar u području desne kapsule interne (A, DWI sekvencija) i prikaz nastanka lakune na mjestu moždanog udara kroz 90 dana praćenja na FLAIR sekvenciji (B), kao i na T2 (C) i T1 (D) sekvencijama MR-a.

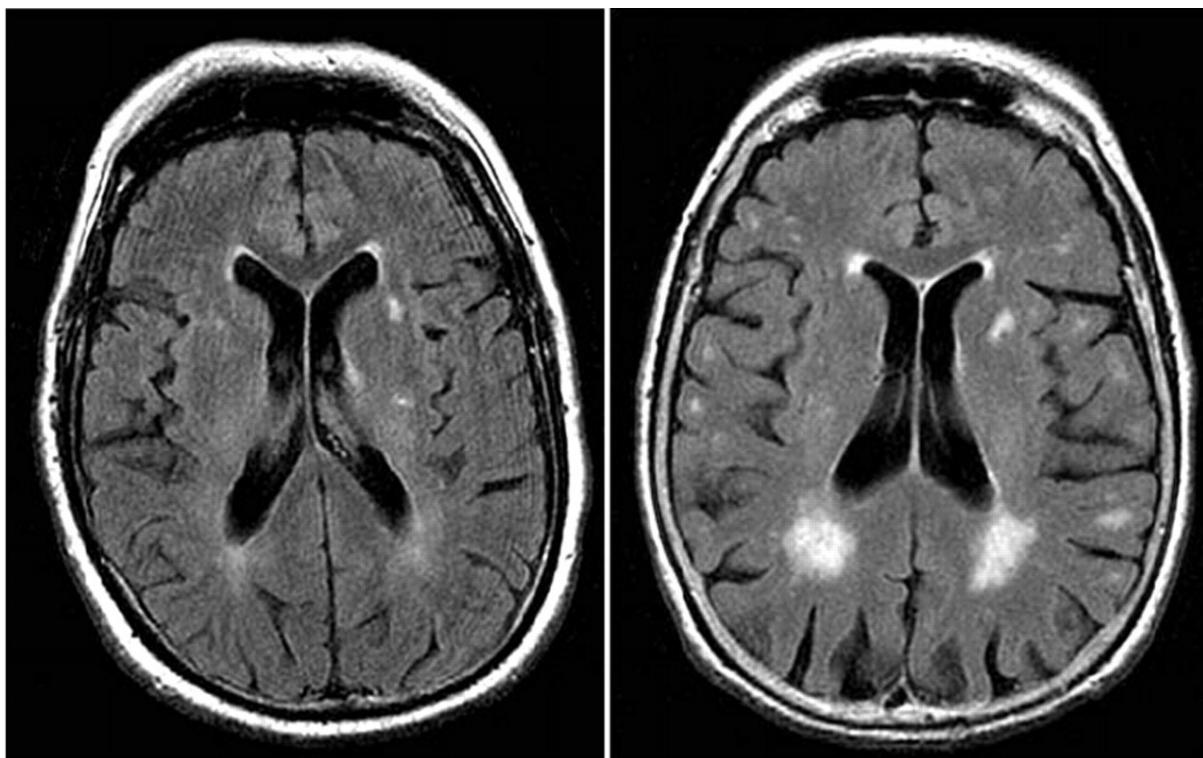
FLAIR - Fluid Attenuated Inversion Recovery, DWI - Diffusion weighted imaging

IZVOR: <http://stroke.ahajournals.org/content/43/7/1837/F1.expansion.html>

### **6.3. Lezije bijele moždane tvari (leukoaraiioza)**

Prevalencija lezija bijele moždane tvari, u osoba bijele rase starijih od 60 godina, kreće se oko 80%. Češće se javljaju kod žena. Lezije bijele tvari prisutne su u više od 60% pacijenata s demencijom i kod najmanje 30% pacijenata s Alzheimerovom demencijom. Prije dolaska MR-a u široku upotrebu, lezije bijele tvari otkrivane su CT-om. Na CT snimkama lezije bijele tvari prikazuju se kao zaobljena područja smanjene atenuacije, koja se u literaturi opisuju neuroradiološkim pojmom "leukoaraiioza". Na T1-sekvencijama MR-a mozga prikazuju se kao područja smanjenog signala, dok se na T2-sekvencijama i FLAIR snimkama prikazuju kao područja hiperintenzivnog signala.(3,12) Raspoređene su tipično periventrikularno, u dubokoj bijeloj tvari moždanih hemisfera, ponsu, a ponekad i u drugim dijelovima moždanog debla i bijeloj tvari malog mozga. Distribucija lezija bijele tvari u hemisferama je gotovo uvijek simetrična. S vremenom, kada lezije postanu brojne postoji mogućnost njihovog spajanja. Lezije bijele tvari su češće i opsežnije kod osoba s dijagnosticiranim akutnim lakunarnim infarktom mozga, lakunama, mikrokrvarenjima, proširenim VR prostorima ili atrofijom mozga.(3)

Patohistološka slika lezija bijele tvari ovisi o težini ishemije. Najčešće nalazimo destrukciju mijelina, gliozu, gubitak aksona ili čitavih živčanih vlakana, a u najtežim slučajevima oštećenje krvno-moždane barijere i gubitak endotela. Tkivo koje okružuje lezije bijele tvari može biti vrlo aktivno uz prisutnost pjenušavih stanica, aktivnih astrocita i mikroglije. Smatra se da povećana ekspresija upalnih markera u tim područjima, kao što su apolipoprotein E, A2-mikroglobulin i imunoglobulin G također ima važnu ulogu u patofiziološkim procesima koji dovode do nastanka lezija bijele tvari.(1)



Slika 3. Lezije bijele tvari (hiperintenziteti na aksijalnim FLAIR sekvencijama) kod dva 80 godišnja pacijenta. Lijeva slika prikazuje blage hiperintenzitete bijele tvari, dok desna slika prikazuje opsežne hiperintenzitete bijele tvari u periventrikularnom području.

FLAIR - Fluid Attenuated Inversion Recovery

IZVOR: <http://www.bmj.com/content/341/bmj.c3666>



#### ***6.4. Prošireni perivaskularni (Virchow-Robinovi) prostori***

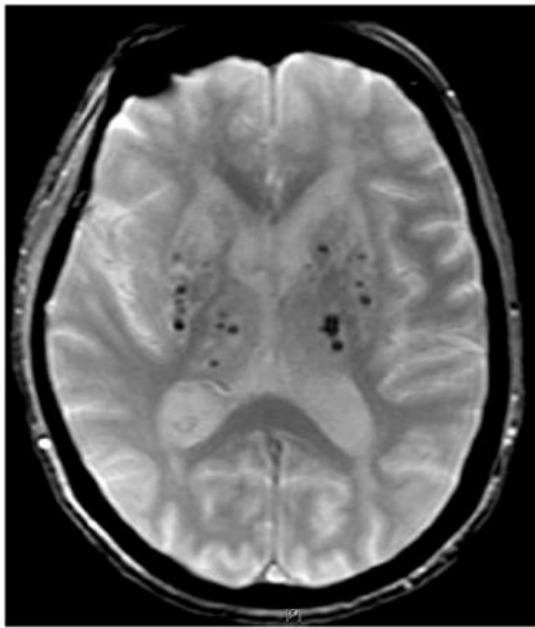
Virchow-Robinovi prostori virtualni su prostori između parenhima mozga i perforantnih krvnih žila.(14) To su mikroskopski prostori koji se ne prikazuju na klasičnim neuroradiološkim metodama, međutim, proširenjem (nakupljanje tekućine) postaju vidjivi na T1 i T2-sekvencijama MR-a kao područja pojačanog intenziteta sličnog cerebrospinalnom likvoru. Oblik im ovisi o kutu snimanja u odnosu na krvnu žilu. Ukoliko se prikazuju paralelno sa krvnom žilom koju okružuju, prikazuju se kao linearna proširenja. Kod prikaza okomitog na žilu vidimo ih kao okrugla ili elipsoidna proširenja promjera do 3 mm.(13) Razlikovanje VR prostora od lakuna omogućava njihova specifična lokalizacija u određenim dijelovima mozga (komisura anterior, ispod putamena).(11) U razlikovanju od lakuna pomaže i vidljiva žila u središtu lezije na snimkama visoke rezolucije, te nepostojanje hiperintenzivnog prstena oko lezije na T2 i FLAIR sekvencijama.(13)

Prevalencija proširenih perivaskularnih prostora se povećava sa starenjem osobe. Iako ih pronalazimo kod većine odraslih, češće se vide kod pacijenata s dijagnosticiranom demencijom te uz prisutne lakunarne infarkte i veće lezije bijele tvari. Njihova povezanost s lakunarnim infarktima mozga je veća nego s kortikalnim infarktima, što upućuje na moguću povezanost sa moždanom mikroangiopatijom.(12)

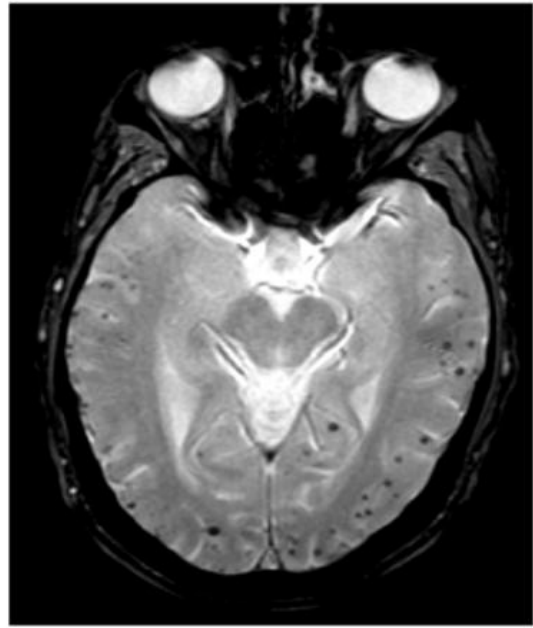
## **6.5. Mikrokrvarenja**

Mikrokrvarenja su mala kronična krvarenja najvjerojatnije uzrokovana strukturalnim promjenama malih krvnih žila. Prevalencija mikrokrvarenja u općoj populaciji iznosi 5%. Kod pacijenata s ishemijskim infarktom prevalencija iznosi 34%, a kod pacijenata s netraumatskim intracerebralnim krvarenjem 60%. Moždana mikrokrvarenja su snažan prediktor budućih spontanih i simptomatskih intracerebralnih krvarenja.(1)

Patološki gledano to su male nakupine razgradnih produkata krvi (uglavnom hemosiderina) u makrofagima koji se nalaze u neposrednoj blizini promijenjenih krvnih žila. Hemosiderin je jaki paramagnetični materijal što omogućava njegovo detektiranje uz pomoć magnetskog polja. Taj efekt naziva se efekt osjetljivosti (susceptibility effect) i osnova je T2\*-GRE slikovnih metoda, koje nam služe kao glavno dijagnostičko sredstvo. Osim GRE sekvencija, u dijagnostici mikrokrvarenja koriste se i SWI MR sekvencije. Promjene se neće prikazati na klasičnim T1, T2 i FLAIR sekvencijama, kao ni uz pomoć CT-a.(15,16) Moždana mikrokrvarenja prikazuju se kao male hipointenzivne lezije smještene najčešće na kortiko-subkortikalnoj regiji ili dubokoj sivoj i bijeloj tvari moždanih hemisfera, moždanog debla ili malog mozga.(13) Smatra se da striktno lobarna mikrokrvarenja (na kortiko-subkortikalnoj regiji hemisfera mozga i malog mozga) nastaju kao posljedica CAA, dok su krvarenja u dubokoj bijeloj tvari, talamusu i bazalnim ganglijima posljedica hipertenzivne mikroangiopatije.(16) Mikrokrvarenja se prikazuju kao okrugle ili ovalne lezije homogeno niskog signala veličine od 2-10 mm. Potrebno ih je razlikovati od kalcifikacija, depozita željeza, hemoragičnih metastaza, difuzne aksonalne ozlijede te starih intracerebralnih krvarenja.(13)



**A**



**B**

Slika 4. Moždana mikrokrvarenja na T2\*-GRE MR snimkama.

A) duboka mikrokrvarenja, B) lobarna mikrokrvarenja

IZVOR: <http://www.ncbi.nlm.nih.gov/pmc/articles/PMC3414436/figure/F3/>

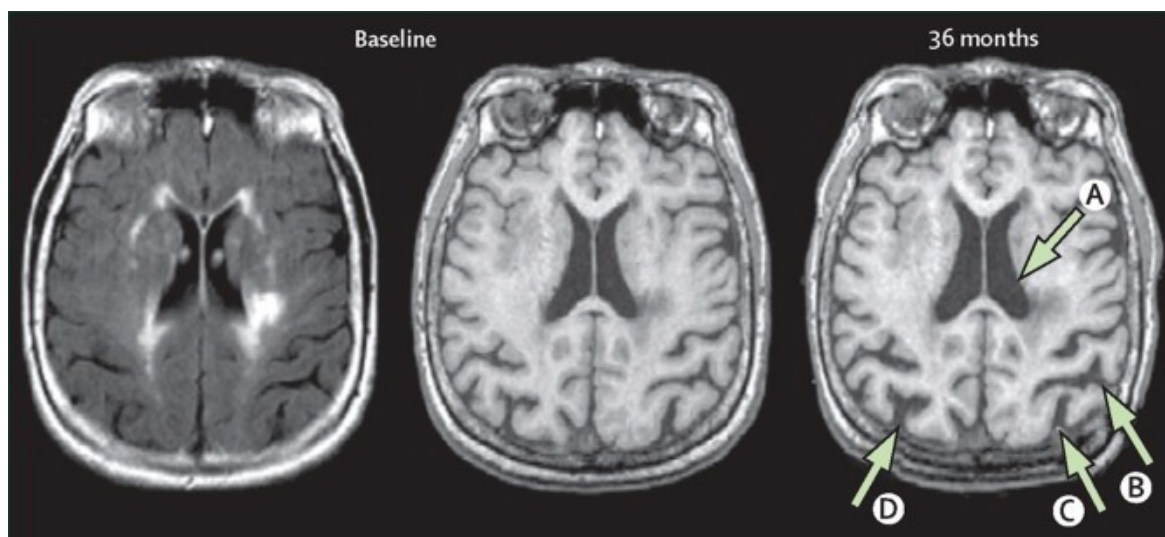
## ***6.6. Ostale hemoragijske lezije***

Osim mikrokrvarenja bolesti malih krvnih žila mogu u nekim slučajevima biti uzrok intracerebralnih krvarenja te površinske kortikalne sideroze, koja najčešće nastaje zbog CAA. Površinska kortikalna sideroza na slikovnim metodama (T2\*-GRE) prikazuje se kao linearni hipointenzitet između kore mozga i pie mater. Osim cerebralne amiloidne angiopatije, sideroza na površini korteksa može nastati i kao kronični uzrok subarahnoidalnog krvarenja. (6,13)

Lobarna intercerebralna krvarenja najčešće nastaju zbog CAA. Duboka intracerebralna krvarenja nastaju zbog drugih vaskulopatija perforantnih krvnih žila.(13) Duboka hemoragija (ICH) je čvrsto povezana uz prisustvo drugih fenotipova moždane mikroangiopatije, kao što su lakunarni infarkti mozga ili lezije bijele tvari. Hipertenzija i starost su glavni rizični faktori za nastanak dubokih ICH. Otprilike 49% svih intracerebralnih krvarenja su duboka. Između 19-53% krvarenja nastaje u putamenu, a između 4-26% u talamusu. U nukleusu kaudatusu nastaje otprilike 1-5% krvarenja, dok u ponsu nastaje 2%. Nekontrastni CT je metoda izbora za dijagnostiku ICH, zbog široke dostupnosti i malih kontraindikacija. MR se može koristiti u akutnoj fazi za diferencijaciju primarnog krvarenja od infarkta s hemoragijskom transformacijom, malih krvarenja te za otkrivanje temeljne vaskularne lezije. (12)

### 6.7. Atrofija mozga

Atrofija mozga pojavljuje se u brojnim poremećajima. Može biti žarišna ili generalizirana, simetrična ili asimetrična, a može biti i tkivno selektivna (pr. atrofija koja zahvaća samo bijelu tvar mozga). Atrofija mozga javlja se u normalnom procesu starenja, ali stupanj atrofije se razlikuje od pojedinca do pojedinca. U kontekstu vaskularne bolesti i demencije, na neuropatološkom supstratu atrofije vidljiv je gubitak neurona, stanjivanje korteksa, subkortikalna vaskularna patologija, razrjeđivanje bijele tvari, arterioskleroza, venska kolagenoza i sekundarne neurodegenerativne promjene.(13)



Slika 5. Sekundarna atrofija mozga kod 55-godišnjeg pacijenata s dokumentiranom moždanom mikroangiopatijom. Polazna snimka u sredini. T1-MR snimka za vrijeme praćenja pacijenta (desno) jasno prikazuje povećanje sulkusa u okcipitalnim regijama (strelice B, C i D) i proširenje ventrikula (strelica A) bez novih infarkta. FLAIR-snimka (lijevo) prikazuje značajne hiperintenzitete bijele tvari.

IZVOR: <http://www.ncbi.nlm.nih.gov/pmc/articles/PMC3714437/figure/fig3/>

## **7. Klinička slika i prognoza bolesti u odnosu na karakteristične promjene u parenhimu**

### ***7.1. Klinički značaj lakunarnih infarkta***

Lakunarne infarkte mozga u akutnoj fazi povezujemo s kliničkim sindromima koje nazivamo "lakunarni sindromi." Opisano je više od 20 različitih sindroma, ali čista motorna hemiplegija, čisti senzorni moždani udar, senzomotorni moždani udar, ataksična hemipareza i sindrom disartrija-nespretna ruka su usko povezani s neuroradiološkim dokazima lakunarnih infarkta mozga. Postoje dokazi iz prethodnih studija da ti klinički sindromi nisu u potpunosti prediktivni čimbenik za leziju ili lokaciju lezije. Otprilike 20% pacijenata s kliničkom slikom lakunarnih sindroma u podlozi ima mehanizam koji nije povezan s mikroangiopatijom.(12) Dokazano je i da oko 7% pacijenata s radiološki potvrđenim lakunarnim infarktima ima atipične simptome kao što su faciopareza s disartrijom, izolirana disartrija ili izolirana hemiataksija.(17) Između 4% i 10% pacijenata sa kliničkom slikom lakunarnog sindroma u podlozi zapravo može imati duboko moždano krvarenje. Oslanjanje samo na kliničke sindrome može dovesti do pogrešne procjene mehanizma nastanka bolesti, kao i uvođenja nepravilne terapije.(12)

U usporedbi s većim i kortikalnim moždanim udarima, akutni lakunarni infarkti imaju sveukupno bolju prognozu. Međutim, pacijenti s lakunarnim infarktom mozga imaju povećani rizik od ponovnog javljanja novih infarkta, kao i povećani rizik za razvoj kognitivnih oštećenja, depresije, dugoročnih funkcionalnih oštećenja i demencije.(1)

Povećava se i broj prijavljenih slučajeva s takozvanim strateški smještenim pojedinačnim lakunarnim infarktima mozga koji uzrokuju kognitivne poremećaje još u akutnoj fazi moždanog udara. Međutim, značajnija je pojava kognitivnog pada i demencije kod pacijenata s lakunarnim infarktima za vrijeme njihovog praćenja nakon akutne faze.(2)

U jednom istraživanju prisutnost lakunarne lezije u talamusu je povezana sa slabim rezultatima na mini-mental testu, slabijom motoričkom aktivnosti i slabijim izvršavanjem egzekutivnih funkcija. Prisutnost lakunarnih lezija u putamenu ili palidumu je povezana sa slabijim pamćenjem. Veći pad kognitivnih sposobnosti uočen je kod pacijenata s multiplim lakunarnim lezijama.(1,18)

Kognitivni pad se također povezuje i s tihim ili subkliničkim infarktima mozga, a njihova prisutnost četiri puta povećava rizik za nastanak simptomatskog moždanog udara te udvostručuje rizik za nastanak demencije.(11)

## ***7.2. Klinički značaj lezija bijele tvari***

Za lezije bijele tvari nekada se smatralo da imaju nejasan ili upitan klinički značaj. Međutim u brojnim longitudinalnim studijama dokazana je povezanost lezija bijele tvari s pogoršanjem kognicije, poremećajima raspoloženja, poremećajima hoda, padovima i urinarnim problemima, osobito kad su prisutne u većem broju.

Lezije bijele tvari ne povezujemo s globalnim kognitivnim padom, osim u prisutnosti i drugih lezija.(2) Ove lezije uzrok su specifičnih kognitivnih deficita kao što su psihomotorna retardacija, deficit pažnje i disegzekutivni sindrom. Veće lezije bijele tvari, osobito u periventrikularnim frontalnim regijama mozga povezuju se s poremećajima hoda i većim rizikom od padova. Rezultati iz studije presjeka pokazuju povezanost depresije s lezijama bijele tvari, a u meta analizi koja je obuhvatila 46 longitudinalnih studija dokazano je da kod pacijenata s lezijama bijele tvari postoji veći rizik za pojavu novog moždanog udara, demencije te u konačnici smrti.(19–21)

U kombinaciji s lakunarnim infarktima, kognitivni pad je još više izražen. Zbog toga, postoje sugestije da se ta dva entiteta moždane mikroangiopatije trebaju proučavati zajedno.  
(1)

### ***7.3. Klinički značaj mikrokrvarenja i ICH***

Postoje pretpostavke da lokalizacija i broj mikrokrvarenja imaju različit utjecaj na kognitivne funkcije.(15) Prisutnost velikog broja mikrokrvarenja dovodi se korelaciju sa smanjenjem kognitivnih funkcija. Rezultati istraživanja u kojem su sudjelovali pacijenti kod kojih je pomoću MR-a utvrđena prisutnost mikrokrvarenja, bez dokazanih neuroloških poremećaja, ukazuju na povezanost mikrokrvarenja s globalnom kognitivnom disfunkcijom. (22). Većina dosadašnjih studija presjeka o utjecaju mikrokrvarenja na kognitivne funkcije utvrdila je utjecaj mikrokrvarenja i na poremećaje egzekutivnih funkcija, a u nekim studijama uočen je utjecaj i na poremećaje pažnje, govora i memorije.(16)

Osim utjecaja na kognitivne funkcije mikrokrvarenja se povezuju i s poremećajima hoda. Kod osoba sa mikrokrvarenjima uočena je smanjena dužina koraka, kao i smanjene vrijednosti na Timed-up-and-go testu.(15)

Prema rezultatima određenih istraživanja postoji jaka poveznica između mikrokrvarenja i intracerebralnih krvarenja mozga. Kod ICH klinička slika ovisi o lokaciji kao i o volumenu krvarenja. Ona su uzrok značajnog postotka morbiditeta i mortaliteta pacijenata. Uzrokuju oko 15% svih smrti koje nastupaju zbog moždanog udara te im je smrtnost veća od ishemijskih moždanih udara.(1)



#### **7.4. Vaskularno kognitivno oštećenje (VCI)**

Bolest malih krvnih žila jedan je od glavnih uzroka vaskularnog kognitivnog oštećenja. Vaskularno kognitivno oštećenje je širok pojam kojim su obuhvaćeni svi tipovi vaskularnih bolesti koje imaju utjecaj na kogniciju. Osim kognitivnih poremećaja, osnovne karakteristike vaskularnog kognitivnog oštećenja povezanog s moždanom mikroangiopatijom su poremećaji hoda, ponašanja i raspoloženja te urinarni problemi. Što je vidljivo iz navedenih istraživanja. Najteži oblik vaskularnog kognitivnog oštećenja je vaskularna demencija.(2,23)

U početnim stadijima bolesti smetnje su blage i slabo povezane, dok su u završnom stadiju one jako izražene i pacijent zadovoljava kriterije za demenciju. U završnim stadijima kognitivni deficiti imaju jasan i relevantan utjecaj na funkcionalni status pacijenta, hod je vrlo oslabljen. Mnogi pacijenti gotovo da i ne mogu hodati, a česti su i padovi. Raspoloženje se često mijenja s izraženim simptomima depresije i apatije, a prisutni su i disfagija i disartrija. Često se javlja i urinarna inkontinencija. U terminalnom stadiju pacijent u potpunosti gubi autonomiju. Važno je naglasiti da se nekognitivni poremećaji često previde i da se pacijenti uglavnom obrađuju samo zbog kognitivnih poremećaja.(2)

## **8. Terapija i prevencija bolesti**

### ***8.1. Terapija akutne faze bolesti***

Još uvijek nema specifične terapije za liječenje infarkta mozga uzrokovanog mikroangiopatijom u akutnoj fazi. Trenutno nema dokaza da standardna i djelotvorna terapija za liječenje akutne faze velikog moždanog udara nije djelotvorna i za liječenje moždanog udara uzrokovanog moždanom mikroangiopatijom. Međutim, prisutnost moždane mikroangiopatije je marker slabijeg ishoda liječenja za neku od specifičnih terapija. To se odnosi i na trombolizu s rekombinantnim tkivnim plazminogenom. Ova terapija je efikasna za liječenje akutne faze ishemijskog moždanog udara unutar četiri i pol sata od početka simptoma.(2,24) Intrakranijalno krvarenje je najozbiljnija nuspojava ove vrste liječenja. U provedenim istraživanjima dokazano je da visoka životna dob, hiperglikemija, hipertenzija, i neuroradiološki dokaz mikroangiopatije predstavljaju rizik za hemoragijsku transformaciju infarkta mozga. U CASES studiji dokazano je da prisutnost lezija bijele tvari ili multiplih lakunarnih infarkta povećava rizik za intracerebralno krvarenje neovisno o dobi ili drugim čimbenicima rizika nakon trombolize s rekombinantnim tkivnim plazminogenom.(25,26)

Moždana mikroangiopatija predstavlja rizik za krvarenje i kod antikoagulantne terapije. U istraživanju SPIRIT dokazano je da je leukoaraijoza zajedno sa životnom dobi većom od 65 godina jedini neovisni prediktor za veliko intrakranijalno krvarenje nakon primjene antikoagulantne terapije u liječenju akutne faze moždane ishemije.(1,27) Ti podaci su potvrđeni u još jednom istraživanju. U istraživanju su praćeni pacijenti koji su za sekundarnu prevenciju moždanog udara uzimali varfarin. U studiji je dokazano da je leukoaraijoza neovisni prediktor za varfarinsko intrakranijalno krvarenje.(28) Postoje

preporuke za korištenje manjih doza antikoagulantnih lijekova kod pacijenata sa dokazanom moždanom mikroangiopatijom.

U NASCET studiji dokazano je da prisutnost leukoaraioze ima utjecaj na zahvat karotidne endarterektomije u liječenju akutne faze moždanog udara. Prisutnost leukoaraioze dokazane CT-om je tri puta povećala rizik za moždani udar i smrt u perioperativnom periodu od 30 dana.(2)

## ***8.2. Prevencija moždanog udara uzrokovanog moždanom mikroangiopatijom***

Trenutno ne postoji dokazano preventivno liječenje za pacijente s lakunarnim moždanim udarom ili drugim subkliničkim obilježjima moždane mikroangiopatije.(29)

Najveći dio informacija o prevenciji lakunarnih moždanih udara dobiven je iz studija o prevenciji svih tipova ishemijskog moždanog udara, odnosno iz studija o prevenciji infarkta nastalih zbog makroangiopatije. Podaci o učinku antiagregacijskih lijekova u sekundarnoj prevenciji dostupni su iz nekoliko ranijih studija. U istraživanju CATS ispitana je primjena tiklopidina u odnosu na placebo, u istraživanju AICLA efikasnost kombinacije aspirina i dipiridamola u odnosu na placebo, dok je u studiji CAST ispitivana djelotvornost aspirina u odnosu na placebo u ranoj prevenciji (30 dana nakon moždanog udara). Podaci dobiveni iz ovih studija potvrdili su da je primjena bilo kojeg navedenog antiagregacijskog lijeka, ili kombinacije lijekova, efikasnija od placeba u subgrupi pacijenata sa lakunarnim infarktima. Međutim iz ovih studija nema podataka o mogućem povećanom riziku za intracerebralno krvarenje, kao niti podataka je li bolji jedan lijek u prevenciji ili je bolja kombinacija lijekova. (2) Direktna usporedba različitih lijekova provedena je u ProFESS studiji te je primijećena mala i neznčajna prednost kombinacije aspirina i dipiridamola u odnosu na klopidrogel kod pacijenata s moždanom mikroangiopatijom.(30) Rezultati iz multicentrične SPS3 studije, u

kojoj je direktno uspoređivana kombinacija klopidogrela i aspirina u odnosu na sam aspirin u sekundarnoj prevenciji, pokazuju da kombinacija lijekova nije djelotvornija od primjene samog aspirina u prevenciji novog moždanog udara nakon lakunarnog infarkta. Dokazano je i da se rizik za moždano i sistemsko krvarenje dvosruko povećava primjenom kombinirane antiagregacijske terapije (klopidogrel + aspirin) uz povećani rizik za smrtni ishod.(29,31)

Hipertenzija je najznačajniji rizični čimbenik za nastanak moždanog udara koji se može korigirati, osim toga, hipertenzija je najsnažniji vaskularni čimbenik rizika za nastanak moždane mikroangiopatije. Brojna istraživanja dokazala su da liječenje povišenog tlaka krvi smanjuje pojavu moždanog udara. Rezultati iz SPS3 studije pokazuju da intenzivno snižavanje krvnog tlaka, kao i primjena antihipertenziva prema smjernicama nemaju značajnog učinka na smanjenje pojave rekurentnih moždanih udara. Rezultati iz te studije također pokazuju da intenzivna primjena antihipertenziva nema značajnog učinka na dugotrajnu kogniciju u odnosu na snižavanje tlaka prema smjernicama. Dosadašnje studije o primjeni antihipertenzivnih lijekova imaju brojna ograničenja. Podgrupe pacijenata nisu uvijek pravilno formirane, a liječenje započinje prekasno nakon iktusa, ili je trajanje liječenja prekratko.(29)

Dokazano je da statini smanjuju rizik za pojavu primarnog kao i za nastanak rekurentnog moždanog udara. Iako nema većih studija koje se specifično odnose na pacijente nakon lakunarnog infarkta, rezultati iz SPARCL studije pokazuju da primjena 80 mg atrovastatina dnevno smanjuje rizik za ponovno javljanje moždanog udara kod pacijenata s povišenim LDL-kolesterolom i moždanom mikroangiopatijom.(29,32)

Među brojnim skupinama vitamina, najznačajniji za moždani udar su oni s učinkom na metabolizam homocisteina (vitamini B6, B12 i folna kiselina). Iako u provedenim studijama nisu imali utjecaj na pojavu rekurentnog moždanog udara, rezultati iz male neuroradiološke

substudije u sklopu velike VITATOPS studije upućuju na moguću povezanost vitamina B s manjim promjenama lezija bijele tvari kod pacijenata sa zabilježenim teškim lezijama bijele tvari na početku liječenja.(29)

### ***8.3. Liječenje demencije***

Lijekovi registrirani za liječenje Alzheimerove demencije su inhibitori acetilkolinesteraze (nimodipin, donepezil, rivastigmin i drugi) i nekompetativni antagonist NMDA receptora, memantin. U kratkoročnim studijama rezultati primjene tih lijekova za vaskularno kognitivno oštećenje i vaskularnu demenciju dali su različite rezultate. Mali učinci zabilježeni su za neke od njih.(29)

Memantin (antagonist NMDA receptora) je blago poboljšao kognitivne funkcije u skupini od 500 pacijenata sa vaskularnom demencijom. Najveći učinak je zabilježen kod pacijenata bez velikih cerebrovaskularnih lezija, koji su činili oko četiri petine ukupne grupe. (33) U drugoj dvostruko slijepoj studiji inhibitor acetilkolinesteraze galantamin je pokazao bolje rezultate na kogniciju i funkcioniranje u odnosu na placebo u općoj populaciji s vaskularnom demencijom. Pozitivni rezultati u odnosu na placebo su također zabilježeni i u podskupinama pacijenata s vaskularnom demencijom. Dvije od tih podskupina (pacijenti s multiplim lakunarnim infarktima i pacijenti s opsežnim lezijama bijele tvari) zadovoljavaju kriterije za mikroangiopatiju, međutim te sekundarne i ograničene analize imaju nedostatke jer je grupiranje pacijenata temeljeno isključivo na neuroimagingu.(2,34)

Mali efekti su zabilježeni i u liječenju s donepezilom, dok za utjecaj rivastigmina nema relevantnih podataka.(29)

## 9. Rasprava

Točna patofiziologija bolesti još uvijek nije u potpunosti poznata. Postoji nekoliko teorija o nastanku promjena u parenhimu zbog patoloških procesa u malim krvnim žilama mozga. Pretpostavlja se da lezije nastaju kao posljedica ishemije koju uzrokuje sužavanje lumena ili okluzija malih krvnih žila. Međutim, te teorije još uvijek nisu u potpunosti dokazane. U novije vrijeme sve je popularnija hipoteza o disfunkciji endotela, odnosno krvno-moždane barijere. Oštećenje endotela dovodi do pojačane permeabilnosti i propuštanja sadržaja iz krvi u stijenku krvne žile i u perivaskularno tkivo, što je osnovni je mehanizam nastanka daljnjih patoloških zbivanja. Patološkim promjenama vrlo često su zahvaćene i venule, međutim, tome se pridaje malo pažnje. Moždana mikroangiopatija dovodi i do hemoragijskih posljedica. Točan razlog zašto kod neke ruptуре krvne žile nastaje veliko krvarenje, a kod neke mikrokrvarenje također je nepoznat. Debljina stijenke možda nosi glavnu ulogu, a postoje pretpostavke da ICH nastaje zbog ruptуре mikroaneurizmi (Charcot-Bouchard mikroaneurizmi) u sredini ili na distalnom dijelu u blizini bifurkacije penetrantne arterije. Međutim još uvijek postoje brojne kontroverze oko ove pretpostavke.(2,3,12)

Poteškoće u otkrivanju točnog mehanizma bolesti i glavnih rizičnih čimbenika predstavlja i to što se bolest najčešće otkrije u kasnoj fazi, a patološke promjene u krvnim žilama teško se mogu direktno vizualizirati.

Veza između tradicionalnih čimbenika rizika i moždane mikroangiopatije još uvijek nije u potpunosti razjašnjena. Nekad se smatralo da je hipertenzija glavni rizični čimbenik za nastanak lakunarnih infarkta. U novije vrijeme ta uloga hipertenzije je manje jasna, jer su zabilježeni slučajevi lakunarnih infarkta i kod osoba s dobro kontroliranom hipertenzijom, kao i kod osoba koje ne boluju od hipertenzije. Hipertenzija je, uz starenje, ključni čimbenik rizika i za razvoj lezija bijele tvari mozga, iako je taj odnos s krvnim tlakom kompleksan.

Prema nekim studijama povišene vrijednosti krvnog tlaka prijašnjih godina imaju jače poveznice s nastankom lezija bijele tvari od trenutno povišenog krvnog tlaka. Nejasno je je li za nastanak lezija značajniji povišeni dijastolički ili sistolički krvni tlak.(1,3)

Neuroradiološka i klinička raznolikost također u određenoj mjeri otežava istraživanje moždane mikroangiopatije. Još uvijek nije poznato je li smještaj lezija bijele tvari periventrikularno ili u dubokoj bijeloj tvari odraz različitih mehanizama nastanka, ili samo različitih stadija bolesti. Jači kognitivni deficiti zabilježeni su kod pacijenata s lezijama bijelih tvari u periventrikularnom području u odnosu na pacijente s lezijama u subkortikalnom području.(3,21)

Dodatna pažnja potrebna je i kod dijagnostike dubokih i lobarnih mikrokrvarenja i ICH, budući da nastaju zbog različitih patoloških mehanizama. Utjecaj moždanih mikrokrvarenja na kogniciju nalazi se trenutno u središtu brojnih istraživanja. Prema rezultatima novije studije primijećen je utjecaj dubokih moždanih mikrokrvarenja na globalne kognitivne funkcije, pažnju i psihomotornu brzinu, dok lobarna mikrokrvarenja imaju utjecaj na globalne kognitivne funkcije, memoriju i egzekutivne funkcije. Utjecaj mikrokrvarenja na kognitivne funkcije neovisan je o prisutnosti difuznih lezija bijele tvari i lakunarnih moždanih udara. Točni mehanizmi koji su u podlozi patološke povezanosti moždanih mikrokrvarenja s kognitivnim funkcijama i vaskularnim kognitivnim oštećenjem (VCI) i dalje su nepoznati.(1,13,15)

Brojne studije upućuju na povezanost moždane mikroangiopatije i atrofije mozga. Uključujući globalnu atrofiju, atrofiju korpus kalozuma, centralnu atrofiju (povećan ventrikularni prostor i atrofija bazalnih ganglija), atrofiju mezencefalona i hipokampusa te žarišno stanjivanje korteksa u dijelovima mozga zahvaćenim subkortikalnim infarktima. Za definitivnu dijagnozu atrofije uzrokovane mikroangiopatijom potrebno je isključiti

makroskopske žarišne ozlijede kao što su trauma ili veliki infarkt koji također mogu dovesti do smanjenja volumena mozga.(13)

Budući da točan uzrok bolesti još uvijek nije poznat, prevencija bolesti i terapija su najčešće empirijske i vjerojatno suboptimalne ili čak štetne.(3) Prisutnost moždane mikroangiopatije predstavlja dodatni rizik za krvarenje nakon primjene određene vrste terapije za liječenje akutne faze moždane ishemije. Prisutnost leukoaraioze je prediktor smanjenog učinka karotidne endarterektomije, iako nije kontraindikacija za kirurški zahvat. (35) Točni razlozi za lošiji ishod u liječenju pacijenata s manifestnom mikroangiopatijom nisu u potpunosti jasni, a odluka o primjeni određene vrste terapije treba biti procijenjena prema individualnom slučaju.(29)

Rezultati dosadašnjih studija pokazuju da je značaj inhibitora kolinesteraze u prevenciji i liječenju moždane mikroangiopatije vjerojatno ograničen. Dosadašnje studije su bile kratkotrajne (6 mjeseci) i usmjerene na liječenje, umjesto na prevenciju. Uočeni efekt na kognitivne funkcije ocjenjivan pomoću ADAS-Cog ljestvice je bio mali i s upitnim kliničkim značajem. Upotreba ADAS-Cog ljestvice za vaskularnu demenciju ima limitirani značaj, jer ne mjeri i egzekutivne funkcije.(29)

Rezultati iz nekoliko studija pokazuju da primjena antihipertenziva u sekundarnoj prevenciji moždanog udara smanjuje učestalost rekurentnog moždanog udara, međutim nema podataka o učinku za pojedine podtipove moždanog udara. Nove studije s jasno određenim skupinama pacijenata potrebne su kako bi se odredila točna djelotvornost pojedinih skupina lijekova u prevenciji bolesti. Potrebne su i daljnje studije o utjecaju novih lijekova koji djeluju na krvno-moždanu barijeru, mikrovaskularni endotel i njegovu funkciju kao i upalne promjene.(21,29)



## 10. Zaključci

- Moždana mikroangiopatija zahvaća male perforantne krvne žile mozga, a točna patofiziologija bolesti još uvijek nije u potpunosti poznata kao ni točni rizični čimbenici.
- Tradicionalni vaskularni čimbenici rizika se u određenoj mjeri povezuju s nastankom moždane mikroangiopatije.
- Promjene u krvnim žilama teško se mogu vidjeti *in vivo*, pa se stoga promjene u parenhimu vidljive neuroradiološkim tehnikama koriste kao osnovni marker bolesti.
- Bolest malih krvnih žila uzrokuje jednu četvrtinu akutnih ishemijskih infarkta mozga te je vodeći je uzrok kognitivnog oštećenja i dugoročnih funkcionalnih oštećenja kod starijih osoba.
- Moždana mikroangiopatija značajno povećava rizik za nastanak nadolazećeg moždanog udara i razvoj demencije.
- Ne postoji specifična terapija za liječenje akutnog moždanog udara uzrokovanog moždanom mikroangiopatijom, kao ni dokazane učinkovite mjere prevencije koje će zaustaviti ili usporiti progresiju bolesti.
- Potrebne su daljnje studije sa jasno određenim skupinama bolesnika i karakteristikama mikroangiopatije kako bi se odredila točna patofiziologija bolesti te adekvatan terapijski pristup.

## 11. Sažetak

Smatra se da su moždane mikroangiopatije najčešći tip cerebrovaskularne bolesti. Bolest se tipično javlja u starijoj životnoj dobi, a patološkim promjenama su zahvaćene male perforantne krvne žile mozga. Postoje brojni etiopatogenetski tipovi moždane mikroangiopatije, međutim arterioskleroza (mikroangiopatija vezana uz dob i vaskularne čimbenike rizika) i cerebralna amiloidna angiopatija se javljaju najčešće. Budući da je patološke promjene u krvnim žilama teško izravno prikazati, neuroradiološkim metodama vidljive promjene parenhima su osnovni markeri bolesti. Kao posljedica moždane mikroangiopatije nastaju lakunarni infarkti, lakune, lezije bijele moždane tvari, prošireni perivaskularni prostori, mikrokrvarenja, duboka krvarenja i atrofija mozga. Točni čimbenici rizika i patofiziologija tih promjena nisu u potpunosti poznati što je jedan od glavnih razloga zašto još uvijek ne postoji djelotvorna terapija bolesti te mjere prevencije. Moždana mikroangiopatija može se klinički prezentirati kao moždani udar, smanjenje kognitivnih funkcija, demencije ili u subkliničkoj formi.

Ključne riječi: moždana mikroangiopatija, kognitivne funkcije, moždani udar, terapija

## 12. Summary

Cerebral small vessel disease (SVD) is considered to be the most common type of cerebrovascular disease. Pathological changes affect small perforating brain blood vessels and it usually occurs in older age. There are numerous etiopathogenical types of the cerebral small vessel disease. However, the arteriolosclerosis (or small vessel diseases related to age and vascular risk factors) and cerebral amyloid angiopathy are the most prevalent forms. Since the pathological changes in the blood vessels are difficult to visualize directly, the main markers of disease are changes in the brain parenchyma visible with neuroimaging methods. The main neuroimaging features of the SVD include lacunar infarcts, lacunes, white matter lesions, enlarged perivascular spaces, microbleeds, deep ICH and brain atrophy which are created as a consequence of the particular disease. The exact risk factors and the pathophysiology of the abovementioned changes are rather unknown, which is the reason why there are no adequate prevention methods or an effective therapy. The SVD can be clinically presented as the stroke, cognitive decline, dementias or in an sub-clinical form.

Key words: SVD, cognitive functions, stroke, therapy

## 14. Literatura

1. Rincon F, Wright CB. Current pathophysiological concepts in cerebral small vessel disease. *Front Aging Neurosci.* 2014;6(4):1–8.
2. Pantoni L. Cerebral small vessel disease: from pathogenesis and clinical characteristics to therapeutic challenges. *Lancet Neurol.* Elsevier Ltd; 2010;9(7):689–701.
3. Wardlaw JM, Smith C, Dichgans M. Mechanisms underlying sporadic cerebral small vessel disease : insights from neuroimaging. *Lancet Neurol.* 2013;12(5):483-497
4. Ogata J, Hiromichi Yamanishi H, Ishibashi-Ueda. Pathology of cerebral small vessel disease. In: Pantoni L, PB Gorelick, eds. *Cerebral Small Vessel Disease.* Cambridge University Press; 2014:4–15.
5. Grinberg LT, Thal DR. Vascular pathology in the aged human brain. *Acta Neuropathol.* 2010;119(3):277–90.
6. Charidimou a., Gang Q, Werring DJ. Sporadic cerebral amyloid angiopathy revisited: recent insights into pathophysiology and clinical spectrum. *J Neurol Neurosurg Psychiatry.* 2012;83(1):124–37.
7. Soffer D. Cerebral Amyloid Angiopathy – A Disease or Age-Related Condition. *IMAJ.* 2006;54(8):803–6.
8. Viswanathan A, Greenberg SM. Cerebral Amyloid Angiopathy in the Elderly. *Ann Neurol.* 2011;70(6):871–80.
9. Greenberg SM, Kaveer Nandigam RN, Delgado P, Betensky RA, Rosand J, Viswanathan A, et al. Microbleeds versus macrobleeds: Evidence for distinct entities. *Stroke.* 2009;40(7):2382–6.
10. Topakian R, Barrick TR, Howe FA MH. Blood-brain barrier permeability is increased in

- normal-appearing white matter in patients with lacunar stroke and leucoaraiosis. *J Neurol Neurosurg Psychiatry*. 2010;81(2):192–7.
11. Tuškan-Mohar L, Drmić AP, Bonifačić D, Antončić I, Perković O. Tihi infarkt mozga  
Silent brain infarct. *Medicina fluminensis*. 2013;49(1):31–41.
  12. Moran C, Phan TG, Srikanth VK. Review Cerebral small vessel disease : a review of  
clinical , radiological, and histopathological phenotypes. *Int J Stroke*. 2012;7(1):36–46.
  13. Wardlaw JM, Smith EE, Biessels GJ et al. Neuroimaging standards for research into small  
vessel disease and its contribution to ageing and neurodegeneration. *Lancet Neurol*.  
2013;12(8):822–38.
  14. Patankar TF, Mitra D, Varma A, Snowden J, Neary D, Jackson A. Dilatation of the  
Virchow-Robin space is a sensitive indicator of cerebral microvascular disease: Study  
in elderly patients with dementia. *Am J Neuroradiol*. 2005;26(7):1512–20.
  15. Yates P a., Villemagne VL, Ellis K a., Desmond PM, Masters CL, Rowe CC. Cerebral  
microbleeds: A review of clinical, genetic, and neuroimaging associations. *Front  
Neurol*. 2014;4(1):1–13.
  16. Martinez-Ramirez S, Greenberg SM, Viswanathan A. Cerebral microbleeds: overview and  
implications in cognitive impairment. *Alzheimers Res Ther*. 2014;6:33.
  17. Arboix A, López-Grau M, Casasnovas C, García-Eroles L, Massons J, Balcells M.  
Clinical study of 39 patients with atypical lacunar syndrome. *J Neurol Neurosurg  
Psychiatry*. 2006;77(3):381–4.
  18. Benisty S, Gouw AA, Porcher R, Madureira S, Hernandez K, Poggesi A, et al. Location of  
lacunar infarcts correlates with cognition in a sample of non-disabled subjects with  
age-related white-matter changes: the LADIS study. *J Neurol Neurosurg Psychiatry*.  
2009;80(5):478–83.

19. DeBette S, Markus HS. The clinical importance of white matter hyperintensities on brain magnetic resonance imaging: systematic review and meta-analysis. *BMJ*. 2010;341:c3666.
20. Teodorczuk A, O'Brien J, Firbank M, Pantoni L, Poggesi A, Erkinjuntti T, et al. White matter changes and late-life depressive symptoms: Longitudinal study. *Br J Psychiatry*. 2007;191(3):212–7.
21. Tzourio C, Laurent S, DeBette S. Is hypertension associated with an accelerated aging of the brain? *Hypertension*. 2014;63(5):894–903.
22. Yakushiji Y, Nishiyama M, Yakushiji S, Hirotsu T, Uchino a., Nakajima J, et al. Brain Microbleeds and Global Cognitive Function in Adults Without Neurological Disorder. *Stroke*. 2008;39(12):3323–8.
23. Thal DR, Grinberg LT, Attems J. Vascular dementia: different forms of vessel disorders contribute to the development of dementia in the elderly brain. *Exp Gerontol*. 2013;47(11):816–24.
24. Pantoni L, Fierini F, Poggesi A. Thrombolysis in acute stroke patients with cerebral small vessel disease. *Cerebrovasc Dis*. 2014;37(1):5–13.
25. Palumbo V, Boulanger JM, Hill MD, Inzitari D, Buchan AM. Leukoaraiosis and intracerebral hemorrhage after thrombolysis in acute stroke. *Neurology*. 2007;68(13):1020–4.
26. Neumann-Haefelin T, Hoelig S, Berkefeld J, Fiehler J, Gass A, Humpich M, et al. Leukoaraiosis is a risk factor for symptomatic intracerebral hemorrhage after thrombolysis for acute stroke. *Stroke*. 2006;37(10):2463–6.
27. Gorter JW. Major bleeding during anticoagulation after cerebral ischemia: patterns and risk factors. *Stroke Prevention In Reversible Ischemia Trial (SPIRIT)*. *European Atrial*

- Fibrillation Trial (EAFT) study groups. *Neurology*. 1999;53(6):1319–27.
28. Smith EE, Rosand J, Knudsen KA, Hylek EM, Greenberg SM. Leukoaraiosis is associated with warfarin-related hemorrhage following ischemic stroke. *Neurology*. 2002;59(2):193–7.
  29. Bath PM, Wardlaw JM. Pharmacological treatment and prevention of cerebral small vessel disease: a review of potential interventions. *Int J Stroke*. 2015;10(4):469-78
  30. Sacco RL, Diener H-C, Yusuf S, Cotton D, Ounpuu S, Lawton WA, et al. Aspirin and extended-release dipyridamole versus clopidogrel for recurrent stroke. *N Engl J Med*. 2008;359(12):1238–51.
  31. Benavente OR, Hart RG, McClure LA, Szychowski JM, Coffey CS PL. Effects of clopidogrel added to aspirin in patients with recent lacunar stroke. *N Engl J Med*. 2012;367(9):817–25.
  32. Amarenco P, Benavente O, Goldstein LB, et al for the S, Investigators. Results of the Stroke Prevention by Aggressive Reduction in Cholesterol Levels (SPARCL) trial by stroke subtypes. *Stroke*. 2009;40:1405–9.
  33. Wilcock G, Möbius HJ, Stöffler A. A double-blind, placebo-controlled multicentre study of memantine in mild to moderate vascular dementia (MMM500). *International clinical psychopharmacology*. 2002;17(6):297-305.
  34. Auchus AP, Brashear HR, Salloway S, Korczyn AD, De Deyn PP, Gassmann-Mayer C. Galantamine treatment of vascular dementia: A randomized trial. *Neurology*. 2007;69(5):448–58.
  35. Streifler JY, Eliasziw M, Benavente OR, Alamowitch S, Fox AJ, Hachinski VC, et al. Prognostic Importance of Leukoaraiosis in Patients With Symptomatic Internal Carotid Artery Stenosis. *Stroke*. 2002;33(6):1651–5.

### **13. Životopis**

Ivan Malek rođen je 18.6.1990. u Čakovcu. Prvi razred osnovne škole upisuje 1997. godine u Osnovnoj školi Goričan, a svoje osnovnoškolsko obrazovanje završava 2005. godine s odličnim uspjehom. Iste godine upisuje prvi razred opće gimnazije u Gimnaziji Čakovec. Nakon završetka srednjoškolskog obrazovanja 2009. godine upisuje Integrirani preddiplomski i diplomski sveučilišni studij medicine na Medicinskom fakultetu Sveučilišta u Rijeci. Akademske godine 2014/2015 upisuje šestu godinu studija.