

MOGUĆNOSTI ULTRAZVUKA U RANOM OTKRIVANJU PATOLOŠKIH PROMJENA NA ZGLOBU KOLJENA U REUMATOLOŠKIH BOLESNIKA

Kehler, Tatjana

Source / Izvornik: **Medicina, 2003, 41, 179 - 185**

Journal article, Published version

Rad u časopisu, Objavljena verzija rada (izdavačev PDF)

Permanent link / Trajna poveznica: <https://urn.nsk.hr/urn:nbn:hr:184:098234>

Rights / Prava: [In copyright](#)/[Zaštićeno autorskim pravom.](#)

Download date / Datum preuzimanja: **2025-01-10**



Repository / Repozitorij:

[Repository of the University of Rijeka, Faculty of
Medicine - FMRI Repository](#)



MOGUĆNOSTI ULTRAZVUKA U RANOM OTKRIVANJU PATOLOŠKIH PROMJENA NA ZGLOBU KOLJENA U REUMATOLOŠKIH BOLESNIKA

POSSIBILITIES OF EARLY ULTRASOUND DETECTION OF KNEE-JOINT PATOLOGICAL CHANGES IN PATIENTS WITH RHEUMATIC DISEASES

Tatjana Kebler

SAŽETAK

Ultrazvuk kao dijagnostička metoda zauzima iznimno važno i često nezamjenjivo mjesto u suvremenoj medicini. *Cilje* ovog rada bio ocijeniti vrijednost ultrazvučne pretrage u reumatološkoj dijagnostici, posebno u ranom otkrivanju promjena na sustavu organa za kretanje u reumatoloških bolesnika, u prvom redu promjena na zglobnoj hrskavici. Pokušali smo definirati vrijednost ultrazvuka tijekom kliničkog pregleda te verificirati u kojoj mjeri ultrazvuk može zamijeniti neke druge, danas više korištene pretrage. *Ispitanici i metode*: izdvojeno su 32 bolesnika s oteklinom koljena (30 s upalnom reumatskom bolesti i 2 s nedefiniranim sinovitisom) koja su ultrazvučno pregledana, a nalaz je uspoređen s radiološkim nalazom, a u jednoga manjeg broja ispitanika i s nalazom artroskopije. Koristili smo se ultrazvučnim aparatom Simens Sonoline Versa PRO, te linearnom sondom frekvencije 7,5 MHz. Statistička značajnost razlika dobivenih podataka testirana je Hi-kvadrat testom. *Rezultati*: na osnovi ultrazvuka dobiveno je više podataka u 53% slučajeva. Zahvaljujući ultrazvuku dijagnoza je modificirana u 4 bolesnika, u 4 bolesnika dobivena je potpuno druga dijagnoza. Nakon ultrazvučnog pregleda, jedan je bolesnik upućen na dodatne pretrage. Osjetljivost ultrazvučne pretrage bila je 86%, specifičnost 75%, točnost 85%. *Zaključak*: ovim smo radom došli do spoznaje da dijagnostički ultrazvuk ima svoje neprijeporno mjesto u reumatološkoj ambulanti. Ta dijagnostička metoda ovisi o iskustvu ispitivača. Iskusni ispitivač, pogotovo ako se služi aparatom visoke rezolucije, može s velikom sigurnošću postaviti i/ili upotpuniti dijagnozu. U pojedinim slučajevima ultrazvukom se može zamijeniti radiološki nalaz.

KLJUČNE RIJEČI: artritis, koljeno, sinovitis, radiografija, ultrazvuk

ABSTRACT

Ultrasound as a diagnostic method is extremely important and in many cases it represents an irreplaceable new technique in modern medicine. *Objectives*: the aim of this research is to evaluate ultrasound examinations in rheumatological diagnostics, especially in the early detection of changes in the locomotor system in rheumatic patients, above all the changes occurring on the articular cartilage. This research helps us to define the degree of importance of ultrasound in clinical examinations of patients and to verify up to which point ultrasound is suitable to replace some other examination methods, applied more frequently in recent times. *Patients and Methods*: 32 patients with a swollen knee (30 with inflammatory rheumatism, 2 with undefined synovitis) were examined by ultrasound and results compared with the radiological ones, while in a smaller number of patients they were compared with the arthroscopy results. We use short ultrasound impulses that consist of a broad spectrum of frequencies for diagnostic purposes. The medium frequency of this spectrum is the so-called operating frequency. We use the ultrasound apparatus Siemens Sonoline Versa PRO and the ultrasound transducer of frequencies from 7.5 MHz. *Results*: a greater number of data about the pathological substrate were obtained in 53% of cases. Due to the ultrasonic statement, in 4 patients the diagnosis was modified, whereas in 4 patients a completely different diagnosis was made. After the ultrasonic examination 1 patient was sent to make additional examinations. The sensitivity of the ultrasonic examination was 86%, the specificity was 75% while the accuracy amounted to 85%. *Conclusion*: the research work has helped us realise that the diagnostic ultrasound has taken its undisputable place in the rheumatological department. This diagnostic method, however considerably, depends on the examiner's experience. The experienced examiner, especially if using an ultrasound device with a high resolution, is able to make or complete a diagnosis with a great certainty. In some cases ultrasound can replace the radiological examination.

KEY WORDS: arthritis, knee, synovitis, radiography, ultrasonography

UVOD

Ultrazvuk kao dijagnostička metoda zauzima iznimno važno i često nezamjenjivo mjesto u suvremenoj medicini. Gotovo da nema grane medicine koja se ne koristi ultrazvukom u dijagnostičke svrhe. Upotrebom ultrazvuka klinička se dijagnostika upotpunjuje jednostavnim, brzom, neškodljivom i jeftinom metodom. Tom se metodom može dobiti velik broj podataka o sustavu za

Ustanova: ¹Thalassoterapia Opatija, M. Tita 188/1, Opatija

Prispjelo: 17. 7. 2003.

Prihvaćeno: 1. 9. 2003.

Adresa za dopisivanje: Tatjana Kehler, Thalassoterapia Opatija, Specijalna bolnica za medicinsku rehabilitaciju bolesti srca, pluća, reumatizma - Referentni centar za zdravstveni turizam i medicinski programirani odmor Ministarstva zdravstva RH, M. Tita 188/1, 51410 Opatija. Tel. + 385 51 202 600, faks + 385 51 271424

Thalassoterapia-Opatija@ri-htnet.hr

kretanje i u mirovanju i u pokretu. Stalno se širi lepeza mogućnosti u prepoznavanju i praćenju normalnih i patoloških zbivanja u sustavu za kretanje i to prije i nakon rođenja, tijekom rasta i razvoja, te kroz cijeli život.¹⁻⁴

Koljeni zglob najčešće je ispitivani zglob ultrazvukom. Zahvaljujući napretku ultrazvučne dijagnostike, gotovo da nema patološkog stanja koje se ne bi moglo pratiti ultrazvukom. Za pregled koljena preporuča se upotreba linearne sonde jačine od 7,5 MHz naviše. Da bi rezolucija bila što bolja, preporuča se upotreba vodene kupelji.⁵⁻⁷

Cilj je ovog istraživanja bio ocijeniti vrijednost ultrazvučne pretrage u reumatološkoj dijagnostici. Budući da je učestalost invalidnosti u reumatoloških bolesnika visoka, zanimala nas je mogućnost ranog otkrivanja promjena na sustavu organa za kretanje, ponajprije mogućnost ranog uočavanja promjena na zglobnoj hrskavici. Ovim radom pokušali smo definirati vrijednost ultrazvuka u kliničkom pregledu te ocijeniti u kojoj mjeri ultrazvuk može zamijeniti neke druge, danas više korištene pretrage.

ISPITANICI I METODE RADA

Istraživanje je bilo prospektivnog tipa. Promatrana je grupa od 32 bolesnika s oteklinom koljena upalne etiologije.

Tijekom istraživanja poštovani su sljedeći principi: svi su bolesnici pregledani klinički (anamneza, fizikalni pregled, potrebni laboratorijski nalazi) i ultrazvukom u reumatološkoj ambulanti *Thalassoterapije* Opatija, specijalne bolnice za medicinsku rehabilitaciju bolesti srca, pluća i reumatizma. Ultrazvuk je učinjen kao potvrda sigurne i/ili u slučaju nesigurne kliničke dijagnoze, te zbog ocjene njegove vrijednosti u odnosu prema radiološkom nalazu, kompjutoriziranoj tomografiji, magnetskoj rezonanciji, artroskopiji ili artrografiji. Pregledi su bili ponavljani, ovisno o prirodi i toku bolesti nakon dva tjedna, mjesec dana, tri mjeseca ili šest mjeseci. U slučaju nepovoljnog toka bolesti ili egzacerbacije procesa, pretraga se češće ponavljala.

Pri kliničkom pregledu praćeni parametri bili su: palpatorna i motilitetna bolnost koljena, opseg pokreta i oteklina zgloba. Jačina bola određivana je po vizualnoj analognoj skali (VAS). Stupanj oteklina koljena određivan je na sljedeći način: 0 = bez oteklina, 1 = lagana oteklina; 2 = umjerena oteklina, 3 = jaka oteklina. U bolesnika koji su bolovali ili u kojih je postojala sumnja na upalni reumatizam, određeni su osnovni laboratorijski nalazi: SE, kompletna krvna slika (KKS), urati, Waaler Rose, CRP.

Parametri praćeni kod ultrazvučnog istraživanja specifični su za pojedinu regiju. Pregled koljena obavlja se točno definiranim redoslijedom: suprapatelarno, prepatelarno, medijalno, lateralno, infrapatelarno, stražnja strana. Ispituje se eventualna ispunjenost suprapatelarnog i infrapatelarnog recessusa, debljina zglobne hrskavice (o suženju zglobne hrskavice govorili smo kada je širina zglobnog prostora bila ($\geq 1,3$ mm), oština rubova zglob-

ne pukotine, kontinuitet ligamentarnog sustava. Debljina zglobne hrskavice određuje se na tri tipična mjesta (lateralni i medijalni epikondil te središnja točka). U poplitealnoj regiji prisutnost/odsutnost poplitealne ciste, veličina poplitealne ciste.

Statistička značajnost razlika dobivenih podataka testirana je Hi-kvadrat testom.

REZULTATI

Pregledana su 32 bolesnika s oteklinom koljena. Promatrana je skupina bila prosječne životne dobi 47,5 godina $\pm 14,5$ ($\pm 1SD$). Srednja životna dob muškaraca bila je 47,7 $\pm 14,1$ godina, a žena 47,3 $\pm 14,7$ godina.

Od 32 bolesnika s oteklinom koljena, 19 (59%) ih je imalo reumatoidni artritis, 8 je bolesnika bolovalo od psorijatičnog artritisa, u 3 bolesnika postojao je ankilozantni spondilitis, a u 2 bolesnika seronegativna spondilartropatija (jedan od njih s dijagnozom Mb. Reiter). Uputna dijagnoza u 7 bolesnika bila je sinovitis sa sumnjom da se radi o nekom obliku upalnog reumatizma (tablica 1.).

Tablica 1. Prikaz bolesnika s oteklinom koljena, ovisno o osnovnoj bolesti

Table 1. Review of patients with knee swelling, depending on primary illness

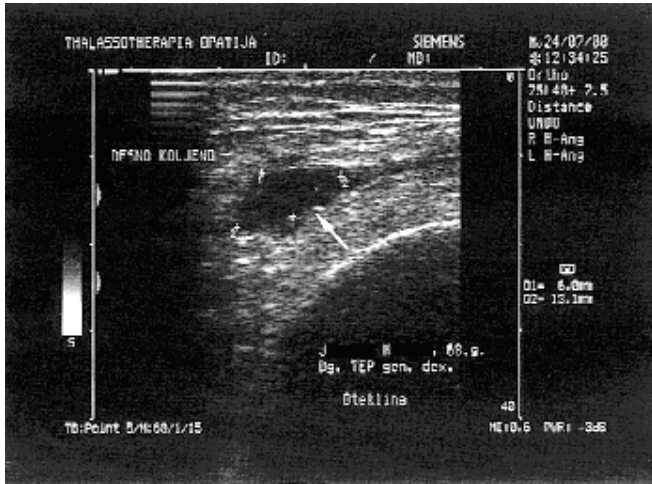
DIJAGNOZA	ŽENE	MUŠKARCI	UKUPNO
R.A.	15 (47%)	4 (12%)	19 (59%)
A.S.	—	3 (9%)	3 (9%)
PsA	3 (9%)	5 (17%)	8 (26%)
Sinovitis seroneg.	1 (3%)	1 (3%)	2 (6%)
UKUPNO:	19 (59%)	13 (41%)	32(100%)

Legenda: R.A. = reumatoidni artritis, A.S. = ankilozantni spondilitis, PsA = psorijatični artritis

Rezultati ultrazvučne pretrage u bolesnika s oteklinom koljena

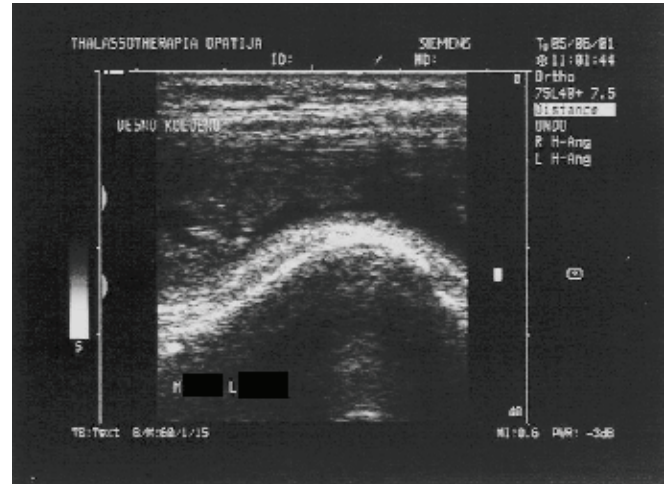
U promatranoj skupini od 32 bolesnika, ultrazvučni nalaz bio je patološki u 29 (91%) od 32 bolesnika, a uređan u 3 (9%) bolesnika. Patološki ultrazvučni nalaz našao se u 21 bolesnika u obliku izljeva, i to u 7 bolesnika izljev u zglob (slika 1.), u 6 bolesnika ispunjem suprapatelarni recessus (slika 2.), te u preostalih 8 bolesnika kombinirano izljev u zglobnu pukotinu i ispunjen recessus. U 5 bolesnika otkrili smo zadebljanje sinovije (slika 3. i 4.), dok smo u 2 bolesnika našli degenerativne promjene (slika 5.). U jedne se bolesnice ultrazvukom uočila neoštro ograničena tvorba suspektne na tumor. U 8 od 32 bolesnika s nekim oblikom upalnog reumatizma (6 bolesnika s reumatoidnim artritismom, 2 bolesnika s psorijatičnim artritismom) nađene su erozivne promjene (tablica 2.). U 6 bolesnika ultrazvukom je nađena Bakerova cista (slika 6.).

Klinički i ultrazvučni nalazi podudarali su se u 19 (59%) od 32 bolesnika. Od toga u 11 bolesnika klinički



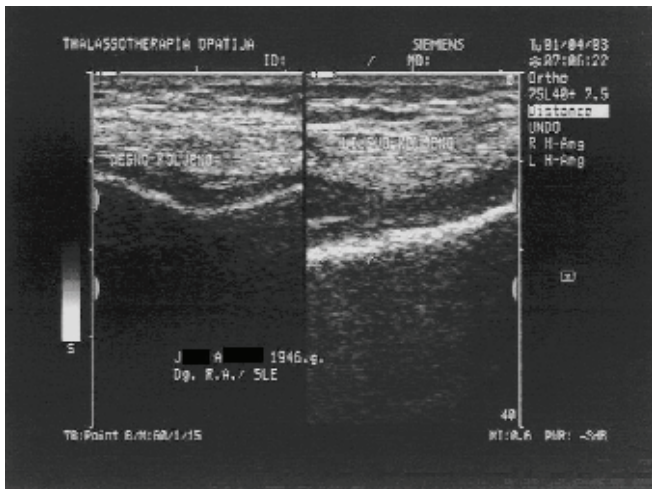
Slika 1. Ispunjen suprapatelarni recesus u bolesnice s implantiranom totalnom endoprotezom koljena (dva tjedna nakon operativnog zahvata). Bolesnica boluje od reumatoidnog artritisa.

Figure 1 Filled suprapatellar recessus in a female patient with the implanted total endoprosthesis of the knee (two weeks after the surgical intervention). The patient suffers from rheumatoid arthritis.



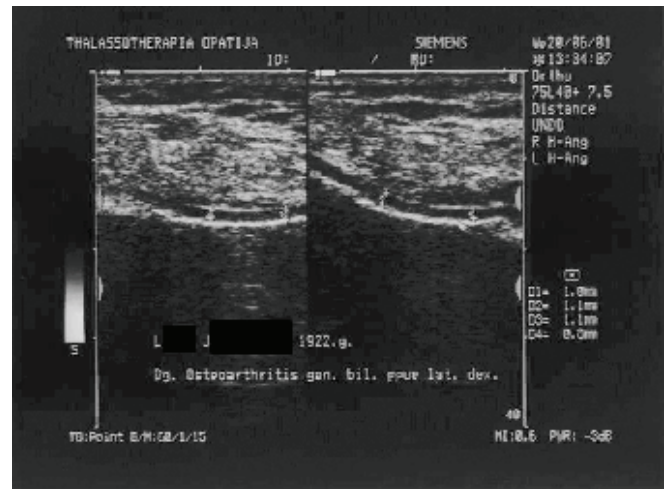
Slika 4. Obilni panus u bolesnice s reumatoidnim artritismom (suprapatelarni pristup)

Figure 4 Profuse panus in a female patient with rheumatoid arthritis (suprapatellar approach)



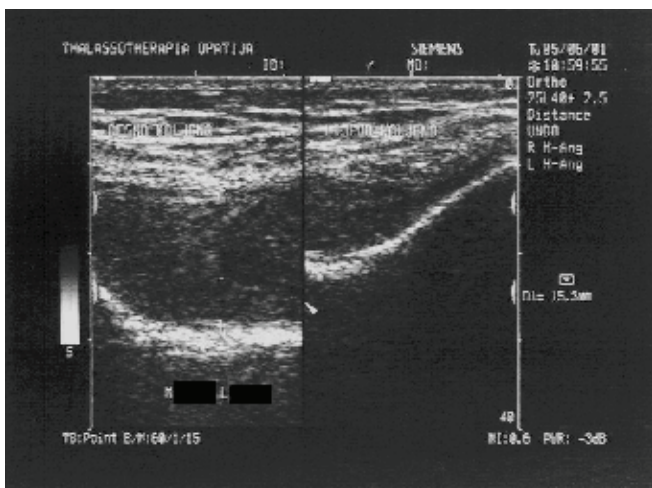
Slika 2. Izljev u zglobnu šupljinu lijevog koljena u bolesnice s miješanom bolesti veziva (reumatoidni artritis/sistemska lupus eritematodes)

Figure 2 Outflow into the articular cavity of the left knee in a female patient with the mixed illness of connective tissue (rheumatoid arthritis/systemic lupus eritematodes)



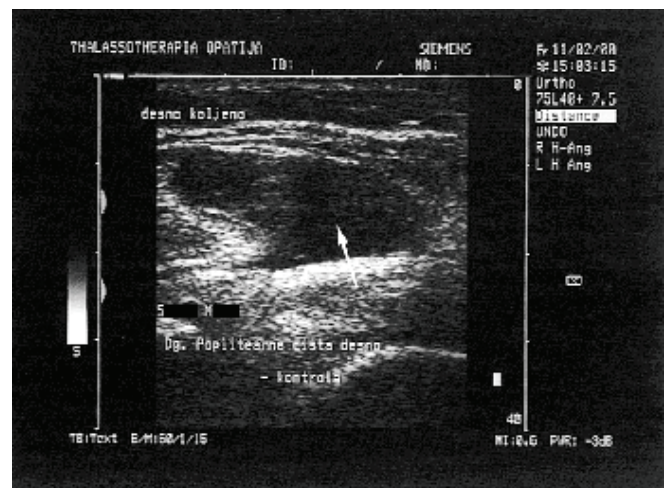
Slika 5. Obostrano sužena zglobna pukotina

Figure 5 Two-sidedly narrowed articular fissure



Slika 3. Zadebljanje sinovije i izljev u bolesnice s reumatoidnim artritismom

Figure 3 Synovitic thickening and the outflow in a female patient with rheumatoid arthritis



Slika 6. Bakerova cista u bolesnice s reumatoidnim artritismom

Figure 6 Baker cyst in a female patient with rheumatoid arthritis

Tablica 2. Prikaz ultrazvučnog nalaza u bolesnika s oteklinom koljena prema uputnoj dijagnozi
Table 2 Review of ultrasonic results in patients with knee swelling according to the referral diagnosis

DIJAGNOZA	b.o.	sužena zglobna pukotina	erozije	panus	izljev u recesus	izljev	solidna formacija
R.A.	–	3	6	4	5	5	–
PsA	–	1	2	–	1	1	–
AS	1	2	–	–	–	1	–
SpA	1	–	–	1	–	2	–
Synovitis	1	–	–	–	4	2	1

Legenda: R.A. = reumatoidni artritis; PsA = psorijatični artritis; A.S. = ankilozantni spondilitis; SpA = spondilartropatija

Tablica 3. Prikaz radioloških nalaza u bolesnika s oteklinom koljena
Table 3 Review of radiological results in patients with knee swelling

RADIOLOŠKI NALAZ	REZULTAT	ULTRAZVUČNI NALAZ	REZULTAT
uredan nalaz	13	uredan nalaz	3
erozivne promjene	11	erozivne promjene	8
degenerativne promjene	7	degenerativne promjene	6
tumorozna tvorba	1	tumorozna tvorba	1

Radiološki nalaz/ultrazvučni X2 (DF=1) = 8,3333 p = 0,0038

se dijagnosticirao izljev, što je ultrazvučno dokazano. U 5 bolesnika klinički se posumnjalo na sinovijalno zadebljanje, što je ultrazvukom potvrđeno. U 3 bolesnika oba su nalaza bila uredna.

Rezultati radiološke pretrage u bolesnika s oteklinom koljena

U svih je bolesnika učinjen standardni radiogram koljena (tablica 3.). U 11 bolesnika radiološki je nalaz upućivao na destruktivne promjene u sklopu upalnog procesa, a u 7 se bolesnika radilo o degenerativnim promjenama. U jedne je bolesnice postavljena sumnja na tumorski proces. U bolesnice s radiološkim nalazom suspektim za tumor, ultrazvučno se našlo područje heterogene ehostrukture neoštro ograničeno od kosti. Daljnjom obradom dijagnosticiran je metastatski proces. Oba su nalaza bila uredna u 13 bolesnika.

Artroskopija je učinjena u 2 bolesnika. Nalaz se podudarao s ultrazvučnim nalazom u oba bolesnika. U bolesnice s ultrazvučno registriranim zadebljanjem sinovije učinjena je sinovijektomija.

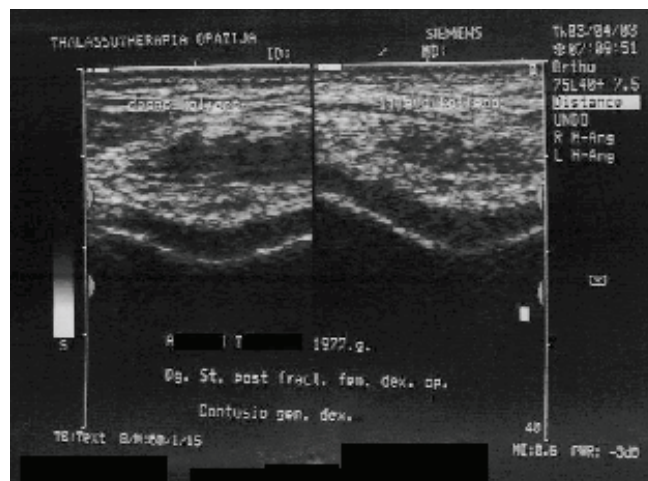
Rezultati ultrazvučne pretrage u kontrolnoj skupini

U kontrolnoj skupini pregledano je 30 bolesnika (16 žena i 14 muškaraca) bez kliničkih tegoba u koljenu. Prosječna životna dob ispitanika bila je $45,2 \pm 14,1$ godine. Od 30 bolesnika kontrolne skupine, u 17 (57%) ultrazvukom su utvrđene početne degenerativne pro-

mjene, tj. neoštri rub zglobne pukotine i početno suženje zglobne pukotine (širina zglobne pukotine 1,2 do 1,5 mm – slika 20.). U preostalih 13 (43%) bolesnika ultrazvučni je nalaz bio uredan (tablica 4., slika 7.).

Tablica 4. Ultrazvučni nalaz u kontrolnoj skupini
Table 4 Ultrasonic results in the control group

ULTRAZVUČNI NALAZ	UKUPNO
suženje zglobne pukotine	17
uredan nalaz	13



Slika 7. Uredan nalaz koljena
Figure 7 Normal findings of a knee

RASPRAVA

Već u radu P. L. Cooperberga i suradnika pod naslovom *Gray scale Ultrasound in the Evaluation of Rheumatoid Arthritis of the Knee*, objavljenom 1978. godine,⁸ nalazimo podatke koji govore o velikim mogućnostima ultrazvuka u dijagnostici upalno promijenjenog koljena, posebno kada je riječ o detekciji izljeva u suprapatelarnoj burzi, izljeva u zglobnoj pukotini, ili pak zadebljanju sinovije. Iako se služe aparatima slabije rezolucije i sondom od 5 MHz, upućuju na mnogo veće mogućnosti ultrazvučne dijagnostike, u odnosu prema radiološkom nalazu, kada je riječ o upalnim bolestima, prije svega o reumatoidnom artritisu.

Hammer, Mielke i Wagener⁹ uspoređuju nalaze dobivene ultrazvučnim pregledom i MR u 5 bolesnika s reumatoidnim artritisom te u 3 bolesnika s ankilozantnim spondilitisom. Na osnovi dobivenih rezultata zaključuju da su i jedna i druga metoda daleko osjetljivije i prikladnije u dijagnostici ranih promjena na zglobu koljena, prije svega kada se govori o izljevu u koljenski zglob, izljevu u suprapatelarnu burzu ili pak bujanju sinovije od radiološkog nalaza. Prednost daju ultrazvuku koji je jeftinija i jednostavnija dijagnostička metoda.

Tijekom našeg istraživanja došli smo do spoznaje da se ultrazvukom može dobro dijagnosticirati izljev u zglobu. To je od posebne važnosti kada je fizikalni nalaz nesiguran zbog male količine tekućine, u adipoznih osoba ili kod zadebljanja sinovijalne membrane. Izljev se najbolje uočava suprapatelarno, tj. u suprapatelarnom recesusu. Može se pratiti kao trokutasta anehogena zona. Može se uočiti i infrapatelarno, ispod Hoffinoga masnog tkiva i iznad femoralnog kondila, te straga. Obilan izljev može komprimirati stijenku krvnih žila. Karakter ehogenosti izljeva ovisi o količini fibrina u samom izljevu. To onemogućuje sigurnu kvantitativnu analizu.

Pitanje osteoartritisa i promjena na hrskavici koljena česta su tema istraživanja. Želja je liječnika pravodobno uočiti promjene na hrskavici te ih povezati s nekim precipitirajućim faktorom. S tim u vezi provedena je studija autora R. L. Karvonen i suradnika¹⁰ 1994., a rezultati su objavljeni u članku: *Factors Affecting Articular Cartilage Thickness in Osteoarthritis and Aging*. Autori navode da je debljina hrskavice određivana MR-om i ultrazvučno, a dobiveni su se rezultati uspoređivali. Nalazi su se podudarali u razmjerno visokom postotku. Iste godine J. S. Jurvelin i suradnici istražuju mogućnost mjerenja debljine zglobne hrskavice.¹¹ Svoje rezultate objavljuju u članku *Comparison of Optical, Needle Probe and Ultrasonic Techniques for the Measurement of Articular Cartilage Thickness*. Eksperiment je obavljen na koljenima pasa i goveda. Došli su do zaključka da rezultati dobiveni s pomoću prvih dviju metoda dobro koreliraju s nalazom dobivenim ultrazvučnim pregledom. Slične zaključke donosi skupina autora pod vodstvom K. Jonssona u članku *Precision of Hyaline Cartilage Thickness Measurements*.¹² Tijekom 1999. J. Q. Yao i B. B. Seedhom objavljuju u časopisu *Rheumatology* članak pod naslovom *Ultrasonic Measurement of the Thickness of*

Human Articular Cartilage in situ i iznose rezultate posve oprečne prethodno navedenima.¹³ Autori zaključuju da ultrazvuk nije metoda izbora za određivanje debljine zglobne hrskavice, a kao alternativnu metodu (minimalno invazivnu) nude tehniku iglom.

Početne degenerativne promjene na zglobu manifestiraju se prije svega promjenama na zglobnoj hrskavici. Preporuča se mjerenje debljine zglobne hrskavice na femoralnim kondilima pri punoj fleksiji koljena. Tako se dobije prikaz dijelova zgloba koji su najopterećeniji te se zbog toga na tim mjestima degenerativne promjene najranije javljaju. Iako se prema podacima iz literature na osnovi ultrazvučnog nalaza ne bi mogla uvijek sa sigurnošću procijeniti debljina zglobne hrskavice koljena, naše su spoznaje pozitivne. Na osnovi našeg, doduše, skromnog iskustva, u 8 bolesnika koji su se žalili na bolove i povremeno oticanje koljena u naporu, zatražena je dopunska radiološka obrada koja je potvrdila ultrazvučni nalaz smanjenja debljine zglobne hrskavice. Prema našim spoznajama, ultrazvuk je izvrsna *screening*-metoda u dijagnosticiranju osteoartritisa. Ultrazvukom je moguće praćenje promjena na hrskavici te mjerenje njezine debljine na tipičnim mjestima. Na temelju ultrazvučnog nalaza može se posumnjati na osteoartritis, ali što je, prema našem mišljenju, značajnije, može se pratiti tok bolesti i njezine moguće komplikacije. Kada se govori o komplikacijama, prije svega se misli na izljev u zglobnu pukotinu ili pak u recesuse, kao znak dekompenzacije koljena.

Burze i ciste lako su dostupne ultrazvučnoj pretrazi. Od posebne je važnosti ultrazvuk u dijagnostici Bakerove i drugih oblika poplitearne ciste, patelarne i infrapatelarne burze, ciste lateralnog meniska, te ganglion. Od praktičke je važnosti dijagnostika Bakerove ciste, posebno na neki drugi oblik poplitearne ciste. Može se dobiti uvid u njezin smještaj, odnos prema ostalim okolnim strukturama te komunikacija sa zglobnim prostorom. Na osnovi dobivenih podataka, može se postaviti diferencijalna dijagnoza prema aneurizmi ili tromboflebitisu. Poželjno je izmjeriti veličinu ciste. Pod kontrolom ultrazvuka može se izvesti punkcija sadržaja ciste. Primjena ultrazvuka u dijagnostičke svrhe, kada je riječ o Bakerovoj cisti, posebno je važna kod pretilih osoba te palpatorno nesigurnog nalaza.

Posljednje desetljeće 20. stoljeća u znaku je sve šire primjene ultrazvuka u reumatologiji. U stručnim časopisima nalazimo mnogobrojne članke koji upućuju na važnost ultrazvuka u dijagnostici i praćenju reumatoloških bolesnika. Značajna je njegova uloga u ispitivanju mekih struktura i detekciji tekućih kolekcija. Sve se više ističe mogućnost vizualizacije zglobne površine te mogućnost promatranja promjena (ponajprije destrukcije) hrskavice i subhondralnog dijela kosti. Time se ističe značenje ultrazvuka pri ranoj detekciji erozije u bolesnika s upalnim reumatizmom, mnogo prije nego što se mogu uočiti radiološki, ili čak i magnetskom rezonancijom.¹⁴

Danas je stav vodećih svjetskih reumatologa da se u bolesnika s upalnim reumatizmom, ponajprije s reuma-

toidnim artritismom, treba što ranije započeti s lijekovima kojima modificiramo tok bolesti (DMARD). Eminentni reumatolozi poput P. Emerija, uvijek ističu sustavni karakter upalnih reumatskih bolesti. Mnoge studije sugeriraju višu smrtnost u bolesnika s reumatoidnim artritismom u odnosu prema općoj populaciji. Najčešći su uzrok smrtnosti kardiovaskularne bolesti (40 do 50%).¹⁵ Time se ističe značenje ranog uvođenja bazične terapije. Zna se da svoju agresivnost bolest iskaže već na samom početku, a uz kliničku sliku, važan je i neki objektivni dokaz postojanja ranih destruktivnih promjena.¹⁶

Danas dostupne dijagnostičke pretrage jesu radiološki nalaz, ultrazvuk i magnetska rezonancija. Radiološki nalaz je standardna dijagnostička pretraga, no slabo osjetljiva kada je riječ o detekciji ranih erozivnih promjena. Uvriježeno je mišljenje da se visokofrekventnim ultrazvučnim sondama (sondama frekvencije 10 do 22 MHz) i doppler-tehnikom može rano uočiti destrukcija, znatno prije nego drugim, standardnim dijagnostičkim metodama. Ultrazvuk je (bilo da se radi o primjeni standardnog B-moda i/ili pretrage *dopplerom* s kontrastnim sredstvom ili bez njega) osjetljiva dijagnostička metoda u otkrivanju erozija, sinovijalnog panusa, izljeva i tenosinovitisa. Usporedimo li osjetljivost radiografije, magnetske rezonancije i ultrazvuka, značajnu prednost ima magnetska rezonancija. Prednost je ultrazvuka u mogućnosti dinamičnog promatranja, mobilnosti aparata, u izostanku ionizirajućeg zračenja i, što nije nimalo zanemarivo, cijeni. Nedostatak ultrazvuka je u tome što je uspješnost vezana uz stručnost osobe koja pretragu provodi, a ovisi i o sofisticiranosti korištenog aparata. Gotovo se svi autori slažu da ultrazvučni nalaz visoko korelira kliničkim parametrima aktivnosti bolesti.^{17,18}

Prema nekim autorima, veoma je važno uočavanje i praćenje debljine sinovijalne membrane u klinički inaktivnom artritismu kao pokazatelju ostatne upalne aktivnosti te povećanja rizika za relaps osnovne bolesti.¹⁸

Na osnovi tih saznanja, i mi u svakog bolesnika sa sinovijalnim zadebljanjem mjerimo debljinu sinovijalne membrane i pratimo je duži period, što je osobito važno u slučajevima kada se ono klinički ne uočava.

ZAKLJUČAK

Na osnovi prethodno navedenih podataka može se izdvojiti sljedeće: ultrazvuk je dao više podataka od kliničkog pregleda u 53% bolesnika s oteklinom koljena, i time upotpunio prvobitni klinički nalaz. Modificirana je prvobitna dijagnoza u 4 bolesnika. U 2 bolesnika otkriveno je suženje zglobne pukotine, a u preostala 2 erozivne promjene. Zahvaljujući ultrazvučnom nalazu, dobivena je posve druga dijagnoza u 4 od 32 bolesnika. U jednog bolesnika s reumatoidnim artritismom uočeno je izrazito suženje zglobne pukotine u smislu degenerativnih promjena, u 2 se bolesnika sa suženjem zglobne pukotine vidio ispunjen recessus kao posljedica dekompenziranog osteoartritisa koljena, a u jedne bolesnice bez vidljive oteklina koljena registrirao se ispunjen gornji recessus. Na temelju ultrazvučnog nalaza, jedna je

bolesnica od 32 promatrana bolesnika upućena na dodatnu pretragu. Osjetljivost ultrazvučne pretrage bila je 86%, specifičnost 75%, a točnost 85%. Ultrazvuk se pokazao statistički značajnom dijagnostičkom pretragom pri otkrivanju patoloških promjena u bolesnika s oteklinom koljena. U 17 bolesnika na osnovi ultrazvučnog nalaza promijenjen je terapijski pristup: u 9 bolesnika je promijenjena (intenzivirana) medikamentozna terapija, u 8 bolesnika obavljena je punkcija sadržaja iz koljena i lokalno apliciran lijek.

Ultrazvučni nalaz pokazao se kao veoma značajan u bolesnika s upalnim reumatizmom. To se posebno odnosi na bolesnike s reumatoidnim i psorijatičnim artritismom i s kliničkom slikom sinovitisa još nedovoljno definirane etiologije (tablica 2.), u detekciji izljeva, suženja zglobne pukotine te posebno erozivnih promjena u bolesnika s reumatoidnim i psorijatičnim artritismom kao važnim dijagnostičkim, ali i prognostičkim znakom (tablica 5.).

Tablica 5. Prikaz ultrazvučnog nalaza u promatranoj skupini bolesnika s nekim oblikom upalnog reumatizma i u kontrolnoj skupini
Table 5 Review of ultrasonic results in the observed group of patients with a form of inflammatory rheumatism and in the control group

ULTRAZVUČNI NALAZ	BOLESNICI	KONTROLA
uredan nalaz	3 (9%)	13 (43%)
suženje zglobne pukotine	6 (19%)	17 (57%)
erozije	8 (25%)	–
izljev u recessus	10 (31%)	–
izljev u zglob	11 (34%)	–
solidna formacija	1 (3%)	–

Radiološki nalaz/ultrazvučni X2 (DF=1) = 8,3333 p = 0,0038

LITERATURA

1. Matasović T i sur. Diagnostic ultrasound of locomotor system. Zagreb: Školska knjiga 1990.
2. Matasović T i sur. Ultrazvučna dijagnostika sustava organa za kretanje. Zagreb: Školska knjiga 1988.
3. Merk H. Possibilities for using sonography for the locomotor system. Beitr Orthop. Traumatol 1986; 33 (7): 54-74.
4. Futami F, Kasahara Y, Suzuki S i sur. Ultrasonography in transient synovitis and early Perthes disease. J. Bone Joint Surg. (Br.) 1991; 73 - B : 635-9.
5. Bachaus M, Brumester GR, Gerber T i sur. Guidelines for Musculoskeletal ultrasound in rheumatology. Annals of the Rheumatic Diseases 2001. Vol. 60; No7: 641-49.
6. Ramach W, Kratochwil A. Die Ultraschalldiagnostik in der Orthopedie in Ultraschalldiagnostik. Ed. A. Wien : Kratochwil and Reinhold 1977.
7. Balint P, Sturrock RD. Musculoskeletal ultrasound imaging: a new diagnostic tool for the rheumatologist? Br. J. Rheumatol 1997; 36: 1141.
8. Cooperberg PL, Tsang I, Truelove L, Knickerbocker WY. Gray ultrasound in the Evaluation of Rheumatoid Arthritis of the Knee. Radiology 1978; 126 : 759-63.

9. Hammer M, Mielke H, Wagener P i sur. Sonography and NMR Imaging in Rheumatoid Gonarthrosis. *Scand. J. Rheumatology* 1986; 15 : 157-164.
10. Karvonen RL, Negendank WG, Teitge RA i sur. Factors Affecting Articular Cartilage Thickness in Osteoarthritis and Aging. *The Journal of Rheumatology* 1994; 21 : 1310-18.
11. Jurvelin JJ, Rasanen T, Kolmonen P, Lyyra T. Comparison of Optical, Needle Probe and Ultrasonic Techniques for the Measurement of Articular Cartilage Thickness. *J. Biomechanics* 1995; 28 : 231 - 5.
12. Jonsson K, Buckwalter K, Helvie M i sur. Precision of hyaline cartilage thickness measurements. *Acta Radiologica* 1992; 33: 234-39.
13. Yao JQ, Seedhom BB. Ultrasonic measurement of the thickness articular cartilage in situ. *Rheumatology* 1999; 38:1269.
14. Klocke R, Glow D, Cox N, Blake DR. Sonographic erosions of the rheumatoid little toe. *Annals of the Rheumatic Diseases* 2001. Vol. 60. No 9: 896-89.
15. Emery P, Breedveld FC, Dougados M, Kalden JR i sur. Early referral recommendation for newly diagnosed rheumatoid arthritis: evidence based development of a clinical guide. *Annals of the Rheumatic Diseases* 2002. Vol. 61. No 4.: 290-97.
16. Goodson N, Symmons D. Rheumatoid arthritis in women: still associated with an increased mortality. *Annals of the Rheumatic Diseases* 2002. Vol. 61. No 11: 955-56.
17. Ostergaard M, Szkuldlarek M. Imaging in rheumatoid arthritis – why MRI and ultrasonography can no longer be ignored. *Scandinavian Journal of Rheumatology* 2003; Vol. 32. No 2: 63-73.
18. Frosch M, Foell D, Ganser G, Roth J. Arthrosonography of hip and knee joints in the follow up of juvenile rheumatoid arthritis. *Annals of the Rheumatic Diseases*. 2003; Vol 62. No 3: 242-44.