

# LIJEČENJE INFICIRANIH PSEUDOARTROZA TIBIJE S KOŠTANIM DEFEKTOM METODOM CENTRALNOG POLAGANJA PRESATKA

---

**Rubinić, Dušan; Gulan, Gordan; Sušanj, Ranko; Salamon, Ratko**

*Source / Izvornik:* **Medicina, 2003, 40, 84 - 87**

**Journal article, Published version**

**Rad u časopisu, Objavljena verzija rada (izdavačev PDF)**

*Permanent link / Trajna poveznica:* <https://urn.nsk.hr/urn:nbn:hr:184:485185>

*Rights / Prava:* [In copyright](#)/[Zaštićeno autorskim pravom.](#)

*Download date / Datum preuzimanja:* **2024-08-28**



*Repository / Repozitorij:*

[Repository of the University of Rijeka, Faculty of Medicine - FMRI Repository](#)



## LIJEČENJE INFICIRANIH PSEUDOARTROZA TIBIJE S KOŠTANIM DEFEKTOM METODOM CENTRALNOG POLAGANJA PRESATKA

### TREATMENT OF TIBIAL NONUNION WITH INFECTION AND BONE DEFECT WITH METHOD OF CENTRAL GRAFTING

*Dušan Rubinić, Gordan Gulan, Ranko Sušanj, Željko Butorac, Ratko Salamon*

#### SAŽETAK

Modificiranom tehnikom "centralnoga graftinga", koja se sastoji u polaganju autolognoga koštanog presatka na prednju stranu interosalne membrane, liječili smo deset bolesnika s inficiranom pseudoartrozom tibije i koštanim defektom. U svih je bolesnika stvorena tibiofibularna sinostoza koja je mehanički i funkcionalno udovoljavala svakodnevnim aktivnostima.

*KLJUČNE RIJEČI:* inficirana pseudoartroza, koštani defekt, tibija

#### ABSTRACT

By modified techniques of central grafting we treated ten patients with persistent tibial nonunion with infection and bone defect. The technique involves placement of autogenous corticocancellous bone from the iliac crest on the anterior surface to the interosseal membrane with the aim to create a tibiofibular synostosis. New-formed bones mass was able to fulfill mechanically and functionally the demand of every day living activity

*KEY WORDS:* tibial nonunion, infection, bone defect

#### UVOD

Liječenje pseudoartroza tibije, osobito uz nazočnost infekcije i defekta kosti, veoma je zahtjevno, ishod neizvjestan, a nerijetko završava i amputacijom ekstremiteta. U ovom radu iznosimo rezultate liječenja takvih bolesnika modificiranom metodom tzv. centralnoga graftinga, koju su prvi opisali Rijnberg i sur. 1993. godine.<sup>1</sup>

#### PACIJENTI I METODE

U razdoblju 1991.–1998. godine liječili smo 10 bolesnika s inficiranom pseudoartrozom tibije uz defekt kosti. Pet bolesnika imalo je opsežan defekt mekih tkiva. Prosječna veličina koštanog defekta iznosila je 4 cm (2–7). U svih bolesnika radilo se o ozljedi izazvanoj ranjavanjem u ratnim uvjetima. Svi bolesnici bili su muškarci prosječne dobi od 30 godina (22–51). Osam bolesnika došlo je iz drugih ustanova, a prosječno vrijeme proteklo od ozljeđivanja iznosilo je 14 mjeseci (2–20). Dva bolesnika primarno su zbrinuta u lovranskoj klinici te primarno liječena metodom centralnoga polaganja ko-

štanog presatka. Bolesnici iz drugih ustanova bili su prethodno operacijski liječeni više puta. Četiri bolesnika primarno su bila liječena postavljanjem vanjskog fiksatora, dvojica bolesnika AO pločom, a dvojici je bila savjetovana amputacija. Pri prijemu u kliniku osam bolesnika imalo je aktivni osteomijelitis s fistulom i purulentnim iscjetkom, a dvojica su imala kontaminiranu ranu s opsežnim defektom mekih tkiva. Koža potkoljenice u svih bolesnika bila je atrofična, tamnije pigmentirana i ožiljkasto promijenjena, osobito s prednje i medialne strane. Liječenje se provodilo u dvije faze. U prvoj je fazi uklonjen sav osteosintetski materijal te nekrotično tkivo i dijelovi kosti unatoč tome što su tako nastajali i veći koštani defekti. U bolesnika s defektom mekih tkiva rana je nakon nekrektomije ostala otvorena te se svaki dan previjala uz upotrebu spužvica natopljenih u razrijeđenom antiseptiku. Po pojavi granulacija i sterilnog brisa rane, učinjen je režanj prema Tirschu, odnosno muskulokutani režanj kod većih defekata. Noga je postavljena u gipsanu longetu. Svi su bolesnici dobivali antibiotsku terapiju prema antibiogramu. Nakon prihvaćanja režnja te nestanka svih kliničkih i laboratorijskih znakova infekcije, prešlo se na drugu fazu liječenja koja se sastojala od uzimanja autolognoga koštanog presatka s područja criste iliaice te njegovo polaganje na koštani defekt.

Ustanova: Klinika za ortopediju Lovran

Prispjelo: 3.3.2003.

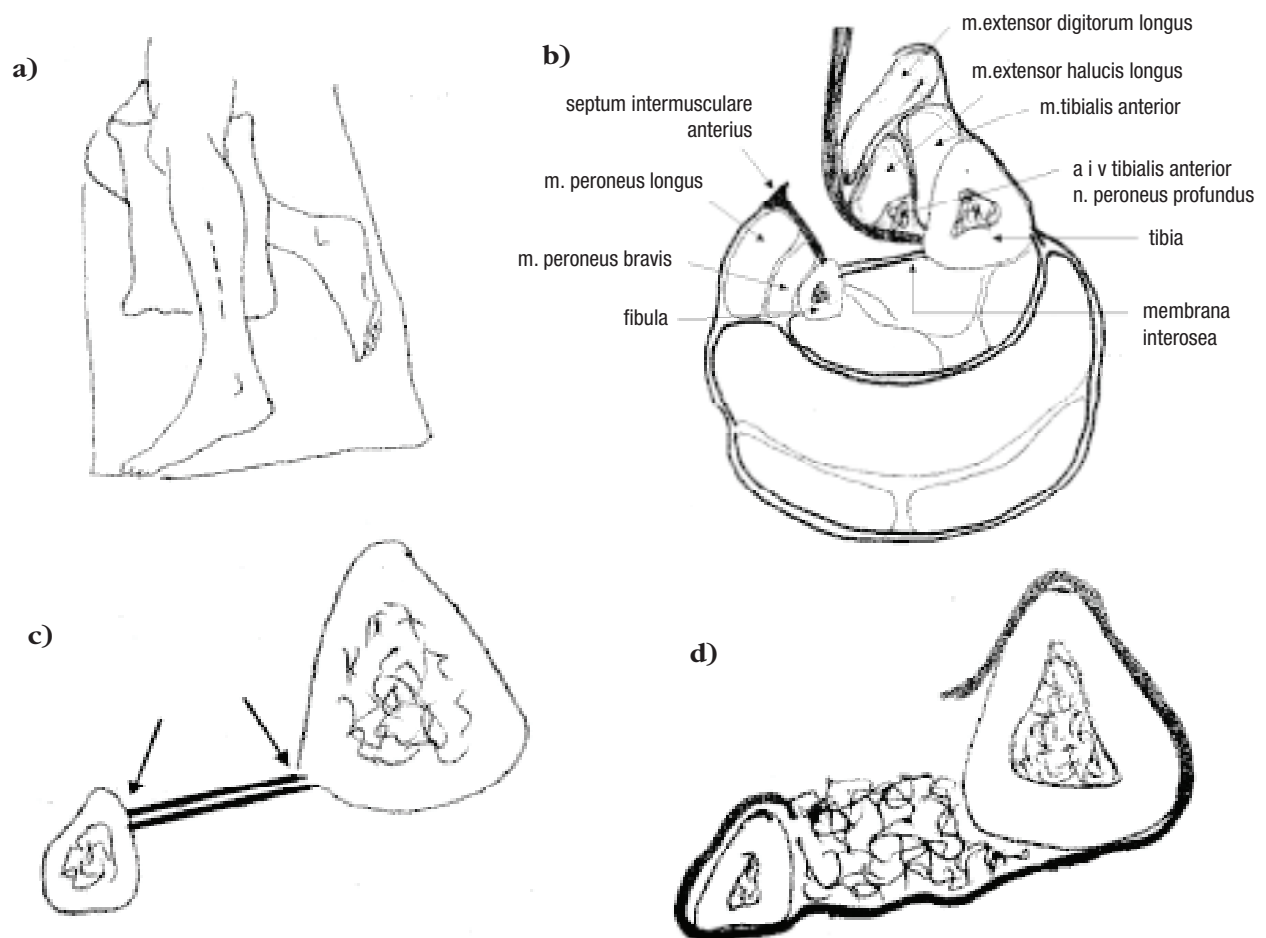
Prihvaćeno: 1.3.2003.

Adresa za dopisivanje: Dušan Rubinić, dr. med., Klinika za ortopediju Lovran, M. Tita 1, 51415 Lovran. Tel.: 051 291 122, Faks: 051 292 098,

KIRURŠKA TEHNIKA<sup>1</sup>

Bolesnici su položeni na stol s jastukom između nogu. Sterilno pokrivanje obavljeno je tako da omogući pristup na potkoljenicu i na cristu iliacu. Tijekom operacije nije korištena Esmarkova poveska. Rez kože postavljen je paralelno i nešto ispred fibule (slika 1.). Ako rez ide čitavom duljinom potkoljenice, treba paziti da se ne ozlijede n. peroneus superficialis i n. peroneus communis. Slijedi incizija fascije istom duljinom i u istoj crti s rezom kože. Tupim prepariranjem pronade se prostor između peronealne muskulature i m. extensor digitorum, kroz koji se pristupi na fibulu i interosalan membranu. Odignu se položaj mišića s interosalne membrane i pristupi se na lateralni rub tibije. N. peroneus profundus i krvne žile koje se nalaze s prednje strane membrane zajedno sa m. extenzor digitorumom odignu se ventralno. Učini se incizija periosta na tibiji odmah ispred polazišta interosalne membrane i membrana se zajedno s periostom u jednom sloju odigne s dorzolateralnog ruba i stražnje površine tibije. Na fibuli se napravi incizija interosalne membrane odmah uz njezi-

no hvatište, pazeći da se ne ozlijede krvne žile koje se nalaze u tom području. Interosalna membrana i periost odignut s tibije pomaknu se posteriorno i odigne se preostali periost koji se nalazi na lateralnoj površini tibije. Time je stvoren prostor lateralno omeđen lateralnim rubom i površinom tibije, straga interosalom membranom i periostom te s lateralne strane fibulom, u koji se polaže autologni kortiko-spongiozni presadak. Lateralna površina tibije i medijalna površina fibule koji omeđuju prostor dekorticiraju se i u prostor se postavi autologni presadak uzet s criste iliace u obliku tankih ljuskića. Nakon toga slijedi oprezno zatvaranje rane uz dreniranje. U bolesnika koji su primarno liječeni tom tehnikom, stabilizacija ulomaka obavljena je postavljanjem vanjskih fiksatora, a u ostalih bolesnika postavljanjem u gipsanu dokoljenu longetu. Bolesnici su hodali u potpunom rasterećenju uz pomoć dvije dolaktične štake. S pojavom prvih rendgenoloških znakova konsolidacije ulomaka i presatka, bolesnicima je dopušteno djelomično opterećenje noge od oko 10 kg, uz progresivno povećanje opterećenja kako se koštani presadak pregrađivao i stvarala se tibiofibularna sinostoza.

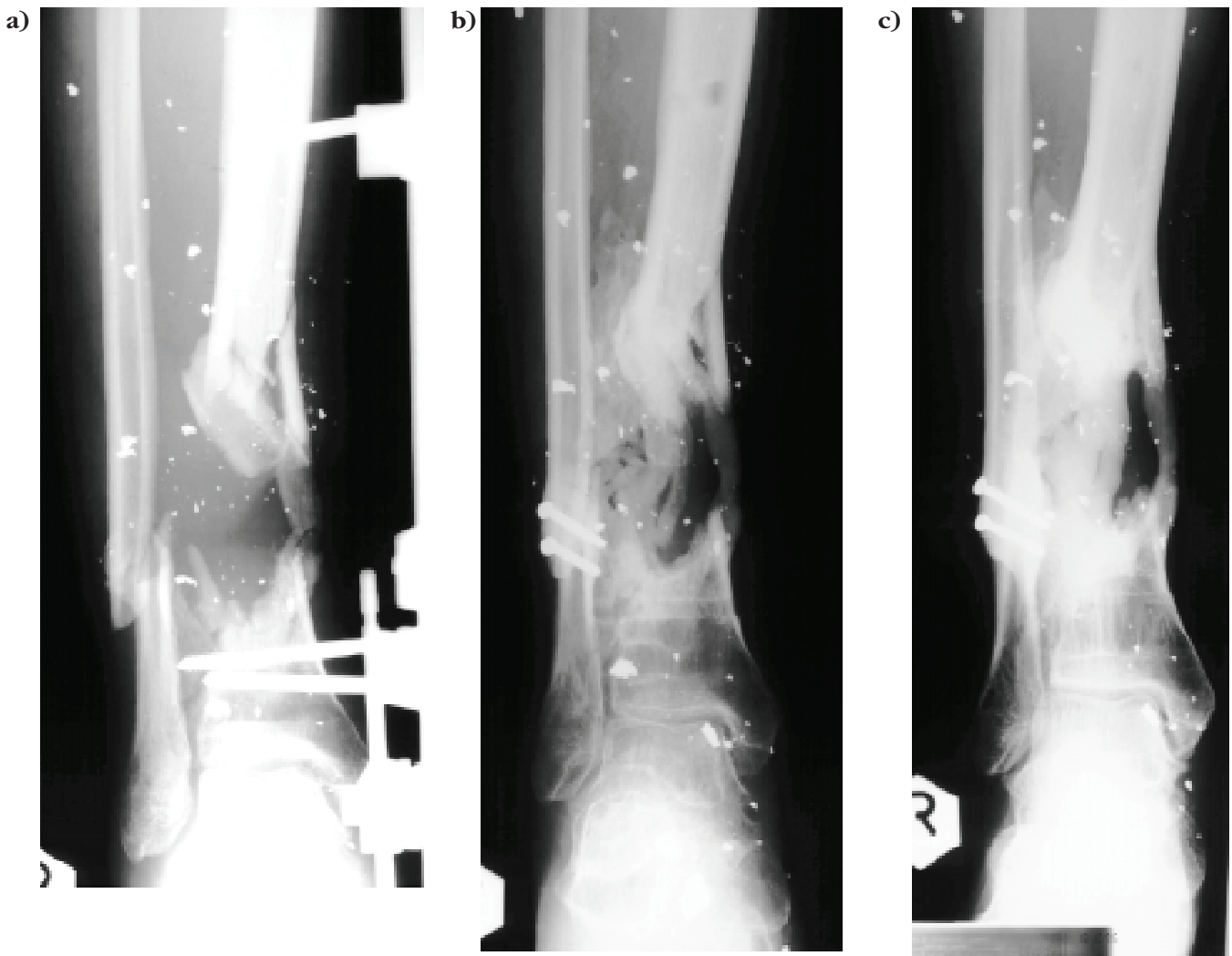


Slika 1. Shema operativne tehnike<sup>1</sup>

a) položaj; b) poprečni presjek potkoljenice s naznačenim pristupom do interosalne membrane, c) mjesta incizije periosta i interosealne membrane, d) centralni prostor stvoren pomicanjem interosealne membrane prema natrag na kraju položen koštani presadak

Figure 1 Diagram of operation<sup>1</sup>

a) position; b) cross section of the proximal tibia with approach; c) sites of incision of the periosteum and interosseous membrane, d) space created by posterior displacement of the interosseous membrane



Slika 2. Dvadesetšestogodišnji pacijent zadobio ozljedu minskoeksplozivnom napravom  
 a) na početku liječenja; b) početna pregradnja koštanog presatka c) početak formiranja centralne tubularne kosti  
 Figure 2 26 year old male injured by explosive ordnance  
 a) initial treatment; b) early graft consolidation; c) late graft consolidation with forming of central tubular bone

## REZULTATI

Kliničko cijeljenje definirali smo kao mogućnost punog opterećenja noge bez ortopedskih pomagala i bez bolova. U devet pacijenata to je postignuto nakon prosječno 9 mjeseci (7–12), Rendgenološki koštano cijeljenje uz potpunu pregradnju presatka postignuto je u svih bolesnika nakon 10–12 mjeseci. Po kliničkom cijeljenju bolesnik se pri hodu služio jednom dolaktičnom štakom do potpunoga rendgenološkog cijeljenja. Samo u jednog bolesnika rana je secernirala do 2 mjeseca nakon operacije s pozitivnim brisom na stafilokokus aureus, te je antibiotska terapija prolongirana. Nakon potpunog cijeljenja rane, bolesnik poslije nije imao nikakvih tegoba. U jednog su bolesnika zbog prijevremene nestabilnosti pinova isti skinuti i kao imobilizacijsko sredstvo postavljen je cirkularni gips, a hodao je u potpunom rasterećenju. U njega se klinička konsolidacija postigla unutar 10, a rendgenološka unutar 12 mjeseci. U jednog bolesnika zabilježen je recurvatum, a u jednoga

antecurvatum potkoljenice od 5 stupnjeva; u ostalih je bolesnika osovina potkoljenice bila uredna. U dva bolesnika došlo je do valgusa, a u tri do varusa u talocruralnom zglobu. Svi bolesnici imali su terminalno ograničenu dorzalnu i plantarnu fleksiju talokruralnog zgloba. U niti jednog bolesnika nije zabilježena nestabilnost gležnja.

## RASPRAVA

Pseudoartroze se veoma često javljaju u potkoljeničnoj kosti, osobito nakon trauma s defektom kosti i mekih tkiva, a nazočnost infekcije produžuje liječenje i rezultat čini neizvjesnim. U takvih bolesnika liječenje traje i više godina, većina ih ima i više operacija pa je potkoljenica obično tanka, atrofične muskulature, ožiljkasto promijenjena i funkcionalno insuficijentna. Dužina i način liječenja obično utječu i na psihičko stanje bolesnika koji postaju utučeni i obeshrabreni.<sup>1</sup>

Za liječenje inficiranih pseudoartroza tibije upotrebljavane su mnoge tehnike kao što je metoda prema Ilizarovu, vaskulariziran fibularni presadak<sup>3</sup>, funkcionalni gips prema Sarmientu,<sup>4</sup> upotreba koštanoga morfogenetskog proteina<sup>5</sup>, intramedularna fiksacija.<sup>6</sup> Milch<sup>7</sup> je 1939. godine prvi objavio stvaranje tibiofibularne sinostoze kao mogućnost liječenja nesrašavanja prijeloma, a Phemister<sup>8</sup> 1947. potvrdio stvaranje tibiofibularne sinostoze upotrebom koštanoga presatka. Otada mnogi autori navode upotrebu autolognoga koštanog presatka kao metodu liječenja inficiranih pseudoartroza tibije. Pristupi na tibiju najčešće su sa stražnje strane potkoljenice, uz postavljanje koštanog presatka na stražnju stranu interesalne membrane.<sup>9-11</sup>

U metodi koju su prvi opisali Rijnberg i sur.,<sup>1</sup> radi se o pristupu na tibiju s lateralne strane kroz tkiva koja su obično bolje očuvana, čak i u slučaju više operacija. Odvajanje dijela periosta i interesalne membrane od tibije i fibule te njezino pomicanje prema straga, stvara prostor dovoljan za odlaganje veće količine koštanih presadaka, te njegovo zadržavanje u prostoru između tibije i fibule (slika 1d). Cilj je cijeljenje na mjestu defekta s pregradnjom presatka i stvaranje kosti koja je položena centralno u području između tibije i fibule odnosno koštanog mosta iznad, ispod defekta ili u njegovoj razini. U originalnoj metodi za stabilizaciju koštanih ulomaka i autori su upotrebljavali cirukularni dokoljeni gips. U većine naših bolesnika nakon postavljanja presatka, proksimalni i distalni ulomak stavljeni su u odgovarajući položaj te su postavljeni vanjski fiksatori. Time se olakšalo održavanje mehaničke osovine potkoljenice, a boljom stabilizacijom ulomaka omogućena je brža pregradnja. Nakon rendgenološke pregradnje presatka ulomci su dovoljno stabilizirani, te se pristupalo vadeњу vanjskih fiksatora i postavljanju cirkularnoga gipsa. Bolesnici su hodali uz pomoć dvije dolaktične štake s opterećenjem noge do 10 kg. Napredovanjem rendgenološke pregradnje povećavalo se opterećenje operirane noge. U bolesnika u kojih je potkoljenica nakon operacije odmah postavljena u gipsanu imobilizaciju, došlo je do poremećaja osovine potkoljenice. Unatoč poremećaju, ekstremit je funkcionalno zadovoljavao svakodnevne potrebe, te dodatne korektivne osteotomije nisu bile potrebne.

#### ZAKLJUČAK

Opisana metoda tehnički je razmjerno jednostavna, sigurna i može se s uspjehom primijeniti bez obzira na

veličinu koštanog defekta ili njegovu visinu. Ako postoji osteomijelitis, nužna je obilna nekrektomija unatoč stvaranju većega koštanog defekta. Ponovne infekcije nisu se pojavljivale djelomično i zbog uporabe minimalnih metalnih implantata ili bez njih. Novostvorena centralna kost u potpunosti udovoljava mehaničkim i funkcionalnim zahtjevima svakodnevnih aktivnosti.

#### LITERATURA

1. Rijnberg WJ, van Linge B. Central grafting for persistent nonunion of the tibia. A lateral approach to the tibia, creating a central compartment. *J Bone Joint Surg* 1993;75(6):926-31
2. Pearson RL, Perry CR. The Ilizarov technique in the treatment of infected tibial nonunions. *Orthop Rev* 1989;18(5):609-13.
3. Amr SM, El-Mofty AO, Amin SN. Anterior versus posterior approach in reconstruction of infected nonunion of the tibia using the vascularized fibular graft: potentialities and limitations. *Microsurgery* 2002;22(3):91-107.
4. Sarmiento A, Burkhalter WE, Latta LL. Functional bracing in the treatment of delayed union and nonunion of the tibia. *Int Orthop* 2003;27(1):26-9.
5. Govender S, Csimma C, Genant HK, Valentin-Opran A, Amit Y, Arbel R, Aro H, Atar D. Recombinant human bone morphogenetic protein-2 for treatment of open tibial fractures: a prospective, controlled, randomized study of four hundred and fifty patients. *J Bone Joint Surg Am* 2002;84(12):2123-34.
6. Kim HW, Weinstein SL. Intramedullary fixation and bone grafting for congenital pseudarthrosis of the tibia. *Clin Orthop* 2002;405:250-7.
7. Milch H. Synostosis operation for persistent nonunion of the tibia: a case report. *J Bone Joint Surg* 1939;21:409-13.
8. Phemister DB. Treatment of united fractures by onlay bone grafts without screw or tie fixation and without breaking down of the fibrous union. *J Bone Joint Surg* 1947;29:946-60.
9. Esterhai JL Jr, Sennett B, Gelb H, Heppenstall RB, Brighton CT, Osterman AL, LaRossa D, Gelman H, Goldstein G. Treatment of chronic osteomyelitis complicating nonunion and segmental defects of the tibia with open cancellous bone graft, posterolateral bone graft, and soft-tissue transfer. *J Trauma* 1990;30(1):49-54.
10. Simon JP, Stuyck J, Hoogmartens M, Fabry G. Posterolateral bone grafting for nonunion of the tibia. *Acta Orthop Belg* 1992;58(3):308-13.
11. Lamb RH. Posterolateral bone graft for nonunion of the tibia. *Clin Orthop* 1969;64:114-20.