

OŠTEĆENJA ZGLOBNE HRSKAVICE I NJIHOVO ZBRINJAVANJE

Legović, Dalen; Gulan, Gordan; Šantić, Veljko; Tudor, Anton; Prpić, Tomislav

Source / Izvornik: **Medicina, 2003, 40, 122 - 130**

Journal article, Published version

Rad u časopisu, Objavljena verzija rada (izdavačev PDF)

Permanent link / Trajna poveznica: <https://um.nsk.hr/um:nbn:hr:184:496030>

Rights / Prava: [In copyright](#)/[Zaštićeno autorskim pravom.](#)

Download date / Datum preuzimanja: **2024-11-23**



Repository / Repozitorij:

[Repository of the University of Rijeka, Faculty of Medicine - FMRI Repository](#)



OŠTEĆENJA ZGLOBNE HRSKAVICE I NJIHOVO ZBRINJAVANJE

OSTEOCHONDRAL ARTICULAR DEFECTS AND THEIR TREATMENT

Dalen Legović, Gordan Gulan, Veljko Šantić, Anton Tudor, Tomislav Prpić

SAŽETAK

U radu su navedene specifičnosti u građi i uloga zglobne hrskavice. Razmatrana je uloga pojedinih osnovnih građevnih jedinica hrskavičnog tkiva te njihova povezanost u održavanju odgovarajućih oblika i funkcije. Oštećenja hrskavice sve su veći problem u ortopediji te su hrskavične lezije prikazane s obzirom na način nastajanja te veličinu, oblik, lokalizaciju i temeljem artroskopskog uvida. Zbog ograničene moći reparacije zglobne hrskvice razvile su se brojne tehnike koje stimuliraju ili potpomažu njezino cijeljenje, te se u radu iznosi njihova podjela i osnovne karakteristike. Zbog dobivenih boljih rezultata, detaljnije su opisane tehnike mikrofrakture, mozaikplastika te transplantacija autolognih hondrocita i njihovo poslijeoperacijsko liječenje.

KLJUČNE RIJEČI: zglobna hrskavica, defekti hrskavice, mozaikplastika, mikrofrakture, transplantacija autolognim hondrocitima

ZGLOBNA HRSKAVICA

Zbog svojih hidroelastičnih svojstava zglobna hrskavica može obavljati specifičnu i složenu ulogu. S oskudnom strukturom uspijeva se oduprijeti velikim biomehaničkim zahtjevima. Kod velikih zglobova čovjeka (kuk, koljeno), debljina zglobne hrskavice iznosi između 2 i 4 mm, a i to je dovoljno da bi se podnijela velika opterećenja koja su nekoliko puta veća od težine tijela.^{1,2} Hidroelastičnost hrskavice uvjetovana je svojom velikom sposobnošću vezivanja vode unutar matriksa i posebnom građom mreže kolagenih niti.

Hrskavično tkivo sastoji se od malenog broja stanica hondrocita na koje otpada 0,1 % volumena hrskavice.¹ Međustaničnu tvar hrskavice, matriks, čini s hondrocitima anatomsku i funkcionalnu cjelinu.²

Mikroskopski razlikujemo 4 sloja hrskavice: površinski, prijelomni, duboki i kalcificirani sloj. Osim po

ABSTRACT

This work indicates the features and roles of articular cartilage. The basic units that constitute cartilage tissue as well as their role in keeping an optimal form and function are considered. Cartilage defects present a growing problem today in orthopaedics and lesions of the articular cartilage are shown considering the way they appear, the size, localisation and the basis of an arthroscopic examination. Due to the fact that articular cartilage has a reduced possibility of reparation, numerous techniques have been developed which stimulate and help its healing, so in this work their basic characteristics are described. Because of the better result they have shown, the techniques of microfracturing, mosaicplasty and autologous chondrocyte transplantation have been described in a more detailed way as well as their postoperative treatment.

KEY WORDS: articular cartilage, cartilage defect, mosaicplasty, microfracturing, autologous chondrocyte transplantation

broju hondrocita, slojevi se razlikuju po strukturi i po funkciji. Prema dubljim slojevima, broj hondrocita opada.² Metabolitička je aktivnost hondrocita velika te se stalnim razaranjem osnovne ekstracelularne tvari i sintezom nove provodi njezina neprestana izmjena. Matriks sačinjavaju kompleksi koji su sastavljeni od proteoglikanskih makromolekula. Jezgru molekule proteoglikana izgrađuje proteinski lanac na koji se bočno nižu lanci sulfatiranih glikoaminoglikana.

Ti su lanci istovrsnog električnoga naboja te nastaje njihovo odbijanje i izduženo postavljanje u prostoru formirajući "naježenu strukturu" poput četke. Na taj se način optimalno iskorištava raspoloživ prostor.

Na sebe vezuju molekulu vode. Samo proteoglikani zglobne hrskavice imaju sposobnost vezivanja s hijaluronskom kiselinom te zajedno s njom čine hiper molekulu. Proteoglikanske komponente zadržavaju vodu u matriksu i reguliraju njezin protok, a kolagena vlakna odupiru se silama rastezanja i zadržavaju proteoglikane na svome mjestu (slika 1.).

Kada se poveća pritisak na zglobnu površinu, istiskuje se voda iz matriksa i ulazi u sinovijalni prostor. Dakle, povećanjem opterećenja povećava se hidrostatički tlak unutar proteoglikana, a tekućina u matriksu tla-

Ustanova: Klinika za ortopediju Lovran

Prispjelo: 20.2.2003.

Prihvaćeno: 27.2.2003.

Adresa za dopisivanje: Dalen Legović, Klinika za ortopediju Lovran, M. Tita 1, 51415 Lovran. Tel.: 051 291 122, faks: 051 292 098

či i rasteže kolagen, što rezultira istiskivanje vode iz matriksa. Volumen istisnute tekućine ovisi o dužini tlaččenja i veličini opterećene površine. Kada pritisak popusti, kolagena vlakna povrate svoj poredak i proteoglikanski sistem koji je hipohidratiziran, usisava tekućinu natrag. Taj pumpni sistem uspješno djeluje unutar

te o tome koliko je važna količina kisika i njegova dostupnost hondrocitima.

OŠTEĆENJA HRSKAVICE

Izolirana oštećenja hrskavice danas su sve učestalija i izazivaju različite simptome neovisno o dobi. Mlađe populacije više su zahvaćene jer su traumatske ozljede zglobne hrskavice učestalije zbog masovnog bavljenja sportom.⁴

Trauma artikularne hrskavice može uzrokovati ljuštenje hrskavice, raspukline, njihovo odvajanje od priležeg subhondralnog sloja ili odvajanje s komadom subhondralne kosti. S druge strane, oštećenja hrskavice mogu izazvati i povećana opterećenja zgloba.⁵

U zglobu koljena posebno se često takve lezije javljaju na medijalnom kondilu femura. Učestalije su četiri puta u odnosu prema lateralnom kondilu femura. Do cijepanja veze između zglobne hrskavice i subhondralne kosti najčešće dolazi djelovanjem sila rotacije, tlačnim i smičnim silama te njihovim kombinacijama. U muškaraca ozljede se javljaju dva puta češće.⁶

Ozljede hrskavice makroskopski variraju veličinom i oblikom. Mogu biti linearne, zvjezdolike, avulzijske, nepravilne poput kratera te degenerativne.

Artroskopskim pregledom obično stupnjujemo oštećenje hrskavice na 5 ili 6 stadija. Osim izgledom, lezije se klasificiraju po veličini i lokalizaciji.

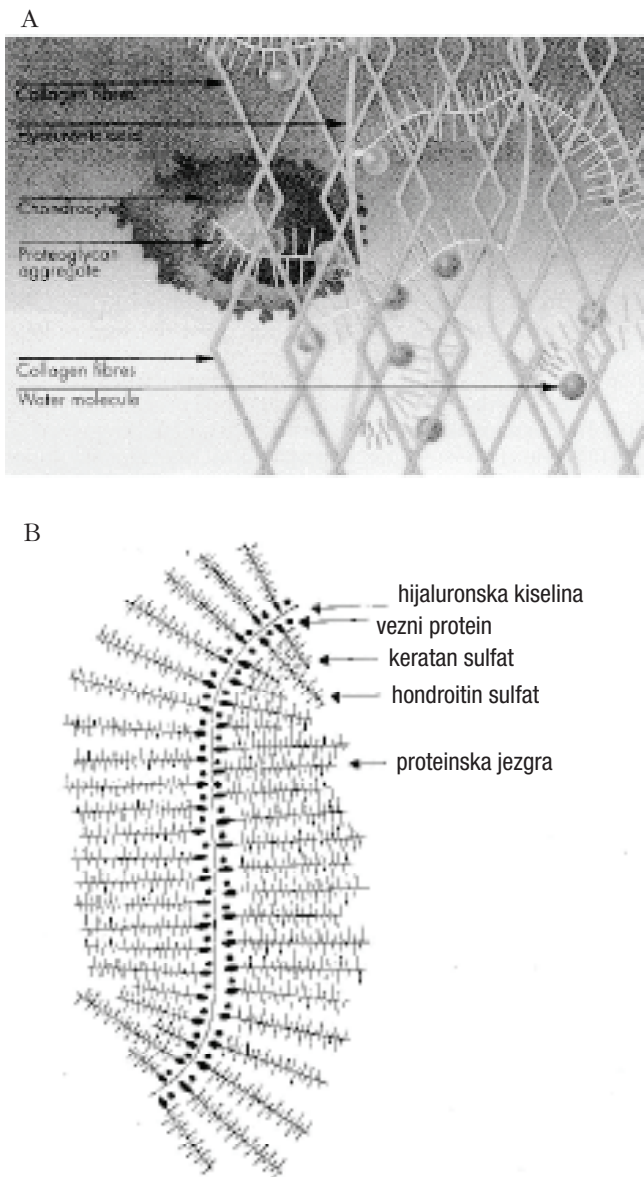
Prema Outebridgeu, najčešće korištenoj klasifikaciji oštećenja hrskavice patele, razlikujemo:

- I. stupanj – rano omekšanje hrskavice
- II. stupanj – razlistavanje i sitne pukotine do 1,25 cm
- III. stupanj – razlistavanje i sitne pukotine veće od 1,25 cm
- IV. stupanj – erozija hrskavice do kosti.

Slika 2. prikazuje podjele koje se danas češće upotrebljavaju prema Johnsonu, te Baueru i Jacksonu.^{7,8,9}

Moramo razlikovati izoliranu parcijalnu ozljedu artikularne hrskavice kada lezija zahvaća samu hrskavicu, i potpunu izoliranu ozljedu hrskavice kada dolazi do probijanja subhondralne kosti. Slično pukotinama hrskavice u osteoartritisu, parcijalne ozljede obično ne cijele spontano, ali njihovo cijeljenje može biti potaknuto u specifičnim uvjetima. Potpune ozljede artikularne hrskavice spontano cijele, ali se ne formira normalna morfologija niti funkcija artikularne hrskavice. Cijeljenje će ovisiti o pristupu krvi iz područja koštane srži, specifičnim krvnim citokinima i faktorima rasta.^{10,3}

U eksperimentima na odraslim životinjama praćena su cijeljenja parcijalnih oštećenja hrskavice. Odmah nakon ozljede, hondrociti u blizini lezije nekrotiziraju. Nakon nekoliko dana obližnji vitalni hondrociti pokazuju pojačanu mitotičku aktivnost i produciraju veću količinu proteina matriksa. Ta metabolička aktivnost nije dovoljna za cijeljenje oštećenja. Takva oštećenja ne pogoršavaju se niti nakon jedne godine, ali je mogućnost za progresiju u osteoartritis povećana. Pokazalo se da je potrebno ukloniti izloženi proteoglikan na površini defekta jer ima antiadhezivna svojstva. To se učinilo s po-

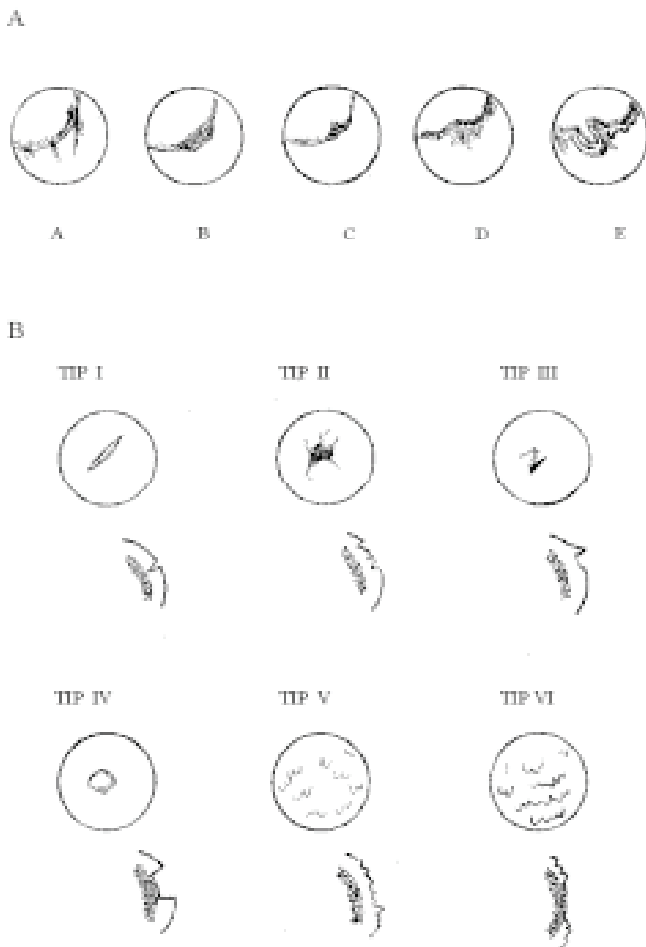


Slika 1.
A. Shematski prikaz artikularne hrskavice
B. Shematski prikaz "hipermolekule"

Figure 1
A Articular cartilage
B "hypermolecula"

nekoliko milimetara debele hrskavice i otpornost zglobne hrskavice prema tlačnom naprezanju razmjerna je količini sadržaja vode u međustaničnoj tvari, odnosno osmotskom kapacitetu proteoglikana.¹

Još uvijek postoje mnoge nesuglasice o kritičnom trenutku slabljenja hrskavice i početku oštećenja, o tome započinje li proces iznutra ili s površine hrskavice,



Slika 2. Shematski prikaz artroskopskog pregleda oštećenja hrskavice

A. Johnsonova klasifikacija

- nježni tračci hrskavice
- omekšanje izbočena dijela hrskavice
- fisuriranje hrskavice
- fragmentacija hrskavice
- nekroza hrskavice do subhondralnog sloja

B. Bauerova i Jacksonova klasifikacija

- Tip I. – linearna lezija
 Tip II. – zvjezdolika lezija
 Tip III. – rešičasta lezija
 Tip IV. – lezija u obliku kratera
 Tip V. – fibrilacija
 Tip VI. – reduciranje i nestajanje hrskavice do subhondralna sloja

Figure 2 *Cartilage lesions*

A) *Johnson classification*

- gentle fibrillation of the cartilage*
- the softening of a part of cartilage*
- fissuring of the cartilage*
- fragmentation of cartilage*
- cartilage necrosis up to the subchondral bone plate*

B) *Bauer and Jackson classification*

- Tip I – linear lesion*
Tip II – stellate lesion
Tip III – flap lesion
Tip IV – crater lesion
Tip V – fibrillation
Tip VI – degrading of cartilage up to the subchondral bone plate

moću kontrolirane enzimatske digestije hondroitinazom. Defekt se popunjavao fibrinskim ugruškom uz dodatak transformirajućeg čimbenika rasta. Tek u takvim uvjetima dolazi do cijeljenja defekta. Ipak se ne postižu svojstva specifičnog hrskavičnog tkiva, a stvara se fibrozno tkivo.

Tijekom praćenja cijeljenja potpune lezije hrskavice u odraslih životinja, uočeni su bolji rezultati. Cijeljenje je poboljšano kada je omogućen pristup krvi koštane srži bušenjem ili probojem kroz subhondralnu kost. U takvom traumatskom osteohondralnom defektu izvor stanica su mezenhimalne osnovne stanice iz krvi, stanice koštane srži i endotelne stanice. Te su stanicu pluripotentne, a hoće li se razvijati hondralno ili osteogeno ovisi o njihovoj lokalizaciji na površini zgloba, različitom opterećenju i različitom zasićenju okoline kisikom.

Fibrinski ugrušak popunjava defekt koji se nadomješta vaskularnim i granulacijskim tkivom. Subhondralna kost započinje s remodeliranjem, te se povećava aktivnost osteoklasta i osteoblasta. Metaplazija fibroblasta u hondrocite i produkcija hrskavičnih proteina matriksa započinje dva tjedna nakon ozljede. Hondrocitne nakupine koje su tipičan znak osteoartrotične hrskavice, označuju i porast aktivnosti preostale hrskavice u pokušaju njezine reparacije. Ipak, niti hondrocitna nakupina niti povećanje matriksa u susjednoj hrskavici ne povećava značajno hrskavičnu pregradnju. Remodeliranje nastalog tkiva u fibrozno ili hijalinu sličnu hrskavicu može se očekivati za 6–12 tjedana. Kvaliteta reparacije varira ovisno o zoni defekta. Nakon tri mjeseca daljnja se strukturalna poboljšanja ne odigravaju. Sažeto izneseno, hrskavica kao specifično tkivo bez vaskularizacije, te nerve i limfne potpore ima oslabljenu sposobnost cijeljenja. Ne razvija se upalna reakcija osim ako nije oštećenje prodrlo do subhondralna sloja kosti. Popunjavanje takva osteohondralna defekta obavlja se vezivnohrskavičnim tkivom koje su producirale mezenhimalne osnovne stanice i fibroblasti. Takvo tkivo uvijek ostaje zamjensko tkivo te je njegova funkcija i otpornost mnogo osjetljivija na promjenu opterećenja i mehaničko trošenje.

Upravo zato mnogi citiraju ranija saznanja da je već od vremena Hipokrata hrskavična bolest okarakterizirana kao teška, a liječenje stvara mnogo veće poteškoće od liječenja defekta kostiju, te da se jednom nastao defekt nikad ne oporavlja.

Mnogobrojne studije koje su otada provedene, samo potvrđuju ograničene sposobnosti artikularne hrskavice za spontanom pregradnjom.

LIJEČENJE

Ne postoji tipična simptomatologija za osteohondralne lezije.

Ipak, lokalizirana oštećenja hondralne i osteohondralne strukture u području opterećenja mogu uzrokovati brojne tegobe: bol, oticanje, nestabilnost, krepitacije, preskoci. ¹¹

Kliničkim pregledom nastojimo dobiti što više podataka o ozljedi zgloba, te uključujemo u ispitivanje manualni test stabilnosti, stupnjeve pokretljivosti, oštećenje meniska, stupanj oticanja te prisutnost priraslica. Ispitujemo i mjesto najjače boli jer bolesnici sa značajnim oštećenjem hrskavice unutar jednog odjeljka zgloba imaju bolnu zonu samo u jednom području u fleksiji.

U dijagnostici se, osim kliničkog pregleda, koristimo rendgenskim snimanjem, CT-om i MRI-om te dijagnostičkom artroskopijom.¹²

Važno je spomenuti da prije svakog liječenja moramo obaviti procjenu bolesnika, analizirati osovinu zgloba, pokretljivost susjednih zglobova, propriocepciju i tonus i trofika okolnih mišića. Započinjemo s neoperativnim liječenjem korekcije, steznicima, klinastim umecima pod petu, ispravljanjem hoda.

Navedenim dijagnostičkim metodama utvrđujemo moguća udružena oštećenja. Ako je potrebno, dodatnim operativnim zahvatima oslobađamo priraslice ako premošćuju dio artikularne zone i ograničavaju pokretljivost zgloba. Oštećeni meniskusi šivaju se ili parcijalno uklanjaju. Ruptura prednje ukrižene sveze koljena nadomješta se rekonstrukcijom. Varus deformaciju koljena veću od 5°, uz redukciji medijalnog zglobnog prostora, potrebno je korigirati korektivnom osteotomijom tibije.¹³ Ako su indicirani, svi navedeni zahvati nuždan su preduvjet za uspješno liječenje defekta zglobne hrskavice.

Većina modernih tehnika hrskavične reparacije nastoji osigurati pristup stanicama i faktorima rasta, tehnikom otvaranja koštane srži bušenjem, ili vanjskom aplikacijom stanica i faktora rasta ili kombinacijom obiju tehnika.

Osim zahvaćenosti lezije po dubini, važna je i širina oštećenja. Defekt veličine 3 mm i više, cijeli manje uspješno od onih manjih dimenzija.¹⁴ U literaturi postoje nesuglasice o tome cijele li lezije zglobne površine u zonama pod većim pritiskom bolje od onih pod manjim pritiskom. Dodatna je otežavajuća okolnost pri komparaciji navedenih zona jer cijeljenje pratimo na različitim pozicijama u zglobu.

Za reduciranje tegoba i postizanje bolje pokretljivost zgloba u svrhu liječenja lokaliziranih osteohondralnih lezija, danas postoje brojna liječenja i kirurški postupci.

Liječenje defekata hrskavice dijelimo u četiri grupe:

- simptomatski liječenje s ciljem reduciranja kliničkih sindroma (lavaža i debridement)
- liječenje s osnovnim mezenhimalnim stanicama i fibroblastima iz koštane srži (višestruko bušenje, višestruke mikrofrakture, brušenje hrskavice i spongilizacija)
- perihondralna transplantacija i transplantacija autolognih hondrocita
- transplantacija s osteohondralnim alograftom ili autograftom (mozaikplastika).

SIMPTOMATSKO LIJEČENJE

Ispiranje

Dosadašnja proučavanja upozorila su na značajno popuštanje bolova nakon artroskopske lavaže u bolesnika sa osteoartritisom. Cilj je ispiranjem zgloba ukloniti ostatke zglobnih čestica, oslobođenih enzima i medijatora upale.¹⁵

Efekt se pokazao privremenim jer se ne radi o etiološkom liječenju.

Čišćenje (debridement)

Artroskopski debridman ima cilj ukloniti mehaničke smetnje – reduciranje otpuštenih dijelova hrskavice, vađenje slobodnih tijela, redukcija hipertrofične sinovijalne membrane i smanjenje ili uklanjanje osteofitnih prominencija. Svi navedeni postupci pospješuju zglobnu funkciju.¹⁶ Dobar rezultat navodi se početno u 80% u prvoj godini, a tijekom vremena rezultati su slabiji. Takvo čišćenje nema efekta u području subhondralne kosti. Bolesnici s lokaliziranim traumatskim lezijama pokazuju bolji učinak ovim liječenjem nego oni s osteoartritisom.

LIJEČENJE S OSNOVNIM STANICAMA I FIBROBLASTIMA KOŠTANE SRŽI

Subhondralna koštana ploha odjeljuje bogat vaskularni splet koštane srži od avaskularne artikularne hrskavice. Cilj je liječenja otvaranje i prodiranje kroz subhondralnu kost te izazivanje krvarenja i omogućavanje fibroblastima i mezenhimalnim osnovnim stanicama dolazak do lezije i produciranje reparatornog tkiva. Ipak, reparatorno tkivo, početno slično hrskavici, s vremenom se mijenja u vezivno hrskavično tkivo.

1. Višestruko bušenje

Prvo boranje subhondralne kosti, kao tehniku reparacije artikularne hrskavice, proveo je Pridae 1959. godine.

Višestruko boranje subhondralne i trabekularne kosti djeluje na funkciju hrskavice u cjelini. Mijenja se i elastična osobina subhondralne kosti te efekt šok-absorpcije. To može biti i dodatni razlog za ubranu degeneraciju reparatornog nastalog tkiva ovom tehnikom.

2. Brušenje hrskavice (artroplastika)

Tehnika se ovog liječenja sastoji u tome da se provodi površno brušenje subhondralne kosti motoriziranim instrumentom (svrdlom) na udaljenosti 1–2 mm od površine kosti. To je upravo i domet intrakortikalne vaskularizacije gdje fibroblasti i osnovne stanice mogu naseliti obrađeni defekt. U ovom liječenju veličina i lokalizacija lezije imali su značajan ulogu. Uspješnost rezultata varira od 51 do 77%.

3. Spongilizacija

Ovom tehnikom označujemo uklanjanje hrskavice subhondralnim slojem, do spongioze. Na taj način tra-

bekularna se kost izlaže površini. Taj postupak ne koristimo kod izoliranih lezija već za proširena područja oštećenja, posebice u području patele i trohleje femura.

4. Mikrofrakture

Stedman i Rodrigo uvode tehniku sličnu bušenju s prodiranjem naročito konstriuranim dlijetima, samo u subhondralnu kost nakon debridmana defekta. Mikrofrakture ne izazivaju toplinsku nekrozu, što je bio nedostatak tehnike višekratnog bušenja.¹⁷ Indikacije za takvo liječenje jesu neuspjeh u dosadašnjem konzervativnom postupku nakon najmanje 12 tjedana (modificirana aktivnost, fizikalna terapija, NSA tabl., hrskavične stimulacije, i.a. injekcije) ili nalaz akutne hrskavične lezije. Indikacija je izolirani potpun gubitak hrskavice u nosivom dijelu femura i tibije ili u zoni kontakta patele i trohleje femura. Prije nego što se odlučimo za ovu tehniku, moramo misliti na dob bolesnika, biomehaničko poravnavanje zgloba i stupanj aktivnosti. Degenerativne promjene zgloba koljena s održanom osovinom mogu biti indikacije za tehniku mikrofrakture (ako je kut odstupanja između femura i tibije veći od 5 stupnja, potrebno je obaviti korektivnu osteotomiju).

Kontraindikacije su: veće odstupanje od osovine, bolesnici koji se ne mogu podvrgnuti strogim poslijeoperacijskim pravilima rehabilitacijska liječenja, polovični defekti hrskavice, nemogućnost korištenja druge noge da podnosi u cjelini tjelesnu težinu. Relativna kontraindikacija je dob bolesnika, stariji od 60 godina.

Tehnika izvođenja

Dijagnostička artroskopija potrebna je da se uvjerimo u izoliranost ozljede, njezinu veličinu i lokalizaciju. Nakon procjene potpuno izolirane ozljede, potrebno je očistiti izloženu kost od ostataka hrskavice. Rubno čistimo hrskavicu u formi okomitih rubova prema zdravoj hrskavici.

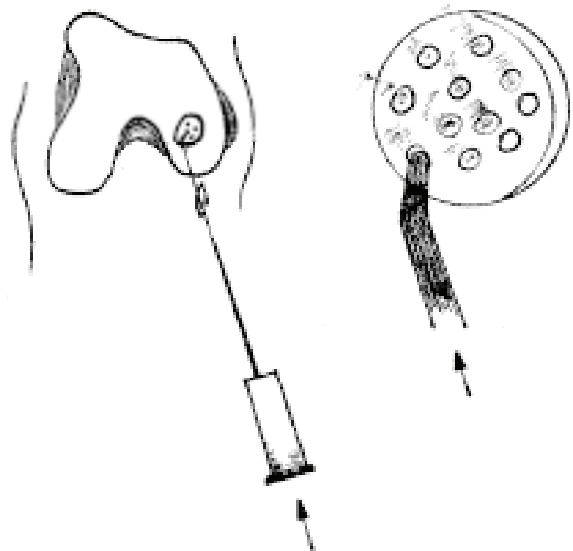
Posebno dlijetima bušimo subhondralnu kost. Vršci šila zakrivljeni su pod različitim kutom. Rupe postavljamo jednu blizu druge toliko da ne oštećujemo subhondralnu kost između njih (3–4 rupe na cm²). Pojava masnih kapljica upućuje na odgovarajuću dubinu od 4 mm. Reduciranjem tlaka artroskopske pumpe lakše će se uočiti izlazak masnih kapljica i krvi iz otvora.^{3,17} Koljeno ne dreniramo jer je cilj postići zadržavanje ugruška bogatih masnim sadržajem i krvlju da prekriju defekt.

Rehabilitacijsko liječenje od velike je važnosti za konačni rezultat.

Oštećenja na nosivom dijelu kondila tretiraju se poslijeoperacijski kontinuiranim pasivnim pokretima na kinematičkoj šini i započinju se provoditi odmah po zahvatu. Početni raspon kretnji je od 30 do 70 stupnjeva. Cilj je da se vježbe provode 6–8 sati dnevno, svaka 24 sata. Mnogi bolesnici toleriraju upotrebu kinematičke šine i noću. Bolesnike koji ne mogu koristiti kontinuirane pasivne kretnje na kinematičkoj šini, treba podučiti da uporno ponavljaju pasivne kretnje fleksije i eksten-

zije koljena s 500 ponavljanja tri puta dnevno (provoditi pun opseg kretnji što prije nakon zahvata).^{18,19} Hoda se s dvije štake, čime se operirana noga rasterećuje tijekom 6–8 tjedana. Pasivne kretnje obavlja bolesnik iz koljene ortoze koju nosi 8 tjedana. Postupno slijede vježbe jačanja, a nakon 8 tjedana započinje se s punim opterećenjem pri hodu te s intenzivnijim vježbama aktivnih pokreta.

Protokol za lezije u području patelofemoralna zgloba sličan je navedenom, ali se postupno povećava intenzitet vježbanja do granice bola. Opterećenje pri hodu se tolerira, ali je opterećenje ograničeno u poziciji fleksije pa se redovito koristi ortoza.³ Pokazalo se da mikrofrakture poboljšavaju funkcionalni rezultat i smanjuju bol u većine bolesnika (tijekom sedam godina praćenja, uspješan rezultat zabilježen je u 75% slučajeva). Ta se metoda pokazala sigurnom i uspješnom u tretiranju potpune izolirane kronične ozljede hrskavice koljena, kada je izostao rezultat neoperativne terapije. Može se koristiti kao početno liječenje u akutnoj leziji. Ova tehnika prevenira buduće degenerativne promjene, tako da se njezinom primjenom radikalne intervencije kao osteotomije, hrskavični presadci i parcijalna artroplastika mogu izbjeći ili odgoditi na nekoliko godina (slika 3.).



Slika 3. Tehnika mikrofrakture

Artroskopskim putem uvodi se u zglob zašiljeni instrument (tupo šilo) kojim se prodire u subhondralnu kost dok se ne izazove krvarenje.

Figure 3 Microfracture technique

Curved awl is arthroscopically introduced into the joint until it reaches the subchondral bone causing bleeding.

LIJEČENJE STANIČNOM INDUKCIJOM I POTICANJEM HONDROGENEZE

1. Periostalni presadak

Periosteum je hondralno potentno tkivo, što su utvrdili Salter, Odriocoll i Rubak. Obično se koristi periost s kambijem slojem iz okoline zgloba prebacujući ga u zglob. Najčešće se koristi periost iz područja kondila femura

te se po uzimanju sašije na mjesto brušene subhondralne kosti. Uz tu se tehniku koristi i fibrinsko ljepilo da bi se stabilizirao graft (presadak). U poslijeoperacijskom toku provode se kontinuirane pasivne kretnje zgloba.

U kliničkoj primjeni dobiveni rezultati nisu zadovoljili. Za tretiranje osteohondritis dissecans Rubak se koristi tom tehnikom, ali izvještava samo o početno dobrim rezultatima. Nakon ponovljenog ispitivanja, Angerman nalazi prihvatljive rezultate u samo 43%. (Lorentzon i Alfredson izvještavaju o izvrsnim rezultatima periostalnim graftom u području patela ali praćenje je bilo kratko i bez mikroskopskog izvještaja).³

2. Perihondralni presadak

Perihondrium se uzima s rebara i transplantira u područje defekta artikularne hrskavice na brušenu površinu subhondralne kosti. I ovdje koristimo fibrinsko ljepilo. Ovu tehniku predstavili su 1976. godine Skoog i Johansson. Pri ovoj graft-tehnici producira se kolagen tipa X i dolazi često do ljuštenja grafta. Rezultati pri dužem praćenju ne upućuju nas na korištenje ove tehnike.^{20,21}

3. Transplantacija autogenih hondrocita

Godine 1982. započet je eksperimentalni rad, kada su se na zečevima koristili hondrociti zgloba koji su izolirani i uzgojeni u kulturi tkiva te transplantirani u defekt učinjen na pateli. Defekt hrskavice pokriven je periostalnim graftom. Namjera je bila koristiti autologne hondrocite jer su se oni jedini iskazivali u formi hijaline hrskavice. Godine 1985. započeli su prvi radovi s transferom kulture stanica s humanim hondrocitima, a 1987. provedena je prva autologna hondralna transplantacija na ljudskom koljenu (Goteborg).³

Tehnika izvođenja liječenja

Bolesnik je u općoj anesteziji ili spinalnom bloku. Koristimo se Esmark povskom. U zglob se pristupa pošteno parapatelarnom incizijom.

Najprije se ukloni oštećeno područje hrskavice. Radikalno čišćenje obavlja se do subhondralna sloja bez izazivanja krvarenja. Krvarenje se sprječava točkastom elektrokoagulacijom ili fibrinskim ljepilom.

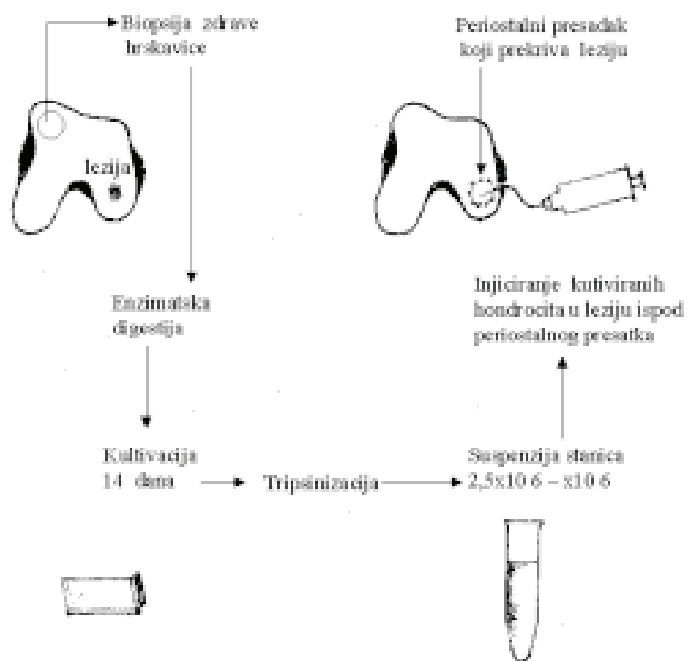
Hrskavica se uzima u 95% slučajeva s medijalnog ili gornjeg dijela lateralnog kondila femura u najmanjoj zoni opterećenja. Rijetko se uzima iz interkondilarna područja. Uzima se kiretom, i to 3–4 komada veličine 3–4 mm x 10 mm, do subhondralne kosti. Uzima se približno 200 do 300 mg artikularnog tkiva koje je potrebno za enzimatsku razgradnju i staničnu kultivaciju.

Sada rješavamo ev. leziju meniska i uklanjamo hrskavične fragmente ili slobodna tijela u zglobu.²²

Slijedi kultivacije hondrocita u laboratoriju, te nakon 2 tjedna njihova implantacija.

Potrebno je najprije pristupiti na medijalni prox. dio tibije gdje odvajamo njezin periost oslobođen od masnog i vezivnog tkiva. Nakon izrezivanja periosta, oštrom ga elevatorom podižemo. Periost odijemo zajedno s

kambijskim slojem. Periostalni graft prihvatimo u četiri kuta koncem i prekrijemo subhondralni defekt. Obično je veličina presatka 1–2 mm veća od izmjerene veličine defekta. Za okolnu hrskavicu periost adaptiramo resorptivnim koncem (6/0). Razmaci između šavova (razmak 5 mm) zatvaraju se fibrinskim ljepilom. U gornjem dijelu defekta ostavlja se mjesto za injekciju kultiviranih stanica. Prije injiciranja provjeravamo drže li dobro postavljene šavove. Injiciranje se izvodi s pomoću mekana katetera. Nakon injiciranja vadimo kateter i zatvaramo otvor šavom i fibrinskim ljepilom (slika 4.).



Slika 4. Tehnika transplantacije autogenih hondrocita
Figure 4 Procedure of autologous chondrocyte transplantation

Poslijeoperativno profilaktički se daje antibiotik 48 sati. Rehabilitacijski liječenje započinje 6 sati nakon zahvata, kada se započinje s kontinuiranom pasivnom kretanjom zgloba koljena na kinematičkoj šini od pune ekstenzije do 40 stupnja fleksije. Dopusšteno opterećenje pri hodu prvih 6 tjedana iznosi do 20 kilograma.

Trčanje nije dopušteno prije 9 mjeseci.

Indikacije za transplantaciju autogenih hondrocita jesu izolirani potpuni defekti hrskavice. Raspon dobi je od 15 do 55 godina, s oštećenjem hrskavice III. i IV. stupnja (Outebridge). Nasuprotne artikularne površine moraju biti izričito uredna nalaza ili samo fibrilacije ili manje fisure. Bipolarne hondralne lezije (osteoartritis) nisu indikacije za ovakvo liječenje. U slučaju osteohondritis dissecans na medijalnom i lateralnom kondilu femura s nestabilnom fragmentom, tretirat ćemo odvojeno, ali ne i otkinuti flap.

Konačnu odluku za liječenje donijet ćemo za vrijeme artroskopskog zahvata.

Rezultati su analizirani usporedbom skala aktivnosti, kliničkim pregledom, artroskopskim zahvatom i mikroskopskom analizom uzorka biopsije (Cincinnati modif. skala).³

Iskustva 11-godišnje studije na kondilima femura pokazala su 75–90 % dobre i izvrsne rezultate. Na temelju tih podataka transplantacija autoložnih hondrocita smatra se opcijom u tretiranju osteohondralne lezije artikularne hrskavice.

LIJEČENJE OSTEOHONDRALE PRESADCIMA

1. Osteohondralni alograft

Korištenje alografta slijedi još od Lexera 1908. godine. Poslije su Coventry i Gross objavili opširnu studiju o alograft transplantaciji. Pokazalo se da se hrskavica prenesena s druge osobe ne može integrirati u okolno hrskavično tkivo tijekom vremena, a fiksacija transplantata nije bila sigurna. Stanična održivost iznosi od 10 do 30%. Nedostaci su ove tehnike u riziku od imunološke reakcije te mogućnosti prenošenja bolesti.

2. Osteohondralni autograft

Početak 1990. godine, pokusima na životinjama, ova se tehnika počela razvijati u Mađarskoj pod vodstvom L. Hangodyja. Njezina klinička primjena započela je 1992. i nazvana je mozaikplastika.²³

Tehnika mozaikplastike sastoji se u uzimanju osteohondralnih cilindara malih dimenzija (2,7 do 8,5 mm dijametra) s periferije kondila femura u visini patelofemoralnog zgloba. Ta područja sudjeluju minimalno u opterećenju zgloba. Uzeti cilindri transplantiraju se na pripremljeno mjesto defekta hrskavice, obično u nosivoj zoni.

Ovo se liječenje može obaviti otvorenom tehnikom – artrotomijom ili artroskopski.

Najprije je potrebno utvrditi postojanje hrskavične lezije, njezin smještaj i veličinu.

Mjesto defekta zasijeca se nožem čime se postiže oštra granica prema zdravoj hrskavici formirajući pravilne rubove. Provedemo abraziju defekta do subhondralna sloja. S pomoću vodilice za borer određujemo broj potrebnih graftova.

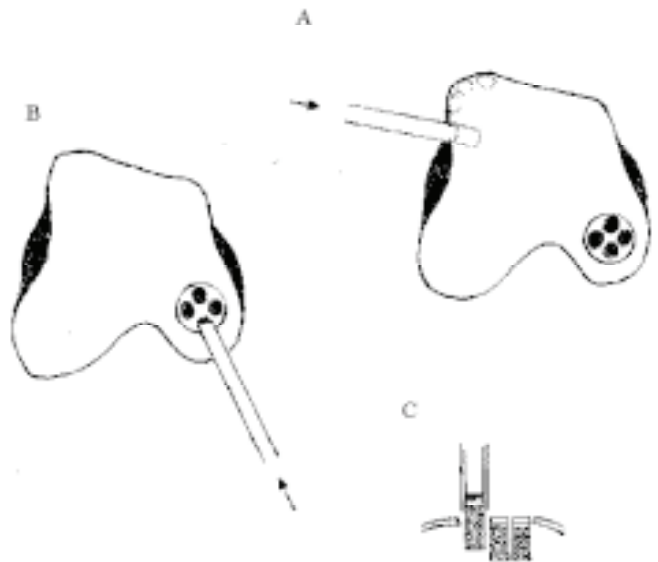
Za uzimanje osteohondralnih cilindara najčešće koristimo rub medijalnog kondila femura (dodatno, cilindri se mogu uzeti i s lateralne strane). Za uzimanje koristimo cilindrično dlijeto.

Slijedi bušenje dna pripremljena ležišta, ovisno o odlici, različitim veličinama promjera 2,7, 3,5 i 4,5 mm. Bušimo do dubine 15 mm u slučaju isključivo hondralna oštećenja, ili do 25 mm pri osteohondralnom oštećenju. U te šupljine postavljamo presatke. Za određivanje dubine služimo se baždarenim instrumentom.

Važno je dobiti valjkast čunjić kod kojeg se ne odvajaju spongiozni dio od hrskavičnog dijela. Uzeti se graft postavlja u vodilicu i uklini do prije izbušene dubine pazeći da površni sloj hrskavice čunjića bude u razini ostale hrskavice. Da bismo to postigli, potrebno je kori-

stiti posebne instrumente točnim redoslijedom. Cilj je postaviti cilindre jedan uz drugoga da se omogući zadržavanje radijusa zakrivljenosti zglobne površine i kongruencije. Kada smo postavili sve graftove, ispituje se pokretljivost zgloba te valgus i varus stres pozicije, prateći kakav je pritisak na čunjićima u odgovarajućim pozicijama. Zglob se zatvara i drenira²⁴ (slika 5.).

Prednost je ove tehnike u tome što se uspostavlja čvrsta veza između spongioze presatka i spongioze ležišta na mjestu oštećenja.



Slika 5. Tehnika mozaikplastike

a) Autoložni osteohondralni čunjić uzima se cilindričnim dlijetom s ruba nenosivog dijela zdrave hrskavice; b) Označavanje i formiranje ležišta čunjića u pripremljenu zonu defekta; c) Postavljanje osteohondralnih čunjića press fit-tehnikom na željenu dubinu do razine okolne zdrave artikularne hrskavice

Figure 5 Mosaicplasty technique

a) the prelevation of the autologous osteochondral cylindrical graft is made with cylindrical chisel from the edge of non-weightbearing part of the healthy cartilage; b) the demarcation and formation of the layer of cylindrical graft in the prepared defect zone; c) the osteochondral cylindrical graft with press fit technique are brought to a desired depth up to the level of surrounding healthy articular cartilage

Nedostaci su što mjesto uzimanja presatka mora biti u zoni koja nije nosiva, što ograničava zonu uzimanja, te što rekonstrukcija veće površine može rezultirati nekongruencijom, a to mijenja biomehaniku zgloba.

Artroskopska tehnika ima svoja ograničenja. Potrebno je omogućiti fleksiju koljena iznad 120 stupnjeva. Mjesta pristupa za instrumente i optiku potrebno je što više prilagoditi mjestu oštećenja. Ograničeni smo na površinu do 2 cm² uz upotrebu 4 do 5 cilindara.

Indikacije za mozaikplastiku jesu lokalizirane potpune lezije hrskavice u zoni opterećenja na kondilima femura i pateli. Defekt idealan za liječenje je veličine od 1 do 4 cm.^{2,25} S vremenom indikacije su se proširile i na lezije u području talusa, tibije i glave femura.

Pedeset godina smatra se gornjom granicom za ovu metodu. Katkad se, kao zahvat spašavanja, ovom tehnikom može tretirati i defekt veći od 8 cm².

Nakon zahvata provodi se odmah pun opseg gibljivosti zgloba uz potpuno rasterećenje tijekom 2–3 tjedna. Sljedeća dva tjedna provodi se parcijalno opterećenje (30–40 kg). Puno opterećenja dopušta se nakon 3 mjeseca.^{26,3} Nakon multicentrične studije i kliničkih testova u području kondila femura, dobivaju se dobri i izvrsni rezultati (u području kondila femura 91%, na tibiji 89%, na pateli 84%, a na talusu 95%).

Histološki rezultati na životinjama pokazuju pokrivanje površine i formiranje hrskavice u svom ležištu – 80% hijalinom hrskavicom i 20% fibrokartilagom. Nakon 8 tjedana mjesto uzimanja pokriveno je spongioznom kosti i pokriveno fibrokartilagom.

ZAKLJUČAK

Oštećenje artikularne hrskavice uzrokuje nesposobnost funkcije zgloba i bol. Ozljede mogu biti rezultat traume, ali mogu nastati i kao posljedica osteoartritisisa. Od najranijih istraživanja uočeno je da artikularno oštećenje ima ograničenu sposobnost cijeljenja. Kod svih metoda koje stimuliraju cijeljenje, krajnji rezultat ovisi o kombinaciji fibrokartilaginozna tkiva i hijalina reparacijska tkiva. Klinička uspješnost takvih tkiva znatno varira.

Nema dokaza na životinjskom eksperimentu da bilo koja metoda pospješuje reparaciju lokalizirane lezije tako da se u potpunosti ispuni defekt i formira hrskavica približno normalnoj strukturi, s idealnim mehaničkim svojstvima.

U kliničkom istraživanju nedostaje nam kontrolna grupa, što onemogućava usporedbu operativna liječenja od konzervativna liječenja.

Nećemo imati prave rezultate dokle god ne bude postojala mogućnost znanstvena praćenja prednosti određene metode i dokle god se ne bude dobila metoda sa što manje rizika s obzirom na komplikacije. Treba utvrditi efikasnost metode u liječenju degenerativnih promjena hrskavice te do koje starosne dobi bolesnika se pojedina tehnika može primjenjivati.

Primjena određene tehnike ovisit će o veličini oštećenja hrskavice, dubini i lokalizaciji lezije, prilagodbi na poslijeoperativni liječenje i o starosti bolesnika. Za pojedinu tehniku lokalizacija lezije bit će ograničavajući čimbenik pri artroskopskom zahvatu. Neke tehnike svojim unapređenjima pokazuju sve bolje rezultate, ali zahtijevaju specijalizirane laboratorije za kultivaciju tkiva i izvode se u dva akta. Multicentričnim studijama pokazalo se da su rezultati mozaikplastike i tehnika mikrofraktura bitno bolji od onih dobivenih abrazijom i bušenjem defekta.

Zbog navedenih razloga specifičnosti artikularne hrskavice, niti jedna opisana tehnika ne daje visok postotak izlječenja oštećenja, te se izbor optimalne tehnike procjenjuje individualno, uzimajući u obzir i ekonomski faktor.

Nadamo se novim poboljšanjima, uz početne obećavajuće rezultate u kombinaciji postojećih tehnika i nekih faktora rasta te korištenja gen-terpije.

LITERATURA

1. Fassbender HG. Interaction between cartilage metabolism and inflammation. In: Osteoarthritis – Diagnosis and Therapy. Springer –Verlag. Berlin - Heidelberg, 1988:11-3.
2. Nemeč B. Utjecaj funkcije koljena na cijeljenje ozljede njegove hrskavice. Rijeka Medicinski fakultet, 1989.2-14.
3. Insall JN, Scott WN. Surgery of the Knee In :Healing of Articular Cartilage Injures 2001:327-337.
4. Urrea LH, Silliman JF. Acute chondral injuries to the femoral condyles. Op Tech Sports Med 1995;3:104-111
5. Makin HJ. The response of articular cartilage to mechanical injury. J Bone Joint Surg 1982;64:460-465.
6. Beadling L, Trace R. World of opportunity for osteochondral transplantation. Orthopaedics Today 1996;16(9):17-9.
7. Bauer M, Jackson RW. Chondral lesions of the femoral condyles: A system of arthroscopic classification. Arthroscopy 1988;4:97-102.
8. Outebridge RE. The etiology of chondromalacia patellae. J Bone Joint Surg 1961;43:752-757.
9. Pećina M. Sindromi prenaprezanja. Zagreb:Globus 1992: 170.
10. Blevins FT, Stedman JR, Rodrigo JJ, et al. Treatment of articular cartilage defects in athletes: An analysis of functional outcome and lesion appearance. Orthopaedics 1998;21:761-768.
11. Dzioba RB. Classification and treatment of acute articular cartilage lesions. Arthroscopy 1988;4:72-80.
12. Noyes FR, Stabler CL. A system for grading articular cartilage lesions at arthroscopy. Am J Sports Med 1989;17:505 –13.
13. Holden DL, James SL, Larson RL, et al. Proximal tibia osteotomy in patients who are 50 years old or less: A long term follow-up study. J. Bone Joint Surg Am 1988;70:977-1982.
14. Oglivie-Harris DJ, Fitialos DP. Arthroscopic Management of the Degenerative Knee. Arthroscopy 1991;7(2):151-7.
15. Hubbard MJS. Articular debridement versus washout for degeneration of the medial femoral condyle. J Bone Joint Surg 1996;78:217-219.
16. Sprague NF. Arthroscopic debridement for degenerative joint disease. Clin Orthop 1981;160:118-123.
17. Steadman JR, Rodkey WG, Singleton SB, et al. Microfracture technique for full-thickness chondral defects : Technique and clinical results. Oper Tech Orthop 1997; 7:300-304.
18. Rodrigo JJ, Steadman JR, Silliman JF, et al. Improvement of full-thickness chondral defect healing in the human knee after debridement and microfracture using continuous passive motion. Am J Knee Surg 1994;7:109-116.
19. Shimizu T, Videman T, Shimazaki K, et al. Experimental study on the repair of full thickness articular cartilage defect: Effect of varying periods of continuous passive motion, cage activity and stabilization. J Orthop Res 1995; 5:187.

20. Homminga GN, Bulstra SK, Bouwmeester PM, et al. Perichondrial grafting for cartilage lesions of the knee. *J Bone Joint Surg* 1990;72:1003-1007.
21. Woo SI, Dwan MD, Lee TQ et al. Perichondral autografts for articular cartilage. Shear modulus of neo-cartilage studied in rabbits. *Acta Orthop Scand* 1987;58:510.
22. Brittberg M, Lindahl A, Ohlsson C, et al. Treatment of deep cartilage defects in the knee with autologous chondrocyte transplantation. *N Engl J Med* 1994;331:889-895.
23. Hangody L, Kish G, Karpati Z, Szerb I. Autogenous osteochondral graft technique for replacing knee cartilage defects in dogs. *Orthopaedics International* 1997;(5)3:175-81.
24. Czitrom AA, Keating S, Gross AE. The viability of articular cartilage in fresh osteochondral allografts after clinical transplantation. *J Bone Joint Surg Am* 1990;72:574-81.
25. Outebridge HK, Outebridge AR, Outebridge RE. The use of a lateral patellar autologous graft for the repair of a large osteochondral defect in the knee. *J Bone Joint Surg* 1995;77A:65-72.
26. Hagerman GR, Atkins JA, Dillman C. Rehabilitation of chondral injuries and chronic degenerative arthritis of knee in the athlete. *OpTech Sports Med* 1995;3:127-135.