

# PRIJELOMI DISTALNOG RADIJUSA

---

**Jurdana, Hari; Gulan, Gordan; Mihelić, Radovan; Rubinić, Dušan; Hero, Mario**

*Source / Izvornik:* **Medicina, 2003, 40, 88 - 96**

**Journal article, Published version**

**Rad u časopisu, Objavljena verzija rada (izdavačev PDF)**

*Permanent link / Trajna poveznica:* <https://um.nsk.hr/um:nbn:hr:184:977366>

*Rights / Prava:* [In copyright](#)/[Zaštićeno autorskim pravom.](#)

*Download date / Datum preuzimanja:* **2024-07-26**



*Repository / Repozitorij:*

[Repository of the University of Rijeka, Faculty of Medicine - FMRI Repository](#)



## PRIJELOMI DISTALNOG RADIJUSA

### FRACTURES OF DISTAL RADIUS

*Hari Jurdana, Gordan Gulan, Radovan Mibelić, Dušan Rubinić, Mario Hero*

#### SAŽETAK

Prijelomi distalnog radiusa veoma su česte ozljede. Danas znamo da su to kompleksne ozljede s različitim prognozom što ovisi o više čimbenika, uključujući tip prijeloma i metodu liječenja. Oko 75% prijeloma podlaktice zauzimaju prijelomi distalnog radijusa. Colesov tip prijeloma zastupljen je u oko 90% tih slučajeva. Veći je dio tih prijeloma stabilan i liječen sa zatvorenom repozicijom i gipsanom imobilizacijom. Ostali nestabilni prijelomi zahtijevaju druge metode liječenja, a to su: perkutano postavljanje žica, perkutani pin i gips, vanjska fiksacija, minimalno invazivna otvorena repozicija i otvorena repozicija i unutarnja fiksacija.

*KLJUČNE RIJEČI:* prijelom, distalni radijus

#### PRIJELOMI DISTALNOG RADIJUSA

##### *Definicija*

Poseban entitet među prijelomima distalnog radijusa zauzimaju prijelomi locirani u području koje se nalazi 1 do 4 centimetara od radiokarpalnog zgloba, a nazivaju se prijelomi u tipičnoj zoni. Katkad se upotrebljavao naziv prijelom na tipičnome mjestu.

##### *Epidemiologija*

Prijelomi distalnog radijusa veoma su česti. Na njih otpada oko 1/6 svih tretiranih prijeloma u traumatologiji. Od ukupnog broja prijeloma podlaktice, oko 75% zauzimaju prijelomi distalnog radijusa.<sup>1</sup> Češće se javlja u životnoj dobi od šeste do desete i od šezdesete do sedamdesete godine života. Prijelom u starijoj životnoj dobi češći je u žena, a veoma važnu ulogu kao predisponirajući faktor nastanka ima osteoporoza.

#### ABSTRACT

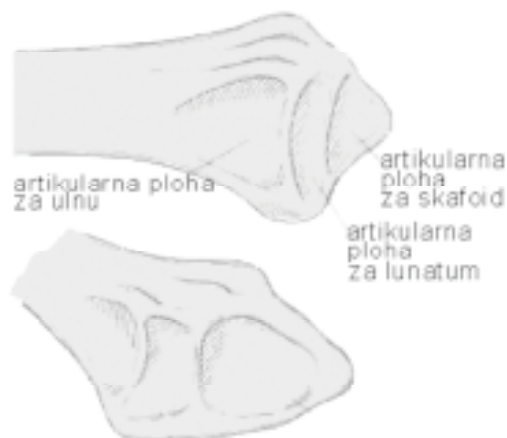Fractures of the distal end of the radius are among the most common fractures. Today, these fractures are recognized as very complex injuries with a variable prognosis that depends on many factors including fracture type and method of treatment. About 75% of forearm fractures involve the distal radius. Colles type account for 90% of distal radius fractures. Many distal radius fractures are stable and can be treated by a closed reduction and cast immobilisation. Other fractures are unstable and require additional methods of treatment. Options for these fractures include percutaneous pinning, pins and plaster, external fixation, limited open reduction and open reduction and internal fixation.

*KEY WORDS:* fracture, distal radius

##### *Anatomska i biomehanička obilježja prijeloma distalnog radijusa*

Metafiza distalnog radijusa sastavljena je većim dijelom od spongiozne kosti. Kortikalna je kost tanka, osobito na dorzo-radijalnom dijelu.

Na distalnom kraju radijusa nalaze se tri zglobne površine – dvije konkavne za artikulaciju sa skafoidnom i lunatnom kosti te artikularna ploha za artikulaciju s distalnom ulnom (slika 1.).



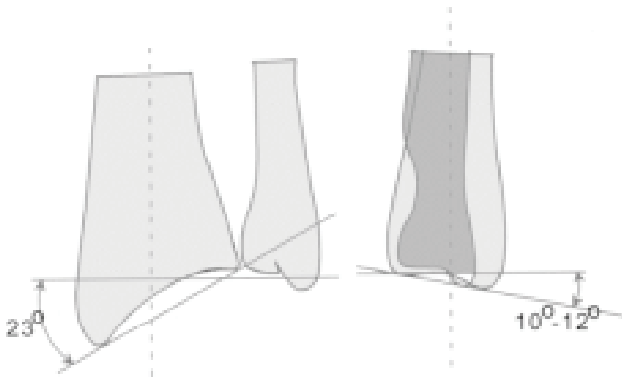
*Slika 1. Artikularne plohe distalnog radijusa*  
Figure 1. Articular surfaces of the distal radius

Ustanova: Klinika za ortopediju Lovran

Prispjelo: 19.2.2003.

Prihvaćeno: 28.2.2003.

Adresa za dopisivanje: Hari Jurdana, Klinika za ortopediju Lovran, M. Tita 1 51415 Lovran. Tel.: 051 291 122, faks: 051 292 098, e-mail: [hari.jurdana@ri.hinet.hr](mailto:hari.jurdana@ri.hinet.hr)



Slika 2. Bohlerovi kutovi  
a. ularni nagib; b. volarni nagib

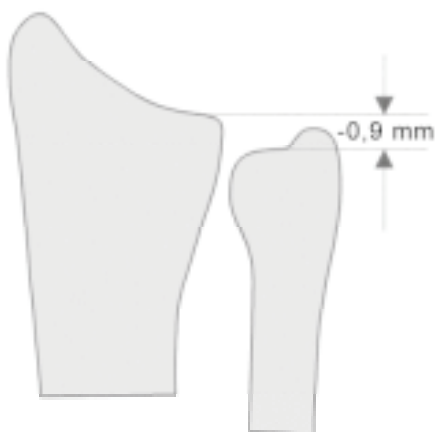
Figure 2. *Bohler's angles*  
a. *ulnar tilt*; b. *volar tilt*

Zglobne površine na distalnom radijusu tvore određene kutove u odnosu na uzdužnu osovinu radijalne kosti, koje je prvi utvrdio i odredio Bohler. Radiološki se utvrđuju antero-posteriornom i postraničnom snimkom distalne podlaktice i ručnog zgloba, a imaju praktičnu vrijednost u prognozi, odabiru načina liječenja i uspjehu liječenja tih prijeloma.

*Ulnarni nagib* je kut koji zatvara tangenta najdistalnih točaka zglobne plohe s okomicom na uzdužnu osovinu radijusa koja prolazi najdistalnijim ulnarnim dijelom zglobne površine. Srednja je vrijednost 23 stupnja<sup>2</sup> (slika 2 a).

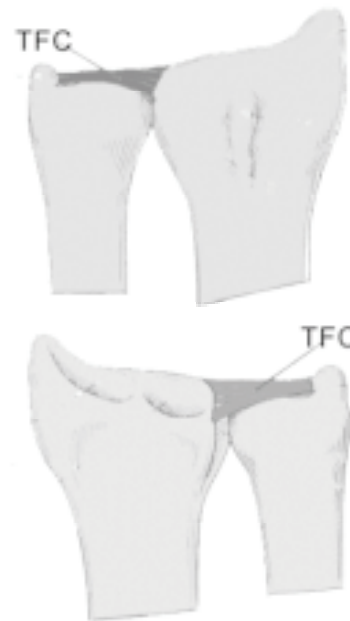*Volarni nagib* je kut koji zatvara okomica na uzdužnu osovinu radijusa, a koja prolazi kroz najdorzalniju točku zglobne plohe s pravcem koji predstavlja spojnicu krajnjih točaka zglobne plohe. Srednja vrijednost tog kuta je 10 do 12 stupnjeva<sup>2</sup> (slika 2 b).

*Ulnarna varijanta* je dužina ulne u odnosu na radijus mjerena u milimetrima na anteroposteriornom rendgenskom snimci. Ako je ulna kraća u odnosu prema radijusu, govori se o negativnoj ulnarnoj varijanti, a ako je duža, o pozitivnoj ulnarnoj varijanti. Mjerenja su pokazala normalni raspon od -4,2 mm do +2,3 mm sa srednjom vrijednošću od 0,9mm (3) (slika 3.).



Slika 3. Dužina ulne u odnosu na radijus - ulnarna varijanta  
Figure 3. *Ulna length in respect to the radius-ulnar variant*

Ulnarna strana ručnog zgloba pojačana je triangularnim fibrokartilaginoznim kompleksom (TFC) (slika 4.) koji se nalazi između distalne ulne, radijusa te lunatuma i triquetruma.



Slika 4. Trokutasti fibrokartilaginozni kompleks (TFC)  
a. palmarna strana; b. dorzalna strana

Figure 4. *Triangular fibrocartilage complex*  
a. *palmar view*; b. *dorsal view*

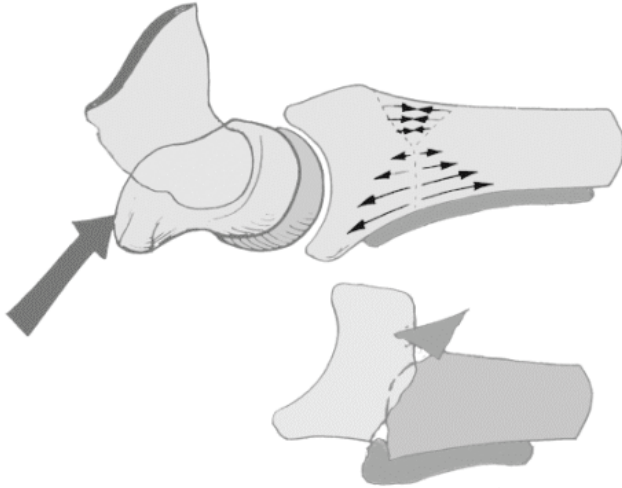
Ovisno o stupnju radioulnarne devijacije, mijenja se i pritisak na TFC kompleks. Isto tako, različit stupanj pozitivne ili negativne varijante ulne u odnosu na radijus znači i promjenu prijenosa sila opterećenja na radijus odnosno TFC kompleks. U normalnim anatomskim odnosima oko 80% opterećenja prenosi se na distalni radijus, a 20% na ulnu preko TFC kompleksa. S povećanjem dorzalne angulacije (nakon loše sraslog prijeloma) dolazi i do promjene raspodjele opterećenja radijusa i ulne. Tako kod 20 stupnjeva dorzalne angulacije radijusa, 50% opterećenja prenosi se preko ulne. Kod 45 stupnjeva dorzalne angulacije radijusa, 65% opterećenja usmjereno je preko TFC kompleksa na ulnu.<sup>4</sup>

Integritet distalnog radioulnarnog zgloba (DRUZ) važan je za normalne rotacije podlaktice. Oštećenje DRUZ-a može se dogoditi u trenutku same traume, ali i poslije, tijekom cijeljenja prijeloma, osobito pri cijeljenju s deformitetom. Oštećenje rezultira s boli, nestabilnošću te gubitkom opsega rotacija podlaktice. Skraćivanje radijusa za 5 ili više milimetara s dorzalnom angulacijom od 25 stupnjeva i više, često je udruženo s oštećenjem DRUZ-a.<sup>5</sup>

#### Mehanizam nastanka ozljede

Najčešći je uzrok pad na ispruženu šaku u dorzalnoj fleksiji, rjeđe u palmarnoj fleksiji. Oštri rubovi prijeloma na palmarnoj strani s kominutivnim fragmentima na dorzalnoj strani upućuju na to da najprije dolazi do prijeloma na palmarnoj strani zbog sila istezanja. Nakon

toga dolazi do prijeloma dorzalnog korteksa zbog kompresijskih sila. Tim mehanizmom i u tom položaju pad na ispruženu ruku s položajem šake u dorzalnoj fleksiji i to najčešće kada podlaktica sa šakom zatvara kut od 0 do 90 stupnjeva, dolazi do kompresije spongiozne kosti dorzalno, koja je odgovorna za stabilnost prijeloma<sup>6</sup> (slika 5.).



Slika 5. Mehanizam prijeloma distalnog radijusa  
Figure 5. Mechanism of distal radius fracture

### Podjela prijeloma

Više je vrsta klasifikacija prijeloma temeljenih na mehanizmu nastanka ozljede, anatomskoj lokalizaciji na distalnom radijusu, pomaku ulomaka, mogućnosti repoiniranja te stabilnosti samog prijeloma.<sup>7-10</sup>

#### Eponimska podjela prijeloma distalnog radijusa:

##### 1. COLLESOV PRIJELOM

*Ekstraartikularni* (slike 6. i 8 a) gdje dolazi do dorzalne i radijalne angulacije distalnog ulomka sa skraćanjem.

##### INTRARATIKULARNI PRIJELOMI

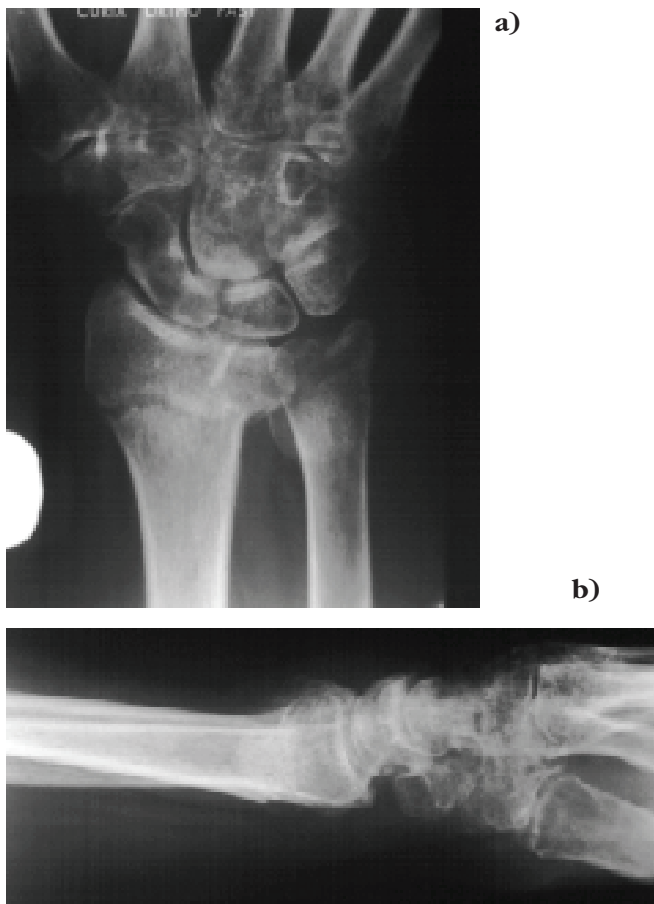
Tu pripada i dorzalni Barton, a to je prijelom kroz artikularnu površinu s dorzalnom dislokacijom distalnog ulomka i karpusa (slika 8 d).

2. SMITHOV PRIJELOM s volarnim pomakom distalnog ulomka (slika 7.).

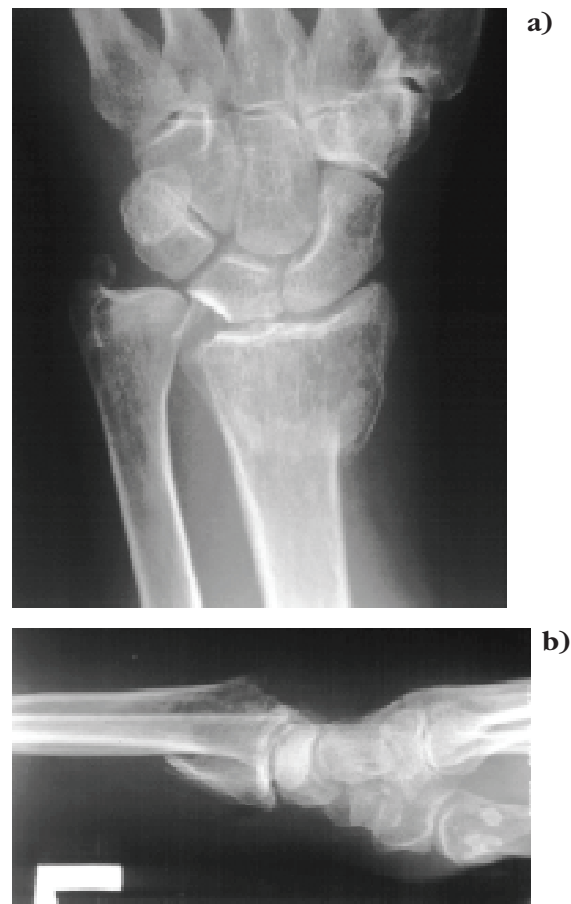Smithove prijelome dijelimo na :

*Smith I.* – to je ekstrartikularni prijelom kod kojega nalazimo palmarnu angulaciju distalnog ulomka (slika 8 b).

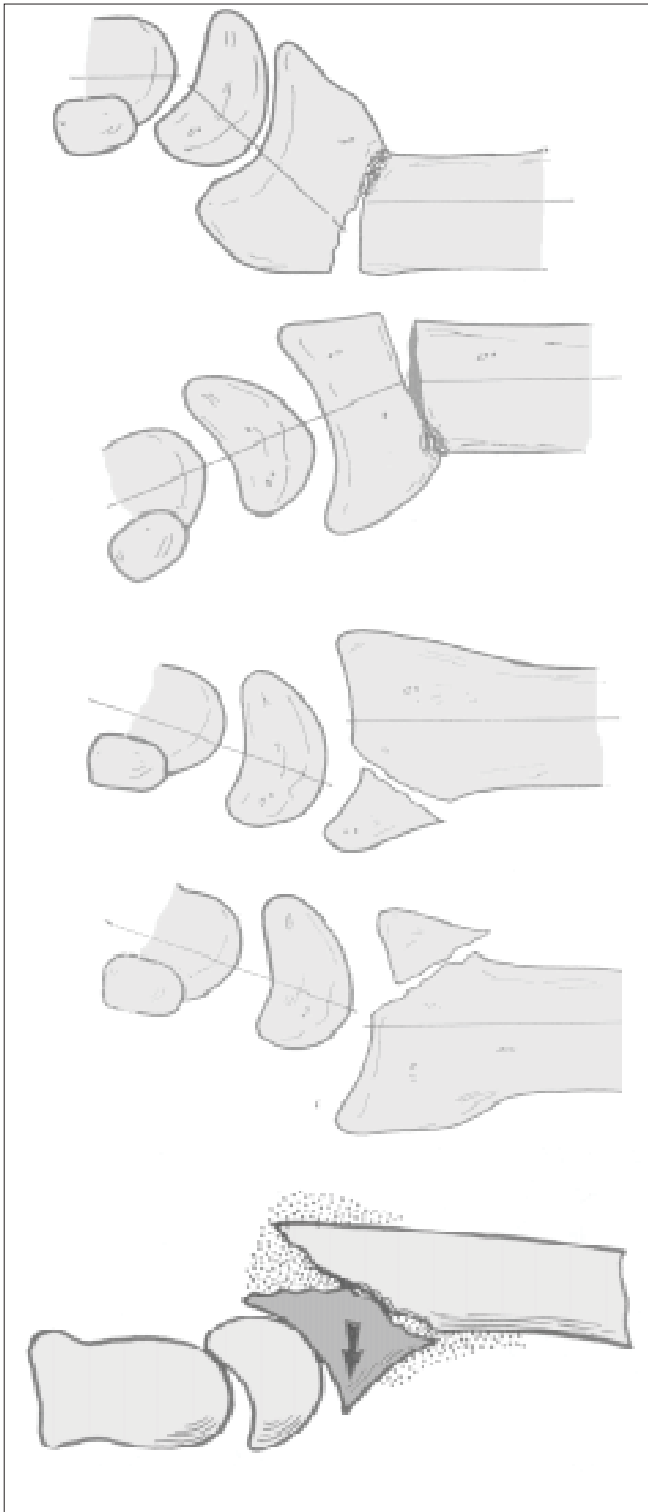
*Smith II.* – volarni Barton, a to je intraratikularni prijelom kod kojega nalazimo volarni i proksimalni pomak distalnog ulomka s karpusom (slika 7 c).



Slika 6. Collesov prijelom – rtg slika  
a. anteroposteriorna snimka; b. postranična snimka  
Figure 6 *Colles fracture* – x-ray  
a. anteroposterior x-ray; b. lateral x-ray



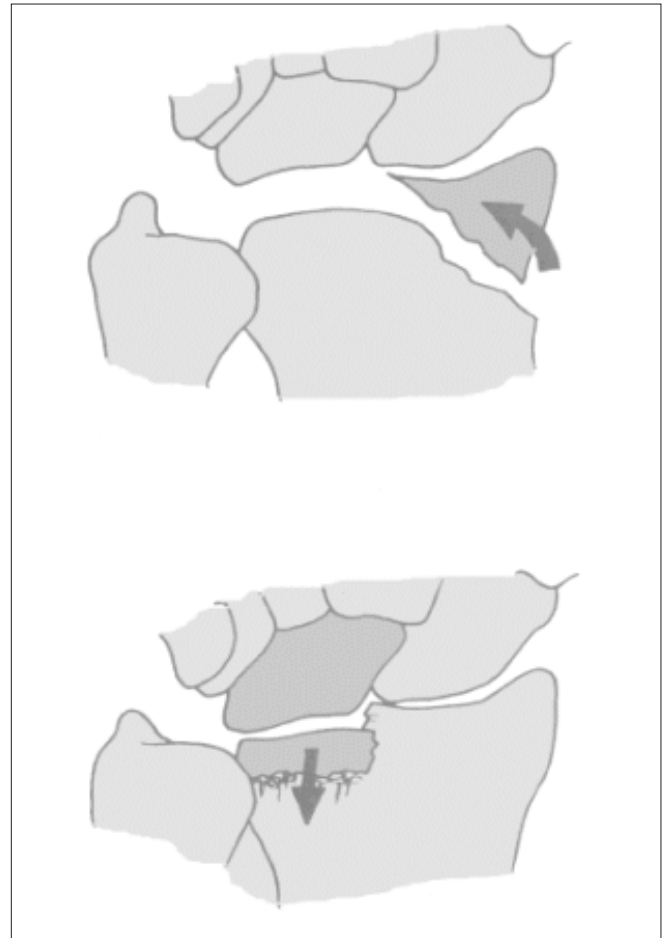
Slika 7. Smithov prijelom  
a. anteroposteriorna snimka; b. postranična snimka  
Slika 7 *Smith's fracture*  
a. anteroposterior x-ray; b. lateral x-ray



Slika 8. Učestaliji prijelomi distalnog radijusa – eponimska podjela  
 A Collesov prijelom  
 B Smithov prijelom (Smith I.)  
 C palmarni barton (Smith II.)  
 D dorzalni barton  
 E Smith III.

Figure 8 Frequently fractures of distal radius – eponymus classification

- A Colles fracture
- B Smith fracture (Smith I)
- C palmar Barton (Smith II)
- D dorsal Barton
- E Smith III



Slika 9. Rjeđi prijelomi distalnog radijusa  
 a. Chauffeurov prijelom  
 b. Die-Punch prijelom

Figure 9 Rare fractures of distal radius  
 a. Chauffeur's fracture  
 b. Die-Punch fracture

Smith III. – to je ekstrartikularni kosi prijelom s volarno dislociranim distalnim fragmentom i karpusom.

3. CHAUFFEUROV PRIJELOM (slika 9 a)

To je kosi prijelom koji zahvaća radijalni stiloid.<sup>11</sup>

4. DIE-PUNCH PRIJELOM je depresijski prijelom artikularne plohe za lunatnu kost (slika 9 b).

AO podjela prijeloma distalnog radijusa<sup>12</sup>

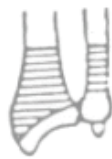Dijele se na tri osnovne skupine (slika 10.,11. i 12. )

- A Ekstraartikularni prijelomi
- B Parcijalno artikularni prijelomi
- C Kompletni artikularni prijelomi

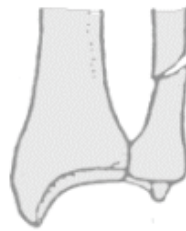Dijagnoza

Anamneza i klinička slika

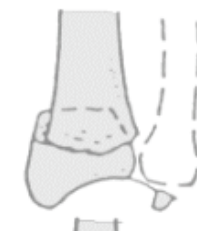Najčešći je uzrok pad na ruku. Subjektivno nalazimo bol i smanjen opseg pokretljivosti. Klinički nalazimo edem, hematom deformitet i smanjen opseg kretnji.



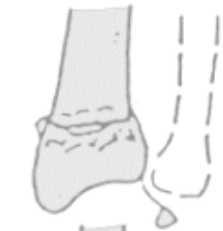A



A1



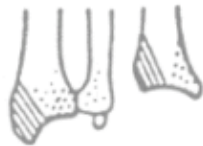A2



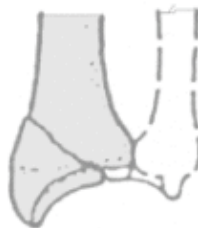A3

Slika 10. AO klasifikacija prijeloma distalnog radijusa  
 Grupa A – ekstraartikularni prijelomi  
 A1 – prijelom ulne, radius intaktan  
 A2 – inpaktirani prijelom radijusa  
 A3 – multifragmentarni prijelom radijusa

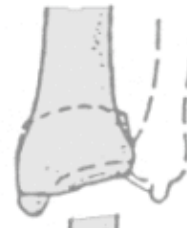Figure 10 AO classification of distal radius fracture  
 Group A – extraarticular fractures  
 A1 – ulna fracture, radius intact  
 A2 – impacted radius fracture  
 A3 – multifragmentary radius fracture



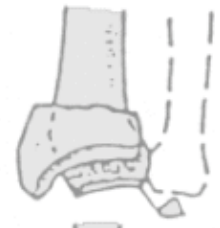B



B1



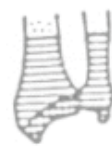B2



B3

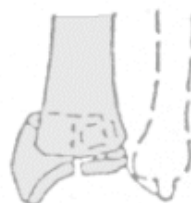Slika 11. AO klasifikacija prijeloma distalnog radijusa  
 Grupa B – parcijalni intraratikularni prijelomi  
 B1 – parcijalni prijelom (u sagitalnoj ravni)  
 B2 – parcijalni prijelom – dorsalni Barton  
 B3 – parcijalni prijelom – volarni Barton

Figure 11. AO classification of distal radius fracture  
 Group B – Partial intraarticular fracture  
 B1 – partial fracture (sagittal)  
 B2 – partial fracture – dorsal Barton  
 B3 – partial fracture – volar Barton

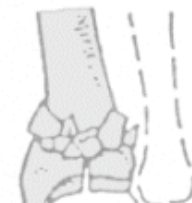

C

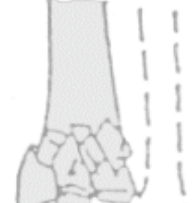C1



C2



C3



Slika 12. AO klasifikacija prijeloma distalnog radijusa  
 Grupa C – kompletni artikularni prijelomi

C1 – jednostavni prijelom artikularne plohe i metafize  
 C2 – jednostavni prijelom artikularne plohe s kominutivnim prijelomom metafize  
 C3 – multifragmentarni prijelom metafize i artikularne plohe

Figure 12 AO classification of distal radius fracture  
 Group C – complete articular fractures  
 C1 – simple fracture of the articular surfaces and metaphyseal area  
 C2 – simple fracture of the articular surface with metaphyseal multifragmentary  
 C3 – multifragmentary fracture of metaphyseal and articular surface



Od deformiteta se kod Collesova prijeloma često spominje "fenomen bajuneta" zbog pomaka distalnog ulomka proksimalno i radijalno u frontalnoj ravnini. Kod Smit-hova se prijeloma, zbog pomaka distalnog ulomka volarno i proksimalno u sagitalnoj ravnini, opisuje "fenomen viljuške".

#### RTG snimanje

Najčešće obuhvaća anteroposteriornu i postraničnu snimku distalne podlaktice. Katkad je standardne snimke potrebno dopuniti kosim snimkama koje daju bolji uvid u artikularne plohe radijusa, a izvode se u supinaciji i pronaciji od 45 stupnjeva. Trakcijske rtg snimke izvode se kod intraratikularnih kominucija. CT-kompjutorizirana tomografija izvodi se kod intraratikularnih prijeloma i kada je uključen distalni radioulnarni zglob.

MRI – magnetska rezonancija izvodi se kada se sumnja na ozljedu ligamenata.

Za odabir metode liječenja, korištenjem rtg snimaka, veoma je važno utvrditi

1. potencijalnu stabilnost i nestabilnost prijeloma
2. mogućnost repozicije.

#### Kriteriji za ocjenu primarne nestabilnosti prijeloma:

1. dorzalna angulacija od 20 i više stupnjeva
2. kominucija dorzalnog korteksa za 1/2 promjera dijafize
3. skraćenje radijusa za 10 mm i više
4. intraartikularni prijelomi s pomakom u zglobu većim od 2 mm
5. prijelom distalne ulne
6. masivna osteoporoza
7. starosna dob iznad 65 godina života.

#### Kriteriji za ocjenu sekundarne nastabilnosti (nakon repozicije tijekom imobilizacije):

1. zaostala dorzalna angulacija ulomka od 10 stupnjeva i više
2. skraćenje radijusa od 5 mm i više
3. učestalije kod intraartikularnih multifragmentarnih prijeloma.

#### Liječenje prijeloma distalnog radijusa

U liječenju prijeloma distalnog radijusa koristimo algoritam liječenja pokazan shemom 1.

Kada započinjemo liječenje prijeloma distalnog radijusa, osim analiziranja prijeloma i lokana stanja podlaktice, u izboru metode liječenja u obzir treba uzeti dob pacijenta, radnu i sportsku aktivnost, opće stanje te prisutnost osteoporoze i osteopenije.

#### Analiza prijeloma obuhvaća

1. otvoreni ili zatvoreni prijelom
2. neurovaskularne smetnje (osobito n. medianus)
3. dislocirani – nedislocirani prijelomi
4. intraartikularni – ekstraartikularni
5. stabilni – potencijalno nestabilni prijelom.

Većina su prijeloma u starijoj dobnoj skupini nedislocirani i minimalno dislocirani stabilni prijelomi koji zahtijevaju konzervativno liječenje (zatvorena repozicija i gipsana imobilizacija).

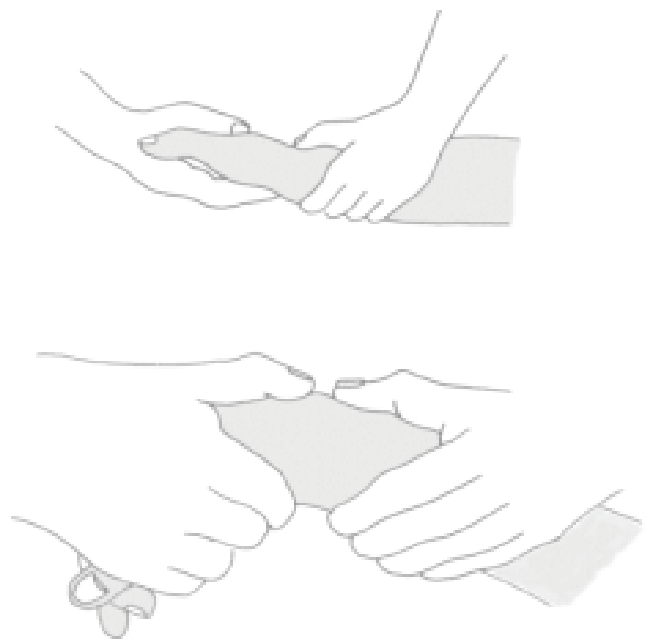
#### Metoda zatvorene repozicije prijeloma distalnog radijusa

Repozicija treba biti obavljena u što kraćem vremenskom razdoblju od nastanka ozljede. Primjenjujemo lokalnu infiltracijsku anesteziju, aksilarni blok, a u nekim slučajevima kratku inhalacijsku anesteziju. Mehanizam repozicije je uzdužna trakcija za prva tri prsta ozlijeđene ruke, kod Collesova prijeloma i ulnarna devijacija zbog translacije fragmenta radijalno. Lakatni zglob je u fleksiji od 90 stupnjeva. Na nadlaktici se obavlja trakcija u suprotnom smjeru. Kada se postigne dezimpakcija i distrakcija ulomaka, potisne se palmarno-distalni fragment i tako reponira (slika 13.).

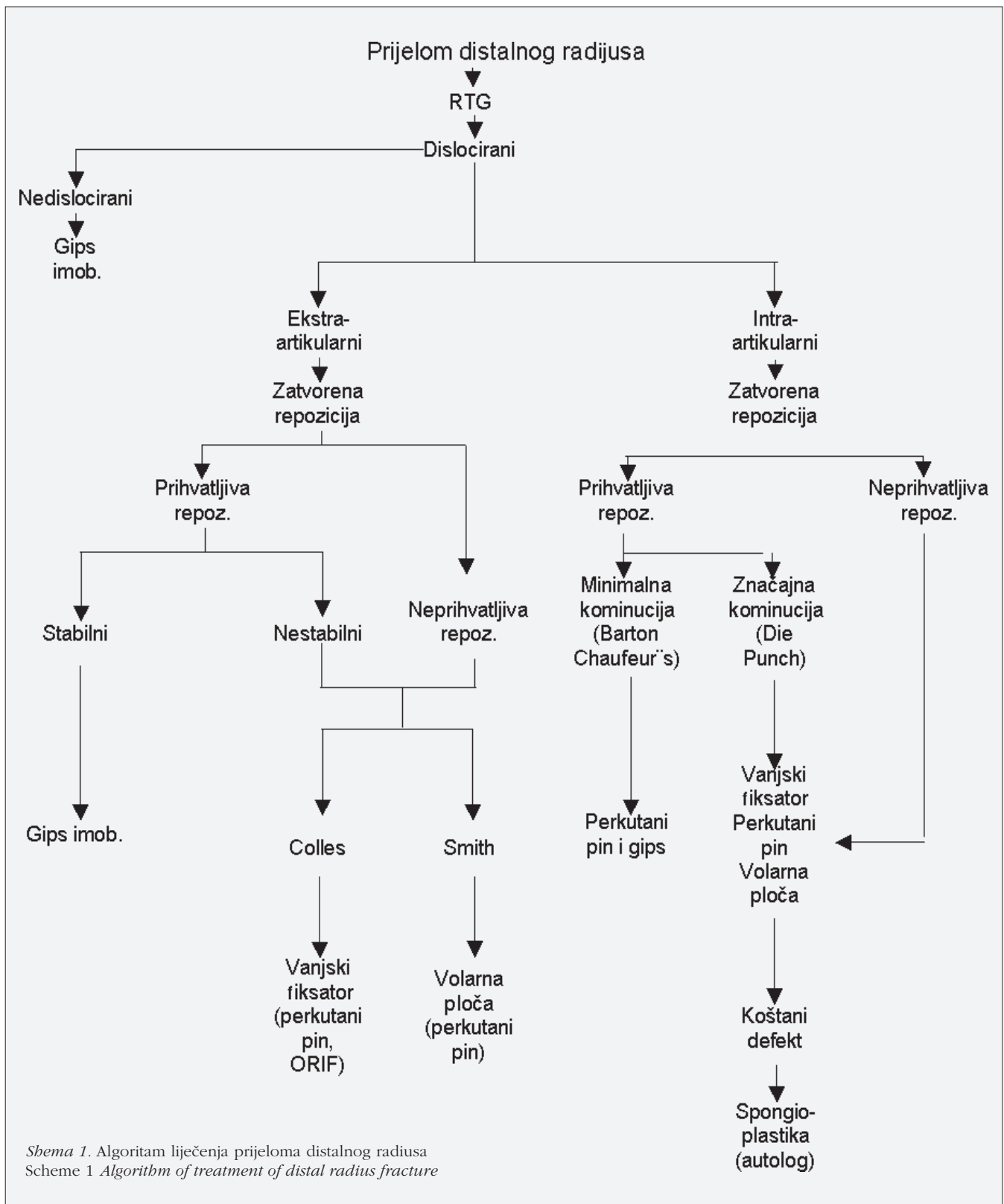
Danas se preporuča repozicija s pomoću ekstenzijskog stola, kada preko aparata obavimo trakciju. Tijekom trakcije i repozicije možemo provesti kontrolu fluorografski ili artroskopski (slika 14.).

Dislocirani Kolesov prijelom imobilizira se nadlaktičnom longetom u laganoj palmarnoj fleksiji i ulnarnoj devijaciji uz neutralnu rotaciju podlaktice. Distalno gips je do glavica metakarpalnih kosti, tako da je potpuno moguća gibljivost u metakarpofalangealnim zglobovima.

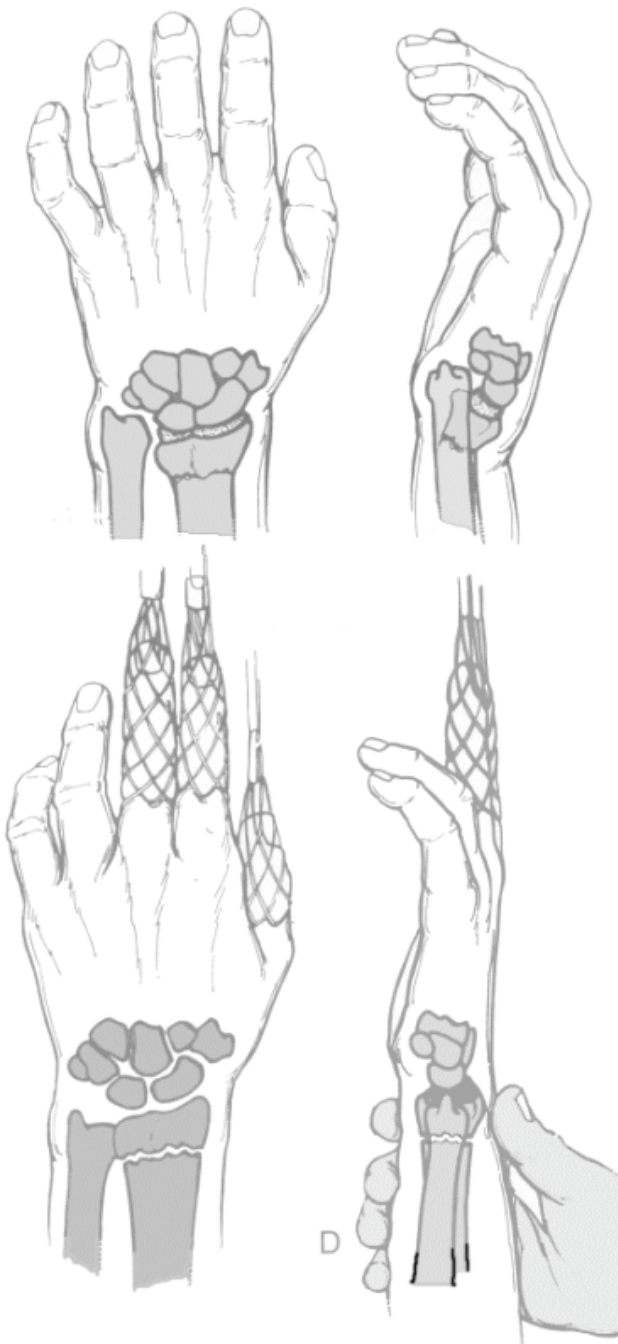
Smitov ekstraartikularni prijelom (Smith I.) koji se rjeđe liječi, konzervativno imobilizira se u supinaciji i ekstenziji. Supinacija iznosi 50 do 60 stupnjeva. Tijekom tri tjedna postavi se nadlaktični gips, te podlaktični još dva tjedna. Smith II. i Smith III. nestabilni su prijelomi i primarno se liječe kirurškom stabilizacijom.



Slika 13. Manualna repozicija Collesova prijeloma  
Figure 13 Manual reduction of Colles fracture







Slika 14. Repozicija Collesova prijeloma s pomoću ekstenzijskog stola  
Figure 14 Reduction of Colles fracture using extension table

odlučiti za druge metode liječenja. Može se i ponoviti zatvorena repozicija i gipsana imobilizacija, ali je ona uspješna u manje od 50 % slučajeva.<sup>10</sup>

Za nestabilne prijelome primjenjujemo ostale metode liječenja:

1. perkutano fiksiranje kiršnerovim žicama
2. vanjski fiksator
3. minimalno invazivnom otvorenom repozicijom uz vanjski fiksator ili perkutano postavljenom žicom

4. otvorena repozicija i unutarnja fiksacija
5. spongioplastika.

Perkutano postavljanje Kiršnerovih žica metoda je koja je indicirana kod nestabilnih ekstraartikularnih prijeloma. Započinje se zatvorenom repozicijom uz fluorografsku kontrolu. Slijedi postavljanje dvije Kiršnerove žice – jedna kroz radijalni stiloid, druga s ulnarne strane radijusa. Postavlja se nadlaktična gipsana imobilizacija tri tjedna, a nakon toga podlaktična još tri tjedna. Kiršnerove žice se uklone u vremenu od 6 do 8 tjedana od operativnog zahvata.

Vanjski fiksator je indiciran kod nestabilnih trikomadnih prijeloma, kominutivnih prijeloma udruženih s oštećenjem mekih tkiva i neurovaskularnim oštećenjima. Djelovanje vanjskog fiksatora je trakcija putem ligamentotaksije. Katkad uz vanjski fiksator koristimo perkutane žice, minimalno otvorenu repoziciju i spongioplastiku.

Minimalno otvorena repozicija indicirana je kod artikularnih prijeloma (Die-Punch). Vanjski fiksator dio je ove metode. Često se upotrebljava Kiršnerova žica i spongioplastika.

Otvorena repozicija i unutarnja fiksacija indicirana je kod svih prijeloma, osobito artikularnih, kada se drugim metodama ne može postići integritet zglobnih površina.

To su:

1. volarni i dorsalni Barton
2. prijelomi uzrokovani jakim silama uz oštećenje mekih tkiva, najčešće intraartikularni.

Upotrebjavamo dorzalni pristup, a katkad istodobno i palmarni pristup. Postavljamo T-ploče u nekim slučajevima uz spongioplastiku.

Posebne indikacije:

Chauffeursov prijelom tretira se zatvorenom repozicijom i perkutano postavljenom Kiršnerovom žicom. Ako je prijelom dislociran više od 3 mm, preporuča se otvorena repozicija.

Prihvatljiv završni rezultat prijeloma distalnog radijusa, utvrđen rendgenom je:

1. skraćenje radijusa manje od 5 mm
2. rezidualni dorzalni nagib zglobne plohe manji od deset stupnjeva
3. rezidualni inkogruitet zglobnih ploha manji od 2 mm.

#### Komplikacije prijeloma distalnog radijusa

1. Vazomotorne: edem, kompartment Mrb Sudeck, kontrakture
2. Koštane: gubitak repozicije, krivo sraštena fraktura, nesraštavanje artroza
3. Tetivne: tenosinovitis, ruptura tetiva, blokade tetiva s kontrakturama prstiju
4. Neurološke: zbog edema i lošeg položaja ulomaka imamo sindrom karpalnog kanala, kompresija n. ulnarisa, kompresija r. superficialisa n. radialis.

## LITERATURA

1. Choon Lai Tai, Jesse B Jupiter M.D. Current Orthopaedics, volumen 8 number 1, 1994 god
2. Schuind FA, Linscheid RL et al. Anormal dana base of posteroanterior roentgenografic measurements of the wrist. J. Hand Surg. Am 14:404-407 1989.
3. Destat E.; Injuries of the wrist. A radiological study Ernest ben. London 1955
4. Palmer AK, Werner FW: The triangular fibrocartilage complex of the wrist, anatomy and function,j. Hand Surg. 6:153-162,1981
5. Darrow JC,Jr, Linscheid RL, Dobyns JH. Distal ulnar resection for disorders of distal radioulnar joint. J.Hand Surg. Am 10:482-491. 1985
6. Weber ER.,Chao EY.: An experimental approach to the mechanisam of scaphoid fractures.J.Hand Surg. Am 3:142-148,1978.
7. Frykman G.:Fracture of distal radius, a clinical end experimental study, Acta orthop. Scand. Suppl. 108:1-153,1987
8. Cooney WP III, Linscheid RL, Dobyns JH.:External pin fixator for unstable Colles fractures, J. Bone Joint Surg. Am 61:840-845,1979.
9. Haddad RJ,Jr,Riordan DC: Arthrodesis of the wrist;a surgical technichue, J. Bone Joint Surg. Am 49:950-954,1980.
10. Melone CP,Jr.: Articular fractures of the distal radius, Orthop. Clinic. North Am. 15:217-236 April 1984
11. Edwards H., Clayton EB.: Fractures of the lower end of the radius in adults(Colles fracture end backfire fracture ). BMJ. 1:61-65 1929
12. Muller ME, Nazarin S., Koch P.: The comprehensive clasification of fractures of long bones, Spring- vewr- lag 1980.
13. Edward H., Clayton EB; Fractures of the lower and of the radius in adults BMJ 1:61-65,1929.
14. Cooney WP. Agee JH: Managment of intraraticular fractures of distal radius 1990. Contemp., Orthop. 21:71-104,1990
15. Dobyns JH, linscheid RL. Complications of fractures and dislocations of the wrist-1995 J.B. Lipincot, Philadelphia.