

POTEŠKOĆE U RAZLIKOVANJU ANEMIJE KRONIČNE BOLESTI I SIDEROPENIČNE ANEMIJE · PRIKAZ SLUČAJA

Petranović, Duška; Sever-Prebilić, Mirjana; Načinović-Duletić, Antica

Source / Izvornik: **Medicina, 2003, 39, 39 - 41**

Journal article, Published version

Rad u časopisu, Objavljena verzija rada (izdavačev PDF)

Permanent link / Trajna poveznica: <https://um.nsk.hr/um:nbn:hr:184:067325>

Rights / Prava: [In copyright](#)/[Zaštićeno autorskim pravom.](#)

Download date / Datum preuzimanja: **2024-12-25**



Repository / Repozitorij:

[Repository of the University of Rijeka, Faculty of Medicine - FMRI Repository](#)



POTEŠKOĆE U RAZLIKOVANJU ANEMIJE KRONIČNE BOLESTI I SIDEROPENIČNE ANEMIJE – PRIKAZ SLUČAJA

DIFFICULTIES IN DIFERENTIAL DIAGNOSIS OF ANEMIA CAUSED BY CHRONIC DISEASE AND IRON DEFICIENCY ANEMIA – CASE REPORT

Duška Petranović, Mirjana Sever-Prebilić, Antica Načinović-Duletić

SAŽETAK

Diferencijalna dijagnoza sideropenične anemije i anemije kronične bolesti ne bi trebala biti teška, no u ponekim slučajevima razlikovanje ta dva tipa anemije stvara velike dijagnostičke teškoće, osobito pri planiranju terapije. U radu opisujemo slučaj 53-godišnje bolesnice upućene hematologu zbog anemije (Hb 87 g/L). Prethodno učinjene pretrage nisu bile dovoljne za postavljanje jasne dijagnoze, a nadomjesna terapija željezom započeta je šest mjeseci prije hematološke obrade. Istodobno vaginalno krvarenje u postmenopauzi, upalni proces i moguć ginekološki maligni tumor, dodatno su otežavali točnu dijagnozu primarnog uzroka mikrocitne anemije. Nakon histerektomije, dobiveni je patohistološki nalaz isključio malignu bolest pa je provedeno antibiotsko liječenje upalne bolesti male zdjelice i zapaženo je postupno poboljšanje laboratorijskih nalaza bez dodatne terapije željezom, kao i opće poboljšanje stanja pacijentice tijekom tromjesečnog praćenja. Zaključili smo da rutinski laboratorijski nalazi katkad nisu dovoljni za postavljanje definitivne dijagnoze anemije. Kada vrijednost feritina nije vjerodostojna zbog mogućeg povišenja uzrokovanog životnom dobi, kroničnim poremećajima ili malignom bolesti, te ako postoji značajna sumnja na sideropeničnu anemiju, potrebno je odrediti transferinske receptore u serumu na koje kronična bolest nema utjecaja.

KLJUČNE RIJEČI: anemija, kronična bolest, sideropenija, mikrocitna anemija.

UVOD

Anemija je jedan od najčešćih kliničkih problema u svakodnevnoj kliničkoj praksi, s kojim se susreće liječnik opće prakse, ali i svi specijalisti. Dijagnosticira se pri koncentraciji hemoglobina u krvi ispod normalne granice za dob i spol, a treba je smatrati manifestacijom bolesti, a ne završnom dijagnozom.

Točna morfološka klasifikacija i dijagnostički pristup anemiji nisu uvijek sasvim jednostavni. Mikrocitna ane-

ABSTRACT

The differential diagnosis of iron deficiency anemia and anemia caused by chronic disease should not be difficult despite the fact that distinguishing these two types may be a major clinical dilemma in certain cases, especially regarding the following treatment planning phase. We report a case of 53 year old woman who was sent to our Department of Hematology with a registered anemia (Hb 87 g/L). Although previous tests were not sufficient for establishing a clear diagnosis, iron replacement therapy had been started by general practitioner six months prior to the patients admittance to our ward. Concomitant postmenopausal vaginal bleeding, inflammatory process and possible gynecologic malignant tumor recorded in the same patient, made the diagnosing process of the primary cause of microcytic anemia quite complex. After hysterectomy which revealed no pathohistological evidence of any malignant gynecological tumor and antibiotic treatment for pelvic inflammatory disease, routine blood tests slowly normalized without iron replacement therapy and patient was in much better condition after three months follow up. We emphasize that routine laboratory analyses are not always sufficient for establishing a definitive diagnosis of the iron deficiency anemia. In cases where serum ferritin level is not reliable due to its increase with age, chronic disorders and malignancy, considering a strong suspicion of iron deficiency, it is necessary to use serum transferrin receptor assay, which is not affected by chronic diseases.

KEY WORDS: anemia, iron deficiency, microcytic, chronic disease.

mija koju najčešće srećemo u praksi nije uvijek i sideropenična anemija, a kombinacija etioloških čimbenika ili nevjerodostojnost nalaza zbog prethodno uzete terapije, dodatno otežavaju točnu dijagnozu i planiranje terapije.¹⁻³

PRIKAZ SLUČAJA

U hematološku ambulantu upućena je 53-godišnja pacijentica s uputnom dijagnozom sideropenične anemije. Pacijentica je zadnje dvije godine u menopauzi, no više je puta imala metroragije koje su uz konzervativnu terapiju Metilergobrevinom i Dycinon kapima uspješno sanirane. Laboratorijske vrijednosti (ponavljane više puta) upućivale su na anemiju (Hb 100-115 g/L), no provede-

Ustanova: Klinički bolnički centar Rijeka, Klinika za internu medicinu, Hematološki odjel

Adresa za dopisivanje: e-mail: davor.petranovic@ri.hinet.hr

ne pretrage nisu bile dovoljne da se ustanovi o kojem se tipu anemije radi (Fe je bio snižen: 3,0–5,1, no vrijednosti UIBC-a nisu bile zatražene). Šest mjeseci prije prvoga hematološkog pregleda zbog registrirane anemije praćene blagim umorom, započeta je nadomjesna terapija peroralnim željezom, a dva mjeseca prije prvog pregleda u bolesnice je zbog ponovne izrazite metroragije učinjena eksplorativna kiretaža kada je postavljena patohistološka dijagnoza glandularnog polipa endometrija sa znakovima sekretorne aktivnosti. Neposredno nakon kiretaže vrijednost željeza bila je 12,7 umol/L, E $4,0 \times 10^{12}/L$, hemoglobina 114 g/L, Htc 34,0, MCV 70 fL. Nikakve dodatne pretrage nisu zatražene već je povećana doza peroralnog željeza. Iako pacijentica dalje nije vidno krvarila, anemija se izrazito pogoršavala.

S obzirom na progresivno izrazito pogoršanje općeg stanja pacijentice: umor, dispneju pri najmanjim naporima, stenokardične tegobe i oticanje nogu, pregledao ju je kardiolog (učinjen EKG, ehokardiografija i ergometrija bili su u granicama normale) koji je sugerirao da je prisutna simptomatologija uzrokovana anemijom te preporučio njezinu korekciju. Pacijentica je upućena i neurologu zbog učestalih glavobolja (učinjen EEG bio je bez patoloških promjena), te fizijatru zbog izrazitih bolova u lumbalnoj kralježnici koji su se javljali isključivo u vrijeme menstruacija ili kasnijih metroragija. U sklopu obrade, budući da Rtg lumbosakralne kralježnice nije pokazao patološke promjene, učinjena je i kompjutorizirana tomografija te magnetna rezonanca lumbosakralnog segmenta koje nisu pokazale patološke promjene.

Tada je pacijentica upućena u hematološku ambulantu, uz preporuku da se provede parenteralna nadomjesna terapija željezom. Nalazi učinjeni u to vrijeme pokazivali su pogoršanje anemije: E $4,34 \times 10^{12}$, Hb 75 g/L, Htc 0,25, MCV 58,4 fL, uz izrazito sniženu vrijednost željeza (1,9 umol/L) i normalan UIBC (47,6). Leukociti ($7,5 \times 10^9$) kao i diferencijalna krvna slika bili su u granicama normale uz blago povišene trombocite (410×10^9).

Detaljnijom anamnezom doznaje se da je pacijentica više godina blago anemična, no izrazito pogoršanje uočava zadnjih nekoliko mjeseci. Osjeća se umorno, malaksalo, dispnoično pri najmanjim naporima, postala je depresivna, zaboravljiva, često ima glavobolje. Povremeno osjeća "lupanje srca", a češće, osobito u naporu, retrosternalne bolove. Redovite menstruacije prestale su prije dvije godine, no otada je tri puta imala jaka vaginalna krvarenja. Nakon zadnjega, kada je učinjena i eksploracija kojom je dokazan polip, osjeća se izrazito loše. Povremeno je febrilna do 38°C, a zna imati i zimice uz bolnost i osjećaj težine nisko u trbuhu. Bolovi nisko u trbuhu, uz širenje prema lumbalnoj kralježnici, pogoršavaju se osobito u vrijeme vaginalnih krvarenja, a tada ima i žestoke glavobolje. Bolesnica je negirala druge prethodne bolesti, a obiteljska anamneza također je bez posebitosti.

Fizikalnim pregledom uočava se da je bolesnica izrazito blijeda, adinamična, afebrilna, dispnoična pri naj-

manjem naporu i tahikardna. Limfni čvorovi se nisu palpabili. Akcija srca bila je ritmična, frekvencije 100/min, tonovi naglašeni, šum se nije čuo. Nad plućima auskultatorni i perkutorni nalaz bio je uredan. Dojke su se palpatorno doimale iregularne, mastopatične, a u lateralnom gornjem kvadrantu desne dojke palpivala se tvrđa nepravilna tvorba promjera oko 1 cm. Stijenka abdomena bila je meka, elastična i lagano osjetljiva suprapubično i obostrano ingvinalno, naročito lijevo. Jetru i slezenu, kao niti patoloških rezistenci nije se palpivalo. Peristaltika je bila uredna, lumbalana sukusija negativna. Zatraženi su hitni dodatni laboratorijski nalazi i hitna konzultacija ginekologa. Laboratorijski nalazi pokazali su sniženu vrijednost hemoglobina (85 g/L) i željeza (4,0 umol/L), normalan UIBC (48,9) i normalan feritin (54). Ginekolog je postavio dijagnozu upalne bolesti male zdjelice, a ginekološkim ultrazvukom dokazan je submukozni miom, hiperehogen endometrij 8 mm. Lijeve jajnik mjerio je 5,3 x 3,5 cm i sadržavao je anehogenu tvorbu. Zatražena je i hitna mamografija koja je pokazala fibrocistične promjene bez znakova maligniteta.

Temeljem anamnestičkih podataka, fizikalnog nalaza, rutinskih laboratorijskih testova i specifičnih testova za dijagnozu i evaluaciju anemije, zaključili smo da je repetitivno vaginalno krvarenje u menopauzi, uzrokovano miomom uterusa uz prisutnu inflamatornu komponentu, dovelo do anemije koja je u početku vjerojatno mogla biti uzrokovana krvarenjem (iako učinjeni nalazi nisu bili dovoljni za točno definiranje vrste anemije), no izrazito pogoršanje anemije bez evidentnog krvarenja govorilo je za anemiju kronične bolesti.

Ostali simptomi na koje se bolesnica žalila, bili su vjerojatno posljedica kombinacije smanjene tkivne oksigenacije, adaptivnog odgovora na anemiju i simptomatologije osnovne bolesti koja je dovela do anemije.

Zbog vjerojatne anemije kronične bolesti i sumnje na malignu etiologiju u kombinaciji s recidivirajućim krvarenjima, preporučena je hitna ginekološka operacija.

Tri mjeseca nakon učinjene histerektomije (patohistološki nalaz isključio je malignitet) i provedene anti-biotske terapije (zbog upalne bolesti male zdjelice), laboratorijski nalazi su se normalizirali bez nadomjesne terapije željezom, a tegobe na koje se bolesnica prethodno žalila potpuno su se povukle.

RASPRAVA

Diferencijalna dijagnoza mikrocitne anemije ne bi trebala predstavljati poteškoću. Kod anemije kronične bolesti serumsko željezo je nisko, UIBC povišen, feritin nizak, dok je u anemiji kronične bolesti u pravilu nisko željezo popraćeno normalnim UIBC-om, a feritin je normalan ili povišen.

Katkad je teško razlikovati anemiju kronične bolesti i pravu sideropeničnu anemiju. Razlozi mogu biti: nadomjesna terapija željezom započeta prije razjašnjenja etiologije anemije, oba mehanizma prisutna u istom pacijenta (kronična ili maligna bolest u pacijenta koji isto-

dobno krvari), starija dob (razina feritina raste sa životnom dobi, a kronične i maligne bolesti češće su u starije populacije), a nejasnoće mogu nastati i zbog nemogućnosti laboratorija da učini sve potrebne testove.

U naše bolesnice dijagnostika je bila usmjerena na vaginalno krvarenje čiji je logični rezultat sideropenična anemija, međutim, prema učinjenim nalazima nije se radilo o sideropeničnoj anemiji već o anemiji kronične bolesti (Algoritam 1) te je hitno trebalo isključiti druge uzroke anemije, osobito malignu bolest (ginekološki malignom ili neoplazmu dojke s obzirom na palpabilnu tvorbu u desnoj dojci).

U prilog anemije kronične bolesti govorio je i podatak o dinamici nastanka anemije: nakon zadnje metroragije i eksploracije, bolesnica je još uvijek imala samo blago izraženu anemiju (Hb 114 g/L), a poslije, bez znakova krvarenja, anemija se pogoršavala do vrijednosti Hb 75 g/L.

Stoga smo izdvojili i komentirali neke od postupaka u obradi naše bolesnice (Algoritam 1) i još jednom istaknuli važnost razmišljanja o trima osnovnim činjenicama pri obradi anemije:

1. Prepoznati simptome bolesti koja je dovela do anemije.

Potrebno je bilo agresivno liječiti uzrok anemije (upalnu bolest male zdjelice te, posebno, pri pogoršanju anemije i evidentnim metroragijama konzultirati što prije ginekologa zbog kauzalnog liječenja).

2. Razjasniti o kojem tipu anemije se radi, pridržavajući se jasnih kriterija i kliničkih smjernica obrade.

Anemija u naše bolesnice proglašena je sideropeničnom, iako nisu određeni UIBC i feritin, već samo na temelju anamnestičkog podatka o krvarenju. Stoga su daljnja obrada i liječenje (nadmjesna terapija željezom) bili provedeni u smislu sideropenične anemije.

3. Prepoznati simptome same anemije:

3.1. Organska disfunkcija zbog smanjene tkivne oksigenacije (umor, dispneja u naporu, stenokardija, glavobolja, anoreksija, poremećaj menstruacije, smanjenje libida, bljedoća, oštećenje renalne funkcije).

3.2. Adaptivni odgovor na anemiju, osobito kardiovaskularnog sustava (povećanjem frekvencije i udarnog volumena).

Ovakvim razmišljanjem pacijent se često može poštediti dodatnih skupih, neugodnih ili invazivnih pretraga. Iako je upućivanje kardiologu 53-godišnje bolesnice s opresijama u prsima svakako opravdan postupak, u ovom je slučaju možda mogao biti preveniran ranim kauzalnim liječenjem anemije. Glavobolja i bolovi u lumbosakralnoj kralježnici nakon liječenja anemije također su se povukli te su se specijalističke pretrage i sva dodatna dijagnostika pokazale nepotrebne.

Neprepoznavanje anemije i samo simptomatsko liječenje može biti pogubno za bolesnika ako je anemija

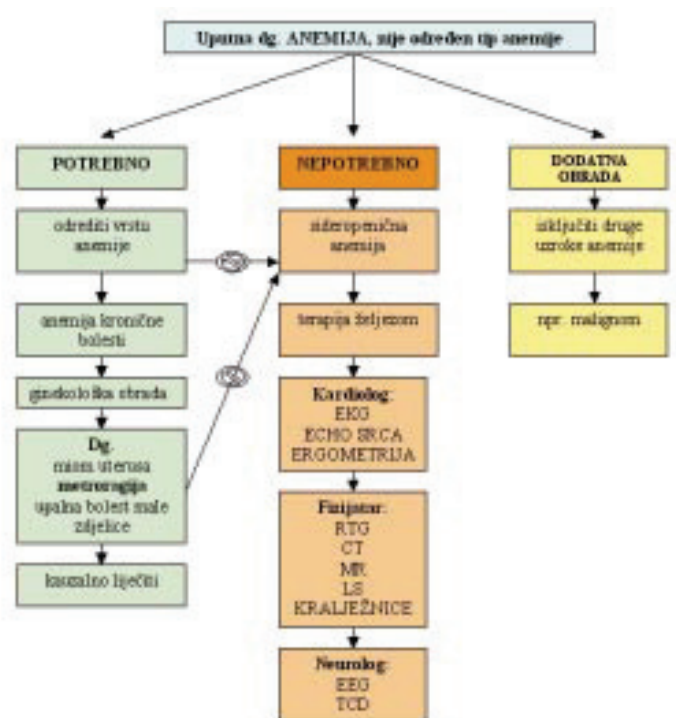
uzrokovana malignom bolešću, stoga je potrebno dodatnom obradom isključiti druge uzroke anemije.

Osobito je teško ustanoviti točan uzrok anemije u starijoj dobi kada se češće istodobno javljaju različiti etiološki čimbenici ^{5,6}.

ZAKLJUČAK

Dijagnostika i morfološka klasifikacija anemije nisu uvijek jednostavni. Važno je razmišljati o anemiji prije svega kao o simptomu osnovne bolesti, a ne završnoj dijagnozi te svakako tragati i liječiti etiološki čimbenik koji je doveo do anemije.

Algoritam obrade u naše pacijentice (kronološki) :



LITERATURA

1. Jakšić B, Labar B, Grgičević D i sur. Hematologija i transfuziologija, JUMENA, Zagreb 1989, 339-347.
2. Sayer JM, Long RG. A perspective on iron deficiency anaemia. Gut 1993;34:1297-9.
3. Guyatt GH, Oxman AD, Ali M, Willan A, Mcilroy W, Patterson C. Laboratory diagnosis of iron deficiency anemia: an overview. J Gen Intern 1992;7:145-53.
4. Rimón E, Levy S, Sapi A et al. Diagnosis of Iron Deficiency Anemia in the Elderly by Transferrin Receptor-Ferritin Index. Arch Intern Med 2002;162:445-9.
5. Izaks GJ, Westendorp RGJ, Knook DL. The definition of anemia in older persons. JAMA, 1999; 1714 : 1714-17.
6. Guyatt GH, Patterson C, Ali M et al. Diagnosis of iron deficiency anemia in the elderly. Am J Med 1990; 88:205-9.