

ULTRAZVUČNA PROCJENA TUPE TRAUME ABDOMENA: "FAST-PROTOKOL"

**Markić, Dean; Mozetič, Vladimir; Hauser, Goran; Jakljević, Tomislav;
Tomulić, Vjekoslav; Zeidler, Fred**

Source / Izvornik: **Medicina, 2003, 39, 8 - 13**

Journal article, Published version

Rad u časopisu, Objavljena verzija rada (izdavačev PDF)

Permanent link / Trajna poveznica: <https://um.nsk.hr/um:nbn:hr:184:302329>

Rights / Prava: [In copyright](#)/[Zaštićeno autorskim pravom.](#)

Download date / Datum preuzimanja: **2025-01-13**



Repository / Repozitorij:

[Repository of the University of Rijeka, Faculty of
Medicine - FMRI Repository](#)



ULTRAZVUČNA PROCJENA TUPE TRAUME ABDOMENA: "FAST-PROTOKOL"

ULTRASOUND EVALUATION OF BLUNT ABDOMINAL TRAUMA: "FAST-PROTOKOL"

Dean Markić¹, Vladimir Mozetič², Goran Hauser¹, Tomislav Jakljević¹, Vjekoslav Tomulić¹, Fred Zeidler¹

SAŽETAK

Tupa trauma abdomena još je uvijek dijagnostički izazov. Standardne dijagnostičke metode jesu dijagnostička peritonealna lapaža (DPL), kompjutorizirana tomografija (CT) i ultrazvuk (UZ). "FAST protokol" ciljan je ultrazvučni pregled abdomena i osrčja u traumatiziranih bolesnika. Cilj je protokola utvrditi postojanje slobodne tekućine (krvi) u abdomenu ili perikardu. Pretražuju se četiri prostora: hepatorenalni (Morisonov), splenorenalni, zdjelični te perikardijalni prostor. Pozitivan nalaz najčešći je u Morisonovu prostoru. Sljedeće prednosti ove metode jesu: nije potrebna priprema bolesnika, nema kontraindikacija, neinvazivna je, dovoljan je samo ležeći položaj, kratko traje (2–10 minuta), može se ponoviti neograničeni broj puta, nije štetna za pacijenta niti za osoblje, izvodi se na krevetu bolesnika, razmjerno je jeftina. Osnovni je nedostatak neprikazivanje same lezije intraabdominalnih organa. Potkožni emfizem i značajna debljina mogu otežati adekvatan pregled. Trajanje i sadržaj edukacije liječnika koji provode FAST (liječnici u hitnim medicinskim službama, kirurzi, radiolozi) još su uvijek nejedinstveni, no edukacija bi ipak trebala sadržavati barem 8–10 didaktičkih sati te 50 pregleda pod nadzorom mentora. Ultrazvuk abdomena ("FAST-protokol") danas se može koristiti kao inicijalna dijagnostička metoda u procjeni većine pacijenata s tupom traumom abdomena, uz CT i DPL kao njegovu nadopunu. Uporabom ovog protokola, prije svega u hitnoj medicinskoj službi, skraćuje se vrijeme obrade traumatiziranih bolesnika, pogotovo onih koji zahtijevaju hitno operacijsko liječenje. U članku su prikazana i prva iskustva autora u provođenju "FAST-protokola".

KLJUČNE RIJEČI: ultrazvuk, tupa trauma abdomena, dijagnostika

UVOD

Ultrazvuk (UZ) je dijagnostička metoda koja je veoma pogodna za uporabu u hitnoj medicini. Osnovni su razlozi tome sljedeći: nije potrebna priprema bolesnika, pregled je ciljan i brz, lako se ponavlja, može se učiniti

ABSTRACT

Blunt abdominal trauma still remains a diagnostic challenge. Standard diagnostic techniques are diagnostic peritoneal lavage (DPL), computed tomography (CT) and ultrasound (US). FAST protocol means focused abdominal sonography examination in traumatized patients. The primary finding in the FAST examination is anechoic fluid collection (blood) within the peritoneal cavity or pericard. The four standard visualized areas are: hepatorenal space (Morison pouch), splenorenal, pelvic and pericardial space. Intraperitoneal fluid is most often found in the Morison's pouch. Advantages of this method are: no need for patients preparation, no contraindications, noninvasive, only one position (supine), rapid (2-10 minutes), repeatedly as often as necessary, not harmful neither for patients or staff, performed on patients bed, relatively inexpensive. Major limitation is detection of intrabdominal fluid without visualization of injured abdominal organ. Subcutaneous emphysema and marked obesity can impair the ability of ultrasound to image the abdomen. Education of physicians who perform FAST (emergency physicians, surgeons and radiologist) is still controversial but in most studies it is recommended 8-10 hours of didactic training and 50 supervised examinations. Ultrasound is highly reliable and may replace CT scan and DPL as the initial diagnostic modality in the evaluation of most patients with blunt abdominal trauma. Using this protocol, primary in emergency department, evaluation time of traumatized patients decline, especially in those who needs urgent operative treatment. In the article authors represented their first experiences with FAST protocol.

KEY WORDS: ultrasonography, blunt abdominal trauma, diagnostic

na krevetu bolesnika, nije štetan za bolesnike niti za osoblje, razmjerno je jeftin, ultrazvučni aparati su prenosivi.

Indikacije za uporabu ultrazvuka u hitnoj medicini mogu se podijeliti u osnovne i dopunske (tablica 1.).¹

Tupe traume abdomena, u današnje vrijeme učestalih prometnih nesreća, relativno su česte. Otkrivanje intraabdominalne lezije ili slobodne tekućine, kao njezine posljedice, velik je klinički izazov. Anamnezom i fizičkim pregledom možemo postaviti sumnju na ozljeđu intraperitonealnih organa. U standardnu dijagnostičku obradu svrstavamo dijagnostičku peritonealnu lapažu (DPL), kompjutoriziranu tomografiju (CT) i sonografski pregled abdomena.

Ustanove: ¹Hitna medicinska služba, Klinički bolnički centar Rijeka, Tome Strižića 3, 51 000 Rijeka

²Odjel za urologiju, Klinika za kirurgiju, Klinički bolnički centar Rijeka, Tome Strižića 3, 51 000 Rijeka

Prispjelo: 4. 11. 2002.

Prihvaćeno: 10. 1. 2003.

Adresa za dopisivanje: Dean Markić, Zvoneća 1, 51213 Jurdani.

E-mail: dean.markic@ri.tel.hr

Tablica 1. Osnovne indikacije za uporabu ultrazvuka u hitnoj medicini

INDIKACIJA	OSNOVNI ULTRAZVUČNI NALAZ
aneurizma abdominalne aorte	poprečni dijametar aorte >3
procjena traume	hemoperitoneum
prvi trimestar trudnoće	intrauterina trudnoća
procjena srca	rad srca, perikardijalni izljev
opstruktivna uropatija	hidronefroza
bolesti žučnog mjehura	žučni kamenci, sonografski i Murphy-ev znak

FAST PROTOKOL

FAST je akronim od *Focused Abdominal Sonography for Trauma* ili, točnije, *Focused Assessment for the Sonographic examination of the Trauma patient*. Protokol je ciljani ultrazvučni pregled abdomena i toraksa, u prvome redu u bolesnika s tupom traumom abdomena i penetrantnim ranama toraksa (prekordijalne ili transtorakalne rane).¹⁻⁴

Osnovne karakteristike "FAST-protokola"

Osnovne karakteristike "FAST-protokola" jesu: ultrazvučni pregled je fokusiran – ciljan (tj. traži se odgovor na pitanje o prisutnosti slobodne tekućine u abdomenu po tzv. da-ne principu), dovoljan je samo jedan položaj pacijenta (ležeći), pregled kratko traje (nekoliko minuta), nije potrebna priprema pacijenta, metoda je neinvazivna, nema kontraindikacija, može se učiniti na krevetu bolesnika, nadopuna je kliničkog nalaza razmjerno jeftina (u odnosu prema CT-u) i *neinvazivna* (u odnosu prema DPL-u), u slučaju promjene kliničkog statusa može se ponoviti, ultrazvučni aparat je jednostavan, lagan, prenosiv, s dopplerom ili bez dopplera.

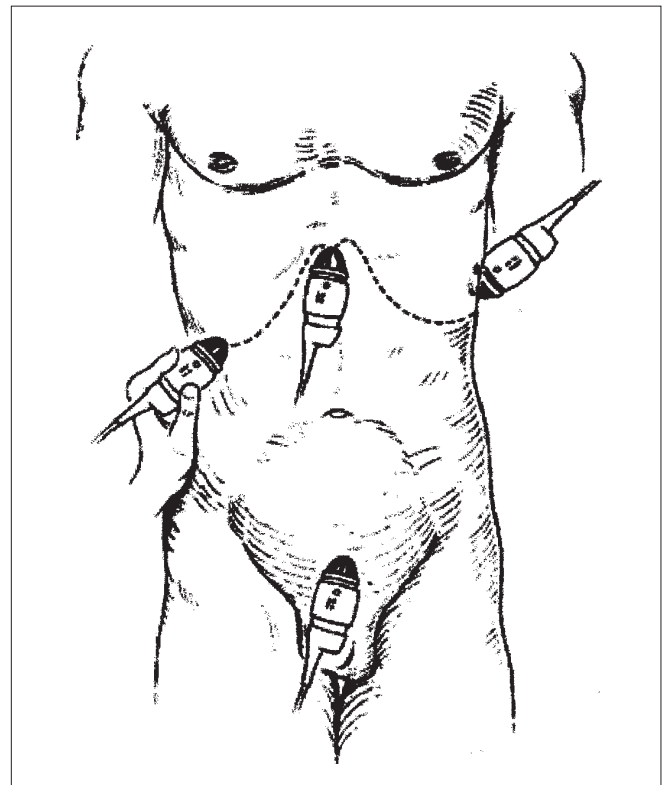
Sonografske značajke "FAST-protokola"

Sam pregled temelji se na otkrivanju krvi u određenim intraperitonealnim prostorima („4P” = perisplenični, perihepatični, pelvični + perikardijalni prostor).¹⁻³

Osnovni nalaz u "FAST-protokolu" je nalaz anehogene nakupine tekućine (krvi) u peritonealnoj šupljini. Protokol se sastoji od četiri standardna prikaza (slika 1.).

a) desni gornji kvadrant

Sonda se *usmjeri dorzomedijalno* u područje donjih rebra s desne strane u prednjoj do srednjoj aksilarnoj liniji. Ovim pristupom dobro se vidi jetra, desni bubreg, Morisonov prostor, dijafragma te *desni subfrenij*. Morisonov prostor *smješten* je između Gerotove fascije koja okružuje bubreg i Glisonove kapsule jetre, i u pravilu u njemu nema tekućine. U ležećem položaju to je jedan od prostora u abdomenu koji je smješten najdorzalnije te se u njemu zbog djelovanja sile teže, u slučaju intraabdominalnog krvarenja, nakuplja krv u obliku anehogene trake. Zbog jetre kao dobrog ultrazvučnoga prozora, ovaj prikaz je najlakše učiniti.



Slika 1. Prikaz 4 standardna položaja ultrazvučne sonde tijekom "Fast-protokola"

b) lijevi gornji kvadrant

Sonda se *usmjeri dorzomedijalno* u srednju do stražnju aksilarnu liniju u području iznad lijevoga rebrenog luka. Ovim pristupom dobro se vidi slezena, lijevi bubreg, prostor između njih (splenorenalni prostor), lijeva hemidijafragma te *lijevi subfrenij*.

Iako nije rutinski postupak, postavljanje pacijenta u Trendelenburgov položaj može dovesti do *prelivanja* krvi u *gornji abdomen*, što olakšava ultrazvučnu vizualizaciju krvi u lijevom i desnom gornjem kvadrantu abdomena. Oba gornja prikaza mogu vizualizirati i hematotoraks kao anehogenu nakupinu tekućine iznad dijafragme (*u frenikokostalnom sinusu*).

c) zdjelica

Sonda se postavlja u poprečni suprapubični položaj (oko 4 cm iznad simfize) te pomiče prema dolje kako bi se prikazao *mokraćni mjehur* i *perivezikalni* prostor.

Pregledava se prostor između rektuma i uterusa (Douglasov prostor) u žena, odnosno homologni prostor u muškaraca (retrovezikalni prostor). Prikaz je daleko bolji kroz puni mokraćni mjehur, što se može učiniti instilacijom 250 ml fiziološke otopine putem Foleyeva katetera koristeći mokraćni mjehur kao akustički prozor.

d) perikardijalni prostor

Sonda se postavlja ispod ksifoidnog nastavka sternuma i usmjeri prema lijevom ramenu i to u sagitalnom presjeku. Traži se postojanje tekućine oko srca, što govori u prilog ozljede srca. Tekućina prati konture srca (diferencijalno dijagnostički u odnosu na pleuralni izljev).

Bez obzira na to koji je organ ozlijeđen, u perihepatičnom prostoru najčešće nalazimo slobodnu tekućinu u abdomenu (Morisonov prostor jedna je od najdubljih šupljina peritoneuma). Količina od 250 ml intraperitonealne tekućine (krvi) može se prikazati rutinskim pregledom, a katkad se čak i manja količina može ultrazvučno identificirati.^{1,5}

Većina centara, u bolesnika koji nisu odmah kirurški tretirani po prvom pregledu, ponavlja ultrazvučni pregled za 30 minuta do 6 sati, ovisno o kliničkom stanju bolesnika.^{1,5,6} Smjernice daljnega kliničkog postupanja nakon provedenog "FAST- protokola" vidljive su iz algoritama na slici 2. i 3.^{7,8}

Ograničenja "FAST-protokola"

Nedostatak je neotkrivanje same lezije intraabdominalnih organa koje su uzrok krvarenja.¹⁻⁸

Subkutani emfizem i značajna debljina mogu znatno ometati sonografski prikaz abdomena. Ovakvim se ciljanim pregledom, isto tako, slabo prikazuje retroperitoneum.¹⁻⁸

Prije navedeni protokol koristi se u prvome redu kod tupe trauma abdomena, ali se može koristiti i kod penetrantnih ozljeda abdomena, te kod djece. Međutim, kod penetrantnih ozljeda abdomena kao i u djece treba biti oprezniji, te se unatoč negativnom nalazu preporučuje učiniti CT abdomena.⁹ U skupini bolesnika koji imaju tupu traumu abdomena uz negativan "FAST-protokol", postoje bolesnici koji imaju veću mogućnost da inicijalnim ultrazvučnim pregledom nije viđena slo-

bodna tekućina u abdomenu (lažno negativni nalaz). Tu spadaju bolesnici s kontuzijom ili bolnošću donjeg toraksa i gornjeg abdomena, kontuzijom pluća, prijelomom donjih rebara, hematotoraksom ili pneumotoraksom, hematurijom, prijelomom zdjelice te prijelomom torakolumbalnih kralježaka. U tih se bolesnika daljnja obrada sastoji od CT-a, DPL-a, te ponavljano ultrazvuka, ili njihove kombinacije. Bolesnicima kod kojih se na trbuhu vidi ozljeda sigurnosnim pojasom (seat-belt injury) treba, unatoč negativnom ultrazvuku, učiniti DPL.¹⁰⁻¹³

Posebnu pozornost treba obratiti pri pregledu bolesnika koji u sklopu osnovne bolesti mogu imati (ili imaju) slobodnu tekućinu u abdomenu (primjerice, bolesnici s cirozom jetre i traumom abdomena). U pravilu, tada treba punktirati slobodnu tekućinu i u aspiratu utvrditi radi li se o krvi ili transudatu, što bitno utječe na terapijsku odluku.

Usporedba CT-a, DPL-a i FAST-a

CT se smatra zlatnim standardom u otkrivanju intraabdominalne lezije (točnost>90%).^{1,8,14,15} Nedostaci su potreba za transportom traumatiziranog bolesnika na RTG-odjel (pratnja anesteziologa), cijena, izlaganje ionizirajućem zračenju i mogućnost alergijske reakcije na jodni kontrast.

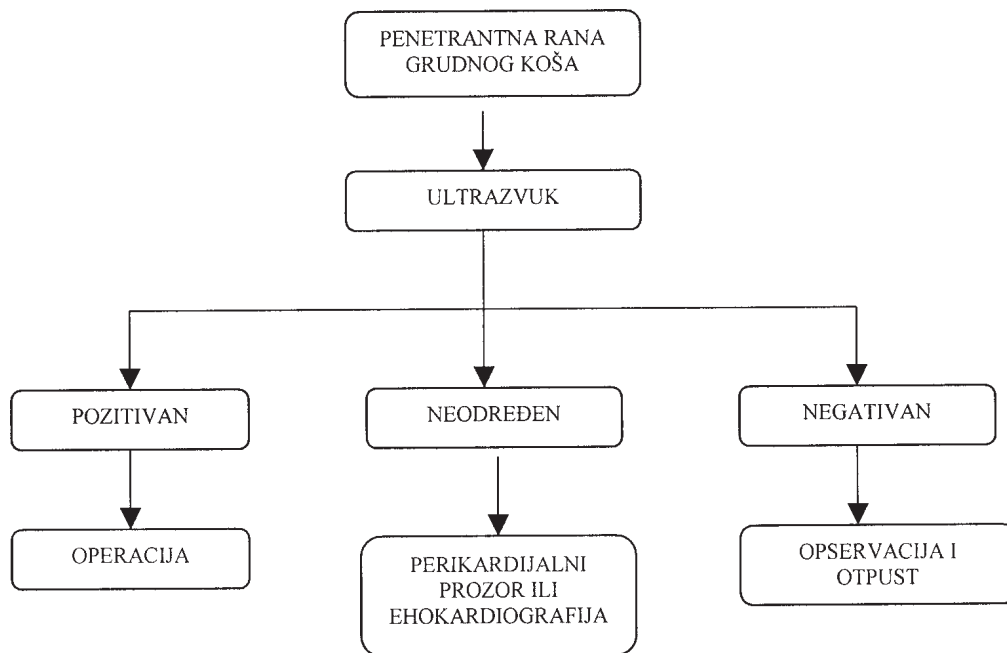
DPL ima osjetljivost u otkrivanju intraabdominalnog krvarenja veću od 90%. Međutim, jedna trećina eksplorativnih laparotomija koje su učinjene na osnovi pozitivnog DPL-a je nepotrebna. Razlog je taj što je dovoljna prisutnost samo 20 ml krvi kako bi nalaz bio pozitivan (više od 100.000 eritrocita u mm³). Također, radi se o invazivnom postupku koji zahtijeva određeno vrijeme, a u 5% bolesnika javljaju se komplikacije samog postupka.^{1,8,10,16}

Ultrazvučni pregled abdomena ima točnost sličnu DPL-u u otkrivanju intraabdominalnog krvarenja, ali ima i prije navedene prednosti. Iako se "FAST-protokolom" ne traži intraabdominalna lezija, radi se o pouzdanoj metodi za postavljanje indikacije za eksplorativnu laparotomiju u traumatiziranih bolesnika.^{1-11,17} Osnovne značajke te tri dijagnostičke metode u procjeni tupe traume abdomena uspoređene su u tablici 2.²

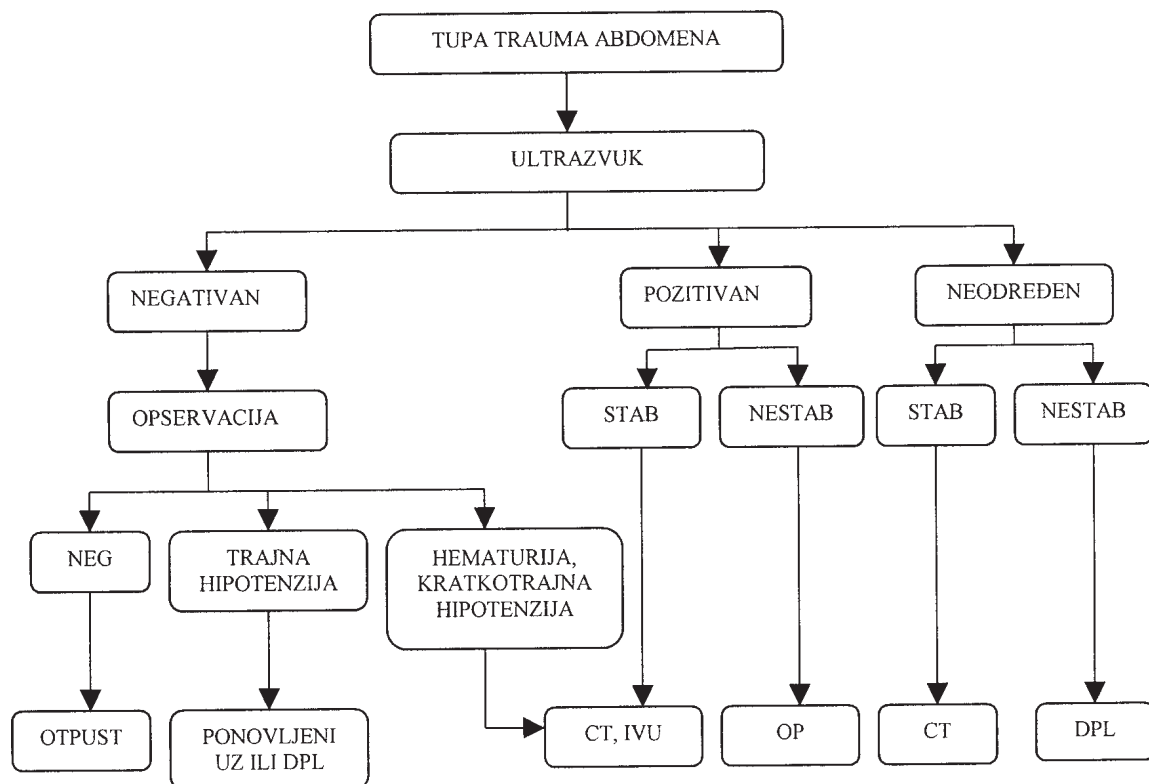
Tablica 2. Usporedba ultrazvuka, dijagnostičke peritonealne lavaže (DPL) i kompjutorizirane tomografije (CT) u evaluaciji tupe traume abdomena

	Ultrazvuk	DPL	CT
osjetljivost (%)	60–100	88–99	74–96
specifičnost (%)	86–100	88–100	98–99
točnost (%)	90–98	95–99	90–97
trajanje pregleda (min.)	2,5	10–12	30–40
cijena (kune) KBC Rijeka	112,75	/	517,14
cijena (USD)	59,00	105,50	432–650
ponavljanje	jednostavno, neograničeno	može se učiniti još jedanput	potrebno je vrijeme za pripremu

Modificirano prema Rozycki GS i sur. J Trauma 1993;34:516-527²



Slika 2. Klinički algoritam za uporabu ultrazvučnog pregleda u bolesnika s perkordijalnom ranom – modificirano prema Rozycki GS i sur. J Trauma 1996;40:1–4.⁷



Slika 3. Klinički algoritam za uporabu ultrazvučnog pregleda pri tupoj traumi abdomena – modificirano prema Dolich MO i sur. J Trauma 2001;50:108-112⁸ Kratice: STAB=stabilan, NESTAB=nestabilan, UZ=ultrazvuk, CT=kompjutorizirana tomografija, OP=operacija (eksplorativna laparotomija), DPL= dijagnostička peritonealna lavaža, IVU=intravenska urografija, NEG=negativan.

Edukacija i FAST

Optimalno vrijeme koje je potrebno za svladavanje postupka ultrazvučnog pregleda u traumatiziranog pacijenta, još uvijek nije standardizirano. Proces edukacije možemo podijeliti na didaktički i praktični dio.⁷ Didaktički dio sastoji se od upoznavanja fizikalne osnove ultrazvuka, instrumentiranja i osnova tumačenja ultrazvučne slike (uključujući najčešće pogreške). Vrijeme potrebno za svladavanje didaktičkog dijela kreće se od 1 do 50 sati.^{7,18} Praktični dio uključuje obavljanje ultrazvučnih pregleda pod nadzorom mentora, najprije na zdravim dobrovoljcima, a zatim i traumatiziranih bolesnika. Broj potrebnih pregleda kreće se od 25 do 400.^{7,18} No, ipak, u većini studija edukacija se sastojala od 8 do 10 didaktičkih sati, uz 50 nadziranih pregleda.^{7,14,17,19} Edukacijski proces može se poboljšati sonografijom bolesnika s prisutnom slobodnom tekućinom u abdomenu (ascites u bolesnika s cirozom jetre ili nakon instilacije dijalizata u bolesnika s kroničnom bubrežnom insuficijencijom na peritonealnoj dijalizi), odnosno perikardu (perikardijalni izljev u bolesnika s eksudativnim perikarditisom).¹⁹ Prijeko je potrebna kontrola kvalitete kroz videosnimke, trajnu edukaciju, analizu lažno negativnih nalaza.^{7,14}

U Japanu, Njemačkoj i SAD-u "FAST-protokol" primjenjuju ne samo radiolozi već i kirurzi te liječnici u hitnim medicinskim službama, nakon adekvatne edukacije, uz podjednake rezultate.^{6,7,17}

NAŠA PRVA ISKUSTVA

U ožujku 2002. godine Službi za ultrazvučnu dijagnostiku Kliničkoga bolničkog centra u Rijeci doniran je ultrazvučni aparat *Mysono 201*[®] koji je stacioniran na Sušaku u Hitnoj medicinskoj službi, te se upotrebljava u svakodnevnom radu. Radi se o laganom, prenosivom ultrazvučnom aparatu sa sondom promjenjive frekvencije (2,5–7,5 MHz). Njime se koriste liječnici Hitne medicinske službe koji su prošli edukaciju te odjelni specijalisti i specijalizanti.

U razdoblju od 2. travnja do 2. srpnja 2002. obavljena su ukupno 183 ultrazvučna pregleda. U većini slučajeva pregled su obavili liječnici Hitne medicinske službe (165 pregleda = 90,2%). Od toga su 32 pregleda (17,5%) učinjena radi otkrivanja intraabdominalne tekućine nakon traume. Pregled je obavljen prema "FAST-protokolu". U 4 bolesnika (12,5%) nalaz je bio pozitivan te su ti bolesnici odmah nakon pregleda kirurga, bez dodatne dijagnostičke obrade, operirani (terapijska eksplorativna laparotomija). U dvoje bolesnika s tupom traumom abdomena, inicijalnim sonografskim pregledom nije nađena slobodna tekućina, ali je u jednog prikazana na kontrolnom pregledu sat vremena po prijemu. U drugog je bolesnika, unatoč negativnom "FAST-protokolu", zbog pogoršanja kliničkog stanja učinjen operacijski zahvat u kojem je otkrivena ruptura slezene uz obilno intraabdominalno krvarenje.

ZAKLJUČAK

Jedan od osnovnih problema u procjeni tupe traume abdomena jest brzo otkrivanje bolesnika koji imaju ozljedu intraabdominalnih organa uz eventualni hemoperitoneum. Ultrazvučna procjena tupe traume abdomena korištenjem "FAST-protokola" omogućuje brz i standardizirani pregled abdominalne šupljine s ciljem otkrivanja slobodne tekućine u abdomenu.¹⁻⁴ S obzirom na ultrazvučni nalaz i klinički status, usmjerava se daljnja obrada. U bolesnika koji su hemodinamski nestabilni, pozitivan ultrazvučni nalaz dovodi do skraćivanja vremena od postavljanja dijagnoze do operacijskog zahvata, što poboljšava izgled za preživljavanje te životno ugrožene skupine traumatiziranih bolesnika.^{1-4,7,8,17} Ultrazvuk abdomena možemo stoga smatrati inicijalnom dijagnostičkom metodom u procjeni tupe traume abdomena u većine bolesnika, a CT i DPL njegovom nadopunom.^{1-4,8,14}

LITERATURA

- Melanson SW, Heller MB. Principles of emergency department sonography. U: Tintinalli JE, Kelen GD, Stapczynski JS. ur. Emergency medicine – a comprehensive study guide. 5th ed. New York-St. Louis: McGraw-Hill, 2001;1972-1982.
- Rozycki GS, Ochsner MG, Jaffin JH, Champion HR. Prospective evaluation of surgeons' use of ultrasound in the evaluation of trauma patients. *J Trauma* 1993;34:516-526.
- Rozycki GS, Ochsner MG, Schmidt JA, Frankel HL, Davis TP, Wang D, Champion HR. A prospective study of surgeon-performed ultrasound as the primary adjunct modality for injured patient assessment. *J Trauma* 1995;39:492-498.
- Boullanger BR, McLellan BA, Breneman FD, Wherrett L, Rizoli SB, Culhane J, Hamilton P. Emergent abdominal sonography as a screening test in a new diagnostic algorithm for blunt trauma. *J Trauma* 1996;40:867-874.
- Branney SW, Wolfe RE, Moore EE, Albert NP, Heinig M, Mestek M, Eule J. Quantitative sensitivity of ultrasound in detecting free intraperitoneal fluid. *J Trauma* 1998;39:375-380.
- Ma JO, Mateer JR, Ogata M, Kefer MP, Wittmann D, Aprahamian C. Prospective analysis of a rapid trauma ultrasound examination performed by emergency physicians. *J Trauma* 1995;38:879-885.
- Rozycki GS, Shackford SR. Ultrasound, what every trauma surgeon should know. *J Trauma* 1996;40:1-4.
- Dolich MO, McKenney MG, Varela JE, Compton RP, McKenney KL, Cohn SM. 2,576 ultrasounds for blunt abdominal trauma. *J Trauma* 2001;50:108-112.
- Coley BD, Mutabagani KH, Martin LC, Zumberge N, Cooney DR, Caniano DA, Besner GE, Groner JI, Shiels WE. Focused abdominal sonography for trauma (FAST) in children with blunt abdominal trauma. *J Trauma* 2000;48:902-906.
- Chiu WC, Cushing BM, Rodriguez A, Ho SM, Mirvis SE, Shanmuganathan K, Stein M. Abdominal injuries without hemoperitoneum: a potential limitation of focused abdominal sonography for trauma (FAST). *J Trauma* 1997;42:617-623.

11. Yoshii H, Sato M, Yamamoto S, Motegi M, Okusawa S, Kitano M, Nagashima A, Doi M, Takuma K, Kato K, Aikawa N. Usefulness and limitations of ultrasonography in the initial evaluation of blunt abdominal trauma. *J Trauma* 1998;45:45-50.
12. Richards JR, McGahan JP, Simpson JL, Tabar P. Bowel and mesenteric injury: evaluation with emergency abdominal US. *Radiology* 1999;211:399-403.
13. Ballard RB, Rozycki GS, Newman PG, Cubillos JE, Salomone JP, Ingram WL, Feliciano DV. An algorithm to reduce the incidence of false-negative FAST examinations in patients at high risk for occult injury. *J Am Coll Surg* 1999;189:145-151.
14. Shackford SR, Rogers FB, Osler TM, Trabulsky ME, Clauss DW, Vane DW. Focused abdominal sonogram for trauma: the learning curve of nonradiologist clinicians in detecting hemoperitoneum. *J Trauma* 1999;46:553-562.
15. Peitzman AB, Makaroun MS, Slasky BS, Ritter P. Prospective study of computed tomography in initial management of blunt abdominal trauma. *J Trauma* 1986;26:585-592.
16. Soderstrom CA, DuPriest RW, Cowley RA. Pitfalls of peritoneal lavage in blunt abdominal trauma. *Surg Gynecol Obstet* 1980;151:513-518.
17. Rozycki GS, Ballard RB, Feliciano DV, Schmidt JA, Pennington SD. Surgeon-performed ultrasound for the assessment of truncal injuries. Lessons learned from 1540 patients. *Ann Surg* 1998;228:557-567.
18. Mateer J, Plummer D, Heller M, Olson D, Jehle D, Overton D, Gussow L. Model curriculum for physician training in emergency ultrasonography. *Ann Emerg Med* 1994;23:95-102.
19. Thomas B, Falcone RE, Vasquez D, Santanello S, Townsend M, Hockenberry S, Innes J, Wanamaker S. Ultrasound evaluation of blunt abdominal trauma: program implementation, initial experience and learning curve. *J Trauma* 1997;42:384-388.

zanimljivosti...

*Mnoge bolesnice s karcinomom dojke pozitivno ocjenjuju on-line emocionalnu podršku i zdravstvenu izobrazbu preko Interneta, objavljuje studija koju je proveo dr. Morton A. Lieberman, UCLA. Posebno je značajna podrška članova zanimljivih grupa koje nakon bolničke terapije nastavljaju komunicirati preko interneta, što omogućava jednak kontinuitet u savjetovanju i ženama koje žive u ruralnim dijelovima SAD-a. Iako je većina bolesnica bila liječena u ranoj fazi bolesti, istakle su povoljne učinke komunikacije na depresiju i toleranciju boli. 20% žena povuklo se iz on-line komunikacije, što je usporedivo s postotkom bolesnica koje prekinu savjetovanje u grupama i sklonije su suprimirati razmišljanja vezana uz vlastitu bolest ili su manje sposobne kupirati anksioznost. Među njima bi se mogle naći i osobe s manjom potrebom za podrškom grupe. Utvrđena je i ekonomska opravdanost stvaranja takvih on-line zajednica (*Cancer* 2003;97:920-925.).*