

Liječenje bolesnika s Fournierovom gangrenom, dijabetesom i kroničnim alkoholizmom

Španjol, Josip; Rahelić, Dražen; Markić, Dean; Protić, Alen; Hauser, Goran; Valenčić, Maksim; Fučkar, Željko

Source / Izvornik: **Medicina Fluminensis : Medicina Fluminensis, 2013, 49, 474 - 477**

Journal article, Published version

Rad u časopisu, Objavljena verzija rada (izdavačev PDF)

Permanent link / Trajna poveznica: <https://um.nsk.hr/um:nbn:hr:184:715416>

Rights / Prava: [In copyright](#)/[Zaštićeno autorskim pravom.](#)

Download date / Datum preuzimanja: **2025-02-18**



Repository / Repozitorij:

[Repository of the University of Rijeka, Faculty of Medicine - FMRI Repository](#)



Liječenje bolesnika s Fournierovom gangrenom, dijabetesom i kroničnim alkoholizmom

Management of Fournier's gangrene in a patient with diabetes and history of chronic alcohol abuse

Josip Španjol^{1*}, Dražen Rahelić¹, Dean Markić¹, Alen Protić², Goran Hauser²,
Maksim Valenčić¹, Željko Fučkar¹

¹Klinika za urologiju,
KBC Rijeka, Rijeka

²Klinika za anesteziologiju i
intenzivno liječenje,
KBC Rijeka, Rijeka

³Zavod za gastroenterologiju,
KBC Rijeka, Rijeka

Primljeno: 3. 1. 2013.

Prihvaćeno: 7. 6. 2013.

Adresa za dopisivanje:

* Doc. dr. sc. Josip Španjol, dr. med.
Klinika za urologiju, KBC Rijeka
T. Strižića 3, 51 000 Rijeka
e-mail: jspanjol@vip.hr

<http://hrcak.srce.hr/medicina>

Sažetak. Cilj: U prikazu slučaja željeli smo pokazati rijedak slučaj bolesnika s Fournierovom gangrenom te njegovo kirurško liječenje, zbog velike edukacijske vrijednosti u kliničkoj, urološkoj praksi. **Prikaz slučaja:** Muškarac star 53 godine prezentirao se s uznapredovalim gangrenoznim promjenama skrotuma i penisa kao i eritemom i otokom suprapubične regije prednje trbušne stijenke, ingvinalne regije, perineuma i unutarnje strane bedara. U bolesnika smo hitno pristupili operacijskom liječenju, pri čemu je učinjena bilateralna orhidektomija i ekstenzivna ekscizija nekrotičnih masa do u zdravu, dobro prokrvljenu kožu i potkožno tkivo. Postavljena je i suprapubična cistostoma za derivaciju urina. Rana je ostavljena da cijeli *per secundam intentionem*. Tijekom boravka bolesnika na našem odjelu rana je svakodnevno previjana uz dodatnu eksciziju nekrotičnog tkiva. Uz kirurško liječenje bolesnik je primao i parenteralnu antibiotsku terapiju. Na kraju liječenja rana je pokrivena kožnim reznjem, čime su postignuti zadovoljavajući kozmetički rezultati. **Rasprava:** Fournierova gangrena po život je opasan poremećaj u kojem se infekcija širi duž fascije, uzrokujući nekrozu kože i mekog tkiva. Ova bolest pogađa uglavnom bolesnike s konkomitantnim bolestima kao što su: dijabetes, alkoholizam i bubrežna insuficijencija. Unatoč liječenju, Fournierova gangrena povezana je s visokom stopom smrtnosti, a vremenski interval od nastanka kliničkih simptoma do početka kirurške intervencije najvažniji je prognostički čimbenik. **Zaključak:** Naš slučaj pokazuje kako je Fournierova gangrena prava urološka hitnoća, te zahtijeva promptno kirurško liječenje.

Cljučne riječi: cistostomija, Fournierova gangrena, kirurški debridman, orhidektomija

Abstract. Aim: In our case report we wanted to show a rare case of Fournier's gangrene and his surgical treatment with high educational value in clinical practice. **Case report:** A 53-year old man presented with advanced gangrenous changes of the scrotum and penis as well as the erythematous and swollen areas on the anterior abdominal wall, inguinal regions, perineum and inner side of thighs. The patient was rapidly taken to the operating room and underwent bilateral orchiectomy and radical excision of the necrotic masses until the normal skin and fascia were found. Suprapubic urinary diversion was also performed and the wound was left open. During his stay at our Department surgical toilette and banding were performed daily. Along with the surgical treatment all the conservative measures were taken, including proper intravenous hydration and antibiotic therapy. Once a wound properly healed, plastic surgery and grafting was successfully performed giving satisfactory cosmetic results. **Discussion:** Fournier's gangrene is a life-threatening disorder in which infection spreads along fascial planes, causing soft tissue necrosis. This disease affects mostly patients with predisposing factors including diabetes, alcohol abuse, paraplegia and renal insufficiency. Despite antibiotics and aggressive surgical debridement, Fournier's gangrene is associated with a high mortality rate and the interval from the onset of clinical symptoms to the initial surgical intervention seems to be the most important prognostic factor. **Conclusions:** Our case shows that Fournier's gangrene remains a true urologic emergency, which mandates aggressive initial surgical treatment.

Key words: cystostomy, Fourniers gangrene, orchidectomy, surgical debridement

UVOD

Ovaj prikaz slučaja ilustrira pojavu opsežne fulminantne infekcije genitalija, perinealne i obe ingvinalne regije, prednjeg trbušnog zida i unutrašnje strane bedara, poznatija kao Fournierova gangrena, u bolesnika s dijabetesom i kroničnim alkoholizmom. Fournierova gangrena po život je opasna infekcija koja se širi duž kože i potkožja po površini fascije, što uzrokuje nekrozu mekog tkiva¹⁻⁶. Ovaj nozološki entitet prvi put je dobro dokumentirano Fournier 1883. godine, kada je opisao pet slučajeva idiopatskog, fulminantnog, nekrotizirajućeg fasciitisa u inače zdravih mladih muškaraca¹.

Ova bolest danas ima češće blaži tijek, zahvaljujući primjeni antibiotika, i najviše pogađa bolesnike s rizičnim čimbenicima kao što su: dijabetes, kronični alkoholizam, paraplegija i bubrežna insuficijencija⁴. Često je Fournierova gangrena udružena sa strikturom uretre, postavljanjem urinskog katetera, traumom uretre ili skrotuma, perarektalnim apscesima, hemoroidektomijom, preboljelim orhiepιδidimitisom itd.^{6,7}

S obzirom na to da je izvor, tj. početak Fournierove gangrene vezan uz leziju kože, uretre, ili rektuma, ona se više ne smatra idiopatskom bolešću³. Fournierova gangrena češća je u dijabetičara te je u današnje vrijeme njena incidencija viša u arapskim zemljama, području Balkana, te u doseljeničkim skupinama na području zapadne Europe⁷. U našoj kliničkoj praksi često je nalazimo u osoba koje žive ispod ruba siromaštva. Valja napomenuti kako Fournierova gangrena napreduje vrlo brzo, a izliječiti se može isključivo kirurški. Svaki pokušaj konzervativnog liječenja, primjerice samo s antibioticima, osuđen je na propast¹⁻⁷. Zbog progresivnog tijeka i stvaranja velike količine nekrotičnog tkiva, brzo, unutar nekoliko sati, dolazi do razvoja sepse i šoka s letalnim ishodom⁵. Ishod liječenja bolesnika s Fournierovom gangrenom ovisi ponajviše o što ranijem prepoznavanju i kirurškoj intervenciji, stoga je važno educirati liječnike obiteljske medicine u pravovremenom prepoznavanju Fournierove gangrene.

PRIKAZ SLUČAJA

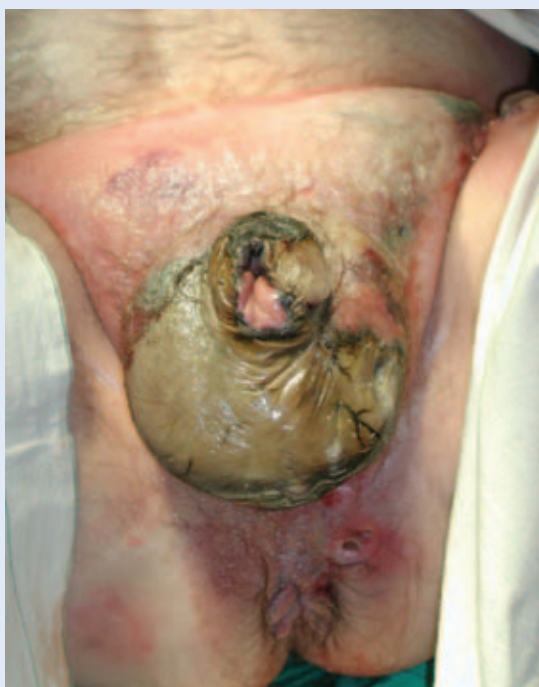Muškarac star 53 godine, dugogodišnji dijabetičar i kronični alkoholičar, došao je na ambulantni urološki pregled s vrućicom, dizurijom, otežanim mo-

krenjem, žaleći se na bol i otok u perinealnoj regiji. Inspekcijom smo utvrdili kako se radi o uznapredovalim gangrenoznim promjenama skrotuma i penisa, te crvenilu i edemu prednje trbušne stijenke, ingvinalnih regija, perineuma i unutarnje strane obaju bedara (slika 1). Bile su prisutne krepitacije uz neugodan miris.

U vrijeme dolaska u bolesnika su bili izraženi znakovi sepse uključujući groznicu, tahikardiju i hipotoniju. Laboratorijski nalazi pokazali su leukocitozu, anemiju i blagu hiponatremiju.

Fournierova gangrena je brzonapredujuća nekrotična upala kože i potkožja genitalne, perinealne, suprapubične i regije bedara s visokim mortalitetom, posebice u dijabetičara.

Bolesnik je hitno prijeoperacijski pripremljen te je učinjen hitan kirurški zahvat. Učinjena je opsežna ekscizija nekrotičnih masa penisa, skrotuma, suprapubične regije, perinealne i obje ingvinalne regije. Uklonjeno je sve nekrotično tkivo do



Slika 1. Bolesnik na operacijskom stolu. Vidljiva je uznapredovala nekroza genitalne, suprapubične regije i područja unutarnjih strana bedara.

Figure 1 Patient on the operating table. Advanced necrosis of the genital, suprapubic and inner thighs region is visible.

zdrave kože i potkožja (slika 2). Rana je ostala otvorena. Pokušaj postavljanja urinskog katetera nije uspio, te je postavljena suprapubična cistostomija kao trajan oblik derivacije urina.

Nakon 72 h bio je potreban dodatan *debridement* nekrotičnog tkiva, kako bi bili sigurni da je sve nezdravo tkivo uklonjeno. U daljnjem tijeku bolesnik se previjao 2 x dnevno u općoj anesteziji.

Bolesnik je tijekom liječenja na našoj klinici primao antibiotike širokog spektra (gentamicin, me-

Liječenje bolesnika s Fournierovom gangrenom zahtijeva brz, neodgođeni, opsežni debridman nekrotičnog tkiva, za što je potrebna suradnja s plastičnim kirurgom.

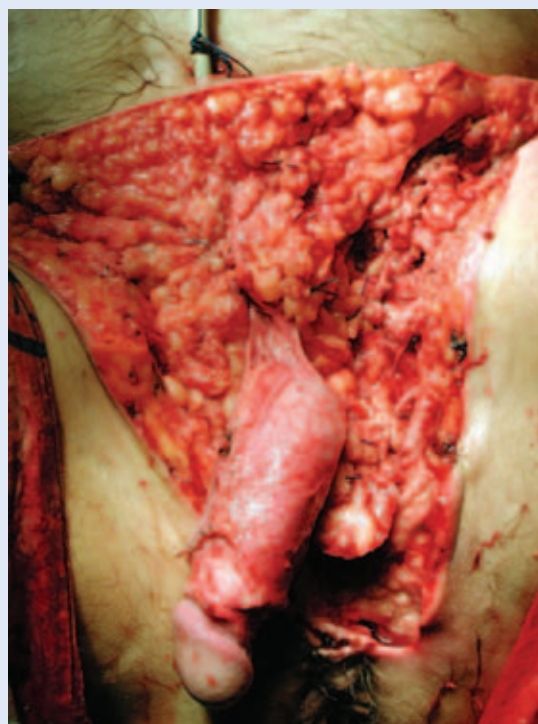
tronidazol i penicilin). Kada smo postigli zadovoljavajuće rezultate u cijeljenju rane, učinjena je plastika defekta kože režnjem po Thierschu. Kozmetički rezultati na kraju liječenja bili su zadovoljavajući (slika 3).

Na rutinskoj kontroli godinu dana nakon završenog liječenja bolesnik nema znakova recidiva bolesti. Suprapubična cistostomija ostaje kao trajno rješenje urinarne derivacije.

RASPRAVA

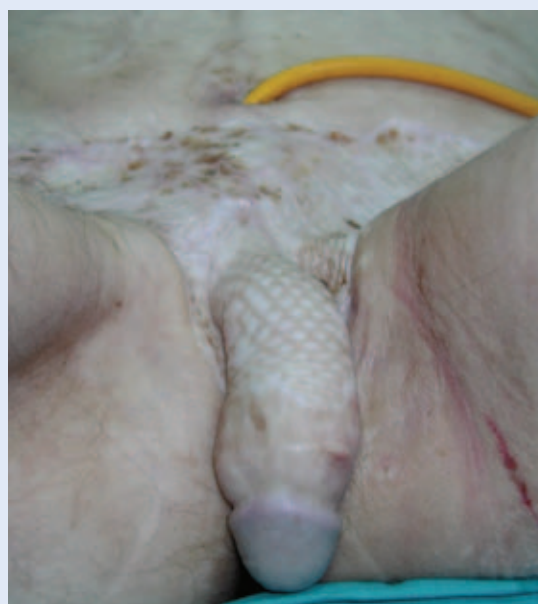Ovaj slučaj prikazuje bolesnika s opsežnom, fulminantnom infekcijom kože i potkožnog tkiva u području genitalija, perinealne i obje ingvinalne regije, prednjeg trbušnog zida i unutrašnje strane bedara, poznat kao Fournierova gangrena. Ova bolest najčešće pogađa bolesnike s rizičnim čimbenicima, uključujući dijabetes, kronični alkoholizam, paraplegiju itd.⁴ U ovom slučaju, nažalost, ulazno mjesto zaraze ostaje nejasno zbog uznapredovalog stadija u kome je bolesnik potražio pomoć. Budući da je naš pokušaj postavljanja urinskog katetera tijekom operacije bio neuspješan, možemo pretpostaviti da je predisponirajući čimbenik bilo suženje uretre. I u našem slučaju pokazalo se kako su rano prepoznavanje patologije i agresivni kirurški debridman pridonijeli preživljenju bolesnika³⁻⁵.

Valja imati na umu kako je, unatoč antibioticima i agresivnom debridmanu nekrotičnog tkiva,



Slika 2. Bolesnik na operacijskom stolu. Stanje nakon opsežne ekscizije (debridmana) nekrotičnog tkiva.
Figure 2 Patient on the operating table. Situation after radical excision of the necrotic tissue.

mortalitet bolesnika s Fournierovom gangrenom vrlo visok. Interval od pojave kliničkih simptoma do početka kirurškog liječenja najvažniji je prognostički čimbenik^{2,5}. S obzirom na značajno vi-



Slika 3. Stanje po završetku liječenja.
Figure 3 Definitive state.

sok mortalitet u dijabetičara, šećerna bolest predstavlja neovisan prognostički faktor⁵. Ovaj slučaj ilustrira moguću ulogu kroničnog alkoholizma uz dijabetes kao predisponirajućeg čimbenika za nastanak Fournierove gangrene. Život našeg bolesnika spašen je zahvaljujući pravovremenoj kirurškoj intervenciji koja je uključivala opsežan debridman nekrotičnog tkiva. Kirurški debridman je *zlatni standard* za liječenje bolesnika s Fournierovom gangrenom. U današnje vrijeme pojavnost Fournierove gangrene u Europi prisutna je samo na području Balkana te u doseljeničkim skupinama na području zapadne Europe⁷.

U Republici Hrvatskoj uglavnom je nalazimo u osoba koje žive ispod ruba siromaštva ili su zapuštene i žive u nehigijenskim uvjetima. Ranije smo napomenuli kako Fournierova gangrena napreduje vrlo brzo, a izliječiti se može isključivo kirurški¹⁻⁷. Imajući u vidu tu činjenicu, valja napomenuti kako je prikazanog bolesnika u prvih nekoliko dana obiteljski liječnik liječio antibioticima. Kao posljedica toga bolesnik je u bolnicu stigao s uznapređovalom Fournierovom gangrenom.

Ishod liječenja bolesnika s Fournierovom gangrenom ovisi ponajviše o što ranijem prepoznavanju i kirurškoj intervenciji, stoga je važno educirati liječnike obiteljske medicine u pravovremenom prepoznavanju Fournierove gangrene.

ZAKLJUČAK

Fournierova gangrena jest istinska urološka hitnoća koja zahtijeva rano prepoznavanje, brz i neodgođen radikalni kirurški debridman, uz mjere hemodinamske stabilizacije i parenteralne primjene antibiotika širokog spektra. U nekim slučajevima potrebni su višestruki kirurški debridmani. S obzirom na to da se radi o gubitku kože i potkožja u velikim razmjerima za završetak liječenja, neophodna je suradnja s plastičnim kirurgom.

LITERATURA

1. Fournier JA. Gangrene foudoyante de la verge. *Medicin Practique* 1883;4:159-62.
2. Baskin LS, Carroll PR, Cattolica EV, McAninch JW. Necrotizing soft tissue infections of the perineum and genitalia. *Bacteriology, treatment and risk assessment*. *Br J Urol* 1990;65:524-8.
3. Paty R, Smith A. Gangrene and Fournier's gangrene. *Urol Clin North Am* 1992;19:149-55.
4. Gurdal M, Yucebas E, Tekin A. Predisposing factors and treatment outcome in Fournier's gangrene. *Analysis of 28 cases*. *Urol Int* 2003;70:286-90.
5. Korkut M, İçöz G, Dayangaç M, Akgün E, Yeniay L, Erdoğan O et al. Outcome analysis in patients with Fournier's gangrene: report of 45 cases. *Dis Colon Rectum* 2003;46:649-52.
6. Atakan IH, Kaplan M, Kaya E, Aktoz T, Inci O. A life-threatening infection: Fournier's gangrene. *Int Urol Nephrol* 2002;34:387-92.
7. Hejase MJ, Simonin JE, Bihle R, Coogan CL. Genital Fournier's gangrene: experience with 38 patients. *Urology* 1996;47:734-9.