

Intervencijski ultrazvuk u akutnim urološkim stanjima

Rahelić, Dražen; Španjol, Josip; Markić, Dean; Plavšić, Ivana; Sušanj, Ivan; Bubić, Ivan; Valenčić, Maksim; Fučkar, Željko

Source / Izvornik: **Medicina Fluminensis : Medicina Fluminensis, 2013, 49, 414 - 423**

Journal article, Published version

Rad u časopisu, Objavljena verzija rada (izdavačev PDF)

Permanent link / Trajna poveznica: <https://um.nsk.hr/um:nbn:hr:184:378791>

Rights / Prava: [In copyright](#)/[Zaštićeno autorskim pravom.](#)

Download date / Datum preuzimanja: **2025-01-10**



Repository / Repozitorij:

[Repository of the University of Rijeka, Faculty of Medicine - FMRI Repository](#)



Intervencijski ultrazvuk u akutnim urološkim stanjima

Interventional ultrasound in acute urologic conditions

Dražen Rahelić^{1*}, Josip Španjol¹, Dean Markić¹, Ivana Plavšić², Ivan Sušan⁴, Ivan Bubić², Maksim Valenčić¹, Željko Fučkar¹

¹Klinika za urologiju,
KBC Rijeka, Rijeka

²Klinika za internu medicinu,
KBC Rijeka, Rijeka

³Zavod za gastroenterologiju,
KBC Rijeka, Rijeka

⁴Medicinski fakultet Sveučilišta u Rijeci,
Rijeka

Primljeno: 18. 1. 2013.

Prihvaćeno: 30. 4. 2013.

Adresa za dopisivanje:

* Dražen Rahelić, dr. med.
Klinika za urologiju, KBC Rijeka
T. Strižića 3, 51 000 Rijeka
e-mail: drahelic@yahoo.co.uk

<http://hrcak.srce.hr/medicina>

Sažetak. Ultrazvučna dijagnostika različitih, a poglavito hitnih uroloških bolesti, u današnje vrijeme dostigla je visoku razinu. Uz anamnezu i fizikalni pregled, ultrazvuk je postao nezaobilazan postupak prilikom obrade urološkog bolesnika te predstavlja moćno oružje za brzo i sigurno postavljanje točne dijagnoze. Osim neizmjerne pomoći pri dijagnostici uroloških bolesti, mnogi urolozi pridaju još veći značaj ultrazvuku kao najboljoj slikovnoj metodi za terapijske intervencijske postupke na mokraćnom sustavu. Ovakva važnost ultrazvuka zasnovana je na nizu prednosti u kojima će biti riječi u ovome članku. Intervencijski ultrazvuk u urologiji obuhvaća niz perkutanih zahvata kojima se prodire u mokraćni sustav pod kontrolom ultrazvuka, s primarnim ciljem brzog i efikasnog otklanjanja potencijalno smrtonosnih komplikacija podležućih bolesti. Naime, svaka bolest koja uzrokuje opstrukciju mokraćnog sustava s posljedičnom smetnjom normalnog otjecanja mokraće, bez obzira radi li se o zloćudnom ili dobroćudnom procesu, može dovesti do ozbiljnih stanja kao što su kompletna retencija mokraće, akutna bubrežna insuficijencija, hidronefroza i urosepsa. Takva stanja u pravilu zahtijevaju hitnu derivaciju mokraće retrogradnim ili perkutanom putem jer podležuću bolest, osim u rijetkim slučajevima, nije moguće u kratkom razdoblju u cijelosti otkloniti. Retrogradna derivacija mokraće često nije moguća radi neprolazne zapreke unutar mokraćnog sustava ili pritiska patološkog procesa izvana, pa perkutani intervencijski zahvat ostaje jedino rješenje. Perkutani zahvati najčešće se izvode na hidronefrotičnom bubregu. Hidronefroza označava proširenje kanalnog sustava bubrega koje, ako se adekvatno ne liječi, dovodi do atrofije bubrežnog parenhima. Naglašavamo kako u domenu urološkog interesa pripadaju i perkutani intervencijski zahvati na tkivima prilježnim mokraćnom sustavu, npr. drenaže retroperitonejskih kolekcija.

Ključne riječi: derivacija mokraće, hidronefroza, intervencijski ultrazvuk, opstrukcija mokraćnog sustava, perkutani zahvati

Abstract. Ultrasound diagnostic of different urological diseases has reached a high level at the present time. Along with patient's history and physical examination, ultrasound has become an unavoidable procedure when processing urological patients and represents a powerful tool to quickly and safely set the accurate diagnosis. Besides tremendous help in diagnostics of urological diseases, many urologists attach even greater importance to the ultrasound as the best imaging method for therapeutic interventional procedures on the urinary system. Interventional ultrasound in urology includes a number of percutaneous interventions which penetrate into the urinary system under ultrasound guidance, with a primary aim of fast and efficient removal of the potentially fatal complications of underlying diseases. Any obstruction of the urinary system with subsequent disturbance of normal urine flow can lead to serious conditions such as complete urinary retention, acute renal failure, hydronephrosis and urosepsis. Those conditions most often require urgent urinary diversion by retrograde or percutaneous way because the underlying disease, except in rare cases, cannot be entirely eliminated in a short period of time. Retrograde diversion of urine is often impossible due to impassable barrier within the urinary system or pressure of pathologic process from outside, so percutaneous interventional procedure remains the only solution. Hydronephrosis indicates a widening of the renal collecting system which, if mistreated, leads to the atrophy of renal parenchyma. We emphasize that percutaneous interventional procedures on the nearby urinary tract tissues also belong into a field of urologic interest, for example drainages of retroperitoneal collections.

Key words: hydronephrosis, interventional ultrasound, obstruction of the urinary system, percutaneous procedures, urinary diversion

UVOD

U usporedbi s nekim drugim kirurškim granama, hitna stanja u urologiji relativno su rijetka. Ipak, takva stanja predstavljaju nezaobilazan i neobično važan segment urološke struke i gotovo svakodnevno se viđaju u kliničkoj praksi. Niz akutnih uroloških stanja zahtijeva brzu i preciznu dijagnostiku te točan i učinkovit terapijski pristup, s ciljem otklanjanja bola, očuvanja funkcije ili sprječavanja gubitka organa te, u najtežim slučajevima, spašavanja života. Klinička slika može biti veoma heterogena, odnosno bolesnici mogu na prvi pogled odavati izgled vitalno ugrožene osobe, ali se mogu prezentirati i nespecifičnim tegobama, te biti gotovo asimptomatski. Upravo je zato izrazito važan ozbiljan pristup bolesniku, poznavanje kliničke slike i mogućnosti dijagnostike i liječenja. Pored nezaobilazne anamneze i fizikalnog pregleda bolesnika, ultrazvučni pregled neizmjenno pomaže u postavljanju brze i točne dijagnoze kod većine uroloških hitnoća¹⁻³. U određenim, možda i najozbiljnijim, akutnim urološkim stanjima vrijednost ultrazvuka je, pak, terapijska, jer se pod njegovom kontrolom perkutanom zahvatom prodire u mokraćni sustav⁴ i vrši derivacija mokraćne, a time se otklanjaju potencijalno smrtonosne komplikacije podležućih bolesti⁵.

S osnovnim značajkama uroloških hitnoća morali bi biti upoznati i liječnici ostalih specijalnosti, a osobito obiteljski liječnici koji se vrlo često prvi susreću s takvim bolesnicima. Od iznimne je važnosti da bolesnici u najkraćem mogućem roku dođu urologu kako bi liječenje bilo što uspješnije⁶. Zbog toga smatramo važnim pregledno i sažeto navesti najčešća akutna urološka stanja, njihove osnovne karakteristike, kliničku sliku te dijagnostičke i terapijske smjernice, izuzimajući traumatske ozljede mokraćnog i genitalnog sustava.

AKUTNA STANJA U UROLOGIJI

Akutna ili hitna stanja u urologiji najčešće se ne odnose na bolesti koje nastaju naglo (uz određene iznimke), već se radi o posljedicama više vrsta bolesti koje u jednoj fazi budu intenzivirane te zahtijevaju brzu liječničku intervenciju. Dakle, radi se o akutnom pogoršanju postojeće bolesti s potencijalnim teškim posljedicama. Liječenje je pri-

marno usmjereno na suzbijanje bola, osiguranje funkcije pojedinih organa i vitalnih funkcija. Obično se tek nakon rješavanja akutne simptomatologije pristupa detaljnoj dijagnostici i liječenju podležće bolesti.

Kompletna retencija mokraćne

Kompletna retencija mokraćne označava iznenadnu nemogućnost pražnjenja mokraćnog mjehura. Bolesnik trpi bolove u donjoj polovici trbuha uz

Urološki ultrazvuk u Rijeci se počeo se razvijati sredinom 70-ih godina prošlog stoljeća. Najčešći terapijski intervencijski ultrazvučni zahvati u urologiji su postavljanje perkutanih nefrostomija i cistostomija.

neizdrživ nagon na mokrenje, a mokraćni mjehur se može palpirati kao bolna otekline suprapubično. Ultrazvukom se lako dokaže prepunjen mokraćni mjehur. Najčešći uzrok je benigna hiperplazija prostate, a od ostalih se ističu karcinom prostate, akutni prostatitis, striktura mokraćne cijevi, skleroza vrata mokraćnog mjehura, tumori i kamenci mokraćnog mjehura, ekstremna fimozis te neurogena retencija. Retencija mokraćne akutno se zbrinjava retrogradnom kateterizacijom mokraćnog mjehura, a u slučaju nemogućnosti pasaže urinskog katetera postavlja se perkutana cistostomija pod ultrazvučnom kontrolom.

Anurija

Pojam anurije označava potpuni izostanak izlučivanja mokraćne (dnevna diureza manja od 100 ml), a razlikuje se *prerenalna*, *renalna* i *postrenalna* anurija. Od posebnog interesa urologa je postrenalna anurija jer je uzrokovana obostranom opstrukcijom mokraćovoda (ili jednostranom, u bolesnika s jednim funkcionirajućim bubregom) ili je posljedica bolesti koje uzrokuju kompletnu retenciju mokraćne. Ultrazvučnim pregledom bubrega otkriva se obostrana hidronefroza, a akutno liječenje ovisi o lokalizaciji opstrukcije. Kod subvezikalnih opstrukcija potrebno je rasterećenje mokraćnog mjehura kateterom ili perkutanom cistostomijom. Opstrukcija mokraćovoda može se prevladati endoskopskim postavljanjem

ureteralnih katetera ili endoprotezi⁷⁻⁹. Ako retrogradna derivacija mokraće nije moguća radi neprolazne zapreke unutar mokraćnog sustava ili pritiska na mokraćni sustav izvana, postavlja se perkutana nefrostomija pod ultrazvučnom kontrolom⁷⁻⁹.

Bubrežna kolika

Bubrežna kolika nastaje radi akutne, potpune ili djelomične opstrukcije gornjih mokraćnih putova.

Bez primjene intervencijskog ultrazvuka liječenje mnogih akutnih uroloških stanja znatno je otežano.

va. Daleko najčešći razlog bola je bubrežni kamenac koji je migrirao u mokraćovod, dok su rijetki uzroci prisustvo krvnih ugrušaka, nekrotičnih papila ili dijelova tumora u mokraćovodu. Tipičnu bubrežnu koliku bolesnici opisuju kao jak, konstantan ili rekurirajući bol u kostovertebralnom kutu sa širenjem prema pupku, donjem abdominalnom kvadrantu ili preponi i skrotumu. Bol često prate simptomi nadražaja peritoneuma. Bol nastaje radi hiperperistaltike i spazma glatke muskulature mokraćovoda te akutnog širenja kanalnog sustava bubrega s posljedičnom distenzijom bubrežne kapsule. U nalazu sedimenta mokraće u pravilu je prisutna mikrohematurija, ultrazvučno se vidi dilatacija mokraćnog sustava proksimalno od mjesta opstrukcije. Ultrazvuk je senzitivna inicijalna slikovna metoda u obradi bolesnika s bubrežnom kolikom¹⁰, a konačna dijagnoza postavlja se nakon dodatnih radioloških pretraga.

Diferencijalno dijagnostički moramo misliti na niz uroloških i neuroloških stanja, posebno na akutni neopstruktivni pijelonefritis, cistitis, prostatitis, akutna skrotalna zbivanja, kolelitijazu, akutni kolecistitis, akutni pankreatitis, gastritis, peptički ulkus, aneurizmu abdominalne aorte, akutni apendicitis, akutni divertikulitis, lumboishialgiju, a kod žena i na niz ginekoloških bolesti. Liječenje je primarno usmjereno na suzbijanje bola, dok je hitna derivacija mokraće indicirana u bolesnika s akutnim opstrukcijskim pijelonefritsom i prijetećom urosepsom te u anuričnih osoba.

Makrohematurija

Kada je mokraća jasno obojena krvlju, govorimo o makrohematuriji. Ona može biti popraćena bolovima ili povezana s ostalim urinarnim abnormalnostima, što se naziva simptomatskom makrohematurijom, ili je pojava krvi u mokraći jedini simptom te govorimo o asimptomatskoj makrohematuriji. Uzroci su mnogobrojni; simptomatsku makrohematuriju najčešće uzrokuju upalne bolesti mokraćnih putova, zatim kamenci i ozljede mokraćnog sustava, dok je asimptomatska makrohematurija najčešće znak tumora mokraćnog mjehura, mokraćovoda, bubrežne nakapnice i bubrežnog parenhima, ali i benigne hiperplazije prostate s varikozitetima na vratu mokraćnog mjehura, bubrežnih cisti i velikih odljernih bubrežnih kamenaca. Mnoge internističke bolesti mogu kao simptom imati makrohematuriju, obično blaže izraženu. Detaljna anamneza, klinički pregled, rutinski nalazi krvi i mokraće te ultrazvuk urotakta obavezni su u dijagnostici makrohematurije, a po potrebi se ona nadopunjuje uretroscopijom i radiološkim metodama.

Najhitnije stanje je tamponada mokraćnog mjehura kada je mokraćni mjehur u cijelosti ispunjen krvnim ugrušcima uz nemogućnost pražnjenja. Takvi bolesnici imaju poremećeno opće stanje, trpe bolove u donjoj polovici trbuha, a često nastupa i cirkulatorni kolaps radi gubitka povećeg volumena krvi. Mokraćni mjehur potrebno je odmah kateterizirati, isprati krvne ugruške i uspostaviti kontinuirano ispiranje mjehura do pojave bistrine mokraće. Po potrebi se vrši nadoknada tekućine i elektrolita i transfuzija krvi. Definitivno izlječenje makrohematurije postiže se uklanjanjem njenog uzroka.

Urosepsa

Sepsa s ishodištem u mokraćno-genitalnom sustavu naziva se urosepsom. U odraslih bolesnika urosepsa je odgovorna za oko 25 % slučajeva sepsa. Ako se kod urološkog bolesnika naglo pojave simptomi poput tahikardije, tahipneje, hipotenzije, hipertermije ili hipotermije, a u krvnoj slici prevladava visoka leukocitoza ili leukopenija, svakako treba posumnjati na razvoj urosepse. Podležća infekcija gotovo je uvijek komplicirana mokraćna infekcija sa zahvaćanjem parenhimatoznih

organa (npr. bubrega i prostate)^{11,12}. Opstruktivne bolesti mokraćnog sustava, najčešće ureterolitija-za komplicirana razvojem pijelonefritisa i upalne bolesti poput prostatitisa, epididimitisa i bubrenog apscesa najčešći su uzroci urosepse. Brza dijagnoza je ključna, pa stopa izlječenja direktno ovisi o pravovremenom početku liječenja. Terapija obavezno uključuje parenteralnu nadoknadu tekućine, oksigenaciju, ranu antibiotsku terapiju te brzu kontrolu komplicirajućeg faktora u mokraćnom sustavu, odnosno sanaciju žarišta^{11,12}. U najtežim slučajevima potrebno je operacijsko liječenje, npr. nefrektomija ili orhidektomija, no većina žarišta može se zbrinuti manje invazivnim metodama. Perkutane, ultrazvučno vođene drenaže apscesa i derivacije mokraće iz kanalnog sustava bubrega nefrostomijskim kateterom u slučaju pionefroze danas se rutinski izvode i predstavljaju terapiju izbora u većini slučajeva.

Akutni skrotum

Bez obzira na osnovnu bolest, akutna patološka zbivanja u skrotumu dovode u kratkom vremenu do sekundarnih promjena u cijelom skrotumu. Razlog su bliski anatomske odnosi te se nagli nastup otekline i bola u skrotumu objedinjuje pod nazivom akutni skrotum. Anamneza se primarno usmjerava na podatke o karakteru, intenzitetu, nastanku i širenju bola. Fizikalni pregled i ponajviše konvencionalna i dopler sonografija skrotuma^{13,14} presudni su za brzo postavljanje točne dijagnoze. Upalne bolesti poput epididimitisa i orhiepididimitisa vodeći su uzroci akutnog skrotuma. Ozbiljna stanja koja zahtijevaju hitno operacijsko liječenje su torzija testisa, inkarcerirana ingvinalna hernija, apsces testisa i Fournierova gangrena. Rjeđi uzroci akutnog skrotuma su torzija apendiksa testisa, traumatske povrede, tumor testisa i peritonitis.

UROLOŠKI ULTRAZVUK U RIJECI

Urološki ultrazvuk u Rijeci počeo se razvijati sredinom sedamdesetih godina prošlog stoljeća. Ubrzo su shvaćene prednosti ove, tada nove, dijagnostičke metode^{15,16}, te je ultrazvuk brzo uveden u rutinsku praksu prilikom obrade urološkog bolesnika. Uviđanjem prvih obećavajućih rezultata u dijagnostici bolesti mokraćnog i genitalnog

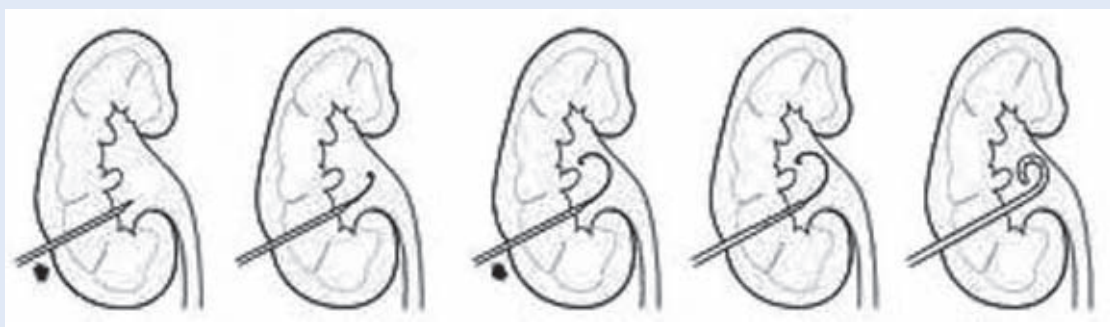
sustava, objavljeni su i mnogi radovi o vrijednosti ultrazvuka u urologiji¹⁷⁻²⁰ i transplantaciji bubrega²¹⁻²³. Perkutani intervencijski zahvati pod kontrolom ultrazvuka logično su slijedili razvoj konvencionalnog ultrazvuka te su se započeli izvoditi nekoliko godina poslije njihove pojave i zamaha u svijetu²⁴⁻²⁶. Tako je prva ultrazvučno vođena biopsija nativnog bubrega u Rijeci učinjena 1977. godine, transplantiranog bubrega 1981. godine, dok prvo postavljanje nefrostomije i cistostomije datira iz 1982. godine²⁷. U današnje vrijeme konvencionalni pregledi i intervencijski ultrazvučni postupci nezaobilazan su dio rutinskog posla.

INTERVENCIJSKI ULTRAZVUK

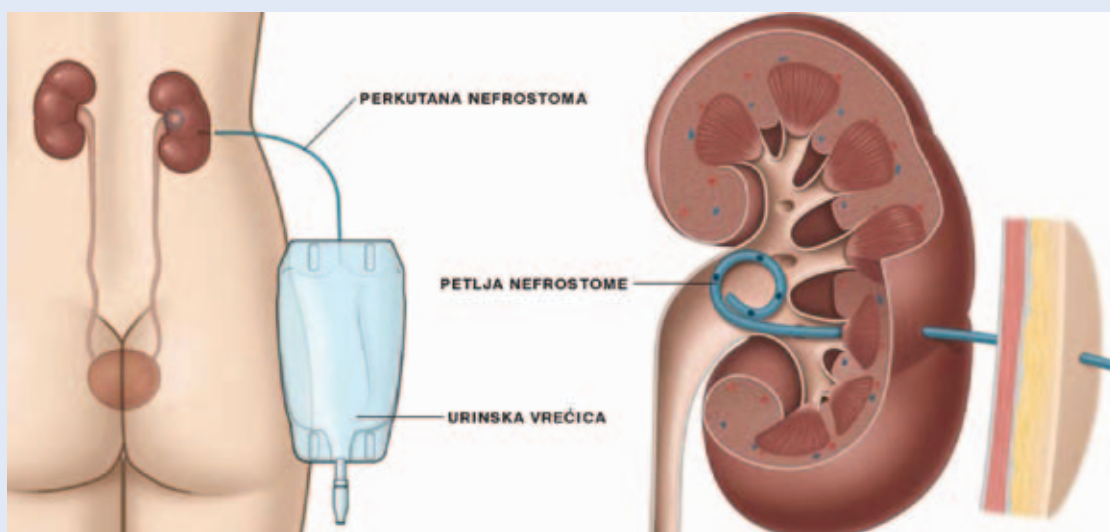
U širem smislu intervencijski ultrazvuk označava velik broj perkutanih zahvata kojima se pod kontrolom ultrazvuka prodire u organizam iz različitih dijagnostičkih ili terapijskih razloga. U najčešće dijagnostičke postupke pripadaju histološke i citološke biopsije različitih organa ili lezija, dok se u terapijski intervencijski ultrazvuk ubrajaju brojni drenažni postupci, aspiracije različitih kolekcija i lokalna aplikacija lijekova.

U urologiji se intervencijski ultrazvučni postupci vrše na mokraćnom sustavu i na tkivima priležnim mokraćnom sustavu. Od posebnog je značaja uloga ultrazvuka, kao najbolje slikovne metode, u određenim hitnim urološkim stanjima kada je zbog opstrukcije mokraćnih putova nužno potrebna brza derivacija mokraće perkutanom putem²⁸. Uvođenje nefrostomijskih i cistostomijskih katetera pod kontrolom ultrazvuka efikasan je i siguran postupak s minimalnom stopom komplikacija^{29,30}.

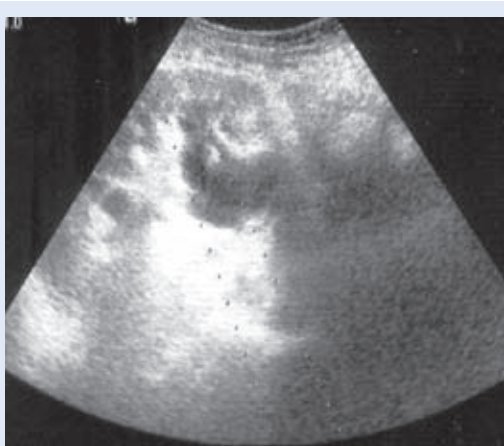Osnovna karakteristika i prednost ultrazvuka je da nema ionizirajućeg zračenja i da postupak nije vremenski ograničen, pa se može po potrebi ponavljati i nekoliko puta bez opasnosti od ozračivanja za bolesnika i medicinsko osoblje. Nadalje, cijeli postupak se provodi pod kontrolom oka u stvarnom vremenu (engl. *real-time*) te je moguća stalna skeletotopna i organotopna orijentacija kao i rano otkrivanje eventualnih komplikacija. Upravo je prikaz u stvarnom vremenu iznimno važan prilikom intervencija na respiratorno pomičnim organima. Intervencijski ultrazvučni zahvati izvode se nakon odgovarajuće sterilne pri-



Slika 2. Shematski prikaz postavljanja perkutane nefrostomije.
Figure 2 Schematic of percutaneous nephrostomy placement.

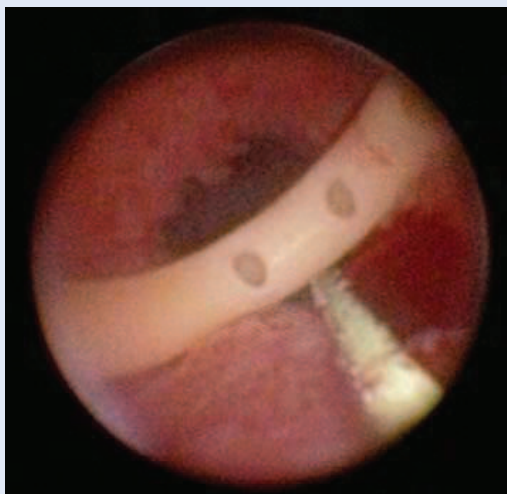


Slika 3. Shematski prikaz pravilno postavljene perkutane nefrostomije.
Figure 3 Schematic of adequately placed percutaneous nephrostomy.

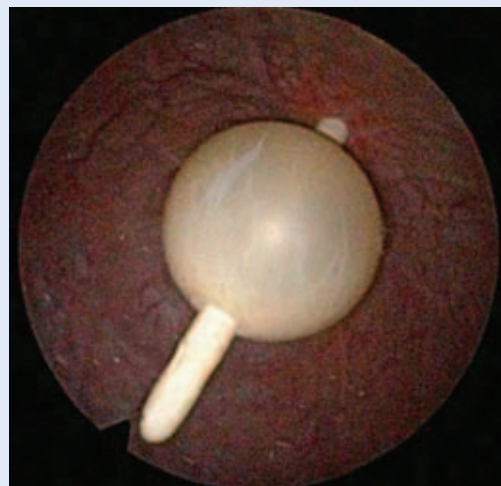

Slika 4. Ultrazvučni prikaz postavljanja nefrostomije u dilatiranu donju čašicu transplantiranog bubrega.
Figure 4 Placement of percutaneous nephrostomy in dilated lower calyx of the transplanted kidney by sonographic control.

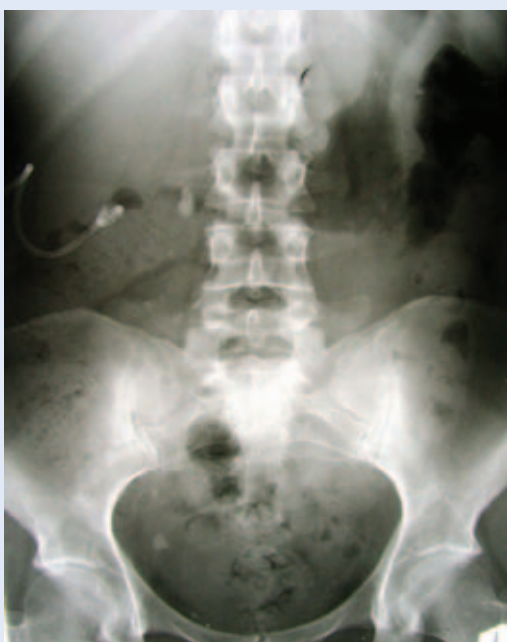priležećih organa, ekstraperitonejsku limfadenopatiju i retroperitonejsku fibrozu. Takve bolesti često postavljaju neprolaznu zapreku za retrogradnu derivaciju mokraće ureteralnim katetrom ili endoprotezom, pa perkutana nefrostomija ostaje jedino spasonosno rješenje. Ona se pretežno postavlja pod ultrazvučnom kontrolom zbog, već ranije navedenih, prednosti ultrazvuka. Postupak započinje adekvatnom ultrazvučnom vizualizacijom bubrežnih čašica³⁷ i određivanjem mjesta punkcije na koži koje se infiltrira lokalnim anestetikom. Tipično mjesto punkcije nalazi se nekoliko centimetara ispod 12. rebra, lateralno od paravertebralne muskulature³⁸. Potom se punkcijskom iglom, kroz relativno avaskularnu zonu bubrežnog parenhima, ubada vršak donje stražnje bubrežne čašice^{37,38}. Punkcija kroz vrat



Slika 5. Endoskopski prikaz perkutane nefrostomije.
Figure 5 Endoscopic view of the percutaneous nephrostomy.



Slika 7. Kontrastna snimka na nefrostomijski kateter. Vidljiva je otežana pasaža kontrasta uz kamence u mokraćovodu.
Figure 7 Contrast scan showing the obstruction caused by ureteroliths.



Slika 6. Radiografski prikaz dvaju velikih opstruktivnih ureterolita i perkutane nefrostomije.
Figure 6 Radiographic finding of two large obstructive ureteroliths and percutaneous nephrostomy.

čašice može dovesti do lezije veće krvne žile i signifikantnog krvarenja. Kroz šupljinu igle uvodi se žica vodilica do nakapnice, a potom se po vodilici uvodi nefrostomijski kateter³⁹. Nefrostomija se osigurava kožnim šavima poput drena ili napuhivanjem balona unutar kanalnog sustava bubrega, ovisno o tipu nefrostomije. Ako postoji nesigur-

nost oko položaja nefrostomije, on se može dijaskopski provjeriti aplikacijom kontrastnog sredstva.

Najčešća komplikacija postupka je krvarenje na nefrostomiju koje obično spontano prestaje uz dobru hidraciju bolesnika, ili je potrebna okluzija nefrostomije u razdoblju od nekoliko sati³⁷. Iznimno rijetko je zbog krvarenja potrebna angiografska embolizacija ili otvorena kirurška intervencija. Ponekad se javi i tranzitorna makrohemorurija. U ozbiljne rane komplikacije spadaju ozljede priležićih organa, poglavito debelog crijeva i pleure, te sepsa. Kasnije, manje ozbiljne komplikacije, uključuju pojavu urinoma, infekciju kože i potkožja te slabiju prohodnost i ispadanje nefrostomije.

Perkutana nefrostomija primarno se koristi kao privremeno rješenje do otklanjanja uzroka opstruktivne uropatije, iako nije rijetko da bolesnici s malignom opstrukcijom i kraćim očekivanim trajanjem života nose nefrostomiju kao trajno rješenje uz njezine redovite, periodične zamjene. Opstruktivne uropatije nisu rijetkost i kod transplantiranog bubrega. Stenoza mokraćovoda s posljedičnom hidronefrozom transplantata i bubrežnom insuficijencijom česta je komplikacija^{40,41}, a najčešći uzrok je ishemija koja nastaje zbog prekomjerne hilarne disekcije i loše kirurške tehnike anastomoziranja⁴². Kamenci, opstruktivske limfocele⁴³⁻⁴⁵, pa čak i ciste nativnog policistič-

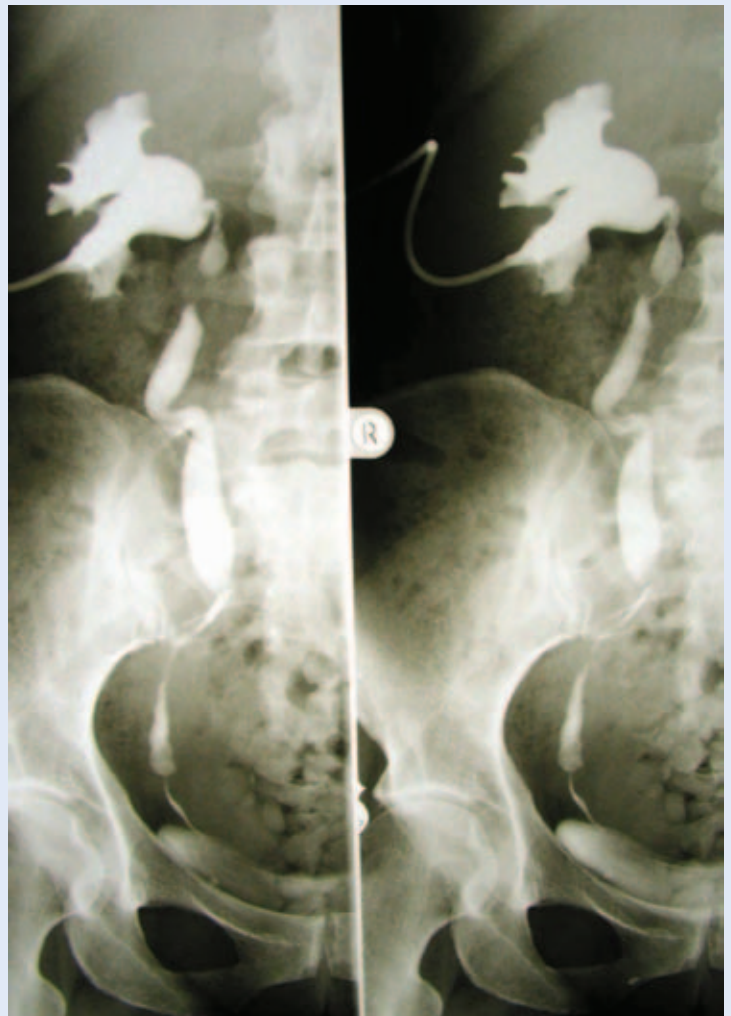
nog bubrega⁴⁶ mogući su uzroci opstrukcije. Liječenje opstrukcijskih stanja ne razlikuje se od onoga kod nativnog bubrega, dakle primarno se vrši derivacija mokraće i osigurava bubrežna funkcija. U slučajevima limfoceli i cisti perkutana, ultrazvučno vođena, drenaža njihova sadržaja dovodi do momentalnog popuštanja opstrukcijskog djelovanja na mokraćovod transplantata⁴³⁻⁴⁶. Kroz dren se mogu ubacivati sklerozirajuća sredstva^{44,45,47}. Ako nema recidiva nakon odstranjenja drene, to je i definitivna terapija.

Na kraju, spomenimo da je perkutana drenaža uz topičku i sistemsku aplikaciju antimikrobnih lijekova danas terapija izbora u liječenju renalnih i retroperitonejskih apscesa kojom se često može izbjeći tradicionalno otvoreno kirurško liječenje^{48,49}.

PERKUTANA CISTOSTOMIJA

Akutna kompletna retencija mokraće relativno je često stanje koje se lako klinički i ultrazvučno prepoznaje. U većini slučajeva zbrinjava se retrogradnom kateterizacijom mokraćnog mjehura. Ponekad urinski kateter nije moguće uvesti do mokraćnog mjehura, a razlog je obično neprolazna striktura mokraćne cijevi. Tada se mokraća mora derivirati perkutanim putem i postavlja se cistostomija pod ultrazvučnom kontrolom. Veliki adenomi i uznapredovali karcinomi prostate, kamenci mokraćne cijevi, strana tijela⁵⁰ i ekstremne fimoze rjeđi su razlozi nemogućnosti pasaže urinskog katetera. Traumatske ozljede mokraćne cijevi apsolutna su kontraindikacija za postavljanje urinskog katetera.

Postupak postavljanja perkutane cistostomije sličan je onom kod nefrostomije, ali jednostavniji, jer je ispunjen mokraćni mjehur lako dostupan punkciji kroz Retziusov prostor. Mogućnost ozljede priležićih organa je mala jer su crijeva potisnuta proksimalno ispunjenim mjehurom. Hematurija je rijetka i tranzitorna, a najčešće se javlja ako se nepažljivo i naglo ispusti veća količina mokraće iz hiperdistendiranog mokraćnog mjehura (hematurija *ex vacuo*). Tipično mjesto punkcije na koži je u medijanoj ravnini 2 poprečna prsta iznad simfize. Nakon infiltracije lokalnim anestetikom učini se kratka incizija kože kroz koju se uvođi obturator do lumena mokraćnog mjehura. Tre-



Slika 8. Endoskopski prikaz perkutane cistostomije.
Figure 8 Endoscopic view of the percutaneous cystostomy.

ba paziti da se obturator ne uvede preduboko jer je tada moguća ozljeda prostate i rektuma. Kroz obturator ili uz njega uvodi se cistostomijski kateter, ovisno o tipu seta^{51,52}. Zahvat završava osiguravanjem cistostomije napuhivanjem balona u lumen mjehura ili kožnim šavima.

ZAKLJUČAK

Ultrazvuk je zbog povoljnih karakteristika i široke dostupnosti idealna slikovna metoda za intervencijske postupke na mokraćnom sustavu. Pravodobna perkutana intervencija u mnogih kompliciranih opstrukcijskih uropatija značajno smanjuje mogućnost nastanka teških komplikacija i ukupnu smrtnost od podležće bolesti. Liječenje mnogih akutnih, po život opasnih, uroloških stanja znatno je otežano bez primjene intervencijskog ultrazvuka.

LITERATURA

1. Blaivas M, Brannam L. Testicular ultrasound. *Emerg Med Clin Am* 2004;22:723–48.
2. Park SJ, Yi BH, Lee HK, Kim YH, Kim GJ, Kim HC. Evaluation of patients with suspected ureteral calculi using sonography as an initial diagnostic tool: how can we improve diagnostic accuracy?. *J Ultrasound Med* 2008;27:1441–50.
3. Rosseland LA, Stubhaug A, Breivik H. Detecting postoperative urinary retention with an ultrasound scanner. *Acta Anaesthesiol Scand* 2002;46:279–82.
4. Saad WE, Moorthy M, Ginat D. Percutaneous nephrostomy: native and transplanted kidneys. *Tech Vasc Radiol* 2009;12:172–92.
5. Regalado SP. Emergency percutaneous nephrostomy. *Semin Intervent Radiol* 2006;23:287–94.
6. Sood G, Sood A, Jindal A, Verma DK, Dhiman DS. Ultrasound guided percutaneous nephrostomy for obstructive uropathy in benign and malignant diseases. *Int Braz J Urol* 2006;32:281–6.
7. Allen DJ, Longhorn SE, Philp T, Smith RD, Choong S. Percutaneous urinary drainage and ureteric stenting in malignant disease. *Clin Oncol (R Coll Radiol)* 2010;22:733–9.
8. Liberman D, McCormack M. Renal and ureteric problems: management of ureteric obstruction. *Curr Opin Support Palliat Care* 2012;6:316–21.
9. Joshi HB, Adams S, Obadeyi OO, Rao PN. Nephrostomy tube or "JJ" ureteric stent in ureteric obstruction: assessment of patient perspectives using quality-of-life-survey and utility analysis. *Eur Urol* 2001;39:695–701.
10. Mos C, Holt G, Luhasz S, Mos D, Teodor I, Halbac M. The sensitivity of transabdominal ultrasound in the diagnosis of ureterolithiasis. *Med Ultrason* 2010;12:188–97.
11. Wagenlehner FM, Pilatz A, Weidner W. Urosepsis— from the view of the urologist. *Int J Antimicrob Agents* 2011;38:51–7.
12. Wagenlehner FM, Weidner W, Naber KG. Optimal management of urosepsis from the urological perspective. *Int J Antimicrob. Agents* 2007;30:390–7.
13. Hamm B. Differential diagnosis of scrotal masses by ultrasound. *Eur Radiol* 1997;7:668–79.
14. Mirochnik B, Bhargava P, Dighe MK, Kanth N. Ultrasound evaluation of scrotal pathology. *Radiol Clin North Am* 2012;50:317–32.
15. Fučkar Ž, Velčić G, Tićac T. Uloga dijagnostike s ultrazvukom u urologiji. *Lij Vjes* 1978;100:310.
16. Fučkar Ž, Peterković V, Županić M, Tićac T. Ehosonografija mokraćnog mjehura i perivezikalnog prostora – procjena stadija tumora mjehura. *Urol Arh* 1980;13:106–12.
17. Fučkar Ž, Aničić M, Vučkov Š. Dijagnostika renalnih tumora pomoću ultrazvuka. *Urol Arh* 1977;8:121.
18. Fučkar Ž. Iatrogenic pseudodiverticulum of urinary bladder: diagnosis by B-scan ultrasonography. *Urologia* 1979;3:1.
19. Fučkar Ž, Vučkov Š, Zaninović N. Ultrazvučna dijagnostika tumora uropoetskog puta i retroperitonealnog prostora. *Medicina* 1979;16:147–53.
20. Tićac T, Fučkar Ž. Ultrazvučna dijagnostika u urologiji. *Acta Chir Iugosl* 1981;28:329–32.
21. Fučkar Ž. Mogućnosti ehosonografije u transplantaciji bubrega. *Acta Chir Iugosl* 1981;28:377–81.
22. Fučkar Ž, Orlić P, Matic-Glažar Đ. Mogućnosti i granice ultrazvučne dijagnostike u pripremi i postoperativnom toku bolesnika sa transplantiranim bubregom. Zbornik radova I. Kongresa "Jugotransplanta": Opatija 1978;345.
23. Fučkar Ž. Mogućnosti ehosonografije u transplantaciji bubrega. *Acta Chir Iugosl* 1981;28:377.
24. Holm HH, Kristensen JK, Rasmussen SN, Northeved A, Barlebo H. Ultrasound as a guide in percutaneous puncture technique. *Ultrasonics* 1972;10:83
25. Saitoh M, Watanabe H, Ohe H, Tanaka S. Ultrasonic real-time guidance for percutaneous puncture. *J Clin Ultras* 1979;7:269.
26. Pedersen JF, Cowan DF, Kristensen JK, Holm HH, Hance S, Jensen F. Ultrasonically-guided percutaneous nephrostomy. *Radiology* 1976;119:429.
27. Fučkar Ž. Povijest urologije na Sušaku. Rijeka: DP Tiskara, 2006.
28. Gupta S, Gulati M, Uday Shankar K, Rungta U, Suri S. Percutaneous nephrostomy with real-time sonographic guidance. *Acta Radiol* 1997;38:454–7.
29. Mahmood T, Younus R, Ahmad F, Memon S, Moavia A. Ultrasound as a reliable guidance system for percutaneous nephrostomy. *J Coll Physicians Surg Pak* 2007;17:15–8.
30. Aguilera PA, Choi T, Durham BA. Ultrasound-guided suprapubic cystostomy catheter placement in the emergency department. *J Emerg Med* 2004;26:319–21.
31. Fučkar Ž i sur. Sonografija urogenitalnog sustava: I dio. Rijeka: Digital point, 1998.
32. Vanderbrink BA, Rastinehad A, Caplin D, Ost MC, Lobko I, Lee BR. Successful conservative management of colorenal fistula after percutaneous cryoablation of renal cell carcinoma. *J Endourol* 2007;21:726–9.
33. Morgan AI, Doble A, Davies RJ. Successful conservative management of a colorenal fistula complicating percutaneous cryoablation of renal tumors: a case report. *J Med Case Rep* 2012;6:365.
34. Lewis S, Patel U. Major complications after percutaneous nephrostomy-lessons from a department audit. *Clin Radiol* 2004;59:171–9.
35. Uppot RN. Emergent nephrostomy tube placement for acute urinary obstruction. *Tech Vasc Interv Radiol* 2009;12:154–61.
36. Garcia EL, Herranz AF, Moncada Iribarren I, Verdu TF, Duran MR, de Palacio Espana A, et al. Initial treatment of pyonephrosis using percutaneous nephrostomy. Value of the technique. *Arch Esp Urol* 1993;46:711–8.
37. Zagoria RJ, Dyer RB. Does and don'ts of percutaneous nephrostomy. *Acad radiol* 1999;6:370–7.
38. Dyer RB, Regan JD, Kavanagh PV, Khatod EG, Chen MY, Zagoria RJ. Percutaneous nephrostomy with extensions of the technique: step by step. *Radiographics* 2002;22:503–25.
39. Dagli M, Ramchandani P. Percutaneous nephrostomy: technical aspects and indications. *Semin Intervent Radiol* 2011;28:424–37.
40. He B, Bremner A, Han Y. Classification of ureteral stenosis and associated strategy for treatment after kidney transplant. *Exp Clin Transplant* 2013; In press.
41. Pappas P, Giannopoulos A, Stravodimos KG, Zavos G, Alexopoulos T, Boletis J et al. Obstructive uropathy in the transplanted kidney: definitive management with

- percutaneous nephrostomy and prolonged ureteral stenting. *J Endourol* 2001;15:719–23.
42. Martino P, Impedovo SV, Palazzo S, Ditunno P, Ricapito V, Saracino GA et al. Ureteral strictures after kidney transplantation: risk factors. *Arch Ital Urol Androl* 2012; 84:287–90.
43. Mostafa SA, Abbaszadeh S, Taheri S, Nourbala MH. Percutaneous nephrostomy for treatment of posttransplant obstructions. *Urol J* 2008;5:79–83.
44. Choudhrie AV, Kumar S, Gnanaraj L, Devasia A, Chacko N, Kekre NS. Symptomatic lymphocele post renal transplant. *Saudi J Kidney Dis Transpl* 2012;23:1162–8.
45. Markić D, Valenčić M, Maričić A, Oguić R, Sotošek S, Španjol J et al. Lymphocele and renal transplantation. *Acta Med Croatica* 2011;65:305–9.
46. Markić D, Valenčić M, Rahelić D, Oguić R, Maričić A, Španjol J. Cista policističnoga bubrega – mogući uzrok opstrukcije uretera kod transplantiranoga bubrega. 3. Hrvatski simpozij o nadomještanju bubrežne funkcije i transplantacijskoj medicini, Opatija, Hrvatska 22–24 rujna 2006.
47. Shokeir AA, el-Diasty TA, Ghoneim MA. Percutaneous treatment of lymphocele in renal transplant recipients. *J Endourol* 1993;7:481–5.
48. Coelho RF, Schneider-Monteiro ED, Mesquita JL, Mazzucchi E, Marmo Lucon A, Srougi M. Renal and perinephric abscesses: analysis of 65 consecutive cases. *World J Surg* 2007;31:431–6.
49. Meng MV, Mario LA, McAninch JW. Current treatment and outcomes of perinephric abscesses. *J Urol* 2002; 168:1337–40.
50. Krpina K, Sotošek S, Oguić R, Maričić A, Valenčić M, Fučkar Ž. An unusual case of acute urinary retention. *Acta Clin Croat* 2010;49:177–9.
51. Goyal NK, Goel A, Sankhwar SN. Safe percutaneous suprapubic catheterisation. *Ann R Coll Surg Engl* 2012;94: 597–600.
52. Mohammed A, Khan A, Shergill IS, Gujral SS. A new model for suprapubic catheterisation: the MediPlus Seldinger suprapubic catheter. *Expert Rev Med Devices* 2008; 5:705–7.