

# Liječenje primarnih moždanih krvarenja

---

**Dunatov, Siniša; Antončić, Igor; Tuškan-Mohar, Lidija; Bonifačić, David; Sošić, Matija**

*Source / Izvornik:* **Medicina Fluminensis : Medicina Fluminensis, 2013, 49, 374 - 381**

**Journal article, Published version**

**Rad u časopisu, Objavljena verzija rada (izdavačev PDF)**

*Permanent link / Trajna poveznica:* <https://um.nsk.hr/um:nbn:hr:184:484524>

*Rights / Prava:* [In copyright](#)/[Zaštićeno autorskim pravom.](#)

*Download date / Datum preuzimanja:* **2024-07-16**



*Repository / Repozitorij:*

[Repository of the University of Rijeka, Faculty of Medicine - FMRI Repository](#)



# Liječenje primarnih moždanih krvarenja

## Management of primary intracerebral hemorrhage

Siniša Dunatov\*, Igor Antončić, Lidija Tuškan-Mohar, David Bonifačić, Matija Sošić

Klinika za neurologiju,  
KBC Rijeka, Rijeka

Primljeno: 27. 2. 2013.  
Prihvaćeno: 28. 5. 2013.

**Sažetak.** Primarna moždana krvarenja predstavljaju značajni javnozdravstveni problem s obzirom na visok mortalitet i stupanj invalidnosti kod preživjelih bolesnika, što za posljedicu ima dugotrajno liječenje. Najznačajniji čimbenik rizika za nastanak moždanog krvarenja je arterijska hipertenzija, a njena regulacija kod bolesnika s primarnim moždanim krvarenjem predstavlja okosnicu liječenja. U bolesnika s poremećajem svijesti neophodno je liječenje povišenog intrakranijskog tlaka s ciljem sprječavanja sekundarnog oštećenja mozga održavanjem adekvatne moždane perfuzije mjerene cerebralnim perfuzijskim tlakom. Prema važećim smjernicama u liječenju primarnih moždanih krvarenja u nekim slučajevima potrebno je poduzeti i određene specifične mjere. Unatoč brojnim istraživanjima specifičnog lijeka za sada nema.

**Ključne riječi:** arterijska hipertenzija, intrakranijski tlak, moždana krvarenja, sekundarno oštećenje mozga

**Abstract.** Primary intracerebral hemorrhage is an important public health problem due to high mortality and level of disability among survivals leading to prolonged hospital management. The most important risk factor for primary intracerebral hemorrhage is arterial hypertension. Treatment of arterial hypertension is the main goal in intracerebral hemorrhage management. In the patients with a decreased level of consciousness management of high intracranial pressure is necessary to prevent secondary brain injury by maintaining optimal cerebral blood flow measured by cerebral perfusion pressure. According to current guidelines in intracerebral hemorrhage treatment in some cases specific measures are needed. In spite of the number of studies there is no specific therapy currently.

**Key words:** arterial hypertension, intracerebral hemorrhage, intracranial pressure, secondary brain injury

**Adresa za dopisivanje:**

\* Dr. sc. Siniša Dunatov, dr. med.  
Klinika za neurologiju, KBC Rijeka  
Cambierijeva 17/8, 51 000 Rijeka  
*e-mail:* dunatov@net.hr

<http://hrcak.srce.hr/medicina>

## UVOD

Moždani udar je fokalni (ili globalni) poremećaj cirkulacije u moždanom parenhimu uzrokovan okluzijom ili rupturom krvne žile, te nedostatnom opskrbom moždanog parenhima kisikom s posljedičnom smrću moždanih stanica<sup>1</sup>. S kliničke točke gledišta moždani udar je nagli razvoj znakova fokalnog (ili globalnog) poremećaja moždane funkcije, koji traju duže od 24 sata ili dovode do smrti bez očitog uzroka smrti osim vaskularnog<sup>2</sup>.

Godišnje od moždanog udara u svijetu oboli oko petnaest milijuna ljudi; među njima pet milijuna ostane trajni invalidi, a pet milijuna umre od posljedica. Moždani udar je vodeći uzrok invalidnosti i treći uzrok smrtnosti u razvijenim zemljama. U zemljama u razvoju također je vodeći uzrok invalidnosti, ali i drugi uzrok smrtnosti.

Najznačajniji čimbenik rizika za nastanak moždanog udara je arterijska hipertenzija. Ona je najčešći uzrok moždanog udara u osoba mlađih od 40 godina. U četvorice od deset bolesnika moždani udar se mogao spriječiti liječenjem arterijske hipertenzije. U dvije petine bolesnika mlađih od 65 godina smrt od moždanog udara povezana je s pušenjem<sup>1</sup>.

Najčešći su ishemijski moždani udari, a ovisno o epidemiološkim studijama oni čine do 80 % svih moždanih udara. U 25 – 39 % bolesnika uzrok ishemijskog moždanog udara ne uspije se otkriti, što ovisi o kvaliteti, opsegu i brzini obrade bolesnika. Subarahnoidalna krvarenja su najrjeđa i čine do 5 % svih moždanih udara. Primarna moždana krvarenja čine oko 10 – 15 % svih moždanih udara, što znači da 2 milijuna bolesnika godišnje oboli od primarnog moždanog krvarenja. Ona su češća u muškaraca nego u žena, a postoje i određene rasne i etničke razlike. Primarna moždana krvarenja češća su u afroamerikanaca, azijata i latinoamerikanaca, te u nekim socioekonomskim skupinama<sup>2-5</sup>.

Prema etiologiji i lokalizaciji razlikujemo pet velikih podgrupa moždanog udara: ishemijski moždani udar, hemoragijski moždani udar, subarahnoidalno krvarenje, cerebralna venska tromboza i ishemijska ili hemoragijska u području leđne moždine<sup>6</sup>.

## ETIOLOGIJA I PODJELA HEMORAGIJSKIH MOŽDANIH UDARA

Uzrok hemoragijskog moždanog udara je prsnuće malih penetrantnih krvnih žila ili dugih supkortikalnih, kortikalnih i leptomeningealnih arterija, a u slučaju subarahnoidalnog krvarenja prsnuće intrakranijske aneurizme u subarahnoidalnom prostoru.

Hemoragijski moždani udari prema etiologiji mogu biti:

- Primarna ili hipertenzivna moždana krvarenja uzrokovana su visokim krvnim tlakom.
- Snižavanje visokog krvnog tlaka ima važnu ulogu u smanjenju edema i sprječavanju ponovnog krvarenja.
- Sekundarno oštećenje mozga sprječava se održavanjem adekvatne moždane perfuzije mjerene cerebralnim perfuzijskim tlakom.
- Sve mjere koje se u tu svrhu poduzimaju nazivamo mjerama neuroprotekcije.

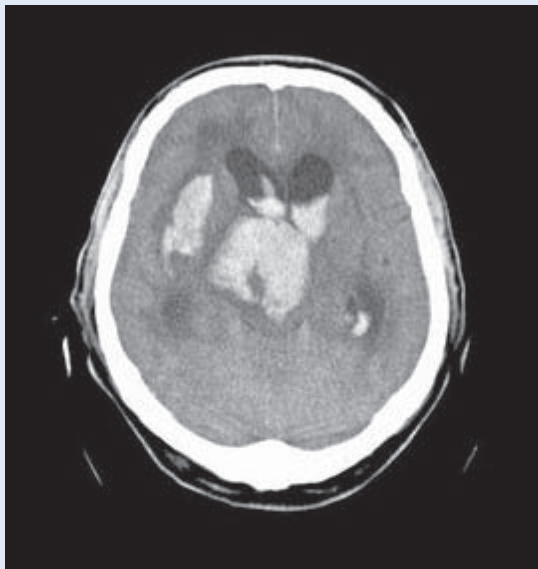
- primarna ili spontana krvarenja – uzrokovana arterijskom hipertenzijom i
- sekundarna intracerebralna krvarenja – uzrokovana aneurizmama, arteriovenskim malformacijama, tumorima, amiloidnom angiopatijom, koagulopatijama ili traumom<sup>6</sup>.

Prema lokalizaciji hemoragijske moždane udare dijelimo na:

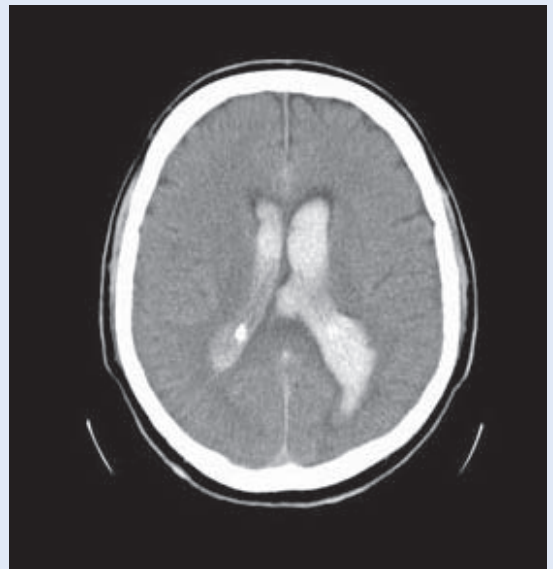
- supratentorijalna krvarenja – lobarna, talamička i krvarenja u bazalnim ganglijima, te
- infratentorijalna krvarenja – krvarenja u moždanom deblu i malom mozgu<sup>7</sup>.

Supratentorijalna i infratentorijalna krvarenja mogu biti udružena s intraventrikularnim krvarenjem (slika 1). Izolirana intraventrikularna krvarenja (slika 2) vrlo su rijetka i čine oko 2 % svih intracerebralnih krvarenja<sup>6</sup>.

Rjeđi uzroci hemoragijskih moždanih udara su: razne bolesti krvi i krvotvornih organa (leukemija, aplastična anemija, trombocitopenična purpura, bolesti jetre, hipofibrinogenemija, hemofilija, Christmasova bolest i dr.), komplikacije antikoagulantne ili trombolitičke terapije, krvarenja u primarne ili sekundarne tumore mozga, krvarenja



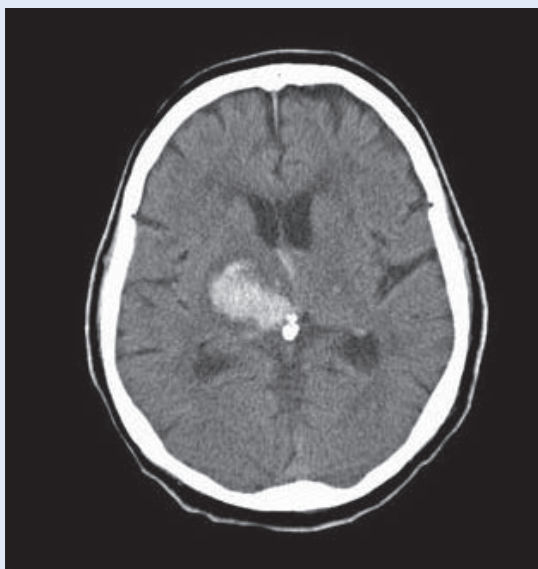
**Slika 1.** CT mozga. Krvarenje u parenhim mozga s prodorom u ventrikularni sustav.  
**Figure 1** Brain CT. Parenchymal hemorrhage with extension into the ventricular system.



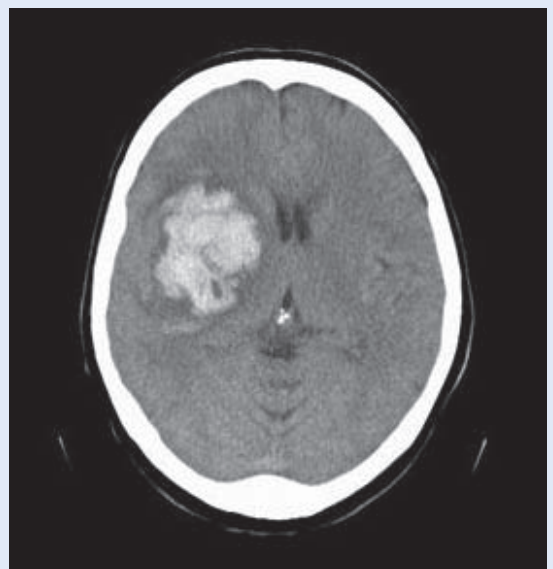
**Slika 2.** CT mozga. Intraventrikularno krvarenje.  
**Figure 2** Brain CT. Intraventricular hemorrhage.

uslijed septičkih embolija i mikotičkih aneurizmi, hemoragijske transformacije arterijskih i venskih infarkta mozga, krvarenja u upalnim bolestima arterija i vena, krvarenja uslijed nekrotizirajućeg encefalitisa i akutne nekrotizirajuće hemoragičke encefalopatije, krvarenja uzrokovana sredstvima ovisnosti s vazoaktivnim učinkom – npr. kokain, amfetamini i drugo<sup>6</sup>.

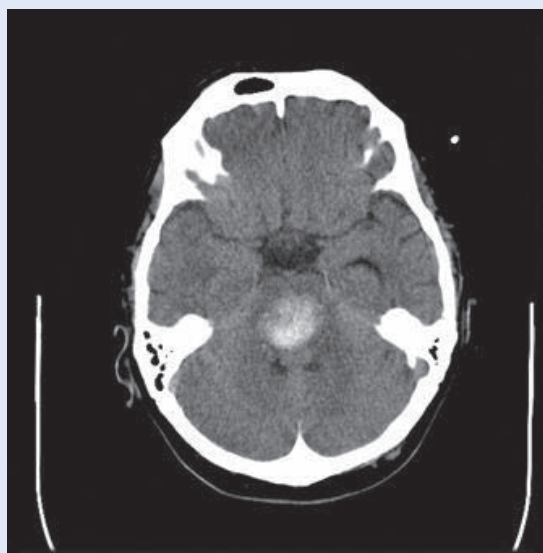
Moždana krvarenja uzrokovana promjenama na malim krvnim žilama zbog arterijske hipertenzije nazivaju se primarna, spontana ili hipertenzivna<sup>7</sup>. Uslijed dugotrajne izloženosti stjenke krvne žile povišenom arterijskom krvnom tlaku na predilekcijskim mjestima nastaju promjene koje se nazivaju hipertenzivna angiopatija. Ove promjene mogu biti segmentalne i mogu obuhvaćati cijelu



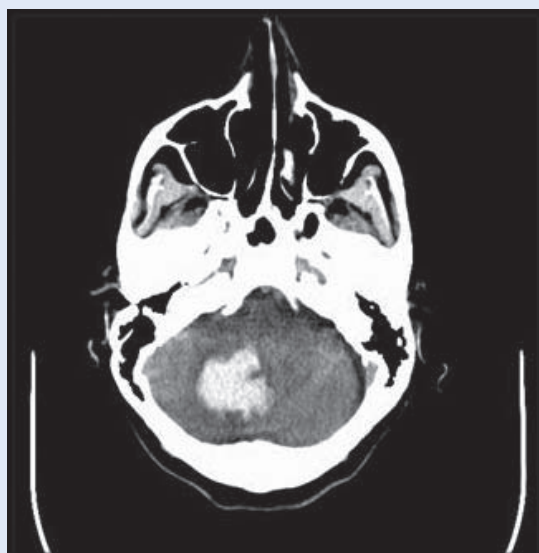
**Slika 3.** CT mozga. Krvarenje u desnom talamusu.  
**Figure 3** Brain CT. Right thalamic hemorrhage.



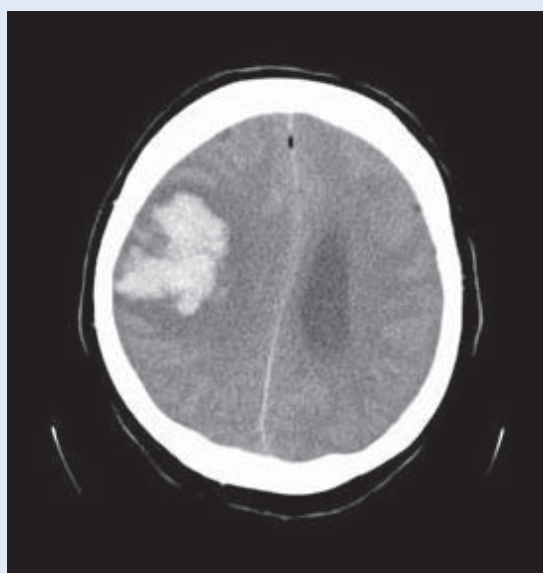
**Slika 4.** CT mozga. Krvarenje u desnim bazalnim ganglijima.  
**Figure 4** Brain CT. Right basal ganglia hemorrhage.



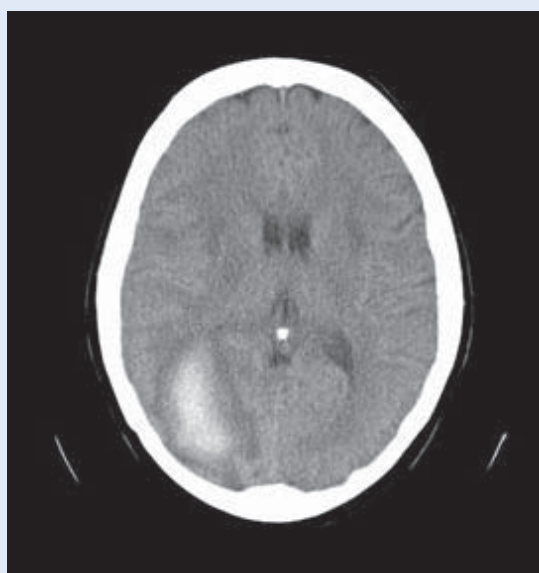
**Slika 5.** CT mozga. Krvarenje u ponsu.  
**Figure 5** Brain CT. Pons hemorrhage.



**Slika 6.** CT mozga. Krvarenje u desnu hemisferu malog mozga.  
**Figure 6** Brain CT. Right lobar cerebellar hemorrhage.



**Slika 7.** CT mozga. Krvarenje u desnom tjemenom režnju.  
**Figure 7** Brain CT. Right parietal lobe hemorrhage.



**Slika 8.** CT mozga. Krvarenje u desnom zatiljnom režnju.  
**Figure 8** Brain CT. Right occipital lobe hemorrhage.

cirkumferenciju krvne žile ili samo njen dio. Hipertenzivna angiopatija bolest je malih perforantnih arterija koje su ogranci središnje moždane ili bazilarne arterije<sup>7</sup>. Amiloidna angiopatija čest je uzrok sekundarnih intracerebralnih krvarenja, te može, ali i ne mora biti vezana s arterijskom hipertenzijom. Posljedica je taloženja amiloida u stijenku krvne žile. Amiloidna angiopatija najče-

šće zahvaća duge subkortikalne, kortikalne i leptomeningealne arterije<sup>6,7</sup>. Anatomski položaj ovih krvnih žila uvjetuje i najčešće lokalizacije krvarenja, a one su kod hipertenzivne angiopatije u talamusu (slika 3), bazalnim ganglijima (slika 4), ponsu (slika 5) i malom mozgu (slika 6). Kod amiloidne angiopatije najčešća su lobarna krvarenja (slike 7 i 8).

## DIJAGNOZA HEMORAGIJSKIH MOŽDANIH UDARA

Bolesnik s primarnim moždanim krvarenjem može se prezentirati vrlo različitom kliničkom slikom. Može biti pri svijesti, ponekad i bez žarišnog neurološkog deficita ili duboko poremećene svijesti s obostranim piramidnim deficitom. Ovakve razlike u kliničkoj prezentaciji posljedica su u najvećoj mjeri same lokalizacije krvarenja u moždanom parenhimu, volumena izlučene krvi, te volumena izlučene krvi u ventrikularnom sustavu<sup>7</sup>. No ako se radi o velikim moždanim krvarenjima, najčešće su prisutni znaci povišenog intrakranijskog tlaka koji uključuju glavobolju, mučninu, povraćanje i poremećaj stanja svijesti<sup>6-8</sup>. Žarišni neurološki ispadi ovise o lokalizaciji krvarenja.

Radi postavljanja brze i sigurne dijagnoze hemoragijskih moždanih udara u kliničkoj praksi koriste se različite neuroradiološke tehnike. To su prije svega CT mozga (engl. *Computed Tomography*), u nekim slučajevima MR mozga (engl. *Magnetic Resonance*), te MSCT angiografija (engl. *Multislice Computed Tomography*), MR angiografija i DSA (engl. *Digital Subtraction Angiography*)<sup>6</sup>.

Najčešće je dovoljan CT mozga kojim se prikazuje hiperdenzna lezija okružena s hipodenznim prstenom koji ukazuje na edem oko hematoma. CT-om mozga vide se intraventrikularno krvarenje, hidrocefalus, rani znaci hernijacije, pomak mediosagitalnih struktura i postoji li u podlozi kalcificirana masa (npr. aneurizma). Za bolju vizualizaciju aneurizme ili arteriovenske malformacije potrebno je učiniti MSCT angiografiju. Indikacije za cerebralnu angiografiju su sljedeće: dob < 45 godina, negativna anamneza arterijske hipertenzije, netipična lokalizacija krvarenja za hipertenzivno krvarenje<sup>6,9</sup>.

U pojedinim slučajevima, za postavljanje prave dijagnoze, radi procjene ranijih krvarenja ili postojanja tumora u podlozi krvarenja, potrebno je učiniti MR mozga. Za potvrdu i vizualizaciju krvnih produkata koriste se gradijent echo sekvencije, a za vizualizaciju vaskularnih malformacija može se učiniti MR angiografija<sup>6,8,9</sup>.

## LIJEČENJE

Osnovni principi hitnog zbrinjavanja bolesnika s primarnim moždanim krvarenjem temelje se na standardnim mjerama osiguravanja prohodnosti dišnih putova, disanja i cirkulacije, odnosno ABC protokolu (engl. *Airway, Breathing, Circulation*). Bolesnicima poremećene svijesti kod kojih je GCS  $\leq 8$  (engl. *Glasgow Coma Score*) ili kojima se stanje svijesti brzo pogoršava potrebno je osigurati prohodnost dišnih putova uvođenjem endotrahealnog tubusa. Isto vrijedi i za bolesnike s nekontroliranim epileptičkim napadajima, te bolesnike s bulbarnom disfunkcijom koja može uzrokovati aspiraciju<sup>6,10</sup>.

Primarna moždana krvarenja uzrokovana su visokim krvnim tlakom i zato se u literaturi nazivaju još i hipertenzivna krvarenja. Snižavanje visokog krvnog tlaka ima važnu ulogu u smanjenju edema i sprječavanju ponovnog krvarenja. Zbog toga je njegovo snižavanje u bolesnika s primarnim moždanim krvarenjem osnova liječenja. Nije sasvim jasno ima li kontrola krvnog tlaka značajnu ulogu u stabilizaciji hematoma<sup>11</sup>. Kliničke studije koje imaju cilj razjasniti ovu nedoumicu su u tijeku. U tablici 1 navedene su trenutno važeće smjernice za liječenje visokog krvnog tlaka u bolesnika s primarnim moždanim krvarenjem<sup>10</sup>. U tablici 2 navedeni su preporučeni lijekovi<sup>12</sup>.

**Tablica 1.** Smjernice za liječenje povišenog krvnog tlaka kod primarnih moždanih krvarenja.

**Table 1** Guidelines for high blood pressure management in primary intracerebral hemorrhage.

1. Ako je sistolički krvni tlak > 200 mmHg ili srednji arterijski tlak > 150 mmHg, treba razmotriti agresivno snižavanje krvnog tlaka intravenoznom infuzijom uz nadzor krvnog tlaka svakih 5 minuta.
2. Ako je sistolički krvni tlak > 180 mmHg ili srednji arterijski tlak > 130 mmHg uz dokaz ili sumnju na povišeni intrakranijski tlak, treba razmotriti nadzor intrakranijskog tlaka i snižavanje krvnog tlaka povremenom ili kontinuiranom intravenoznom primjenom lijekova uz održavanje cerebralnog perfuzijskog tlaka > 60 – 80 mmHg.
3. Ako je sistolički krvni tlak > 180 mmHg ili srednji arterijski tlak > 130 mmHg bez dokaza ili sumnje na povišeni intrakranijski tlak, treba razmotriti umjereno snižavanje krvnog tlaka (npr. održavanjem srednjeg arterijskog tlaka od 110 mmHg i ciljnog krvnog tlaka od 160/90 mmHg) povremenom ili intermitentnom primjenom lijekova uz kliničku kontrolu bolesnika svakih 15 minuta.

**Tablica 2.** Lijekovi za liječenje povišenog arterijskog tlaka kod primarnih moždanih krvarenja.**Table 2** Drugs for high blood pressure management in primary intracerebral hemorrhage.

LIJEK	I. V. BOLUS (doze)	I. V. INFUZIJA (doze)
Labetalol	5 – 20 mg	2 mg/min (do 300 mg/dan)
Urapidil	12,5 – 25 mg	5 – 40 mg/sat
Hidralazin	5 – 20 mg	1,5 – 5 µg/kg/min
Enalapril	1,25 – 5 mg	NP
Esmolol	250 µg/kg	25 – 300 µg/kg/min
Nikardipin	5 mg/sat	5 – 15 mg/sat
Nitroprusid	NP	0,1 – 10 µg/kg/min
Nitroglicerina	NP	20 – 400 µg/min

I. V. – intravenozno, NP – nije primjenjivo

Bolesnicima sa srednjim i velikim krvarenjima, sukladno važećim smjernicama, sigurno je sniziti sistolički i srednji arterijski tlak za 15 % u odnosu na vrijednosti izmjerene u prijemu. Ako se radi o malim krvarenjima može se razmotriti agresivnije snižavanje krvnog tlaka<sup>10,12</sup>.

Liječenje sekundarnog oštećenja mozga provodi se sukladno kliničkoj slici, te nalazu slikovnih pretraga mozga<sup>6-8,10,13</sup>. Ono se sastoji u optimalizaciji bolesnika, te provođenju specifičnih neuroprotektivnih mjera. Optimalizacija podrazumijeva osiguranje prohodnosti dišnih putova i adekvatne respiracije (zadovoljavajuću saturaciju periferne krvi kisikom i normokapniju), hemodinamsko stabiliziranje bolesnika (postizanje ciljnih vrijednosti arterijskog krvnog tlaka i normovolemiju), te normalizaciju eventualno poremećenih laboratorijskih parametara. Cilj neuroprotektivne terapije je održavanje CPP-a (engl. *Cerebral Perfusion Pressure*) u vrijednostima > 70 mmHg kontrolom vrijednosti intrakranijskog tlaka ICP-a (engl. *Intracranial Pressure*). Neuroprotektivne mjere provode se po sustavu kaskade u kojoj se na pojedinoj kaskadi zastaje ili prelazi na novu, ovisno o ciljnim vrijednostima intrakranijskog tlaka i cerebralnog perfuzijskog tlaka<sup>6-8,10,13,14</sup>.

Terapijska kaskada:

- analgesicacija (opijati, benzodiazepini),
- osmoterapija (osmotski diuretik – manitol),
- hiperventilacija (ciljni PCO<sub>2</sub> 28-32 mmHg),
- barbiturati (tiopental – natrij) u slučaju refraktorne intrakranijske hipertenzije,
- hipotermija (ciljna tjelesna temperatura 34 – 35°C),
- dekompresivna kraniektomija.

Sekundarno oštećenje mozga sprječava se održavanjem adekvatne moždane perfuzije mjerene cerebralnim perfuzijskim tlakom. S obzirom na to da se cerebralni perfuzijski tlak računa kao razlika između srednjeg arterijskog tlaka i intrakranijskog tlaka, radi praćenja stanja bolesnika i učinka primijenjenih terapijskih postupaka nužan je kontinuirani nadzor srednjeg arterijskog tlaka i intrakranijskog tlaka.

Nadzor intrakranijskog tlaka predstavlja agresivan postupak. U bolesnika s primarnim moždanim krvarenjem i prodorom krvi u ventrikularni sustav indikacija za nadzor ICP-a je prisutnost krvavog sadržaja u III. i/ili IV. četvrtoj komori i/ili razvoj hidrocefalusa ili kod moždanih krvarenja bez prodora krvi u ventrikularni sustav inicijalni GCS ≤ 8. Intrakranijski tlak može se mjeriti u epiduralnom i subduralnom prostoru, unutar samog moždanog parenhima (intraparenhimalnim kateterom) ili u ventrikularnom sustavu (intraventrikularnim kateterom)<sup>13</sup>.

Dva su pristupa u liječenju bolesnika s povišenim intrakranijskim tlakom: Rosnerov, (usmjeren na održavanje CPP-a) i Lundov (orijentiran na manipulaciju volumenom, tzv. ICP usmjereno liječenje)<sup>15,16</sup>. U praksi se ova dva pristupa kombiniraju. Manipulacijom vrijednostima srednjeg arterijskog tlaka, MABP (prema engl. *Mean Arterial Blood Pressure*) s posljedičnim promjenama CPP-a, moguće je izbjeći fokalnu i globalnu ishemiju. Intenzivno liječenje usmjereno je na održavanje CPP-a ≥ 70 mmHg. Rosnerov protokol svodi se na održavanje primjerenog unutaržilnog obujma i hemodinamske stabilnosti održavanjem vrijednosti centralnog venskog tlaka, CVP-a (prema engl.

Central Venous Pressure) od 8 – 12 mmHg, MABP  $\geq$  85 mmHg uz prethodnu normovolemiju, te eventualnu primjenu vazoaktivnih lijekova. Pre-sudno je izbjegavati sustavnu hipotenziju koja uzrokuje nagli porast ICP-a<sup>15</sup>. Lundov princip polazi od pretpostavke da smanjenje stresnog odgovora bolesnika i metaboličkih potreba mozga, smanjenje kapilarnog hidrostatskog tlaka, održavanje koloidno – osmotskog tlaka i primjerenog balansa tekućine u organizmu, te smanjenje volumena krvi mozga, poboljšavaju mikrocirkulaciju u zoni oligemije oko oštećenja moždanog parenhima, te sprječavaju sekundarnu ozljedu mozga i nekontrolirani porast ICP-a<sup>16</sup>.

U cilju sprječavanja sekundarne ozljede mozga nužno je poduzimanje i ostalih mjera neuroprotekcije:

- održavanje normoglikemije (glukoza u plazmi < 6,4 mmol/L),
- održavanje normotermije (aksilarno mjerena temperatura < 37°C),
- primjena hipotermije u slučajevima refrakterne intrakranijske hipertenzije, te
- prevencija epileptičkih napadaja u slučajevima primarnog oštećenja moždane kore.

Iako nisu neuroprotektivne mjere u užem smislu, nužna je prevencija infekcija, razvoja dekubitusa, antiulkusna i tromboembolijska profilaksa (primjena niskomolekularnog heparina opravdana je nakon 24 sata od nastupa krvarenja), odnosno prevencija komplikacija intenzivnog liječenja<sup>6,10</sup>.

Prema važećim smjernicama u liječenju primarnih moždanih krvarenja potrebno je poduzeti i određene specifične mjere: neophodno je normalizirati koagulopatiju uzrokovanu peroralnim antikoagulantima primjenom svježe smrznute plazme i vitamina K, u slučaju krvarenja vezanih uz primjenu heparina treba koristiti protamin sulfat<sup>6,10</sup>.

Uloga alternativnih opcija, kao što su primjena transfuzije trombocita kod bolesnika koji su na antiagregacijskoj terapiji i upotreba koncentrata kompleksa protrombina, istražuje se. Rutinska upotreba aktiviranog faktora 7 (VIIA) ne preporučuje se<sup>6,10</sup>. Na osnovi trenutno važećih smjernica koje se temelje na brojnim studijama, kirurška evakuacija hematoma nema prednost u odnosu na konzervativno liječenje<sup>10,17</sup>. Izuzetak su krvarenja u malom mozgu > 3 cm s kompresijom IV ventrikla i posljedničnim hidrocefalusom, te lobarna krvarenja koja

uzrokuju pogoršanje neurološkog statusa zbog rasta hematoma<sup>6,9,10</sup>. Minimalno invazivne kirurške opcije istražuju se, a uključuju stereotaksijsku aspiraciju hematoma nakon lokalne trombolize<sup>6</sup>. Dekompresivna hemikraniektomija može biti uspješna kod infarkta u opskrbnom području središnje moždane arterije, a moguća je opcija i u bolesnika s primarnim moždanim krvarenjem<sup>6,10</sup>. Za nadzor intrakranijskog tlaka potrebno je postaviti sustav za mjerenje intrakranijskog tlaka s mogućnošću vanjske drenaže koji se u slučaju intraventricularnog krvarenja može koristiti za aplikaciju trombolitika u ventrikularni sustav. Naša iskustva pokazuju da ova terapijska mjera poboljšava ishod liječenja<sup>18</sup>. U tijeku je multicentrična randomizirana studija (CLEAR-III Trial) kojoj je cilj odgovoriti na pitanje poboljšava li brzo uklanjanje krvi iz ventrikularnog sustava primjenom rt-PA ishod.

## LITERATURA

1. Mackay J, Mensah GA. The atlas of heart disease and stroke: World Health Organisation, 2011;50–3.
2. Thorvaldsen P, Asplund K, Kuulasmaa K, Rajakangas AM, Schroll M. Stroke incidence, case fatality, and mortality in the WHO MONICA project. World Health Organization monitoring trends and determinants in cardiovascular disease. *Stroke* 1995;3:361–7.
3. Amarenko P, Bogousslavsky J, Caplan LR, Donnan GA, Hennerici MG. Classification of stroke subtypes. *Cerebrovasc Dis* 2009;27:493–501.
4. Qureshi AI, Giles WH, Croft JB. Racial differences in the incidence of intracerebral hemorrhage: effects of blood pressure and education. *Neurology* 1999;52:1617–21.
5. Labovitz DL, Halim A, Boden-Albala B, Hauser WA, Sacco RL. The incidence of deep and lobar intracerebral hemorrhage in whites, blacks, and hispanics. *Neurology* 2005;65:518–22.
6. Naval SN, Carhuapoma JR. Intracerebral hemorrhage. In: Bhardwaj A, Mirski MA (eds). *Handbook of neurocritical care*. 2. izdanje: Springer, 2011;353–63.
7. Qureshi AI, Tuhim S, Broderick JP, Batjer HH, Hondo H, Hanley DF. Spontaneous intracerebral hemorrhage. *N Engl J Med* 2001;344:1450–60.
8. Tucker K, Carhuapoma JR. Intraventricular hemorrhage. In: Bhardwaj A, Mirski MA (eds). *Handbook of neurocritical care*. 2. izdanje: Springer, 2011;365–9.
9. Zhu XL, Chan MS, Poon WS. Spontaneous intracranial hemorrhage: which patients need diagnostic cerebral angiography? A prospective study of 206 cases and review of the literature. *Stroke* 1997;28:1406–9.
10. Broderick J, Connolly S, Feldmann E, Hanley D, Kase C, Krieger D et al. Guidelines for the management of spontaneous intracerebral hemorrhage in adults: 2007 update: a guideline from the American Heart Association/American Stroke Association Stroke Council, High Blood Pressure Research Council, and the Quality of Care and



- Outcomes in Research Interdisciplinary Working Group. *Stroke* 2007;38:2001–23.
11. Jauch EC, Lindsay CJ, Adeoye O, Khoury J, Barsan W, Broderick J et al. Lack of evidence for an association between hemodynamic variables and hematoma growth in spontaneous intracerebral hemorrhage. *Stroke* 2006;37:2061–5.
  12. Hassan AE, Zacharatos H, Quareshi AI. Blood pressure management. In: Bhardwaj A, Mirski MA (eds). *Handbook of neurocritical care*. 2. izdanje: Springer, 2011;115–21.
  13. Mendelow DA, Crawford PJ. Primary and secondary brain injury. In: Reilly P, Bullock R (eds). *Head Injury*: Chapman & Hall, 1997;71–88.
  14. Rabinstein AA. Treatment of cerebral edema. *The Neurologist* 2006;12:59–73.
  15. Rosner MJ, Rosner SD, Johnson AH. Cerebral perfusion pressure: management protocol and clinical results. *J Neurosurg* 1995;83:949–62.
  16. Grände PO, Nordström CH. Management of CPP/ICP: The Lund concept. *Eur J Anaesthesiology* 1998;15:42–3.
  17. Mendelow AD, Gregson BA, Fernandes HM, Murray GD, Teasdale GM, Hope DT et al. Early surgery versus initial conservative treatment in patients with spontaneous supratentorial intracerebral haematomas in the international surgical trial in intracerebral haemorrhage (STICH): a randomised trial. *Lancet* 2005;365:387–97.
  18. Dunatov S, Antoncic I, Bralic M, Jurjevic A. Intraventricular thrombolysis with rt-PA in patients with intraventricular hemorrhage. *Acta Neurol Scand* 2011;124:343–8.