

# Autoimuni pankreatitis

---

Krznarić Zrnić, Irena; Štimac, Davor; Milić, Sandra

Source / Izvornik: **Medicina Fluminensis : Medicina Fluminensis, 2013, 49, 364 - 373**

**Journal article, Published version**

**Rad u časopisu, Objavljena verzija rada (izdavačev PDF)**

Permanent link / Trajna poveznica: <https://um.nsk.hr/um:nbn:hr:184:183968>

Rights / Prava: [In copyright](#)/[Zaštićeno autorskim pravom.](#)

Download date / Datum preuzimanja: **2024-08-30**



Repository / Repozitorij:

[Repository of the University of Rijeka, Faculty of Medicine - FMRI Repository](#)



# Autoimuni pankreatitis

## Autoimmune pancreatitis

Irena Krznarić Zrnić\*, Davor Štimac, Sandra Milić

Klinika za internu medicinu,  
Zavod za gastroenterologiju,  
KBC Rijeka, Rijeka

Primljeno: 31. 3. 2013.  
Prihvaćeno: 1. 6. 2013.

### Adresa za dopisivanje:

\* Mr. sc. Irena Krznarić Zrnić, dr. med.  
Zavod za gastroenterologiju  
KBC Rijeka, Rijeka  
Krešimirova 42, 51 000 Rijeka  
e-mail: ikrznariczrnic@yahoo.co.uk

<http://hrcak.srce.hr/medicina>

**Sažetak.** Autoimuni pankreatitis (AIP) prepoznat je kao zaseban klinički entitet u sklopu kroničnog upalnog procesa gušterače čija je podloga autoimuna bolest. Histološki i klinički razlikuju se dva tipa AIP-a: tip 1 – limfoplazmocitni sklerozirajući pankreatitis sa zahvaćenošću drugih organa i infiltracijom IgG4 pozitivnim stanicama te tip 2 – fibroza glavnog gušteračnog kanala s infiltracijom epitela granulocitima. Ovaj oblik pogađa mlađe ljude, a drugi organski sustavi obično nisu zahvaćeni. Najčešći simptom bolesti je opstruktivni ikterus, dok se oštri bolovi u trbuhu vrlo rijetko javljaju. Približno polovica bolesnika pokazuje neki oblik endokrine i/ili egzokrine disfunkcije gušterače. Iako je antinuklearno antitijelo (ANA) pozitivno u oko 40 % bolesnika, najosjetljivijim i najspecifičnijim markerom danas se još uvijek smatra IgG4. Dijagnoza se postavlja na osnovi dvaju kriterija: tzv. HISORT kriterija koji potječu s Mayo klinike ili Azijskih dijagnostičkih kriterija. Diferencijalno-dijagnostički najvažnije je isključiti karcinom gušterače, endosonografski vođenom biopsijom. Iako se odličan klinički odgovor postiže primjenom kortikosteroida, što je i dijagnostički vrlo značajno, budući da postoji mnogo sličnosti u kliničkoj prezentaciji bolesnika s karcinomom gušterače i AIP-a, još uvijek ne postoji standardizirani terapijski protokol njihove primjene. Danas se ovaj oblik kronične upale gušterače smatra vrlo rijetkom bolesti, no novijim spoznajama vjerojatno će se u budućnosti češće postaviti dijagnoza autoimunog pankreatitisa u bolesnika s akutnim rekurentnim bolovima u trbuhu nejasne etiologije.

**Glavne riječi:** autoimuni pankreatitis, dijagnostički kriteriji, IgG4, liječenje

**Abstract.** Autoimmune pancreatitis (AIP) is recognised as a distinct clinical entity, identified as a chronic inflammatory process of the pancreas in which the autoimmune mechanism is involved. Histologically and clinically we can differ two subsets: type 1 – lymphoplasmacytic sclerosing pancreatitis with other organ involvement and IgG4 positive cells infiltration and type 2- duct centric fibrosis, characterised by granulocyte epithelial lesions without systemic involvement, mostly in younger people. The major symptom at onset is obstructive jaundice, while severe abdominal pain is rare. About half patients with AIP have shown endocrine and exocrine disfunctions. The positive rate of antinuclear antibody is about 40 %, but the most sensitive and specific serological marker today is still IgG4. In the diagnosis of AIP two diagnostic criterions are used: the HISORT criteria (Mayo Clinic) and Asian diagnostic criteria. In differential diagnosis it is most important to exclude pancreatic cancer by endosonographically guided biopsy. Although high steroid responsiveness has a significant impact on the diagnosis of AIP, since patients with pancreatic cancer and AIP share many clinical features, there's still no standardised steroid regimen. Even though the frequency of this disease seems to be quite low, by increasing knowledge on this subject in the future it will be possible to diagnose ever – increasing number of patients having acute recurrence of pain from autoimmune pancreatitis.

**Key words:** autoimmune pancreatitis, diagnostic criteria, IgG4, treatment

## UVOD

Autoimuni pankreatitis (AIP) oblik je kroničnog pankreatitisa karakteriziran autoimunim upalnim procesom s infiltracijom tkiva limfocitima i fibrozom koja u neliječenih bolesnika dovodi do endogene i/ili egzogene disfunkcije. Bolest se prvi put spominje 1961. godine kao „primarna sklerozirajuća upala gušterače”<sup>1</sup>. Od tada je publicirano više radova u kojima se opisuje limfoplazmocitički sklerozirajući pankreatitis, kronični sklerozirajući pankreatitis, nealkoholni kronični pankreatitis s propadanjem gušteračnih kanalića te upalni pseudotumor gušterače<sup>2-5</sup>. Yoshida i sur. 1995. godine definiraju pojam autoimunog pankreatitisa koji je i danas kao takav prihvaćen<sup>6</sup>.

## EPIDEMIOLOGIJA

Smatra se da je AIP rijetka bolest, iako nisu poznati točni podaci o njenoj incidenciji i prevalenciji. Najviše podataka dolazi s Dalekog istoka te iz Italije i SAD-a tijekom posljednjih desetak godina. Prevalencija bolesnika s autoimunim pankreatitisom prema većini studija kreće se oko 4 – 6 % svih bolesnika s kroničnim pankreatitisom. Prema studiji iz SAD-a u 11 % bolesnika s kroničnim pankreatitisom temeljem histološkog nalaza postavljena je dijagnoza AIP-a<sup>7,8</sup>, dok u čak 40 % bolesnika s idiopatskim pankreatitisom postoje klinički i biokemijski parametri koji ukazuju na autoimunu bolest<sup>9</sup>. Abraham i sur. pokazali su da se u 23 % resekcija gušterače zbog predmnijevane maligne bolesti zapravo radilo o AIP-u<sup>10</sup>.

Autoimuni pankreatitis javlja se u oba spola, a dob široko varira (30 – 70 godina). Većina bolesnika ipak su muškarci stariji od 50 godina<sup>11</sup>. Povezanost s drugim autoimunim bolestima, osobito onima gastrointestinalnog sustava vrlo je česta, pa se tako ulcerozni kolitis javlja i u 30 % prema studijama talijanskih i američkih autora<sup>12,13</sup>. Nejasno, međutim, ostaje jesu li autoimune bolesti samo pridružene AIP-u ili se radi o ekstrapankreatičnoj manifestaciji sistemskog autoimunog poremećaja koji je posredovan s IgG4<sup>14</sup>.

## PATOGENEZA

Iako uzrok AIP-a danas još uvijek nije razjašnjen, dosadašnja saznanja govore u prilog autoimunoj

podlozi bolesti. Nema podataka o nasljeđivanju, pa se smatra da je to multifaktorijalna genetska bolest. Kawa i sur. otkrili su da je učestalost HLA DRB1\*0405-DQB1\*0401 haplotipa značajno učestalija u bolesnika s AIP-om nego u zdravih pojedinaca ili onih oboljelih od kroničnog kalcificirajućeg pankreatitisa<sup>15</sup>. U AIP-u broj regulatornih T limfocita povećan je i korelira s razinom IgG4, dok je broj naivnih regulatornih T stanica snižen. U serumu bolesnika s AIP-om (u aktivnoj bolesti) snižena je i razina komplementa (C3, C4) koji se

- Autoimuni pankreatitis jedinstveni je oblik kroničnog pankreatitisa. Sličnost s pankreatobilijarnim tumorima ponekad dovodi do pogrešne dijagnoze i nepotrebne resekcije gušterače. Dijagnoza se temelji na kliničkoj, radiološkoj i patohistološkoj posebnosti te povoljnom odgovoru na kortikosteroidnu terapiju.
- Histološka karakteristika je fibroza s infiltracijom plazma stanica, obliterirajući flebitis ili infiltracija kanalića granulocitima.
- AIP – entitet u sklopu IgG4 sustavne sklerozirajuće bolesti.
- Terapija su kortikosteroidi i imunomodulatorni lijekovi.

aktivira klasičnim, alternativnim i manoza vezanim lektin putem (engl. *mannose binding lectin* – MBL). Aktivacija komplementa klasičnim putem preko IgG1 vjerojatna je u patogenezi AIP-a. Uz imunološki poremećaj u smislu hipergamaglobulinemije (43 %), povišene su vrijednosti IgG (62 – 80 %) i IgG4 (68 – 92 %). Serumski IgG4 povišen je i do 10 puta u 80 – 90 % bolesnika s AIP-om. Postoji još svega nekoliko bolesti i stanja u kojima IgG4 također može biti povišen: alergijski poremećaji, infestacija parazitima, pemfigus i pemfigoid. Iako je IgG4 osjetljiv i specifičan marker u dijagnozi AIP-a, njegova uloga u patogenezi još uvijek nije jasna<sup>16</sup>. U diferenciranju karcinoma gušterače od AIP-a, IgG4 je pokazao osjetljivost 90 %, specifičnost 98 % i točnost 95 %, a nakon terapije kortikosteroidima, serumska razina IgG4 kao i omjer IgG4 i IgG značajno padaju<sup>17</sup>. Oko 20 % bolesnika s AIP-om nema povišenu vrijednost IgG4, a njihove kliničkopatološke karakteristike razlikuju se u odnosu na bolesnike s IgG4

pozitivnom bolesti<sup>18</sup>. Od drugih seroloških markera uz nalaz antinuklearnih antitijela – ANA (40 – 64 %), reumatoidni faktor – RF (25 %), antimito-hondrijska antitijela (AMA) i antitijela na glatku muskulaturu (ASMA), autoantitijela na laktoferin (75 %) i ugljičnu anhidrazu (engl. *carbonic anhydrase*) (55 %), često su prisutni biljezi u AIP-u, no vjerojatno ipak nisu ključni u patogenezi bolesti<sup>11</sup>. S obzirom na histopatološke i kliničke karakteristike AIP se dijeli na tip 1 i tip 2. Tip 1 naziva se još i **limfoplazmocitni sklerozirajući pankreatitis** (engl. LPSP). Taj tip AIP-a je zapravo klasičan oblik koji je 1995. opisao Yoshida i sur.<sup>6</sup> i smatra se da je ovdje pankreatitis pridružena manifestacija IgG4 sistemske bolesti. Karakteristično je gušterača difuzno ili fokalno uvećana s izraženom infiltracijom tkiva limfocitima i IgG4 pozitivnim plazma stanicama te zrakastom fibrozom i opstruktivnim flebitisom. Javlja se u starijih muškaraca, povezan je s povišenom serumskom razinom IgG4, a fibrozirajućom upalom osim gušterače zahvaćeni su i drugi organi, kao npr. žučovod, slinovnice, limfni čvorovi, pluća, bubrezi, retroperitoneum...<sup>19</sup>. Tip 2 javlja se u mlađih ljudi, podjednako u oba spola i nije povezan s povišenom razinom serumskog IgG4. Osim upalne bolesti crijeva koja se javlja u 30 % ovih bolesnika, drugi organski sustavi najčešće nisu zahvaćeni. Patognomoničan je patohistološki obrazac za ovaj oblik AIP-a gusta infiltracija gušteračnog parenhima i epitela pankreatičnog voda granulocitima (engl. *idiopathic duct centric pancreatitis*; IDCP ili engl. *granulocyte epithelial lesion positive pancreatitis*; GEL positive AIP)<sup>20</sup>. Autoimuni pankreatitis koji nema sigurne histološke kriterije, no klinički je suspektan za tip 2 bolesti, kategorizira se kao „vjerojatni autoimuni pankreatitis”<sup>21</sup>.

## KLINIČKA SLIKA

Za razliku od ostalih oblika pankreatitisa, oštri bolovi u trbuhu nisu karakteristični za AIP. Najčešći znak bolesti je bezbolni opstruktivni ikterus uz gubitak na tjelesnoj težini koji se prema nekim serijama javlja u više od 60 % bolesnika, dok oko 35 % navodi blaže bolove u trbuhu i leđima u smislu nelagode<sup>22</sup>. U više od polovice bolesnika pridružena je neka od autoimunih bolesti kao sklerozirajući kolangitis, šećerna bolest, sklerozirajući sijaloadenitis/dakroadenitis, hipotireoza, hipofizitis, prostatitis, intersticijska pneumonija ili retroperitonealna fibroza sa simptomima polidipsije/poliurije, malaksalosti, kserostomije/kseroftalmije ili hidronefroze. Najznačajnije je diferencijalno dijagnostički razlikovati AIP od karcinoma gušterače (tablica 1)<sup>23</sup>.

Egzokrina disfunkcija gušterače javlja se u 83 – 88 % bolesnika, a šećerna bolest u 42 – 78 %. Prema nacionalnoj studiji japanskog istraživačkog odbora, 66,5 % bolesnika s AIP-om imalo je pridruženu šećernu bolest. Od toga se u 51 % dijabetos razvio u isto vrijeme kada i AIP. U 14 % bolesnika šećerna bolest razvila se nakon terapije kortikosteroidima<sup>23,24</sup>.

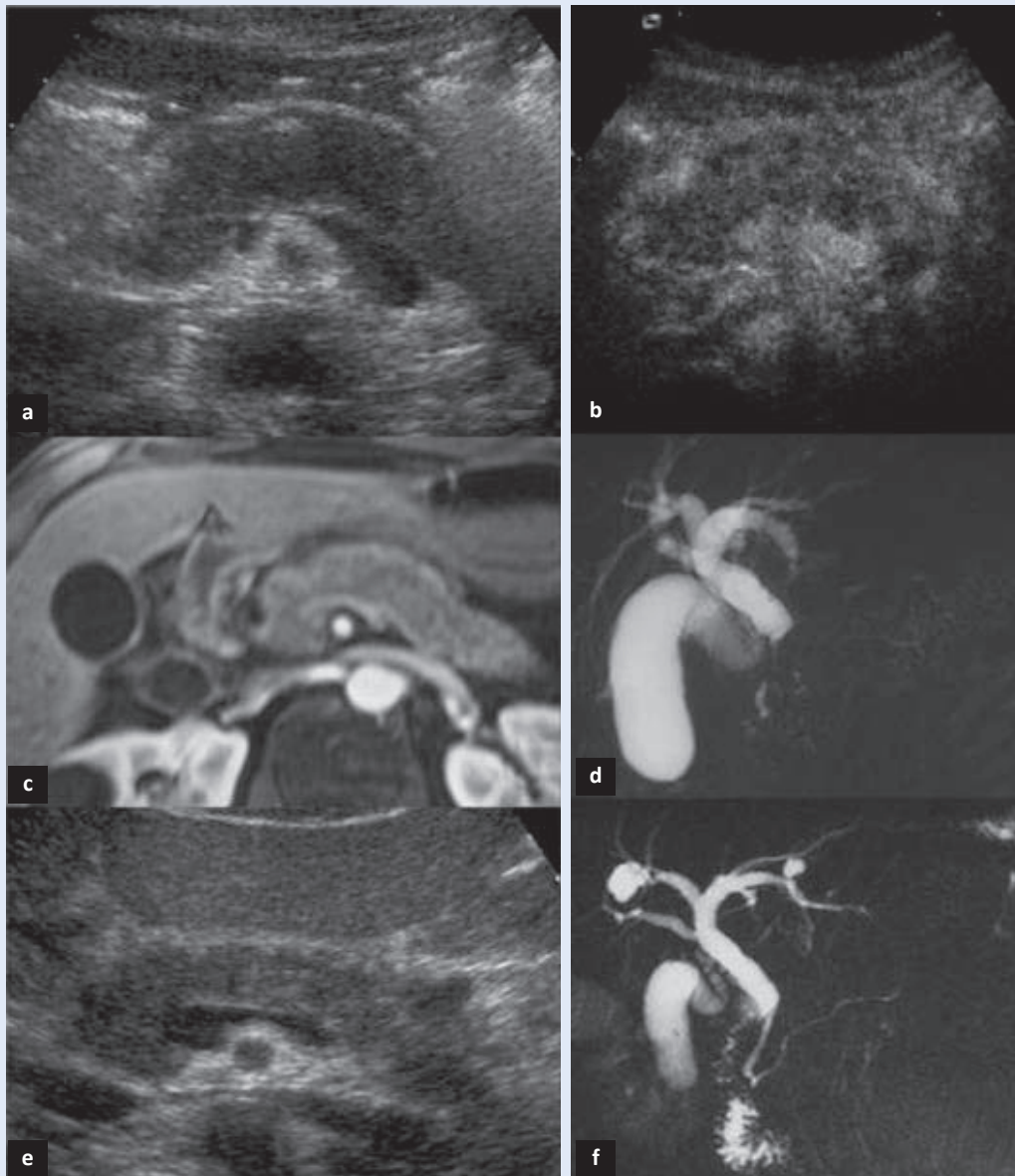
Smatra se da se egzokrina disfunkcija razvija zbog smanjene ekskrecije gušteračnih enzima kao posljedica infiltracije acinarnih stanica i gušteračnih vodova plazma stanicama i limfocitima te fibroze<sup>26,27</sup>. Za razliku od egzokrine disfunkcije, dijabetes je vjerojatno posljedica oslabljenog protoka krvi u Langerhansovim otočićima te upale i fibroze<sup>28</sup>.

## DIJAGNOSTIKA

Postaviti dijagnozu AIP-a predstavlja svojevrstan izazov s obzirom na to da se radi o rijetkoj patolo-

**Tablica 1.** Kliničke karakteristike značajne za razlikovanje AIP-a od karcinoma gušterače  
**Table 1** Clinical characteristics important for differentiation AIP from pancreatic carcinoma

	AIP	Karcinom gušterače
Bol u trbuhu	-/± rijetko	+++ često, progresivan
Ikterus, gubitak na težini	+ često (promjenjiv)	+++ progresivan
Zahvaćenost drugih organa	često (suzne žlijezde, slinovnice, sklerozirajući kolangitis, retroperitonealna fibroza); dobar odgovor na terapiju kortikosteroidima	metastatske lezije okolnih organa bez odgovora na kortikosteroide



**Slika 1.** Slikovne pretrage bolesnika s AIP-om.

A) Konvencionalni ultrazvuk abdomena: difuzno uvećanje (zadebljanje) gušterače oštih rubova hipoehogenog odjeka (engl. "sausage like" appearance); B) Ultrazvuk s kontrastom: difuzno pojačanje signala nakon primjene 2,4 mL kontrasta (Sonovue, Bracco, Milano, Italy); C) Magnetska rezonancija s kontrastom (arterijska faza): odgođeno pojačanje signala nakon primjene kontrasta slabije izraženo periferno; D) Kolangiopankreatografija magnetskom rezonancijom (MRCP): suženje glavnog gušteračnog voda te dijela žučovoda koji prolazi kroz glavu gušterače s proksimalnim proširenjem; E) Petnaest dana po primjeni kortikosteroidne terapije – konvencionalni ultrazvuk abdomena: normalan volumen i ehogenicitet gušterače; F) MRCP: bolji prikaz Wirsungovog kanala i zajedničkog žučovoda. (Slika je preuzeta ljubaznošću dr. Giovannija Morana, Zavod za radiologiju, regionalna bolnica Ca' Foncello, Treviso, Italija)

**Figure 1** Imaging methods in patient with autoimmune pancreatitis.

A) US shows a diffuse enlargement of the pancreas with sharp margins; B) Contrast enhanced ultrasound (CEUS) with 2.4 mL of Sonovue (Bracco, Milano, Italy): a diffuse enhancement of the pancreatic gland can be appreciated C) Contrast enhanced MR, arterial phase: the affected gland shows delayed enhancement, with sparing of the peripheral portion of the gland; D) MRCP: a clearly visible stenosis of the main pancreatic duct as well as of the intrapancreatic portion of the biliary duct, which is distended in its extrapancreatic tract; E) Fifteen days after steroid therapy. The volume and the echogenicity of the gland is normal; F) At MRCP, the Wirsung duct and the biliary duct are better visualized. (Courtesy of dr. Giovanni Morana, Department of radiology, Regional hospital Ca' Foncello, Treviso, Italy)

giji koja se često prezentira slično malignoj bolesti pankreatobilijarnog sustava. Danas još ne postoji jednostavan dijagnostički test, već se dijagnoza postavlja ako je zadovoljen set dijagnostičkih kriterija koji uključuju slikovne metode, serološke pretrage, histologiju, zahvaćenost drugih organskih sustava te odgovor na terapiju kortikosteroidima.

### Slikovne metode

#### Ultrazvuk

Ultrazvuk je obično prva slikovna pretraga u bolesnika s opstruktivnim ikterusom ili bolovima u epigastriju. Karakterističan ultrazvučni nalaz za AIP je difuzno ili fokalno uvećanje gušterače koja slični kobasici (engl. „sausage-like” appearance) izrazito hipoehogog odjeka (slika 1a). Fokalno uvećanje tipično se javlja u glavi gušterače, iako se može prikazivati i u obliku multiplih hipoehogogenih tvorbi duž cijele žlijezde. Za razliku od maligne bolesti, gdje dolazi do proširenja Wirsungovog kanala, kod AIP-a je glavni gušteračni kanal normalnog ili suženog lumena. Osjetljivija metoda je ultrazvuk s kontrastom, gdje nakon i. v. aplikacije kontrasta fokalna ili difuzna lezija pokazuje pojačanje odjeka u ranoj i kasnoj fazi sa sporim ispiranjem (slika 1b). Nalaz se značajno mijenja već nakon kratkotrajne (dvo-tjedne) primjene kortikosteroida u bolesnika s AIP-om (slika 1e)<sup>29</sup>.

#### Računalna tomografija (CT)

Na CT-u se autoimuni pankreatitis prikazuje difuznim uvećanjem tkiva, a nakon aplikacije kontrasta pojačanje signala je oslabljeno i odgođeno. Karakterističan je prikaz ruba niske gustoće s izgledom poput kapsule u kojoj se nalazi tkivo gušterače. Fokalni oblik (najčešće u području glave ili uncinatnog nastavka) prikazuje se kao hipodenzna ili izodenzna masa glatkih obrisa na dinamičkom CT-u. Osim tipičnih nalaza vezanih uz gušteraču, solidne bubrežne lezije, retroperitonealna fibroza kao i uvećanje peripankreatičnih limfnih čvorova mogu upućivati na dijagnozu AIP-aq1. Atrofija gušterače, kalcifikati, dilatacija kanalića i pseudociste mogu se naći u bolesnika koji se prate zbog akutnog AIP-a. No ono što ih značajno razlikuje od bolesnika s kroničnim pankreatitisom druge etiologije je to da opisane promjene nisu praćene tipičnim bolovima koji se inače javljaju u egzacerbacijama kroničnog

pankreatitisa<sup>21</sup>. Dilatacija Wirsungovog kanala moguća je u fokalnim oblicima, no iznenadni prekid njegova toka češće upućuje na karcinom<sup>30</sup>.

#### Endoskopska retrogradna kolangiopankreatografija (ERCP) i kolangiopankreatografija magnetskom rezonancijom (MRCP)

Jedan od dijagnostičkih kriterija za AIP je difuzno ili segmentalno suženje Wirsungovog kanala čije su stijenke nepravilne. Ovakav nalaz zajedno sa suženjem intrapancreatičnog dijela zajedničkog žučnog voda predstavlja tipičan znak AIP-a u ovoj slikovnoj metodi. U fokalnom obliku AIP-a glavni gušteračni vod može biti proširen odmah do strikture ili proksimalno od nje. Ako se uz ovakav prikaz nalazi i stenoza zajedničkog žučovoda sasvim nisko, to može podsjećati na znak „dvo-cijevke” koji je tipičan za karcinom gušterače. Ostale karakteristike ERCP prikaza su nepravilno suženje žučnih vodova u području hilusa jetre, te rjeđe, segmentalna suženja žučnih vodova intrahepatarno<sup>31</sup>.

MRCP može pokazati višestruka intrahepatalna suženja žučnih vodova, dilataciju intrahepatalno te suženje zajedničkog žučnog voda, no njome se ne može vidjeti uski dio zajedničkog gušteračnog voda. Zbog toga se MRCP-om ne može razlikovati nepravilno suženje glavnog gušteračnog voda od stenozne tipične za karcinom gušterače. Nakon terapije kortikosteroidima dolazi do normalizacije veličine gušterače i intenziteta signala, nestaje rub niske gustoće koji izgleda poput kapsule, a glavni gušteračni vod se jasno prikaže. Uloga MRCP-a zbog toga je više značajna u praćenju odgovora na terapiju kortikosteroidima nego u samom postavljenju dijagnoze<sup>32</sup>.

#### Endoskopski ultrazvuk (EUS)

EUS predstavlja superiornu metodu svim drugim slikovnim tehnikama u prikazivanju malih lezija gušterače, a njegova uloga u dijagnostici AIP-a značajna je i zbog mogućnosti učinkovite i sigurne biopsije. EUS-om se AIP najčešće prikazuje kao hipoehogeno, difuzno uvećanje tkiva ili kao hipoehogena masa ograničena na glavu gušterače. U prilog AIP-u govori i dilatacija zajedničkog žučnog voda sa zadebljanjem stijenke i do 5 mm koje imaju homogeno hipoehogeno središte te hiperehogeni

vanjski i unutarnji sloj (engl. *sandwich pattern*). Za razliku od ovakvog prikaza, EUS-om se u karcinomu gušterače ili žučnih vodova prikazuje hipoehogeno nepravilna struktura koja prožima cijelu stijenku žučnog voda. Zahvaćenost krvnih žila (portalna vena i/ili gornja mezenterična vena), kao i multipli uvećani celijačni i peripankreatični limfni čvorovi ne isključuju dijagnozu AIP. Uzorak dobiven EUS-om vođenom citološkom punkcijom tvorbe gušterače, uvećanog limfnog čvora ili zajedničkog žučovoda otkriva fibrozne promjene i limfoplazmocitni infiltrat. Negativna prediktivna vrijednost citološke punkcije u dijagnostici karcinoma gušterače je oko 75 %, a EUS-om vođena biopsija u vještih ultrasoničara također postavlja dijagnozu AIP-a u 75 % slučajeva<sup>33-35</sup>.

### Serologija

Imunološki poremećaji u serumu bolesnika s AIP-om uključuju hipergamaglobulinemiju, povišenu vrijednost IgG4 te antitijela na ugljičnu anhidrazu (ACA II) te laktoferin (ALA). Danas se smatra da IgG4 ima najveću specifičnost (99 %) kada je nje-

gova vrijednost u serumu veća od dvostruke vrijednosti gornje granice normale (> 280 mg/dl). Iako je IgG4 još uvijek najznačajnije antitijelo u serološkoj dijagnostici AIP-a, njegova osjetljivost i specifičnost je prema sve većem broju studija značajno manja no što se ranije smatralo. Oko 10 % bolesnika s karcinomom gušterače ima povišene vrijednosti IgG4. S druge strane, čak i u bolesnika s tipičnim histološkim karakteristikama AIP-a i pozitivnim bojanjem na IgG4 u tkivu, serumski IgG4 u nekih bolesnika ostaje normalnih vrijednosti<sup>36</sup>. Skupina talijanskih autora nedavno je provela dobro dizajniranu studiju kojom je ustanovljeno novo antitijelo na plazminogen vežući peptid koje je bilo povišeno u 94 % bolesnika s AIP-om. Visoku osjetljivost pokazalo je i u bolesnika koji su serološki bili IgG4 negativni. Nažalost, i antiplazminogen vezajući peptid je bio povišen u 5 % bolesnika s karcinomom gušterače<sup>37</sup>. Uz prethodno navedene serološke pokazatelje bolesti, Japanski kriteriji uključuju i antinuklearno antitijelo (ANA) i reuma faktor (RF). Iako ova antitijela ne pokazuju visoku osjetljivost i specifičnost zasebno, kombinacija

**Tablica 2.** Organski sustavi zahvaćeni u IgG4 sistemskoj bolesti

**Table 2** Organic systems affected in IgG4 systemic disease

Organ	Kliničkopatološke karakteristike
Gušterača	Tip 1 – LPSP* Tip 2 – IDCP**
Žučni vod	sklerozirajući kolangitis, upalni pseudotumor
Jetra	sklerozirajući kolangitis intrahepatičnih vodova, portalna skleroza, opstrukcija glavnog žučovoda, lobularni hepatitis, kanalikularna kolestaza, pseudotumor
Žučni mjehur	difuzni akalkulotični limfoplazmocitni kolecistitis
GIT	povišena razina IgG4 pozitivnih stanica u mukozi, IBD
Slinovnice i suzne žlijezde	Küttnerov tumor (kronični sklerozirajući sijaladenitis), Mikuliczova bolest, kronični sklerozirajući dakrioadenitis
Bubreg	tubulointersticijski nefritis, membranska glomerulopatija s IgG4 depozitima tubularne bazalne membrane
Retroperitoneum, mezenterij	retroperitonealna fibroza, sklerozirajući mezenteritis
Štitna žlijezda	hipotireoza, Riedelov tiroiditis
Dojka	upalni pseudotumor
Pluća	intersticijska pneumonija, upalni pseudotumor
Aorta	aneurizma
Orbita	upalni pseudotumor
Medijastinum	sklerozirajući medijastinitis
Hipofiza	hipofizitis, upalni pseudotumor
Prostata	IgG4 vezani prostatitis
Limfni čvorovi	Kastelmanova bolest, limfadenopatija s folikularnom hiperplazijom, limfadenopatija s interfolikularnom ekspanzijom imunoblasta i plazma stanica

\* limfoplazmocitni sklerozirajući pankreatitis

\*\* idiopatski pankreatitis centralnog gušteračnog voda

**Tablica 3.** Dijagnostički kriteriji AIP-a**Table 3** Diagnostic criteria for AIP

<b>Azijski kriteriji<sup>41</sup></b>
Kriterij I. Slikovne metode (oboje uključeno):
1. Prikaz parenhima: difuzno, segmentalno ili fokalno uvećanje žlijezde, kao tvorba i/ili s hipoehogenim haloom
2. Prikaz pankreatobilijarnih vodova: difuzno, segmentalno ili fokalno suženje gušteračnog voda, često sa stenozom žučnog voda
Kriterij II. Serologija (jedan uključen):
1. Visoka vrijednost serumskog IgG ili IgG4
2. Detekcija autoantitijela
Kriterij III: Patohistologija biopsije gušterače: limfoplazmocitna infiltracija s IgG4 pozitivnim stanicama, fibroza
Dodatni kriterij: odgovor na terapiju kortikosteroidima
<b>Dijagnoza:</b> kriterij 1 + kriterij 2 ili 3 ili pozitivna histologija (limfoplazmocitni sklerozirajući pankreatitis)
<b>HISORt kriteriji (Klinika Mayo)<sup>42</sup></b>
<b>Histologija</b> (jedno od sljedećeg):
1. Periduktalna limfoplazmocitna infiltracija s obliterativnim flebitisom i zrakastom fibrozom
2. Limfoplazmocitni infiltrat sa zrakastom fibrozom i gustom infiltracijom (10 stanica/1 HPF) IgG4 pozitivnim stanicama
<b>Slikovne metode (Imaging):</b>
1. Difuzno uvećanje gušterače s odgođenim pojačanjem signala; difuzno nepravilan, sužen gušteračni vod
2. Fokalna lezija gušterače (uvećanje), fokalno suženje glavnog gušteračnog voda, atrofija gušterače, kalcifikati ili pankreatitis
<b>Serologija:</b> povišena razina IgG4 u serumu
<b>Zahvaćenost drugih Organskih sustava:</b> hilarno/intrahepatalno suženje žučnih vodova, suženje distalnog dijela žučovoda, poremećaj slinovnica / suznih žlijezda, medijastinalna limfadenopatija, retroperitonealna fibroza
<b>Odgovor na terapiju kortikosteroidima (Respons to therapy):</b> Nestanak simptoma i znakova bolesti/značajno poboljšanje AIP-a (ili ekstrapankreatične prezentacije bolesti) na terapiju kortikosteroidima
<b>Dijagnoza:</b> histološki nalaz + tipičan slikovni prikaz + pozitivna serologija + odgovor na terapiju kortikosteroidima
<b>Talijanski kriteriji<sup>54</sup></b>
U neoperiranih bolesnika, 3 od 4 kriterija za dijagnozu:
1. Histologija ili citologija kojom se isključuje karcinom gušterače (uz granulocitnu epitelnu infiltraciju)
2. Tipičan radiološki nalaz
3. Prisutnost druge autoimune bolesti ili zahvaćenost drugih organskih sustava
4. Odgovor na terapiju kortikosteroidima
U operiranih bolesnika: patohistološki nalaz

ANA, RF i IgG povišuje osjetljivost na 91 %, specifičnost 61 % i točnost 78 %. SS-A (Ro) i SS-B (La), pokazatelji Sjögrenova sindroma su rijetko viđeni u bolesnika s AIP-om, kao i antimitohondrijsko antitijelo (AMA), specifični marker primarne bilijarne ciroze. Prema nekim studijama u četvrtine bolesnika javlja se hipotireoza vezana uz pojavu antitireoglobulinških antitijela i antitijela na peroksidazu u štitnoj žlijezdi<sup>38</sup>.

#### Patohistologija

Dijagnoza AIP-a može se postaviti samo na osnovi histološkog nalaza LPSP-a kada se dobije dovoljno velik uzorak za analizu. Prikazom dominira jaka fibroza („zrakasta fibroza“) s izrazitom infiltracijom plazma stanicama i obliterirajućim flebitisom. Imunohistokemijskim prikazom u većini slučajeva

plazma stanice pozitivne su na IgG4, no oprez je potreban jer, iako vrlo rijetko, IgG4 pozitivne plazma stanice mogu biti prisutne i u karcinomu gušterače te u kroničnom pankreatitisu alkoholne etiologije. Drugi histološki oblik predstavlja AIP u kojem dolazi do infiltracije kanalića granulocitima (engl. *AIP with GEL- granulocyte epithel lesion*). U ovom obliku nema infiltracije IgG4 pozitivnim plazma stanicama, a često je pridružena i upalna bolest crijeva<sup>39</sup>.

#### ZAHVAĆENOST DRUGIH ORGANSKIH SUSTAVA

Prema većini studija smatra se da je AIP zapravo pojam koji se javlja u sklopu IgG4 sustavne sklerozirajuće bolesti. Histološkim pregledom žučnog voda, žučnjaka, periportalnih prostora u jetri, sli-



novnica ili retroperitonealnog tkiva u ovih se bolesnika nalazi gusta infiltracija IgG4 pozitivnim plazma stanicama te fibroza (tablica 2). Za razliku od toga, u PSC, Sjögrenovom sindromu, sijalolitijazi, kroničnom pankreatitisu alkoholne etiologije ili karcinomu ne postoji takav histološki nalaz. Zbog toga je predložen novi kliničkopatološki entitet – IgG4 sklerozirajuća sistemna bolest koja uključuje sklerozirajući pankreatitis, kolangitis, sijaloadenitis, retroperitonealnu fibrozu s limfadenopatijom...<sup>16</sup> Zahvaćenost drugih organa može prethoditi pojavi AIP-a, javiti se sinkrono s njime ili se relaps može javiti u drugom organskom sustavu – metakrono<sup>39</sup>.

### DIJAGNOSTIČKI KRITERIJI

U praksi se dijagnoza AIP-a postavlja najčešće nakon kirurškog zahvata ili kombinacijom različitih kliničkih karakteristika. Japansko pankreatološko društvo donijelo je 2002. (revidirano 2006.) kriterije koji obuhvaćaju specifičan slikovni prikaz, serologiju i histologiju<sup>39</sup>. Korejski kriteriji uključuju još i odgovor na terapiju kortikosteroidima te ekstrapankreatične lezije.

Na japansko-korejskom simpoziju 2008. združeni su kriteriji oba društva te su na osnovi toga nastali azijski kriteriji za AIP<sup>41,42</sup>. Autori s Mayo klinike 2006. predložili su kriterije (akronim HISORT) u kojima se naglašava važnost histoloških karakteristika. Ti se kriteriji smatraju *zlatnim standardom*<sup>43</sup>. Talijanski autori u postavljanju dijagnoze kombiniraju histologiju i citologiju, prisutnost druge autoimune bolesti i odgovor na terapiju kortikosteroidima (tablica 3).

Zaključno, Azijski kriteriji temelje se na slikovnim metodama i serologiji, dok se američki autori najviše oslanjaju na patohistološki nalaz. U Italiji značajno mjesto u dijagnostici (ako nalaz biopsije nije dijagnostički) predstavlja odgovor na primjenu kortikosteroida, pod uvjetom da se klinički i radiološki vjerojatno radi o AIP-u i da se isključi karcinom<sup>14</sup>. Postojanje više različitih dijagnostičkih kriterija stvara poteškoće u preoperativnom postavljanju dijagnoze i diferenciranju ove bolesti od karcinoma. To je stvorilo potrebu za stvaranjem međunarodnog konsenzusa dijagnostičkih kriterija koji je donesen 2011. godine<sup>21</sup>.

### TERAPIJA

Kortikosteroidi (KS) danas predstavljaju osnovu liječenja AIP-a. Iako je odgovor na primjenu kortikosteroida tako značajan da je uvršten u pojedine kriterije za postavljanje dijagnoze, neki bolesnici u remisiju ulaze i spontano<sup>20</sup>. Kamisawa i sur. prikazali su rezultate svoje velike multicentrične studije iz Japana na 563 bolesnika s AIP-om gdje je pokazano da terapija KS-om značajno češće inducira remisiju nego placebo (98 vs. 74 %  $p < 0,001$ ), dok su neke studije pokazale da primjena KS-a povoljno utječe i na poboljšanje egzokrine funkcije<sup>45,46</sup>.

Tri su potencijalna benefita primjene KS-a u AIP-u: smanjenje simptoma kao što je opstruktivni ikterus, normaliziranje morfoloških, biokemijskih poremećaja i egzokrine funkcije te potvrda dijagnoze uslijed odličnog odgovora na terapiju. Za sada nema standardiziranih kliničkih protokola kojima se određuje inicijalna doza za indukciju remisije te trajanje terapije održavanja. Obično se počinje s 30 – 40 mg prednisona/dan (0,6 mg/kg), no mogu se primjenjivati i više doze (1 mg/kg). Indukcijska doza počinje se reducirati nakon 4 tjedna za 5 mg/tjedno do doze održavanja. Kontrola slikovnim pretragama preporučuje se 2 – 3 tjedna po primjeni terapije. Relaps je opisan u 6 – 54 % bolesnika i obično se javlja unutar tri godine, rijetko kasnije. Zabilježeno je da je relaps bio značajno rjeđi u bolesnika na dozi održavanja kortikosteroidima 5 – 7,5 mg/dan, nego u onih koji su dobivali 2,5 mg/dan<sup>38</sup>.

Doza održavanja primjenjuje se najčešće 2 – 3 mjeseca, a u nekim centrima i do 6 mjeseci, nakon čega se prekida liječenje<sup>47</sup>. Nema još dovoljno studija koje bi pokazale treba li dozu održavanja primijeniti u svih bolesnika ili samo u onih s relapsom, no zbog učestalih relapsa, mnogi japanski istraživači primjenjuju nisku dozu održavanja kroz dulji period<sup>48</sup>. Relaps se liječi ponovnom primjenom steroida u prethodno navedenim dozama uz dugotrajnu terapiju održavanja niskim dozama kortikosteroida (5 – 10 mg/dan kroz 3 godine). Za primjenu imunomodulatorne terapije (azatioprin) u cilju održavanja remisije bolesti te rituximaba za refraktorne i rekurentne oblike AIP-a potrebne su daljnje studije<sup>49</sup>.

## PROGNOZA I PRAĆENJE

Dugoročna prognoza AIP-a još je uvijek nepoznata. Prema nekim izvještajima atrofija gušterače javlja se u 30 – 50 % bolesnika, a kalcifikati u 6 – 25 %, osobito u bolesnika s relapsima<sup>50</sup>. Do sada je prijavljeno da se u 11 bolesnika s AIP-om tijekom bolesti komplicirao pojavom karcinoma. U 5 bolesnika karcinom je bio prisutan pri postavljenju dijagnoze AIP-a, a u 6 se javio 3 – 5 godina nakon započinjanja terapije kortikosteroidima<sup>51-53</sup>. U svom radu Ilića i sur. naglašavaju zanimljivost da je u 9/11 slučajeva bolesnika koji su razvili karcinom njegovo sjelo bilo u trupu i repu, što je u suprotnosti s generalno dominacijom pojave tumora u glavi. U 8/11 (72,7 %) bolesnika s karcinomom došlo je do porasta tumorskog markera (Ca19-9)<sup>54,55</sup>. Iako je još nedovoljno potvrđeno studijama, smatra se da bi AIP mogao predisponirati nastanak karcinoma, zbog čega se preporučuje pratiti bolesnike kontrolom tumorskog markera CA 19-9 te slikovnim metodama (CT s kontrastom) svakih 3 – 6 mjeseci tijekom 2 – 3 godine, čak i nakon povlačenja znakova upale, odnosno prekidanja terapije kortikosteroidima<sup>38</sup>.

## LITERATURA

1. Sarles H, Sarles JC, Muratore and Guien C. Chronic inflammatory sclerosis of pancreas-an autonomus pancreatic disease? *Am J Dig Dis* 1961;6:688–98.
2. Kawaguchi K, Koike M, Tsuruta K, Okamoto A, Tabata I, Fujita N. Lymphoplasmacytic sclerosing pancreatitis with cholangitis: a variant of primary sclerosing cholangitis extensively involving pancreas. *Hum Pathol* 1991;22:387–95.
3. Sood S, Fossard DP, Shorrock K. Chronic sclerosing pancreatitis in Sjogren's syndrome: a case report. *Pancreas* 1995;10:419–21.
4. Ectors N, Maillet B, Aerts R, Geboes K, Donner A, Borchart F et al. Non-alcoholic duct destructive chronic pancreatitis. *Gut* 1997;41:263–8.
5. Wreesmann V, van Eijk CH, Naus DC, van Velthuysen ML, Jeekel J, Mooi WJ. Inflammatory pseudotumor (inflammatory myofibroblastic tumor) of the pancreas: a report of six cases associated with obliterative phlebitis. *Histopathology* 2001;38:105–10.
6. Yoshida K, Toki F, Takeuchi T, Watanabe S, Shiratori K, Hayashi N. Chronic pancreatitis caused by an autoimmune abnormality. Proposal of the concept of autoimmune pancreatitis. *Dig Dis Sci* 1995;40:1561–8.
7. Kim KP, Kim MH, Song MH, Lee SS, Seo DW, Lee SK. Autoimmune chronic pancreatitis. *Am J Gastroenterol* 2004;99:1605–16.
8. Pearson RK, Longnecker DS, Chari ST, Smyrk TC, Okazaki K, Frulloni L et al. Controversies in clinical pancreatology. Autoimmune pancreatitis: does it exist? *Pancreas* 2003;27:1–13.
9. Nahon Uzan K, Lévy P, O'Toole D, Belmatoug N, Vullierme MP, Couvelard A et al. Is idiopathic chronic pancreatitis an autoimmune disease?. *Clin Gastroenterol Hepatol* 2005;3:903–9.
10. Abraham SC, Wilentz RE, Yeo CJ, Sohn TA, Cameron JL, Boitnott JK et al. Pancreaticoduodenectomy (Whipple resections) in patients without malignancy: are they all 'chronic pancreatitis'? *Am J Surg Pathol* 2003;27:110–20.
11. Finkelberg DL, Sahani D, Deshpande V, Brugge WR. Autoimmune pancreatitis. *N Engl J Med* 2006;355:2670–6.
12. Frulloni L, Gabbriellini A, Pezzilli R, Zerbi A, Cavestro GM, Marotta F et al. Chronic pancreatitis: report from a multicenter Italian survey (PanCroInfAISP) on 893 patients. *Dig Liver Dis* 2009;41:311–7.
13. Ravi K, Chari ST, Vege SS, Sandborn WJ, Smyrk TC, Loftus EV Jr. Inflammatory bowel disease in the setting of autoimmune pancreatitis. *Inflamm Bowel Dis* 2009;15:1326–30.
14. Buscarini E, Frulloni L, De Lisi S, Falconi M, Testoni PA, Zambelli A. Autoimmune pancreatitis: a challenging diagnostic puzzle for clinicians. *Dig Liver Dis* 2010;42:92–8.
15. Kawa S, Ota M, Yoshizawa K, Horiuchi A, Hamano H, Ochi Y et al. HLA DR B1\*0405-DQB1\*0401 haplotype is associated with autoimmune pancreatitis in Japanese population. *Gastroenterology* 2002;122:1264–9.
16. Kamisawa T, Okamoto A. Autoimmune pancreatitis: proposal of IgG4 related disease. *J Gastroenterol* 2006;41:613–25.
17. Kawa S, Hamano H. Clinical features of autoimmune pancreatitis. *J Gastroenterol* 2007;42:9–14.
18. Kamisawa T, Takuma K, Tabata T, Inaba Y, Egawa N, Tsuruta K et al. Serum IgG4 negative autoimmune pancreatitis. *J Gastroenterol* 2011;46:108–16.
19. Kamisawa T, Nakajima H, Egawa N, Funata N, Tsuruta K, Okamoto A. IgG4 related sclerosing disease incorporating sclerosing pancreatitis, cholangitis, sialadenitis and retroperitoneal fibrosis with lymphadenopathy. *Pancreatology* 2006;6:132–7.
20. Sugumar A, Chari ST. Diagnosis and treatment of autoimmune pancreatitis. *Curr Opin Gastroenterol* 2010;26:513–8.
21. Frulloni L, Scattoni C, Falconi M, Zamboni G, Capelli P, Manfredi R et al. Autoimmune pancreatitis: differences between the focal and diffuse forms in 87 patients. *Am J Gastroenterol* 2009;104:2288–94.
22. Kim KP, Kim MH, Song MH, Lee SS, Seo DW, Lee SK. Autoimmune chronic pancreatitis. *Am J Gastroenterol* 2004;99:1605–16.
23. Kawa S, Okazaki K, Kamisawa T, Shimosegawa T, Tanaka M. Japanese consensus guidelines for management of autoimmune pancreatitis: II. Extrapancreatic lesions, differential diagnosis. *J Gastroenterol* 2010;45:355–69.
24. Nishimori I, Tamakoshi A, Kawa S, Tanaka S, Takeuchi K, Kamisawa T et al. Influence of steroid therapy on the course of diabetes mellitus in patients with autoimmune pancreatitis: findings from nationwide survey in Japan. *Pancreas* 2006;32:244–8.

25. Okazaki K. Autoimmune pancreatitis: etiology, pathogenesis, clinical findings and treatment. The Japanese experience. *JOP* 2005;6:89–96.
26. Nishino T, Toki F, Oyama H, Shimizu K, Shiratori K. Long term outcome of autoimmune pancreatitis after oral prednisolone therapy. *Inter Med* 2006;45:497–501.
27. Ito T, Kawabe K, Arita Y, Hisano T, Igarashi H, Funakoshi A et al. Evaluation of pancreatic endocrine and exocrine function in patients with autoimmune pancreatitis. *Pancreas* 2007;34:254–9.
28. Tanaka S, Kobayashi T, Nakanishi K, Okubo M, Murase T, Hashimoto M et al. Corticosteroid-responsive diabetes mellitus associated with autoimmune pancreatitis. *Lancet* 2000;356:910–1.
29. Morana G, Traparelli M, Faccioli N, D'Onofrio M, Pozzi Mucelli R. Autoimmune pancreatitis. instrumental diagnosis. *JOP* 2005;6:102–7.
30. Takahashi N, Fletcher JG, Fidler JL, Hough DM, Kawashima A, Chari ST. Dual-phase CT of autoimmune pancreatitis: a multi reader study. *Am J Roentgenol* 2008;190:280–6.
31. Nishino T, Oyama H, Hashimoto E, Toki F, Oi I, Kobayashi M, et al. Clinicopathological differentiation between sclerosing cholangitis with autoimmune pancreatitis and primary sclerosing cholangitis. *J Gastroenterol* 2007;42:550–9.
32. Kamisawa T, Tu Y, Egawa N, Tsuruta K, Okamoto A, Kodama M et al. Can MRCP replace ERCP for the diagnosis of autoimmune pancreatitis?. *Abdom Imaging* 2009;34:381–4.
33. Farrell JJ, Garber J, Sahani D, Brugge WR. EUS findings in patients with autoimmune pancreatitis. *Gastrointest Endosc* 2004;60:927–36.
34. Levy MJ, Reddy RP, Wiersema MJ, Smyrk TC, Clain JE, Harewood GC et al. EUS-guided trucut biopsy in establishing autoimmune pancreatitis as the cause of obstructive jaundice. *Gastrointest Endosc* 2005;61:467–72.
35. Harewood GC, Wiersema MJ. Endosonography-guided fine needle aspiration biopsy in the evaluation of pancreatic masses. *Am J Gastroenterol* 2002;97:1386–91.
36. Ghazale A, Chari ST, Smyrk TC, Levy MJ, Topazian MD, Takahashi N et al. Value of serum IgG4 in the diagnosis of autoimmune pancreatitis and in distinguishing it from pancreatic cancer. *Am J Gastroenterol* 2007;102:1646–53.
37. Frulloni L, Lunardi C, Simone R, Dolcino M, Scattolini C, Falconi M et al. Identification of a novel antibody associated with autoimmune pancreatitis. *N Engl J Med* 2009;361:2135–42.
38. Shimosegawa T, Kanno A. Autoimmune pancreatitis in Japan: overview and perspective. *J Gastroenterol* 2009;44:503–17.
39. Zhang L, Smyrk TC. Autoimmune pancreatitis and IgG4 related systemic diseases. *Int J Clin Exp Pathol* 2010;3:491–504.
40. Japan Pancreas Society. Diagnostic criteria for autoimmune pancreatitis. *J Jpn Pancreas Soc* 2002;17:585–7.
41. Okazaki K, Kawa S, Kamisawa T, Naruse S, Tanaka S, Nishimori I et al. Clinical diagnostic criteria of autoimmune pancreatitis: revised proposal. *J Gastroenterol* 2006;41:626–31.
42. Otsuki M, Chung JB, Okazaki K, Kim MH, Kamisawa T, Kawa S et al. Asian diagnostic criteria for autoimmune pancreatitis: consensus for the Japan-Korea symposium on autoimmune pancreatitis. *J Gastroenterol* 2008;43:403–8.
43. Chari ST, Smyrk TC, Levy MJ, Topazian MD, Takahashi N, Zhang L et al. Diagnosis of autoimmune pancreatitis: the Mayo Clinic experience. *Clin Gastroenterol Hepatol* 2006;4:1010–6.
44. Choi EK, Kim MH, Kim JC, Han J, Seo DW, Lee SS et al. The Japanese diagnostic criteria for autoimmune chronic pancreatitis: is it completely satisfactory?. *Pancreas* 2006;33:13–9.
45. Kamisawa T, Shimosegawa T, Okazaki K, Nishino T, Watanabe H, Kanno A et al. Standard steroid treatment for autoimmune pancreatitis. *Gut* 2009;58:1504–7.
46. Ko SB, Mizuno N, Yatabe Y, Yoshikawa T, Ishiguro H, Yamamoto A et al. Corticosteroids correct aberrant cystic fibrosis transmembrane conductance regulator localisation in the duct and regenerate acinar cells in autoimmune pancreatitis. *Gastroenterology* 2010;138:1988–96.
47. Park do H, Kim MH, Oh HB, Kwon OJ, Choi YJ, Lee SS et al. Substitution of aspartic acid at positron 57 of the DQBeta 1 affects relapse of autoimmune pancreatitis. *Gastroenterology* 2008;134:440–6.
48. Kamisawa T, Yoshiike M, Egawa N, Nakajima H, Tsuruta K, Okamoto A. Treating patients with autoimmune pancreatitis: results from long-term follow up study. *Pancreatology* 2005;5:234–8.
49. Topazian M, Witzig TE, Smyrk TC, Pulido JS, Levy MJ, Kamath PS et al. Rituximab therapy for refractory biliary strictures in immunoglobulin G4 associated cholangitis. *Clin Gastroenterol Hepatol* 2008;6:364–6.
50. Takayama M, Hamano H, Ochi Y, Saegusa H, Komatsu K, Muraki T et al. Recurrent attacks of autoimmune pancreatitis result in pancreatic stone formation. *Am J Gastroenterol* 2004;99:932–7.
51. Inoue H, Miyatani H, Sawada Y, Yoshida Y. A case of pancreas cancer with autoimmune pancreatitis. *Pancreas* 2006;33:208–9.
52. Ghazale A, Chari S. Is autoimmune pancreatitis a risk factor for pancreatic cancer?. *Pancreas* 2007;35:376.
53. Nishino T, Toki F, Oyama H, Shimizu K, Shiratori K. Long term outcome of autoimmune pancreatitis after oral prednisolone therapy. *Intern Med* 2006;45:497–501.
54. Iida H, Kubota K, Mawatari H, Yoneda M, Goto A, Abe Y et al. A case of autoimmune pancreatitis developed pancreatic tail cancer (Japanese and English abstract). *Suizo* 2008;23:608–14.
55. Shimosegawa T, Chari ST, Frulloni L, Kamisawa T, Kawa S, Mino-Kenudson M et al. International consensus diagnostic criteria for autoimmune pancreatitis. *Pancreas* 2011;40:352–8.