

Endoskopsko liječenje hernije diska

**Mokrović, Hrvoje; Širola, Luka; Baričić, Mirjana; Vitezić, Miomira;
Jurdana, Hari; Vukelić, Lucijan**

Source / Izvornik: **Medicina Fluminensis : Medicina Fluminensis, 2013, 49, 312 - 316**

Journal article, Published version

Rad u časopisu, Objavljena verzija rada (izdavačev PDF)

Permanent link / Trajna poveznica: <https://um.nsk.hr/um:nbn:hr:184:712778>

Rights / Prava: [In copyright](#)/[Zaštićeno autorskim pravom.](#)

Download date / Datum preuzimanja: **2025-01-26**



Repository / Repozitorij:

[Repository of the University of Rijeka, Faculty of
Medicine - FMRI Repository](#)



Endoskopsko liječenje hernije diska

Endoscopic surgery for herniated disc

Hrvoje Mokrović*, Luka Širola, Mirjana Baričić, Miomira Vitezić, Hari Jurdana, Lucijan Vukelić

Klinika za ortopediju Lovran, Lovran

Primljeno: 25. 9. 2012.

Prihvaćeno: 30. 11. 2012.

Sažetak. Kompresija neuroloških struktura od strane hernije diska u kralježnici s osjetno-motornim deficitom predstavlja indikaciju za operativno liječenje. Devedesetih godina prošlog stoljeća dolazi do razvoja mini invazivnih dekompresijskih tehnika i primjene endoskopske discektomije u liječenju diskus hernije. Koncept ovakvog načina operiranja proizašao je iz komplikacija dosadašnje klasične kirurgije kralježnice te relativno visokog postotka recidiva. Osnovno načelo ove metode je minimalno invazivni pristup koji omogućava veću preciznost prilikom izvođenja zahvata, manje oštećenje tkiva, skraćanje vremena potrebnog za oporavak i brži povratak na posao. Najširu primjenu endoskopska discektomija ima u području kirurgije lumbalnog diska.

Ključne riječi: discektomija, diskus hernija, kralježnica

Abstract. Compression of neurological structures by herniated disc with neurological deficits is the indication for surgery. Development of mini invasive spine surgery became in the nineties of the past century with introduction of endoscopic minidiscectomy in treatment of herniated discs. The concept of this type of operative procedure has derived from relatively unfavorable results of present conventional spinal surgery. The main principle of this method is minimally invasive approach that enables; bigger precision, less damage of tissue, rapid recovery and prompt return to normal activities. Endoscopic minidiscectomy is most frequently used for treatment of lumbar herniated discs.

Key words: discectomy, herniated disc, spine

Adresa za dopisivanje:

***Hrvoje Mokrović, dr. med.**

Klinika za ortopediju Lovran

Šetalište maršala Tita 1, 51 415 Lovran

e-mail: hrvoje.mokrovic@ri.t-com.hr

<http://hrcak.srce.hr/medicina>

UVOD

Hernija diska spada u jedno od najčešćih stanja među bolestima kralježnice. Herniju diska karakterizira prodor jezgre intervertebralnog diska prema spinalnom kanalu, što za posljedicu ima kompresiju korijena spinalnih živaca ili medule spinalis¹⁻³. Pomak jezgre diska može biti djelomičan ili potpun. Hernija diska nastaje kao posljedica povećanog mehaničkog pritiska na kralješke radi traume, bavljenja sportom, teškog fizičkog rada, prekomjerne tjelesne težine, dobi, deformacija kralježnice ili posljedica genetske predispozicije. Simptomi vezani uz hernijaciju diska ovise o tome koje su strukture komprimirane te o nivou kompresije. S obzirom na lokalizaciju, najčešće se javlja u lumbalnom dijelu. Glavni simptom su bolovi praćeni parestezijama koji se šire duž zahvaćenog ekstremiteta, a u težim slučajevima dolazi do slabosti miškulature. Pravovremena dijagnostika i liječenje omogućavaju brz i potpun oporavak^{4,5}.

FUNKCIONALNA ANATOMIJA

Funkcionalnu jedinicu kralježnice čine dva susjedna kralješka s pripadajućim intervertebralnim zglobovima i njihovim čahurama između kojih se nalazi intervertebralni disk, a koji su međusobno povezani ligamentima u jednu dinamičku cjelinu, tj. vertebralni dinamični segment. Kralježnica se sastoji od 24 slobodna gibljiva segmenta koji zahvaljujući intersegmentalnoj povezanosti čine funkcionalnu cjelinu. Kretnje između kralježaka i prijenos opterećenja omogućuju intervertebralni zglobovi i diskusi koji istovremeno zajedno s ligamentima osiguravaju maksimalnu stabilnost kralježnice. Kralježnica je najgibljivija u vratnom i lumbalnom dijelu; kretnje u torakalnoj kralježnici su minimalne, dok su sakralni i trtični kralješci srasli u cjelinu. Kralježnica je fiziološki savijena u obliku dvostrukog slova S, što joj omogućuje ublažavanje, tj. ravnomjerno raspoređivanje mehaničkog opterećenja prilikom kretanja. Intervertebralni disk je okrugla vezivnohrskavična bikonkavna ploča smještena između trupova kralježaka. Zahvaljujući svojoj čvrstoći i elastičnosti ima ulogu prijenosa i ravnomjernog raspoređivanja opterećenja duž kralježnice te ublažavanja

udaraca prilikom doskoka ili trčanja. Istovremeno diskovi povezuju susjedne kralješke te sprečavaju njihovo razmicanje i prekomjerno gibanje. Ima ih ukupno 23 te se pružaju od C2/C3 do L5/S1. Diskovi se sastoje od dvaju dijelova; rubnog fibroznog prstena (*anulus fibrosus*) koji okružuje jezgru (*nucleus pulposus*).

Leđna moždina se proteže u spinalnom kanalu od baze lubanje do trupa L1-L2 kralješka, gdje završava kao konus medularis od kojeg se dalje nastavljaju lumbalni, sakralni i koccigealni korijeni

Hernija diska jedno je od najčešćih stanja u bolestima kralježnice. Karakterizira je prodor sadržaja intervertebralnog diska u spinalni kanal, a simptomi zbog kojih se bolesnik žali ovise o strukturi koja biva komprimirana.

kao *cauda equina*. Iz leđne moždine izlazi kroz foramen intervertebrale 31 spinalni živac. U vratnom dijelu 8, torakalnom 12, lumbalnom 5, sakralnom 5 i koccigealnom 1.

ETIOLOGIJA I MEHANIZAM NASTANKA

Uzroci nastanka diskus hernije su degenerativne promjene unutar samog diska^{1,2}.

Degenerativne promjene diska mogu biti: posljedica dugotrajnog povećanog mehaničkog pritiska na kralješke zbog deformacija kralježnice (neravnomjernog pritiska na pojedine dijelove kralježnice), traume, bavljenja sportom, teškog fizičkog rada, prekomjerne tjelesne težine, dobi (starenjem se gubi elastičnost intervertebralnog diska) ili mogu biti posljedica genetske predispozicije, tj. prirodne slabosti samoga diska.

Degenerativno promijenjen fibrozni prsten sadrži pukotine među lamelama koje ga čine krhkim i manje otpornim na opterećenje, te s vremenom pukotine postaju sve veće. U slučaju naglih pokreta i velikih opterećenja kralježnice može doći do napuknuća ili potpune rupture prstena pri čemu sadržaj jezgre može probiti napuknuti fibrozni prsten. Kada prsten napukne djelomično, tj. do vanjskih slojeva koji ostanu čitavi, tkivo jezgre ulazi u napuknuće, ali ne probija se izvan granice diska, te takvo stanje nazivamo protruzijom. U slučaju potpune rupture prstena i proboja jezgre kroz puknuti prsten dolazi do prolapsa. U slučaju

njezinog prolapsa u kralježnički kanal dolazi do pritiska na leđnu moždinu i/ili korijene spinalnih živaca te neuroloških ispada. Kada tkivo jezgre kod prolapsa ostaje povezano s diskom govorimo o ekstruziji ili pokretnom prolapsu. Kod ekstruzije, stanja koja dovode do istezanja diska i nastanka efekta negativnog tlaka u njemu mogu dovesti do djelomičnog retrahiranja prolabilanog dijela. U slučaju da se radi o fiksiranom prolapsu, kada istisnuto tkivo jezgre izgubi vezu s diskom te se odvoji od njega, pri čemu nastaje *sekvestar diska*,

Liječenje hernije diska primarno je konzervativno, no ako se bol pojačava ili se javljaju motorički ispadi dolazi u obzir operacijsko liječenje. Endoskopska metoda liječenja diskus hernije predstavlja znatan napredak u smislu bržeg oporavka bolesnika uz znatno manju učestalost postoperativnih komplikacija u odnosu na otvorenu metodu liječenja.

može doći do stalne kompresije okolnih struktura i smetnji. Sekvestar se s vremenom može resorbirati ili pak u novom ležištu sraste s okolinom stvarajući ožiljak. Sekvestar se ponekad može pomaknuti u tzv. nijemo područje, gdje nema pritiska na živac. Tim raznovrsnim mogućnostima objašnjava se i različitost kliničke slike. Prolaps diska osim mehaničkog pritiska na neurološke strukture izaziva i upalnu reakciju te time dodatno oštećuje živčane strukture. Mehaničko oštećenje nastaje kada zbog pritiska dolazi do intraneuralnog edema te prekida mikrocirkulacije, što dovodi do ishemičnog oštećenja živčanih struktura. Kemijsko oštećenje nastupa zbog upalne reakcije i aktivacije medijatora upale, tj. citokina⁴. Hernija diska najčešće nastaje na mjestima najjačeg opterećenja kralježnice, tj. u lumbalnom i nešto rjeđe cervikalnom dijelu kralježnice, iznimno rijetko u torakalnom dijelu (većina asimptomatska). Lumbalna diskus hernija najčešća je, s obzirom na to da je u tom dijelu opterećenje najveće, a tome pridonose i strukturalne posebnosti lumbalnih diskusa, tj. položaj jezgre i debljina stražnjeg dijela fibroznog prstena u tom dijelu kralježnice⁵. Jezgra je smještena više ekscentrično, prema stražnjem dijelu diska, gdje je *anulus fibrosus* tanji (zbog lordoze -savijenosti kralježnice

prema naprijed) i slabo učvršćen stražnjom uzdužnom svezom (*lig. longitundinale*) te najskloniji pucanju. Najčešća lokalizacija je L4/5 i L5/S1.

KLINIČKA SLIKA

Simptomi koji se javljaju kao posljedica diskus hernije mogu se manifestirati kao radikularni ili medularni sindrom.

Radikularni sindrom koji nastaje kao posljedica kompresije korijena spinalnih živaca, a karakterizira ga oštar bol koji se iz područja zahvaćene kralježnice širi duž područja inervacije pripadajućih spinalnih živaca i koji je praćen parestezijama, te u težim slučajevima osjetnim i motoričkim ispadima. S obzirom na dužinu trajanja radikularni bol može biti: akutni do 4 tjedna, subakutni od 4 do 12 tjedana ili poprimiti kronični karakter, odnosno trajati duže od 3 mjeseca. U većini slučajeva (70 %) dolazi do smirivanja simptoma unutar mjesec dana, tj. dolazi do resorpcije sekvestra prolabilanog tkiva, pri čemu u 10 – 15 % slučajeva dolazi do recidiva. U manjem broju slučajeva (30 %) dolazi do persistirajućih simptoma, a od toga u 8 % slučajeva dolazi do progresivnih neuroloških ispada. U slučaju prisutnosti neuroloških ispada samo 30 % bolesnika reagira pozitivno na konzervativnu terapiju, dok se kod većine takvih bolesnika pristupa kirurškom liječenju. S obzirom na lokalizaciju najčešće se manifestira kao lumbosakralna, rjeđe kao cervicobrachialni sindrom.

Medularni sindrom nastaje kao posljedica centralnog prolapsa i kompresije leđne moždine te zbog toga pareze mišićne i osjetnih ispada ispod razine lezije. Sindrom *coude equine* manifestira se paraparezom, osjetnim ispadima u obliku jahačkih hlača te smetnjama mokrenja i defekacije (inkontinencija).

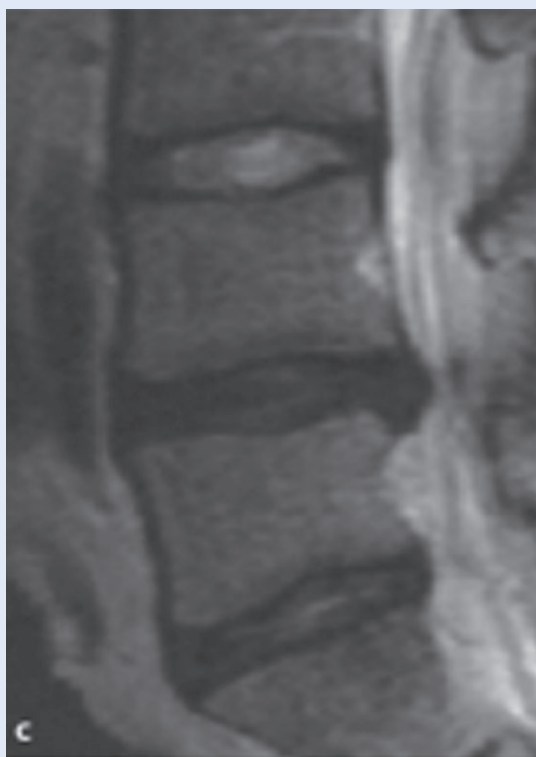DIJAGNOSTIKA

Pri pregledu bolesnika s križoboljom služimo se sljedećim postupcima:

- Anamnezom saznajemo osnovne simptome koji nas mogu upućivati na uzrok.
- Inspekcijom promatramo držanje bolesnika koji obično zauzima antalgican položaj, te obraćamo pažnju na zakrivljenost kralježnice koja je u lumbalnom dijelu normalno zakrivljena u smislu lordoze za 40 – 60 stupnjeva. U bo-

lesnika s bolnim donjim dijelom leđa obično dolazi do spazma paravertebralne muskulature, te posljedičnog gubitka lumbalne lordoze uz izrazito napet PVM.

- Palpacijom i testom istezanja, pri čemu se palpacija izvodi u mirovanju i pokretu. U mirovanju se palpiraju sve strukture (koža potkožje, fascija, mišići ligamenti te hvatišta ligamenata). Pri palpaciji u pokretu pažnja je usmjerena na koštane strukture (poprečni i spinozni nastavci) i njihovo međusobno pomicanje te moguću pojavu bola, odnosno promatra se javlja li se bol na kraju pokreta (znak ligamentarne periartikularne lezije) ili se javlja tijekom pokreta (znak intraartikularne lezije). Test istezanja služi nam za razlučivanje ligamentarnih od tetivnih lezija. Izometrični test bolan je samo kod ozlijede tetiva. Palpiraju se i Valeixove točke za *n. ischiadicus*.
- Određujemo stupanj gibljivosti lumbalne kralježnice koja je kod bolesnika s križoboljom znatno smanjena. Kod određivanja opsega kretinji služimo se Schoberovim testom i testom laterofleksije te mjerimo stupanj rotacije kralježnice. Schoberov test izvodi se tako da se na kralježnici označe točke 10 cm iznad i 5 cm ispod lumbosakralnog spoja te se zatim pri inklinaciji (fleksiji) i reklinaciji (ekstenziji) mjeri razmak među njima. Time se dobivaju inklinacijski i reklinacijski indeks čiji zbroj daje indeks sagitalne gibljivosti koji normalno iznosi 6 cm. Testom laterofleksije gledamo stupanj postraničnog savijanja kralježnice koji normalno iznosi 20 – 30 stupnjeva. Rotacija u lumbalnom dijelu kralježnice moguća je za 30 – 40 stupnjeva.
- Neurološkim pregledom utvrđujemo moguće oštećenje leđne moždine i spinalnih živaca. Ispituje se jesu li Lasegov znak (*n. ischiadicus*) i test istezanja *n. femoralis* (kompresija L2-3-4) pozitivni. Određuje se gruba snaga mišića natkoljenice i potkoljenice, ispituju se refleksi te prisutnost osjetnih ispada;
- RTG snimkama, pri čemu se koriste nativne snimke u AP i LL smjeru te kosa snimka L-S segmenta kralježnice;
- MRI snimkama koje dobro prikazuju meke strukture te predstavljaju metodu izbora u dijagnostici diskus hernije¹⁰ (slika 1);



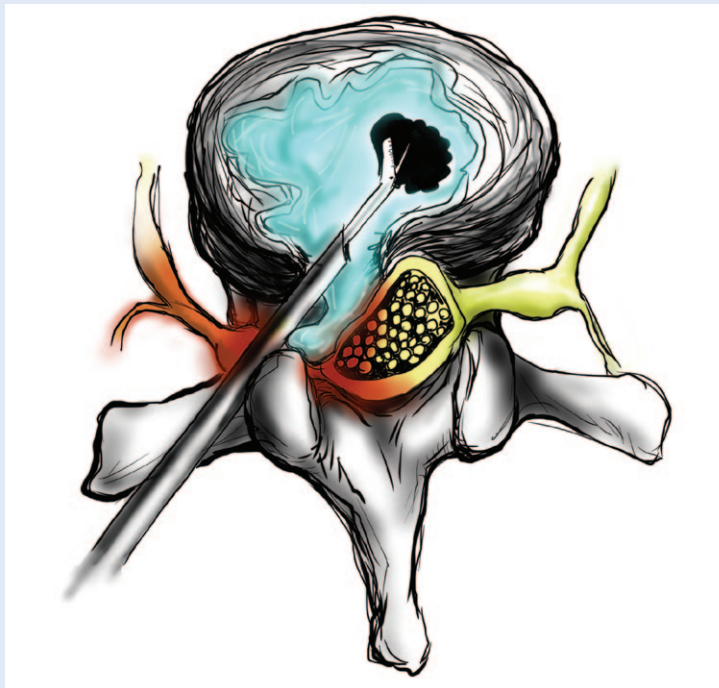
Slika 1. MRI lumbalne kralježnice
Figure 1 MRI of lumbal spine

- EMG / EMNG su dodatne metode kojima se dobivaju podatci o oštećenju spinalnog živca te nam pomažu diferencijalno dijagnostički razlikovati mišićnu od neurološke etiologije pri slabosti muskulature. Otkriva nam mjesto i stupanj oštećenja živca te tijekom reinervacije, a time i uspješnost liječenja.

LIJEČENJE

U ovisnosti o stadiju bolesti liječenje može biti konzervativno ili kirurško.

Konzervativno liječenje sastoji se od mirovanja, ležanja na tvrdoj podlozi, uzimanja analgetika NSAR (nesteroidni antiupalni reumatici), miorelaksansa, sedativa. U težim slučajevima daje se lokalno spinalna blokada, odnosno blokada pojedinih živčanih korijena (anestetik + kortikosteroid). U kasnijoj fazi provodi se fizikalna terapija kojom se može postići dekompresija korijena spinalnog živca. Kirurško liječenje indicirano je kod progresivnih neuroloških ispada koji zahtijevaju hitnu dekompresiju unutar 48 sati ili neprogresivnog osjetno-motornog deficita koji ne reagira na konzervativnu terapiju u trajanju od 6 tjedana. Osnovni



Slika 2. Endoskopska discektomija
Figure 2 Endoscopic discectomy

princip kirurškog liječenja je dekompresija živčanih struktura (uklanja se prolabirani disk) pri čemu se izvodi laminektomija i discektomija (sekvestrektomija). Dekompresija se može izvesti klasičnom otvorenom metodom ili endoskopski^{6,7}. Endoskopska discektomija tehnika je koja omogućuje pristup diskus herniji uz minimalno oštećenje okolnog tkiva, izvrsnu vizualizaciju, manji poslijeoperacijski bol, skraćuje vrijeme oporavka, pruža bržu rehabilitaciju. Operacija se izvodi u lokalnoj anesteziji koja omogućava konstantnu interakciju i komunikaciju između liječnika i bolesnika, kako bi uspješnost operacije bila što veća. Prilikom uvođenja endoskopa može se koristiti intralaminarni ili transforaminalni pristup^{7,8}. Tijekom ove operacije liječnik može napraviti i termalnu radiofrekventnu anu-

loplastiku i minimalizirati šanse za ponovnom hernijom diska na operiranom nivou. Upalno promijenjeni živčani ogranci za bol, kao i upalno granulacijsko tkivo koje se nalazi u diskalnoj ovojnici, također se termalno obradi, što dovodi do smanjenja poslijeoperacijskog bola. Endoskopski pristup liječenju diskus hernije minimalizira sve one negativne strane klasičnog liječenja kao što su trajne bolne senzacije i ožiljne promjene⁹. Recidiv poslije kirurškog liječenja iznosi od 5 – 30 % (slika 2).

LITERATURA

1. Hoogland T, Van den Brekel-Dijkstra K, Schubert M, Mikkilz B. Endoscopic Transforaminal Discectomy for Recurrent Lumbar Disc Herniation: A Prospective, Cohort Evaluation of 262 Consecutive Cases. *Spine* 2008;33: 973-8.
2. Findlay GF, Hall BI, Musa BS. A 10-year follow-up of the outcome of lumbar microdiscectomy. *Spine* 1998;23: 1168-71.
3. Saruhashi Y, Mori K, Katsuura A, Takahashi S, Matsusue Y, Hukuda S. Evaluation of standard nucleotomy for lumbar disc herniation using the Love method: results of follow-up studies after more than 10 years. *Eur Spine J* 2004;13:626-30.
4. Smith L. The development of chemonucleolysis – an overview. In: Sutton JC (ed.). *Current Concepts in Chemonucleolysis*. London, UK: Royal Society of Medicine; 1985;1 ff.
5. Hijikata S. Percutaneous nucleotomy: a new concept technique and 12 years experience. *Clin Orthop* 1983; 238;9-23.
6. Choy DS. Risks of laser discolysis. *J Neurosurg* 1992; 77:978.
7. Hoogland T. Percutaneous endoscopic discectomy. *J Neurosurg* 1993;79:967-8.
8. Hoogland T, Hallbauer J. Endoscopic removal of disc herniation. The 4th International Spine Symposium, München; 1995.
9. Schoeggel A, Maier H, Saringer W, Reddy M, Matula C. Outcome after chronic sciatica as the only reason for lumbar microdiscectomy. *J Spinal Disord Tech* 2002;15: 415-9.
10. Teh J, Imam A, Watts C. Imaging of back pain. Radiology Department, Nuffield Orthopaedic Centre, Windmill Road, Headington, Oxford OX3 7LD, UK, 2005;17: 171-207.