

Minimalno invazivna ugradnja totalne endoproteze koljena s posebnim osvrtom na subvastus pristup

Prpić, Tomislav; Legović, Dalen; Mihelić, Radovan; Butorac, Željko; Mikačević, Marijan; Vučković, Mirela

Source / Izvornik: **Medicina Fluminensis : Medicina Fluminensis, 2013, 49, 301 - 305**

Journal article, Published version

Rad u časopisu, Objavljena verzija rada (izdavačev PDF)

Permanent link / Trajna poveznica: <https://um.nsk.hr/um:nbn:hr:184:276660>

Rights / Prava: [In copyright](#)/[Zaštićeno autorskim pravom.](#)

Download date / Datum preuzimanja: **2025-03-10**



Repository / Repozitorij:

[Repository of the University of Rijeka, Faculty of Medicine - FMRI Repository](#)



Minimalno invazivna ugradnja totalne endoproteze koljena s posebnim osvrtom na subvastus pristup

Minimally invasive total knee arthroplasty with emphasis on subvastus approach

Tomislav Prpić*, Dalen Legović, Radovan Mihelić, Željko Butorac, Marijan Mikačević, Mirela Vučković

Klinika za ortopediju Lovran, Lovran

Sažetak. Ugradnja totalne endoproteze koljena već je više od 50 godina standardni operativni postupak liječenja terminalnog stadija artroze koljena. Najčešći operativni pristup koji se koristi za ugradnju totalne endoproteze koljena je medijalni parapatelarni pristup. Medijalni parapatelarni pristup ima mnogo prednosti, no glavni mu je nedostatak dezinsercija hvatišta *m. vastus medialis* s njegova hvatišta na pateli. U pokušaju da se izbjegne oštećenje muskulature pri ugradnji totalne proteze koljena razvilo se nekoliko pristupa koji imaju cilj omogućiti preglednost operativnog polja kao i standardni medijalni parapatelarni pristup, ali bez dezinsercije hvatišta *m. vastus medialis*. U ovom članku navode se vrste pristupa na koljeno koji se smatraju minimalno invazivnima, no jedino se kod subvastus pristupa u potpunosti čuva muskulatura koljena pri ugradnji totalne endoproteze koljena. Kod subvastus pristupa *vastus medialis* se tupo odmakne, a njegovo hvatište na pateli ostaje u potpunosti očuvano. Naglašavamo da stupanj invazivnosti pristupa ne određuje dužina kožnog reza već mogućnost minimalnog oštećenja muskulature. U članku se prikazuje detaljan opis subvastus pristupa na koljeno pri ugradnji totalne endoproteze.

Ključne riječi: minimalno invazivni, subvastus, totalna endoproteza koljena

Abstract. Total knee arthroplasty is more than fifty years used for treatment of terminally arthrotic knee joint. Medial parapatellar approach is golden standard when considering implantation of total knee prosthesis. There are many advantages of medial parapatellar approach, however its main disadvantage is disruption of vastus medialis insertion on patella. Several approaches have been developed with a goal of good operative field overview but without collateral muscle damage. This article presents minimally invasive approaches to the knee used for implantation of total knee prosthesis with special emphasis on subvastus approach. Of all this approaches, only subvastus approach preserves musculature in total. Herein, we point out that what makes approach minimally invasive is degree of muscle preservation rather than skin incision size. Subvastus approach to the knee is here explained in detail.

Key words: minimally invasive, subvastus, total knee arthroplasty

Primljeno: 15. 10. 2012.

Prihvaćeno: 20. 1. 2013.

Adresa za dopisivanje:

*Dr. sc. Tomislav Prpić, dr. med.

Klinika za ortopediju Lovran

Maršala Tita 1, 51 415 Lovran

e-mail: tomislav.prpic1@gmail.com

<http://hrcak.srce.hr/medicina>

UVOD

Ugradnja prvih endoproteza koljena datira iz 40-ih godina prošlog stoljeća. Tijekom godina evoluirao je dizajn, tribološki aspekti, no i pristupi na koljeno pri ugradnji endoproteze. U današnje vrijeme ugradnja totalne endoproteze koljena prerasla je u jedan od najuspješnijih operativnih zahvata u ortopediji^{1,2}. Medijalni parapatelarni pristup je zlatni standard pri ugradnji totalne endoproteze koljenskog zgloba. Uvodi ga Insall 1971. godine³. U pred-

Svesti oštećenje mekotkivnih struktura koljena, a posebice ekstenzornog aparata, pri ugradnji endoproteze na minimum, cilj je kojim minimalno invazivnim pristupom na koljeno želimo smanjiti nedostatke konvencionalnog pristupa bez da se kompromitira aksijalno pozicioniranje komponenti, njihova adekvatna veličina, balans ligamenata ili stanje kože.

nosti medijalnog parapatelarnog pristupa ubrajamo izvrsnu vizualizaciju svih dijelova zgloba bez obzira na debljinu bolesnika, muskuloznost, stupanj deformiteta koljena, visinu patele ili širinu koljena u medijalno/lateralnom smjeru. Također je, zbog dobre vidljivosti i dostupnosti dijelova zgloba, olakšano odstranjenje rubnih osteofita na tibiji, pateli te posebice stražnjih osteofita na femuru. Priprema ležišta endoproteze, mekotkivni balans te postupak cementiranja standardna je procedura kojom je moguće ugraditi endoprotezu uz minimalan rizik intraoperativnih komplikacija. Intraoperativno oštećenje ekstenzornog aparata pri korištenju konvencionalnog pristupa na koljeno ponajviše se očituje u postoperativnom narušavanju stabilnosti patelofemoralnog zgloba, gubitku snage kvadricepsa te otežanom rehabilitacijskom procesu⁴.

Svesti oštećenje mekotkivnih struktura koljena, a posebice ekstenzornog aparata pri ugradnji endoproteze na minimum, cilj je kojim minimalno invazivnim pristupom na koljeno želimo smanjiti nedostatke konvencionalnog pristupa bez da se kompromitiraju aksijalno pozicioniranje komponenti, njihova adekvatna veličina, balans ligamenata ili stanje kože. Tijekom posljednjih dvadesetak godina razvijeno je više „minimalno invazivnih“

pristupa na koljeno (midvastus, mini-parapatelar i *quad-sparing* pristup), no jedino subvastus pristup u potpunosti zadovoljava postavljene kriterije, a to je mogućnost potpunog intraoperativnog očuvanja hvatišta m. kvadricepsa bez da se zbog manjeg operativnog kožnog reza kompromitira okolna meka tkiva ili da se dovede u pitanje sam postupak ugradnje endoproteze⁵⁻⁷.

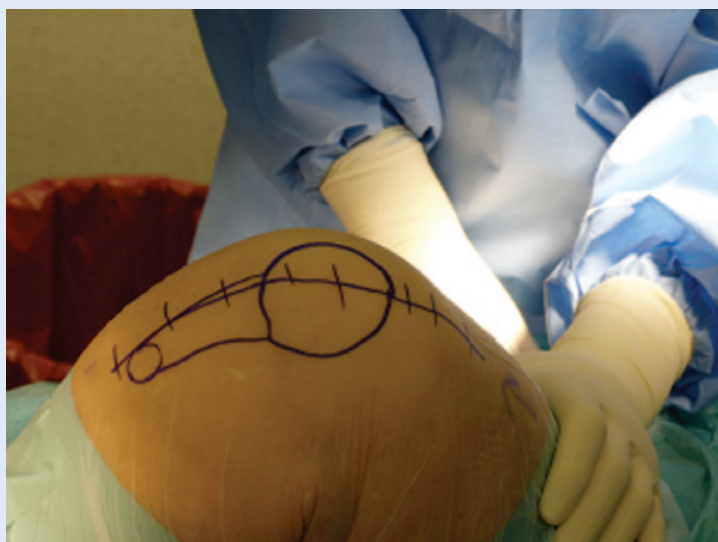
Gernez je prvi koji još davne 1930. preporučuje ugradnju totalne endoproteze koljena uz medijalnu artrotomiju i čuvanje vastusa medijalisa⁸. Modificiranu verziju otprije poznatog „subvastus pristupa“ za ugradnju totalne endoproteze koljena predlaže Hoffmann 1991. godine⁹. Nadalje, razvija se i takozvani mini subvastus pristup¹⁰. Provedene su prospektivne, randomizirane studije koje uspoređuju ugradnju totalne endoproteze koljena subvastus pristupom u odnosu na medijalni parapatelarni pristup¹¹⁻¹⁵. Ortopedska javnost prihvaća činjenicu da minimalno invazivni pristup kod ugradnje endoproteze koljena ima prednost manjeg kožnog reza i minimalnog oštećenja ekstenzornog aparata. Također, everzija patele nije potrebna, a manje je i oštećenje suprapatelarnog recesususa, no još uvijek ne postoji konsenzus o tome pridonosi li navedeno značajno postoperativnom poboljšanju funkcije koljena.

Ovdje ćemo prikazati tehniku ugradnje totalne endoproteze koljena subvastus pristupom konvencionalnim instrumentima. Pri radu s konvencionalnim instrumentima potrebno je učiniti veći kožni rez u usporedbi s originalnom tehnikom¹⁶, no bez ikakvog negativnog utjecaja na funkcionalni efekt operacijskog zahvata. U dobroj skupini bolesnika kojoj predlažemo ugradnju totalne endoproteze koljena, a to su bolesnici starije životne dobi, kozmetski učinak ionako nije presudan za pozitivan ishod liječenja.

KIRURŠKA TEHNIKA

Incizija počinje na gornjem rubu patele, ide ravno s prednje strane koljena i završava otprilike 1 cm ispod tuberositasa tibije. U prosjeku je duljina reza kože oko 10 – 12 cm, no smatramo da nas duljina kožnog reza ne smije ograničavati u adekvatnom prikazivanju dijelova koljena (slika 1). Smatramo da je duljinu kožnog reza potrebno individualno prilagoditi svakom bolesniku i krivulji

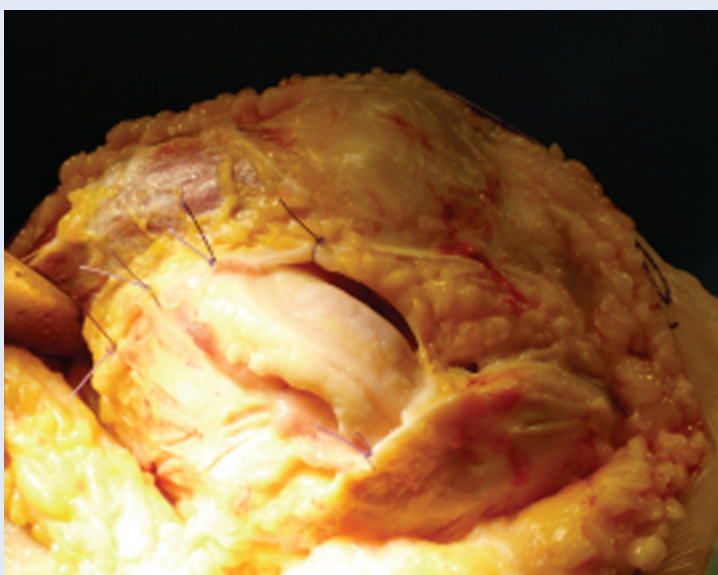
učenja kirurga, a sve u smislu izbjegavanja eventualnih intra- i postoperativnih komplikacija. Nakon reza kože odigne se medijalni flap te se prikaže donji rub hvatišta mišića *vastus medialis obliquus* (VMO) na pateli. Fascija koja prekriva sam mišić ostavlja se intaktnom ili se ovisno o slučaju djelomično incidira. Donji rub hvatišta VMO-a uvijek je niže i medijalno nego se u početku učenja operacijske tehnike čini. Nadalje, mišićna vlakna VMO-a usmjerena su pod kutom od oko 50 stupnjeva prema dolje i medijalno u odnosu na patelu i hvataju se ispod njena ekvatora. Vrlo je važno identificirati i sačuvati donji rub hvatišta jer je to mjesto gdje se postavlja Hohmannova kuka i na taj način zaštićuje mišić od oštećenja tijekom zahvata. Potom je potrebno učiniti artrotomiju paralelno s donjim rubom VMO-a do hvatišta ligamenta patele na tuberositas tibije. Rubove sinovijalne ovojnice zgloba označimo šavima radi lakše identifikacije i mogućnosti adekvatne rekonstrukcije na kraju zahvata (slika 2). S koljenom u ekstenziji odstrani se Hoffino masno tijelo te rubni osteofiti na pateli i učini denervacija patele. Važno je naglasiti korištenje tehnike *mobile window* tijekom cijelog operacijskog zahvata i pozicioniranje koljena u razne stupnjeve fleksije, a sve u smislu minimaliziranja mekotivnog oštećenja pri korištenju ovako smanjenog kožnog reza i rada bez everzije patele. Ako patela ne klizi lagano u lateralni odjeljak, razlog je neopuštanje dijela medijalnog patelofemoralnog ligamenta. Navedeno se javlja ako je artrotomija učinjena previše horizontalno, umjesto da se učini paralelno s vlaknima VMO-a. Pristupa se resekciji ili distalnog femura ili proksimalne tibije, no važno je naglasiti da u većini slučajeva započinjanje s tibijalne strane „otvara” fleksijski gap, što ujedno i olakšava daljnje izvođenje zahvata. Pri resekciji tibije potrebno je nakon žrtvovanja prednje ukrižene sveze učiniti prednju luksaciju proksimalnog dijela tibije, budući da jedino tako vidimo u cijelosti polje resekcije. Jedna od najčešćih pogrešaka u početku je neadekvatno mjerenje veličine tibijalnog platoa, te još jednom naglašavamo neophodno potrebnu potpunu vizualizaciju koštanih rubova proksimalne tibije. Potom se uz pomoć instrumentarija učini ležište femoralne komponente.



Slika 1. Pozicioniranje i dužina kožnog reza za subvastus pristup u odnosu na patelu, lig. patele te tuberositas tibije

Figure 1 Orientation and length of skin incision for subvastus approach related to patella, lig. patellae and tuberositas tibiae

Pritom je važno incidirati i djelomično odstraniti sinoviju, koja u suprapatelarnom recesusu natkriva prednji korteks femura, a sve u svrhu izbjegavanja „notchinga” femura. Rotacija femura prema osobnom izboru kirurga određuje se pomoću linije stražnjih kondila, transepikondilarne ili Whitesideove linije. Dolazimo do trenutka kada se prema kirurgovu odabiru učini ili ne učini resekcija patele. Eventualnu resekciju patele činimo na-

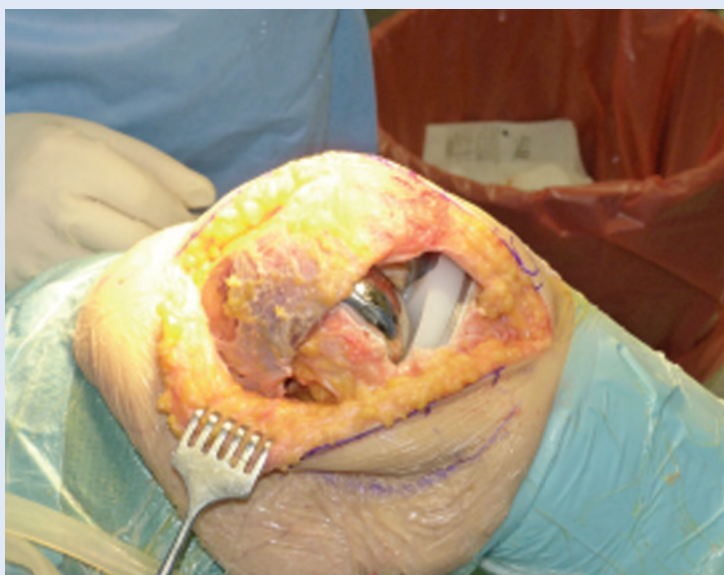

Slika 2. Hvatište VMO-a; koncem su označeni rubovi zglobne čahure

Figure 2 Insertion of VMO, capsular incision is marked with suture

kon pripreme tibije i femura, a sve u smislu minimaliziranja rizika frakture stanjene patele pri manipulaciji koljenom. Postavljaju se probne komponente i učini završni balans ligamenata. Slijedi cementiranje komponenti, prvo tibija, a potom femur i patela na kraju. Važno je odstraniti sav višak cementa, naročito posterolateralno. Nakon polimerizacije cementa pristupa se eventualnom lateralnom opuštanju patele, a potom se učini hemostaza. Šivanje resorptivnim koncem

Ugradnja totalne endoproteze koljena minimalno invazivnim subvastus pristupom dokazano je pouzdana, učinkovita i sad već standardna operacija u ortopediji. Prednost subvastus pristupa jest u tome što jednostavnim „produženjem” kožnog reza i medijalnom parapatelarnom incizijom možemo operaciju nastaviti standardnim, medijalnim parapatelarnim pristupom, ako tijekom zahvata primijetimo da je ovim pristupom nemoguće ugraditi endoprotezu.



Slika 3. Ugrađena totalna endoproteza koljena, hvatište VMO-a u potpunosti očuvano

Figure 3 Implanted total knee, insertion of VMO has been preserved

započinjemo zatvaranjem suprapatelarnog recessusa. Navedeno je neophodno ne bi li se rekonstruirali anatomski slojevi ovojnice koljena, a na taj se način smanjuje drenaža hematoma iz suprapatelarnog recessusa u medijalno potkožno

tkivo (slika 3). Šave duž proksimalno ruba učinjene artrotomije činimo s koljenom u fleksiji od 90 stupnjeva da bi se izbjegla patela baja ili prejaka napetost medijalne strane patele. Potom se stavi dren intraartikularno i operacija završava šivanjem potkožnog tkiva i kože pojedinačnim šavom.

RASPRAVA

Ugradnja totalne endoproteze koljena minimalno invazivnim subvastus pristupom dokazano je pouzdana, učinkovita i sad već standardna operacija u ortopediji. Iako je ovaj pristup moguće koristiti pri većini slučajeva pri ugradnji totalne endoproteze koljena, ipak je važno naglasiti da postoje slučajevi kod kojih očekujemo određene poteškoće tijekom operacijskog zahvata. U lakše slučajeve ubrajamo one gdje je preoperativna fleksija veća od 100 stupnjeva, visoko postavljena patela, deformitet u smislu varus/valgus nije veći od 15 stupnjeva, koljeno je u M/L smjeru male do srednje veličine, a bolesnik nije pretio. Teškoće očekujemo kod izraženijeg deformiteta koljena, nisko postavljene patele, pretilosti, velikih implantata te preoperativno izražene kontrakture koljena. Zbog svega navedenoga ovaj je pristup, pogotovo u početku, potrebno ograničiti na slučajeve u kojima smo sigurni da ćemo uz najmanji rizik za bolesnika moći ugraditi endoprotezu jednako dobro kao i konvencionalnim pristupom. Velika prednost ovog pristupa jest u tome što jednostavnim „produženjem” kožnog reza i medijalnom parapatelarnom incizijom možemo operaciju nastaviti standardnim, medijalnim parapatelarnim pristupom, ako tijekom zahvata primijetimo da je subvastus pristupom nemoguće ugraditi endoprotezu. Važno je naglasiti da tijekom cijelog zahvata moramo poštovati *mobile window* tehniku, što podrazumijeva konstantno mijenjanje stupnjeva fleksije i ekstenzije koljena te nježno postupanje s retraktima da ne bi došlo do oštećenja mekotkivnih struktura. Zaključno, ortoped koji je iskusen u ugradnji endoproteze medijalnim parapatelarnim pristupom uz kratku će krivulju učenja savladati ovaj pristup te ga moći primijeniti na velikom broju bolesnika kojima je potrebna ugradnja endoproteze uz korist minimalne traume za mekotkivne strukture koljena.

LITERATURA

1. Anderson JG, Wixson RL, Tsai D, Stulberg SD, Chang RW. Functional outcome and patient satisfaction in total knee patients over the age of 75. *J Arthroplasty* 1996; 11:831-40.
2. Back DL, Cannon SR, Hilton A, Bankes MJ, Briggs TW. The Kinemax total knee arthroplasty. Nine years experience. *J Bone Joint Surg (Br)* 2001;83-B:359-63.
3. Insall JN. A midline approach to the knee. *J Bone Joint Surg* 1971;53:1584.
4. Massin P. Biomechanique des protheses totale de genou. *Matrise Orthopedique* 2005;145.
5. Pagnano MW, Meneghini RM, Trousdale RT. Anatomy of the extensor mechanism in reference to quadriceps-sparing TKA. *Clin Orthop Relat Res* 2006;452: 102-5.
6. Chang CH, Chen KH, Yang RS, Liu TK. Muscle torques in total knee arthroplasty with subvastus and parapatellar approaches. *Clin Orthop Relat Res* 2002;398: 189-95.
7. Faure BT, Benjamin JB, Lindsey B, Volz RG, Schutte D. Comparison of the subvastus and paramedian surgical approaches in bilateral knee arthroplasty. *J Arthroplasty* 1993;8:511-6.
8. Cadenat FM. Les voies de penetration des membres. Troieme ed. Paris: Doin; 1964.
9. Hoffmann AA, Plaster RL, Murdock LE. Subvastus (Southern) approach for primary total knee arthroplasty. *Clin Orthop Relat Res* 1991;269:70-7.
10. Masri BA, Kim WY, Pagnano WM. Mini subvastus approach for primary total knee replacement. *Techn Knee Surg* 2007;6:124-30.
11. Liu Z, Yang H. Comparison of the minimally invasive and standard medial parapatellar approaches for the total knee arthroplasty: systematic review and meta-analysis. *J Int Med Res* 2011;39:1607-17.
12. Boerger TO, Aglietti P, Mondanelli N, Sensi L. Mini-subvastus versus medial parapatellar approach in total knee arthroplasty. *Clin Orthop Relat Res* 2005;440:82-7.
13. Weinrauch P, Myers N, Wilkinson M, Dodsworth J, Fitzpatrick P, Whitehouse S. Comparison of early postoperative rehabilitation outcome following total knee arthroplasty using different surgical approaches and instrumentation. *J Orthop Surg (Hong Kong)* 2006;14: 47-52.
14. Jung YB, Lee YS, Lee EY. Comparison of the modified subvastus and medial parapatellar approaches in total knee arthroplasty. *Int Orthop* 2009;33:419-23.
15. Schroer WC, Diesfeld PJ, Reedy ME. Mini-subvastus approach for total knee arthroplasty. *J Arthroplasty* 2008;23:19-25.
16. Pagnano MW, Meneghini RM. Minimally invasive total knee arthroplasty with an optimized subvastus approach. *J Arthroplasty* 2006;21(4 suppl 1):22-6.