

Operativna rekonstrukcija rotatorne manšete

**Mihelić, Radovan; Jotanović, Zdravko; Tudor, Anton; Prpić, Tomislav;
Rakovac, Ivan; Šestan, Branko**

Source / Izvornik: **Medicina Fluminensis : Medicina Fluminensis, 2013, 49, 280 - 285**

Journal article, Published version

Rad u časopisu, Objavljena verzija rada (izdavačev PDF)

Permanent link / Trajna poveznica: <https://um.nsk.hr/um:nbn:hr:184:709354>

Rights / Prava: [In copyright](#)/[Zaštićeno autorskim pravom.](#)

Download date / Datum preuzimanja: **2024-12-25**



Repository / Repozitorij:

[Repository of the University of Rijeka, Faculty of
Medicine - FMRI Repository](#)



Operativna rekonstrukcija rotatorne manšete

Surgical treatment of rotator cuff tears

Radovan Mihelić*, Zdravko Jotanović, Anton Tudor, Tomislav Prpić, Ivan Rakovac, Branko Šestan

Klinika za ortopediju Lovran, Lovran

Primljeno: 30. 7. 2012.

Prihvaćeno: 15. 11. 2012.

Sažetak. Liječenje oštećenja tetiva rotatorne manšete ovisi o veličini rupture i dobi bolesnika. Sve akutne ozljede u mlađih i radno sposobnih bolesnika trebalo bi odmah operativno liječiti. U većih ozljeda rupturirane tetive retrahiraju se, pa je rekonstrukcija nakon više mjeseci otežana. Kod bolesnika koji imaju preko 70 godina prvo pokušamo s konzervativnim liječenjem. Rekonstrukcija većih ruptura u starijih ljudi neizvjesna je, ovisi o dubini retrakcije tkiva i stupnju masne degeneracije mišića. Ako palijativna terapija ne zadovoljava, treba se odlučiti na ugradnju posebne vrste endoproteze. Operativne metode dijele se na otvorene i artroskopske. Svaka metoda ima svoje prednosti, ali su funkcionalni rezultati podjednaki.

Ključne riječi: artroskopija, rekonstrukcija, rotatorna manšeta

Abstract. The treatment of rotator cuff tears depends of tear size and patient's age. Acute tears in younger and active patients should be operated immediately. In large tears, the tendon will retract and with time it will loose the elasticity, so the repair after several months will be difficult. In patients over 70 years of age, it is wise first to start with conservative treatment. The cuff reconstruction in large tears is uncertain, due to the retraction and poor tissue quality. Furthermore, these patients have often severe co-morbidity and will not easily accept surgery with uncertain result. If primary repair is not possible, special prosthetic replacement is considered. Rotator cuff repair can be done arthroscopically or by open, but mini invasive surgery. Both methods have advantages and difficulties, but overall long term results show comparable results.

Key words: arthroscopy, reconstruction, rotator cuff

Adresa za dopisivanje:

***Doc. dr. sc. Radovan Mihelić, dr. med.**

Klinika za ortopediju Lovran

Šetalište maršala Tita 1, 51 415 Lovran

e-mail: radovan.mihelic@gmail.com

<http://hrcak.srce.hr/medicina>

UVOD

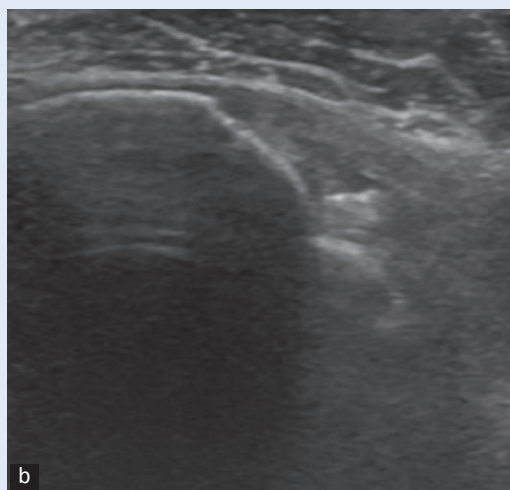
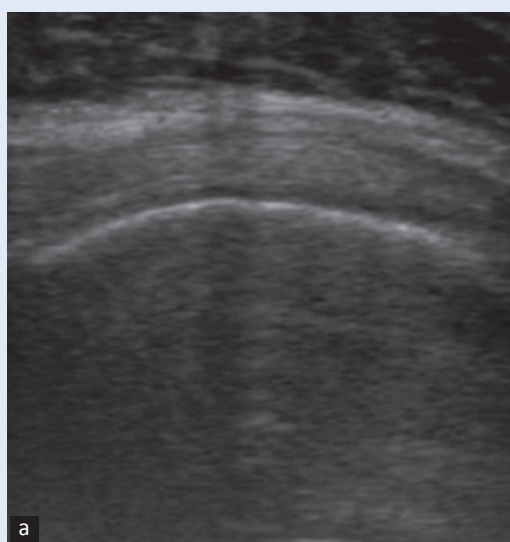
Problemi rotatorne manšete zahvaćaju srednju ili stariju dob, češće žene nego muškarce, i sve su češći u ortopedskoj ambulanti. Degenerativne promjene započnu već u srednjoj dobi, tetive postaju krte i slabije prokrvljene, pa je već i manja trauma dovoljna da dođe do rupture. Kada je tetiva izlizana i stanjena na mjestu kontakta s akromionom, onda se u pokretu abdukcije pojavi bol. U sportaša se to javlja kao sindrom preopterećenja zbog opetovanih mikrotrauma, a u ljudi srednje dobi zbog degenerativnih promjena. Tetiva se može postepeno stanjivati, postaje krta i konačno može puknuti. Kada je tetiva stanjena na mjestu

sraza, to nazivamo parcijalna lezija. Iz toga može proizaći i puknuće tetive, tj. potpuna ruptura. O veličini rupture ovisit će funkcionalni deficit ramena. Ako pukne supraspinatus, imat ćemo oslabljenu i bolnu abdukciju, a specifični testovi približno će moći odrediti vrstu lezije. Kada se ruptura protegne na infraspinatus, funkcionalni deficit bit će veći, glavica humerusa će postepeno migrirati prema kranijalno i na rendgenskoj snimci vidjet će se smanjeni akromiohumeralni razmak. Kad puknu obje ove tetive, tada duga tetiva

Ako nije prepoznata i adekvatno liječena, ruptura tetiva mišića rotatorne manšete može uzrokovati znatan funkcionalni deficit kretnji u ramenom zglobu. Adekvatna dijagnostika esencijalni je dio obrade bolesnika koji se žali na slabiju pokretljivost i smanjenje snage kretnji ramena.

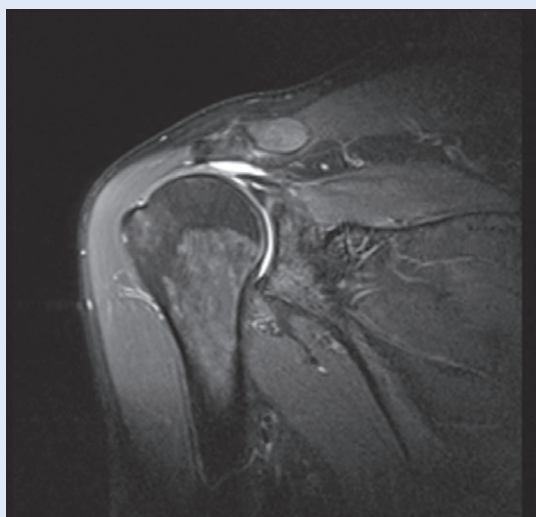
bicepsa ostane jedini interpozitum između glaviice humerusa i akromiona. Tetiva postane nagnječena i bolna. Tada ćemo imati bolne testove za biceps.

U dijagnostici oštećenja rotatorne manšete služimo se kliničkim testovima, ultrazvukom (UTZ) (slika 1A i 1A), RTG snimkama i magnetskom rezonancijom (MR) (slika 2). Kada imamo traumatsku



Slika 1. UTZ prikaz tetive supraspinatusa
a) uredna tetiva; b) tetiva nedostaje

Figure 1 Ultrasound image of supraspinatus tendon
a) normal tendon; b) the tendon is absent



Slika 2. MR prikaz ruptur supraspinatusa: kranijalna migracija glaviice humerusa i retrahirana tetiva s izljevom u zglobu (bijelo područje).

Figure 2 MR image of supraspiatus tear: cranial migration of the humeral head and retracted tendon surrounded by joint effusion (white area).

rupturu manšete u mlađeg bolesnika, treba ga svrstati u relativne hitnoće i čim prije ići u operativnu rekonstrukciju, kako se tetiva ne bi retrahirala. U starijih bolesnika, u kojih do ruptуре dođe spontano ili uz manju traumu, obično se započne sa simptomatskom ili fizikalnom terapijom, pa se ti bolesnici jave specijalistu relativno kasno, obično više od 3 mjeseca nakon događaja. Kod ruptуре cijele tetive, ona se povuče u dubinu, pa je treba mobilizirati, kako bi se dobila ranija dužina i omogućila reinsercija na hvatište. Stupanj dege-

Postoji mogućnost otvorene i artroskopske rekonstrukcije kontinuiteta tetiva rotatora ramenog zgloba, a metodu koju ćemo upotrijebiti pri operativnom zahvatu potrebno je individualno prilagoditi svakom bolesniku ponaosob.

neracije same tetive može, međutim, smanjiti njenu mehaničku čvrstoću i otežati postupak. Poznato je da je *m. supraspinatus* sklon masnoj degeneraciji; takav mišić gubi elastičnost i teško ga je navući na njegovo hvatište na velikom tuberkulu humerusa.

Potpuna ruptura supraspinatusa; bolesnik ima bolnu abdukciju i forsiranu abdukciju, pa se uočava manja snaga pokreta. To je popraćeno bolovima i karakterističnim krepitacijama u subakromialnom prostoru. UTZ će jasno pokazati rupturu i eventualni izljev u prostoru. RTG slika može biti normalna. MR će pokazati rupturu i moguću masnu degeneraciju tijela mišića.

Potpuna ruptura supraspinatusa i infraspinatusa; aktivna abdukcija je ili onemogućena ili vrlo slaba. Bolovi i krepitacije jači su i kod izvođenja pasivnog pokreta. Vanjska rotacija je jasno slabija ili onemogućena. RTG će pokazati kranijalnu migraciju glavice humerusa. UTZ će pokazati prazni prostor iznad glavice humerusa uz prisutan izljev.

Ruptura duge tetive bicepsa; ova tetiva nalazi se između supraspinatusa i supskapularisa. U opetovanim pokretima antefleksije i ona može biti nagnječena od akromiona. Tada će se ultrazvukom prikazati izljev u njezinoj ovojnici u intertuberkularnom sulkusu. Zbog ruptуре i retrakcije tetive supraspinatusa, biceps će ostati jedini interpozitum između glavice humerusa i akromiona. To će

rezultirati mehaničkim oštećenjem tetive i bolovima. Kod rekonstrukcije rotatorne manšete treba paziti da tetiva bicepsa ostane pokrivena ili je treba premjestiti. U bolesnika do 70 godina starosti radi se dezinsercija na hvatištu i njena tenodeza niže u sulcusu intertubercularisu. Kod starijih je dovoljno učiniti tenotomiju. Pojavit će se „Popeye znak” zbog spuštanja trbuha mišića, ali će on unutar 3 mjeseca vratiti snagu. UTZ će pokazati prazan žlijeb bicepsa u intertuberkularnom prostoru.

Masivna ruptura rotatorne manšete; postoje slučajevi kada popucaju sve tetive u ramenu. To se češće događa u starijih bolesnika, ali i u mlađih kod jače traume. Nedavni slučaj pedesetogodišnjeg bolesnika koji je pao niz stepenice pokazao je rupturu cijele manšete, od infraspinatusa do supskapularisa, uključivši i biceps. Na artroskopskom prikazu vidjela se samo gola glava humerusa. Ovo stanje predstavlja teško funkcionalno oštećenje. Takav bolesnik ne može sam podići ruku. Pokušaj pasivnih kretnji je bolan. Tu se može dobiti pozitivan „drop arm znak”; ispitivač podigne ruku u abdukciju, a ona padne kao da je paralizirana. Primarna reparacija skoro nikad nije izvediva, stoga za mlađe ljude postoji prebacivanje drugih mišića, tj. mišićni transferi¹.

LIJEČENJE

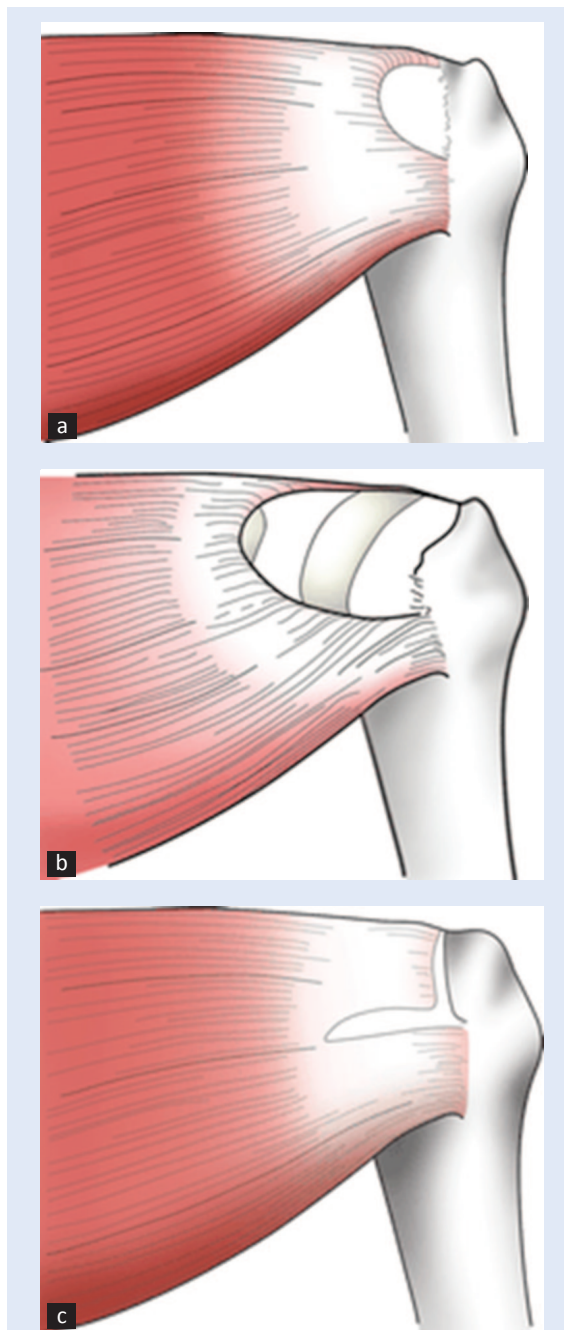
Kronične ruptуре obično se počnu liječiti kod fizijatra i dođu nakon više mjeseci. Treba utvrditi opseg lezije, stupanj degeneracije i jačinu tegoba. Kod bolesnika u osamdesetim godinama s velikom rupturom tegobe pokušamo ublažiti konzervativnim liječenjem. Obično je tu udružen i drugi komorbiditet, pa se ti bolesnici lakše odluče za konzervativno liječenje nego za operativni zahvat s nesigurnim ishodom. Postoji palijativni artroskopski zahvat kada se učini debridement i resekcija degenerirane tetive bicepsa. Tada će bolovi biti manji, a funkcionalni deficit je ionako prisutan. Ako takvo stanje potraje dugo, može se razviti **artropatija**, s kranijalnim pomakom glavice humerusa, oštećenjem akromiona i znacima artroze humeroskapularnog zgloba. To je indikacija za posebnu, tzv. inverznu endoprotezu. Ako je ruptura velika, a bolesnik se nije odmah javio specijalistu, tetive će se retrahirati do te mjere da je rekonstrukcija onemogućena. Za takve slučajeve posto-

je složeni zahvat premještanja susjednih mišića, kako bi se restaurirala funkcija ramena. Najčešće tehnike su transfer tetive *m. latissimusa dorsi* za pokrivanje stražnjeg dijela glave humerusa te transfer tetive *m. pectoralis major* za prednji dio glave. Ovo su složeni zahvati, koji ne izostavljaju rizik, a funkcionalni rezultati su djelomični; dobije se djelomična funkcija, ali ne i puna snaga. Zato ove mišićne ozljede treba shvatiti ozbiljno i pravovremeno ih prepoznati, kako bi se izbjegao invaliditet i smanjena radna sposobnost.

OPERATIVNA REKONSTRUKCIJA ROTATORNE MANŠETE

Rupture manšete dijele se po obliku i veličini (slika 3). Defekt veličine 1 – 2 cm smatra se manjim. Srednje velika lezija je ona od 2 – 3 cm, dok se defekt veličine 4 cm ili više, gdje je pukao infra i supraspinatus, naziva masivnom rupturom. Kada se utvrdi manja ili srednje velika ruptura manšete, kod bolesnika mlađih od 80 godina idemo na rekonstrukciju. Zahvat započinje artroskopijom. Pregleda se cijeli rameni zglob i subakromialni prostor. Bolesnik se nalazi u položaju ležaljke na plaži. Kada se vizualizira lezija, zahvat se može nastaviti artroskopski: postave se 2 – 3 radna portala i posebnim instrumentima se uhvati puknuta tetiva, reponira i uslijedi fiksacija na kost velikog tuberkula posebnim implantatima (slika 4A i 4B). Alternativa je samu reinserciju učiniti kroz kožnu inciziju dugu oko 4 cm okomito po prednjem rubu akromiona. To nazivamo mini otvorenom tehnikom.

Otvorenu kirurgiju rotatorne manšete unaprijedio je Neer² sedamdesetih godina prošloga stoljeća. Prema Neeru, zahvat je trebao omogućiti ove ciljeve: minuciozna reinsercija hvatišta deltoideusa, dekompresija subakromialnog prostora, mobilizacija puknute tetive, čvrsta reinsercija tetive transosalnim šavima. Tom metodom dobili su se dobri funkcionalni rezultati u 75 – 90 % slučajeva i bezbolnost u 85 – 100 %⁹. I danas ima mnogo kirurga koji koriste ovu tehniku, posebno u većih rupturama, gdje se ovim načinom može lakše učiniti mobilizacija retrahirane tetive. Ponekad je potrebno tupim instrumentom zavlačiti se duboko medijalno iz tijelo supraspinatusa uz istodobno opuštanje artikularnog dijela tetive. Nakon okomite kožne incizije duge 6 – 9 cm i tupog razmica-



Slika 3. Primjeri rupture rotatorne manšete
a) mala ruptura; b) velika ruptura; c) ruptura u obliku slova „L”

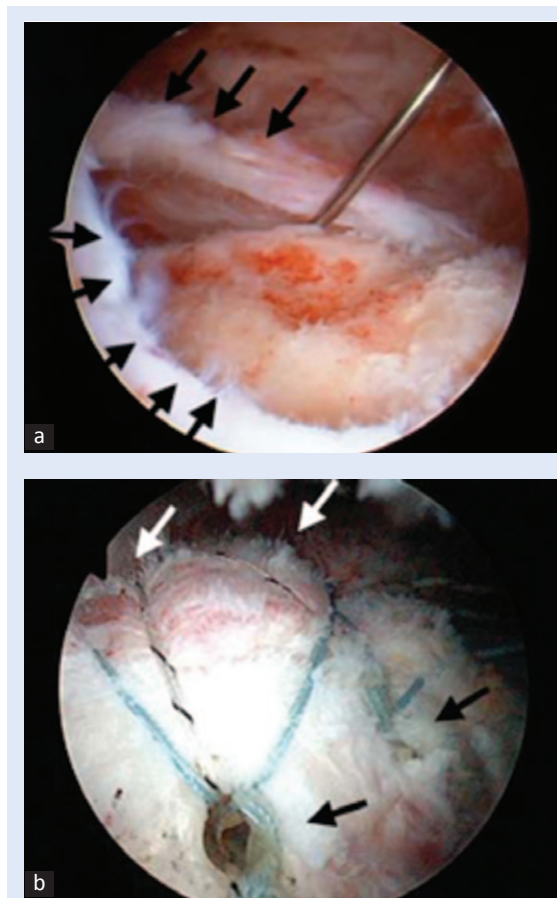
Figure 3. Three types of rotator cuff tears
a) small tear; b) large tear; c) „L” shaped tear

nja niti deltoideusa, po Neerovoj metodi učini se njegova dezinsercija do 2 – 3 cm s objiju strana na akromionu. Prikaže se i ekscidira subakromialna burza. Odmah se ukaže veliki tuberkul i defekt na tetivi. Retrahirani krajevi se osvježe, mobiliziraju i refiksiraju na koštano hvatište. Na kraju je bitna

minuciozna reinsercija deltoideusa, koji je vrlo važan u slučajevima sekundarnih zahvata. Nakon kraće imobilizacije započne se s pasivnim razgibanjem. Ovo je važno jer je rame sklono brzom stvaranju priraslica, pa će ga nakon imobilizacije od 4 tjedna biti teško razgibati. Zato je važno da reparacija postigne dobru mehaničku čvrstoću. To nije problem kod manjih i srednjih ruptura. Problem čine velike i masivne rupture s degeneriranim tetivom, kada se reinsercija teže postiže i mehanička čvrstoća šava je upitna. Tada moramo produžiti imobilizaciju, svjesni da će razgibanje ići otežano, ali je zato garancija šavi izglednija.

Mini otvorena tehnika

Ova tehnika također započne artroskopijom. Pregleda se cijeli zglob i subakromialni prostor.



Slika 4. Artroskopski prikaz rupture supraspinatusa. a) Strelice pokazuju rub defekta. b) Stanje nakon refiksacije. Strelice pokazuju položaj sidra.

Figure 4 Arthroscopic view of the supraspinatus tear. a) Arrows showing the lesion margins. b) After the repair. Arrows showing the position of the anchors.

Po potrebi se obradi intraartikularna patologija. Evaluira se veličina i oblik defekta supraspinatusa. Pripremni radovi kao osvježanje tetive urade se artroskopski. To omogućava da incizija bude manja, dezinsercija deltoideusa je minimalna. Kroz kožni rez oko 4 cm dug po prednjem rubu akromiona pristupi se na mjesto lezije. Rubovi puknute tetive uhvate na podržne šave, kojima se postepeno napreduje prema dubini i vrhu lezije. Tada se procijeni kako tetiva najbolje prilježe na hvatište i postavi se odgovarajući broj sidara. Priprema hvatišta je važna. Nastoji se osvježiti kontaktna ploha (tzv. *footprint*), kost se osvježi do spongioze, a površina fiksirane tetive trebala bi biti što veća. Ova tehnika daje također vrlo dobre funkcionalne rezultate i olakšanje bolova³⁻¹⁰.

Artroskopska tehnika

Prednosti ove tehnike su inspekcija cijelog zgloba, intervencija u samom zglobu ako se nađe patologija, manja incizija, očuvanje hvatišta deltoideusa, manja bolnost i moguće brža rehabilitacija. Mane artroskopije su dužina trajanja zahvata koji nerijetko traje i dvostruko duže, kao i slabija mogućnost mobilizacije retrahiranog tkiva. Dužina operativnog reza kod mini otvorene tehnike je 4 – 5 cm. Kod artroskopske tehnike treba postaviti 3 – 4 radna portala, svaka incizija duga je oko 1 cm, pa je estetski gledano razlika nikakva. Brojni su autori opisali dobre rezultate postignute artroskopskom tehnikom¹¹⁻¹³. Galatz je ipak nedavno objavio veći postotak rerruptura nakon artroskopske operacije s periodom praćenja od 2 godine¹⁴. Kod svih tehnika važna je dobra refiksacija tetive na kost. To se postiže transosealnim šavima ili preko implantata (koštana sidra). Kako bi tetiva bolje zarasla, mora imati što veći kontakt s osvježenom kosti, pa neki preporučuju šivanje u dva reda (engl. *double row*) (slika 4B).

Rehabilitacija

Rehabilitacija ovisi o operativnoj tehnici, veličini reza, kvaliteti šivane tetive, mehaničkoj čvrstoći šava, veličini rupture i broju šavova. Ako se ruptura proteže straga prema infraspinatusu ili naprijed prema supskapularisu, trebat će ograničiti rotacije. Prema ranijem protokolu provodila se

imobilizacija u rukavu 3 – 6 tjedana, uz istovremeno pasivno razgibavanje. Aktivno potpomognute kretnje do punog opsega radile su se sljedećih 6 tjedana, vježbe s opterećenjem nakon 12 tjedana. Povratak u pune aktivnosti bio je dopušten nakon 6 mjeseci. Danas je rehabilitacija ubrzana ako je postignut osnovni cilj, a to je čvrsta fiksacija bez prevelike napetosti tetive. Tada se ruka drži u labavoj imobilizaciji *collar cuffom*, drugi dan se započnu pasivno potpomognute vježbe, zatim pendularne i vježbe mobilizacije lopatice. Nakon 15 dana skine se imobilizacija, a 3 tjedna iza zahvata dopuštaju se rasteretne vježbe prema punom opsegu kretnji. Proces rehabilitacije predstavlja balansiranje između želje za bržim pasivnim razgibavanjem i oprezom da ne puknu šavovi. To je važno jer je rame jako sklono stvaranju priraslica, pa će preduga imobilizacija neizostavno dovesti do jakih priraslica, što će produžiti liječenje i može pokvariti funkcionalni rezultat.

Rezultati svih kirurških tehnika variraju, ali brojne komparativne studije pokazuju da su funkcionalni rezultati svih tehnika podjednaki. Nema statistički značajne prednosti ni kod jedne metode, pa je odabir stvar odluke operatera. Metaanaliza iz 2008. pokazala je da između otvorene ili artroskopske metode u funkcionalnim rezultatima i stupnju bola nema statistički značajne razlike¹⁰.

ZAKLJUČAK

Operativna rekonstrukcija rotatorne manšete i dalje predstavlja dijagnostički i terapijski izazov. Na osnovi pravilno uzete anamneze, provedenih adekvatnih kliničkih testova te slikovnih dijagnostičkih metoda, potrebno je procijeniti koji je od vrsta operativnih zahvata potrebno primijeniti u konkretnom slučaju. Samo individualan pristup svakom od bolesnika jamči dobar ishod liječenja.

LITERATURA

- Galatz LM, Connor PM, Calfee RP, Hsu JC, Yamaguchi K. Pectoralis major transfer for anterosuperior subluxation in massive rotator cuff insufficiency. *J Shoulder Elbow Surg* 2003;12:1-5.
- Neer CS, Flatow EL, Lech O. Tears of the rotator cuff: Long term results of anterior acromioplasty and repair. *Orthop Trans* 1988;12:735.
- Franceschi F, Ruzzini L, Longo UG, Martina FM, Zobel BB, Mafulli M et al. Equivalent clinical results of arthroscopic single-row and double-row suture anchor repair for rotator cuff tears: a randomized controlled trial. *Am J Sports Med* 2007;35:1254-60.
- Paulos LE, Kody MH. Arthroscopically enhanced „miniproach” to rotator cuff repair. *Am J Sports Med* 1994;22:19-25.
- Posada A, Uribe JW, Hechtman KS, Tjin ATEW, Zvijac JE. Mini-deltoid splitting rotator cuff repair: do results deteriorate with time? *Arthroscopy* 2000;16:137-41.
- Weber SC. Arthroscopic versus mini-open rotator cuff repair. *Arthroscopy Association of North America Fall Course*, San Deigo, CA, 1999.
- Severud EL, Ruotolo C, Abbott DD, Nottage WM. All-arthroscopic versus mini-open rotator cuff repair: a long-term retrospective outcome comparison. *Arthroscopy* 2003;19:234-8.
- Warner JJ, Goitz RJ, Irrgang JJ, Groff YJ. Arthroscopic-assisted rotator cuff repair: patient selection and treatment outcome. *J Shoulder and Elbow Surg* 1997;6:463-672.
- Ghodadra NS, Provencher MT, Verma NN, Wuilk KE, Romeo AA. Open, Mini-open, and All-Arthroscopic Rotator cuff repair surgery: Indications and Implications for Rehabilitation. *Journal of orthopaedic & sports physical therapy* 2009;39:81-9.
- Morse K, Davis AD, Afra R, Kaye EK, Schepesis A, Voloshin I. Arthroscopic versus mini-open rotator cuff repair: a comprehensive review and meta-analysis. *Am J Sports Med* 2008;36:1824-8.
- Bennett WF. Arthroscopic Repair of Anterosuperior (Supraspinatus/Subscapularis) Rotator Cuff Tears: A Prospective Cohort With 2- to 4-Year Follow-up. Classification of Biceps Subluxation/Instability. *Arthroscopy* 2003;19:21-33.
- Gartsman GM, Khan M, Hammermann SM. Arthroscopic repair of full-thickness tears of the rotator cuff. *J Bone Joint Surg Am* 1998;80:832-40.
- Wolf EM, Pennington WT, Aqrwal V. Arthroscopic rotator cuff repair: 4- to 10- year results. *Arthroscopy* 2004;20:5-12.
- Galatz LM, Ball CM, Teefey SA, Middleton WD, Yamaguchi K. The outcome and repair integrity of completely arthroscopically repaired large and massive rotator cuff tears. *J Bone Joint Surg Am* 2004;86A:219-24.