

Trajna elevacija lijeve hemidijafragme kao posljedica velike ciste jetre

Flego, Veljko; Matanić Lender, Dubravka; Bulat-Kardum, Ljiljana

Source / Izvornik: **Medicina Fluminensis : Medicina Fluminensis, 2013, 49, 228 - 233**

Journal article, Published version

Rad u časopisu, Objavljena verzija rada (izdavačev PDF)

Permanent link / Trajna poveznica: <https://um.nsk.hr/um:nbn:hr:184:352666>

Rights / Prava: [In copyright](#)/[Zaštićeno autorskim pravom.](#)

Download date / Datum preuzimanja: **2024-11-22**



Repository / Repozitorij:

[Repository of the University of Rijeka, Faculty of Medicine - FMRI Repository](#)



Trajna elevacija lijeve hemidijafragme kao posljedica velike ciste jetre

Permanent elevation of the left hemidiaphragm as a consequence of large liver cyst

Veljko Flego*, Dubravka Matanić Lender, Ljiljana Bulat-Kardum

Zavod za pulmologiju,
Klinika za internu medicinu, KBC Rijeka,
Rijeka

Primljeno: 20. 1. 2013.
Prihvaćeno: 29. 4. 2013.

Adresa za dopisivanje:
*Doc. dr. sc. Veljko Flego, dr. med.
Zavod za pulmologiju
Klinika za internu medicinu
Tome Stričića 3, 51 000 Rijeka
e-mail: veljko.flego2@ri.t-com.hr

<http://hrcak.srce.hr/medicina>

Sažetak. Cilj: Stečena elevacija dijafragme najčešće je posljedica paralize freničnog živca, a potom određenih torakalnih i abdominalnih patoloških stanja. Nehidatidna cista jetre vrlo je rijedak uzrok elevacije lijeve hemidijafragme. U slučajevima kompresije pluća i potisnuća mediastinuma na suprotnu stranu dolazi do zaduhe i kašlja, i ako su tegobe izraženije, primjenjuje se kirurško liječenje. Najčešće se laparoskopski resekira cista jetre, nakon čega dolazi do normalizacije položaja dijafragme i sredoprsja. Cilj ovoga rada bio je prikazati dijagnostiku i liječenje ovih rijetkih patoloških stanja. **Prikaz slučaja:** Bolesnica stara 55 godina dolazi u pulmološku ambulantu zbog zaduhe i kašlja. Od ranije zna za cistu jetre. Radiološki se ustanovi elevacija lijeve hemidijafragme zbog velike ciste jetre. Učini se kirurški zahvat, laparoskopski se odstrani cista jetre, ali niti 11 mjeseci od operacije ne dolazi do vraćanja lijeve hemidijafragme i sredoprsja u normalni položaj. **Rasprava:** Nehidatidna cista jetre koja dovodi do elevacije lijeve hemidijafragme je izrazito rijedak slučaj. Kod izraženih respiratornih simptoma operira se cista jetre, što uobičajeno dovodi do normalizacije položaja dijafragme i sredoprsja. U ovom slučaju do toga nije došlo. **Zaključak:** Prikazan je slučaj velike nehidatidne ciste jetre s posljedičnom elevacijom lijeve hemidijafragme. Nakon učinjenog laparoskopskog operativnog zahvata ciste jetre ne dolazi do vraćanja dijafragme i sredoprsja u normalni položaj te se može očekivati da će biti potrebno i kirurško liječenje elevirane lijeve hemidijafragme, ako se subjektivne tegobe i funkcija pluća pogoršaju.

Glavne riječi: cista, dijafragma, elevacija, jetra, laparoskopska resekcija

Abstract. Aim: Acquired elevation of the diaphragm is most commonly caused paralysis of phrenic nerve, and then certain thoracic and abdominal pathological conditions. In cases of lung compression and mediastinal displacement to the opposite side leads to dyspnea and cough, and if more pronounced difficulties, surgical treatment is applied. Commonly done laparoscopic resection of liver cysts leads to the normalization of the position of the diaphragm and mediastinum. The aim of this study was to demonstrate the diagnosis and treatment of these rare pathological conditions. **Case report:** 55 years old patient comes in pulmonary clinic because of dyspnea and cough. From earlier knows for liver cyst. Radiological found left hemidiaphragm elevation due to the presence of a large cyst liver. Underwent a surgical procedure, laparoscopic liver cyst is removed, but not 11 months of operation does not occur returning the left hemidiaphragm and mediastinum to the normal position. **Discussion:** Nonhydatid liver cyst that leads to elevation the left hemidiaphragm is extremely rare case. In expressed respiratory symptoms operates the liver cyst, which usually leads to normalization of the position of the diaphragm and mediastinum. In this case this did not happen. **Conclusion:** Showing is the case of large nonhydatid liver cysts with consequent elevation of the left hemidiaphragm. Upon the laparoscopic surgery of liver cysts, do not come up to the diaphragm and mediastinal returning to normal position and can be expected to be required surgical treatment elevation of the left hemidiaphragm, when symptoms and lung function worse.

Key words: cysts, diaphragm, elevation, laparoscopic resection, liver

UVOD

Elevacija dijafragme je patološko stanje obilježeno abnormalno visokim položajem dijafragme¹. Najčešće je posljedica lezije freničnog živca različite etiologije. Može nastati i zbog torakoabdominalnih bolesti s dominantnim mehaničkim utjecajem uz očuvanu inervaciju dijafragme. Ako se uz visoki položaj dijafragme nalazi i pomicanje trbušnih organa u torakalnu šupljinu s kompresijom pluća i potisnućem medijastinuma na suprotnu stranu, govori se o eventraciji dijafragme, koja je obično urođenog podrijetla, s djelomičnim ili potpunim odsustvom mišićnog tkiva dijafragme². Češće se javlja na lijevoj strani. Za manji broj bolesnika uzrok elevacije dijafragme ostaje nepoznat. Bolesti jetre rijetko dovode do elevacije dijafragme, a nehidatidne ciste izuzetno rijetko. Jednostavne (lat. *simplex*) ciste jetre su urođene bolesti jetre koje se pojavljuju u 2,5 – 7,0 % populacije³. Dijagnoza jednostavne ciste jetre postavlja se ultrazvukom (UZV) ili kompjutoriziranom tomografijom (CT) sa specifičnosti od 90 %⁴. Magnetska rezonancija (MRI) koristi se iznimno za potvrdu dijagnoze. Velike ciste jetre mogu uzrokovati simptomatologiju i biti uzrok komplikacijama kao što su portalna hipertenzija, žučni kamenci, krvarenje, ruptura u peritonealnu šupljinu ili žučne kanale, infekcije, kompresija biliarnog stabla i zatajenje jetre⁵. U takvim slučajevima potrebno je ponekad kirurško liječenje, a najčešće se uspješno provodi laparoskopskim pristupom⁶.

Prikazan je slučaj velike nehidatidne ciste desnog režnja jetre s posljedičnom elevacijom lijeve hemidijafragme, koja je ostala nepromijenjena i nakon kirurške cistektomije.

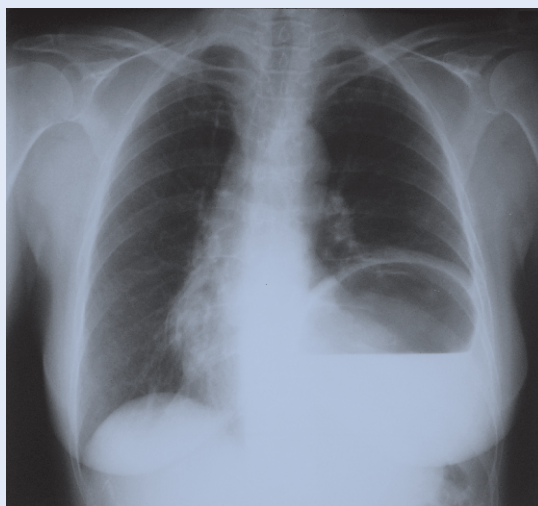PRIKAZ SLUČAJA

Bolesnica stara 55 godina upućena je u pulmološku ambulantu. Žalila se na nadražajni kašalj, osjećaj pritiska u lijevoj strani prsnog koša, zaduhu pri umjerenim fizičkim aktivnostima. Posljednjih 6 godina liječila se zbog nediferencirane bolesti vezivnog tkiva (UCTD) i depresije. Uzimala je prednizon, sulfasalazin, metotreksat, ibuprofen, venlafaksin, fluvoksamin, alprazolam. Učinjena je standardna radiografija prsišta (slika 1), vidjela se

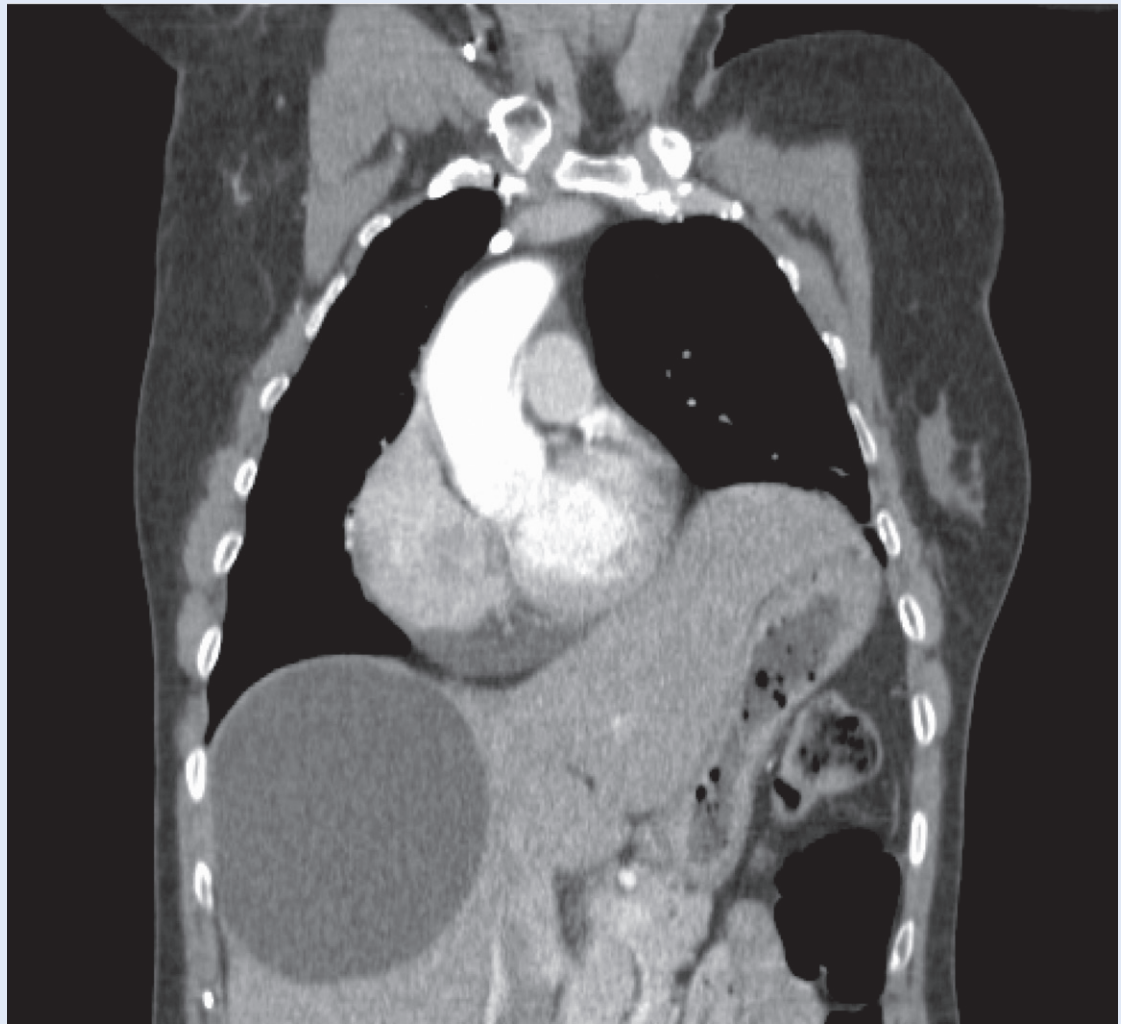
elevacija lijeve hemidijafragme, ispod koje je zrakom ispunjen distendirani želudac. Deset mjeseci prije nalaz je bio uredan. Učinjena je višeslojna kompjutorizirana tomografija (MSCT) prsišta koja je pokazivala visoki stav lijeve hemidijafragme ispod koje se utiskuje uvećani lijevi režanj jetre u čijem desnom režnju ispod kupole ošita se nalazi velika cista dimenzija 12,5 x 10,7 x 13,5 cm. Vaskularne strukture sredoprsja i srce pomaknute su u desno prsište (slika 2). Na MSCT-u prsišta nisu nađene promjene u medijastinumu i plućima.

Jednostavne ciste jetre su benigna stanja koja se javljaju rijetko (5 % populacije) i najčešće su asimptomatske. Velike ciste dovode do simptoma zbog kompresije na biliarni sustav, a može doći i do rupture, infekcije ili krvarenja. Vrlo rijetko, zbog pomicanja abdominalnih organa, dolazi do elevacije lijeve hemidijafragme i respiratornih simptoma.

Zbog progresije respiratornih simptoma (zaduha, kašalj), elevirana dijafragma iznimno zahtijeva kirurški zahvat. U našem slučaju učinjena je cistektomija jetre, nije došlo do vraćanja dijafragme i medijastinuma u normalan položaj, te je moguće da će doći do potrebe za kirurškom korekcijom elevirane lijeve hemidijafragme.



Slika 1. Postero-anteriorni radiogram prsišta – elevacija lijeve hemidijafragme s visokim položajem želuca
Figure 1 Postero-anterior radiograph of the thorax – elevation of the left hemidiaphragm with high standing stomach



Slika 2. MSCT prsišta (tanki MIP presjek) – visoki stav lijeve hemidijafragme ispod koje se utiskuje uvećani lijevi režanj jetre. U desnom režnju jetre ispod kupole ošita velika cista. Mediastinum i srce su pomaknuti u desno prsište.

Figure 2 Thoracic MSCT (thin MIP slice) – high position of the left hemidiaphragm below which impresses an enlarged left lobe of the liver. In the right lobe of the liver below the diaphragm cupola large cyst. Mediastinum and heart are moving in the right chest.

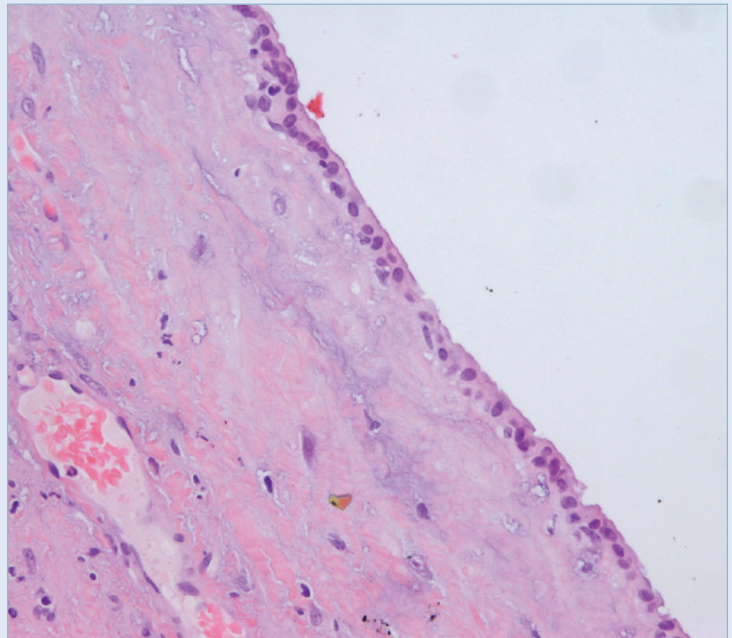
ma koje bi mogle biti uzrok lezije freničnog živca i paralize dijafragme. Cista na jetri, manjih dimenzija (3,5 x 4,0 x 3,3 cm) ustanovljena je prije tri godine, rutinskim UZV-om, do tada asimptomatska. Testovi plućne funkcije utvrdili su restriktivne smetnje ventilacije malog stupnja. Plinovi arterijske krvi u mirovanju bili su normalnih vrijednosti. Radioskopski nisu viđeni paradokсни pokreti pri dubokom disanju, a motilitet lijeve dijafragme bio je minimalan. Indirektnom hemaglutinacijom na ehinokok dokazan je titar 1 : 64, nakon toga učinjen test ELISA koji je bio negativan. Zaključeno je da je u bolesnice bila prisutna stečena elevacija lijeve hemidijafragme, zbog kompresije ve-

like ciste desnog režnja jetre na okolne strukture, s intaktnim freničnim živcem, i da je progresija tegoba koje osjeća opravdan razlog za kirurško liječenje. Mjesec dana kasnije pristupi se operativnom zahvatu laparoskopskom metodom. Učini se fenestracija ciste ultrazvučnim nožem i ekstirpacija pokrova ciste do jetrenog tkiva. Patohistološki nalaz resecirane cistične tvorbe: cista jetre (slika 3). Poslijeoperacijski tijek protekao je uredno. Dva mjeseca nakon operativnog zahvata učinjena je standardna radiografija prsišta (slika 4), vidjela se i dalje elevacija lijeve hemidijafragme, ispod koje je distendirana vijuga crijeva. Tri mjeseca kasnije učinjen je MSCT prsišta, nalazom dominira

elevacija lijeve hemidijafragme s visokim položajem organa lijevog hemiabdomena. Vaskularne strukture medijastinuma i srce pomaknute su u desno prsište (slika 5). Dakle, osim operativno uklonjene ciste jetre, kontrolni nalaz MSCT-a je nepromijenjen. Na kontrolnom pregledu nakon 6 mjeseci radiogram prsišta je bez promjena, i dalje je izrazito viši stav lijeve kupole ošita, a medijastinum se nije vratio u centralni položaj (slika 6). Godinu dana nakon operativnog zahvata bolesnika subjektivno kazuje da se osjeća bolje te i dalje povremeno ima zaduhu i kašalj. Nalaz plućne funkcije nije se popravio. Prisutne su i dalje restriktivne smetnje ventilacije malog stupnja.

RASPRAVA

Najčešći uzrok elevacije dijafragme paraliza je freničnog živca (tumori, kirurška trauma, idiopatska), kada se često koristi i termin relaksacija dijafragme. Slijede stanja koja dovode do gubitka plućnog volumena (atelektaza, pneumonija, resekcija dijela parenhima pluća), oboljenja abdomena (dilatacija želuca i kolona, hepatomegalija) i, rijetko, eventracija⁷. U stijenci elevirane dijafragme uvijek se nalazi mišićno tkivo, za razliku od eventracije, urođene mane, gdje dijelom ili pot-

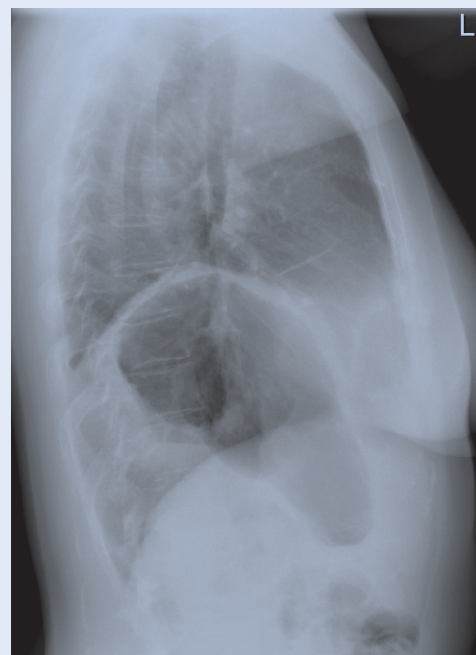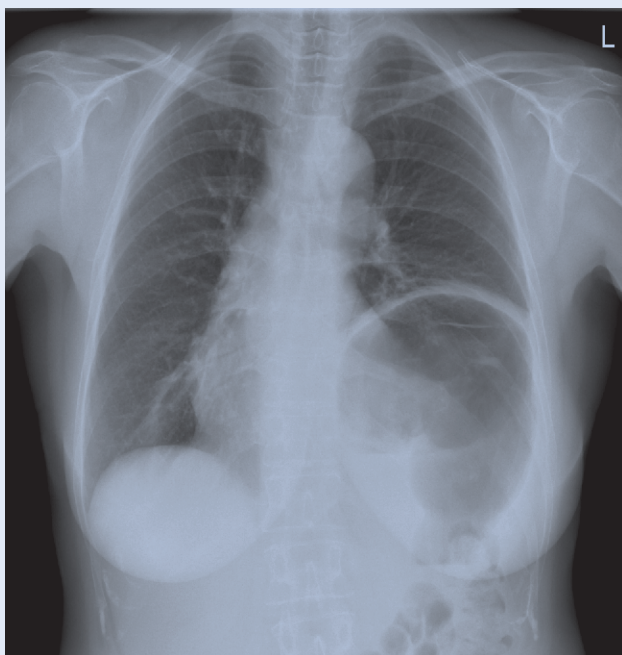


Slika 3. Cista jetre (200xHE)

Stijenka je građena od veziva s nešto krvnih žila i upalnog infiltrata. S jedne strane se vidi jedan sloj kubičnog spljoštenog epitela, koji ponegdje nedostaje. Rubno se vidi tkivo jetre uz krvarenje.

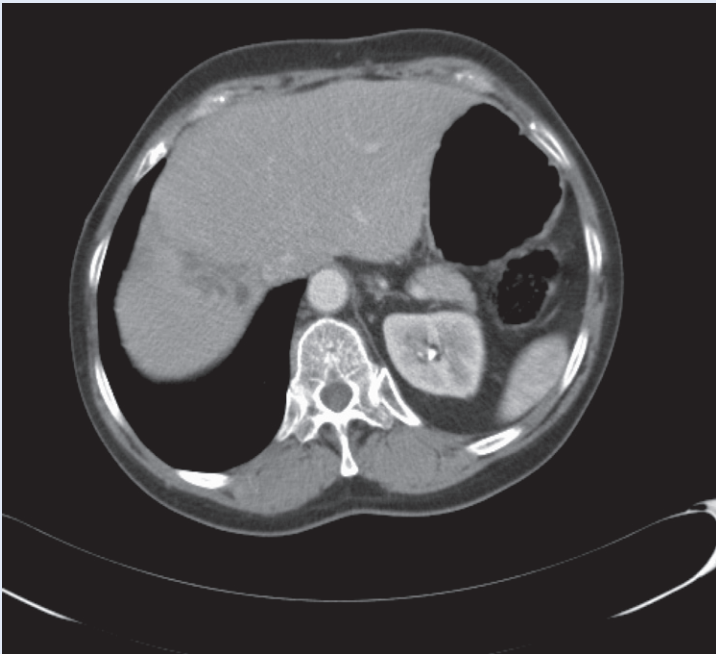
Figure 3 Liver cyst (200xHE)

The wall was done of connective tissue with a vascular and inflammatory infiltrate. On one side you can see one layer of a cubic flattened epithelium, which in some places lacks. Marginal is seen liver tissue to bleeding.



Slika 4. Postero-anteriorni i bočni radiogram prsišta – elevacija lijeve hemidijafragme s izrazito distendiranom vijugom debelog crijeva (dva mjeseca nakon operacije).

Figure 4 Postero-anterior and lateral radiograph of the thorax – elevation of left hemidiaphragm with extremely distended loop of the colon (two months after surgery).

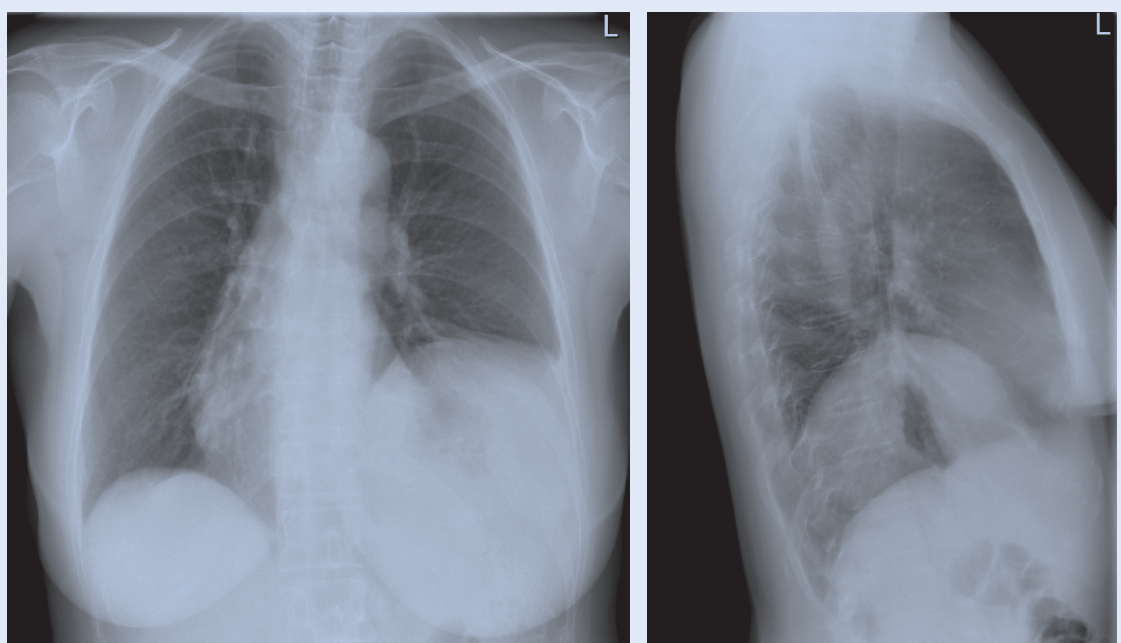


Slika 5. MSCT prsišta (transverzalni presjek) – manja nepravilna hipodenzna zona na mjestu operativno uklonjene ciste jetre. Elevacija lijeve hemidijafragme s visokim položajem organa lijevog hemiabdomena. Medijastinum i srce su pomaknuti u desno prsište.

Figure 5 Thoracic MSCT (axial scan) – small irregular hypodense zone in place surgically removed liver cyst. Elevation of left hemidiaphragm with high standing organs the left hemiabdomen. Mediastinum and heart are moving in the right chest.

puno nedostaje mišićni sloj⁸. Nerijetko, uzrok elevacije ostaje neotkriven i nakon kompletne kliničke i kirurške eksploracije. U odrasloj populaciji sa stečenom elevacijom dijafragme dominira torakalna simptomatologija u vidu zaduhe, brzog zamaranja, kašlja i retrosternalne boli. U naše bolesnice bili su prisutni zaduha i kašalj, koji su joj otežavali uobičajene, svakodnevne životne aktivnosti.

Dijagnoza se obično postavlja na standardnoj radiografiji prsišta. Dijafragma je jasno odignuta i formira kontinuiranu lučnu liniju od medijastinuma do rebranog luka. Na standardnoj radiografiji naše bolesnice vidi se izrazito elevirana lijeva hemidijafragma s visokom pozicijom želuca i kolona ispod dijafragme (slika 1, 4). U osnovi patofiziološkog mehanizma velike elevacije je kompresija plućnog parenhima i potisnuće medijastinuma, što se jasno uočava i u naše bolesnice (slika 1). Respiratorni simptomi (zaduha, kašalj) bili su razlog javljanja naše bolesnice liječniku. Radiološkom obradom prsišta utvrđena je velika cista u desnom režnju jetre (od ranije poznata), koja je potisnula abdominalne organe prema lijevo, došlo je zatim do elevacije dijafragme zbog pomicanja abdominalnih



Slika 6. Postero-anteriorni i bočni radiogram prsišta – i dalje je izrazito viši stav lijeve kupole ošita (11 mjeseci nakon operacije).

Figure 6 Postero-anterior and lateral radiograph of the thorax – it's still very higher position the left diaphragm cupola (11 months after surgery).

organa prema prsnoj šupljini, kompresije pluća i potisnuća sredoprsta na suprotnu stranu. Zbog sve više izraženih respiratornih simptoma provedeno je kirurško liječenje velike ciste jetre. Laparoskopskom metodom učinjena je fenestracija i resekcija ciste jetre, što je danas uobičajeno liječenje⁹. Histološki nalaz imao je obilježja benigne ciste jetre. Respiratorni simptomi zbog ciste jetre vrlo su rijetki u usporedbi s bilijarnim komplikacijama, koje se javljaju u 10 – 16 % slučajeva nehidatidnih cisti jetre¹⁰. Nakon cistektomije jetre došlo je do djelomičnog smirivanja respiratornih tegoba, dok se plućna funkcija nije poboljšala. Radiografija prsišta 11 mjeseci nakon operacije nije pokazivala restituciju normalnih intratorakalnih odnosa, pa se može smatrati da je elevacija lijeve hemidijafragme u ovom slučaju nepovratna. Ako bi došlo do intenziviranja subjektivnih tegoba i pogoršanja plućne funkcije, u obzir dolazi kirurško liječenje elevacije dijafragme¹¹.

ZAKLJUČAK

Prikazan je rijedak slučaj velike nehidatidne ciste desnog režnja jetre koja je bila uzrokom elevacije lijeve hemidijafragme. Nakon laparoskopске cistektomije jetre nije došlo do normalizacije položaja lijeve dijafragme. Kirurško liječenje elevacije rijetko se poduzima, osim kada dođe do značajnih respiratornih i/ili digestivnih tegoba, kao neposredne posljedice elevacije.

LITERATURA

1. Nason LK, Walker CM, McNeeley MF, Burivong W, Fli-gner CL, Godwin JD. Imaging of the diaphragm: anatomy and function. *Radiographics* 2012;32:E51-70.
2. Mantoo SK, Mak K. Congenital diaphragmatic eventration in an adult: a diagnostic dilemma. *Singapore Med J* 2007;48:e36-7.
3. Gamblin TC, Hollway SE, Heckma JT, Galler DA. Laparoscopic resection of benign hepatic cysts: a new standard. *J Am Coll Surg* 2000;191:311-21.
4. Gloor B, Caudinas D, Ly Q. Role of laparoscopy in hepatic cyst surgery. *Dig Surg* 2002;19:494-9.
5. Blonski WC, Campell MS, Faust T, Metz D. Successful aspiration and ethanol of large symptomatic simple liver cyst: case presentation and review of the literature. *World J Gastroenterol* 2006;14:2949-54.
6. Kashiwagi H, Kumagai K, Nozue M. Single incision laparoscopic surgery for a life-threatening, cyst of liver. *To-kai J Exp Clin Med* 2011;36:13-6.
7. Fretzayas A, Moustaki M, Nicolaidou P, Alexopoulou E, Priftis KN. Transient elevation of the ipsilateral hemidiaphragm associated with pneumonia. *Can Respir J* 2011;18:e66-7.
8. Groth SS, Andrade RS. Diaphragmatic eventration. *Thorac Surg Clin* 2009;19:511-9.
9. Mazza OM, Fernandez DL, Pekolj J, Pfaffen G, Claria RS, Molmenti EP et al. Management of non paracistic hepatic cysts. *J Am Coll Surg* 2009;6:733-9.
10. Gigot JF, Hubert C, Banice R, Kendrick L. Laparoscopic management of benign liver diseases: where are we? *HPB* 2004;6:197-212.
11. Visouli AN, Mpakas A, Zarogoulidis P, Machairiotis N, Stylianaki A, Katsikogiannis N et al. Video assisted thoracoscopic plication of the left hemidiaphragm in symptomatic eventration in adulthood. *J Thorac Dis* 2012; 4(Suppl 1):6-16.