

# Rupture medijalne glave gastroknemijusa - povezanost između kliničkog i ultrazvučnog nalaza

---

Cicvarić, Tedi; Štiglić, Damir; Marinović, Marin; Protić, Alen; Štiglić, Vesna; Šustić, Alan

Source / Izvornik: **Medicina Fluminensis : Medicina Fluminensis, 2012, 48, 497 - 503**

Journal article, Published version

Rad u časopisu, Objavljena verzija rada (izdavačev PDF)

Permanent link / Trajna poveznica: <https://um.nsk.hr/um:nbn:hr:184:306751>

Rights / Prava: [In copyright](#)/[Zaštićeno autorskim pravom.](#)

Download date / Datum preuzimanja: **2024-08-04**



Repository / Repozitorij:

[Repository of the University of Rijeka, Faculty of  
Medicine - FMRI Repository](#)



# Rupture medijalne glave gastrocnemijusa – povezanost između kliničkog i ultrazvučnog nalaza

## Rupture of the medial gastrocnemius head (Tennis leg) – connection between clinical and ultrasound findings

Tedi Cicvarić<sup>1</sup>, Damir Štiglić<sup>1\*</sup>, Marin Marinović<sup>1</sup>, Alen Protić<sup>2</sup>, Vesna Štiglić<sup>3</sup>, Alan Šustić<sup>2</sup>

**Sažetak. Cilj:** Procjena vrijednosti dijagnostičkog ultrazvuka kod bolesnika s rupturom medijalne glave gastrocnemijusa (MGM), budući da kliničkim parametrima nije moguće procijeniti opseg rupture mišića. Objektivna procjena veličine rupture i njezina klasifikacija važna je u odabiru terapijskog protokola. **Metode:** Šezdeset (60) bolesnika s tipičnom anamnezom za rupturu MGM-a pregledani su ultrazvukom unutar jednog tjedna od ozljede. Ozljede su klasificirane prema modificiranoj Bourgeoisovoj ultrazvučnoj klasifikaciji u 4 stupnja; 1. stupanj: hipoehogeni, povećani distalni mišićno-tetivni spoj bez prekida mišićne strukture; 2. stupanj: ruptura manja od 2 cm; 3. stupanj: ruptura veća od 2 cm; 4. stupanj: rupturi s velikom anehogenom kolekcijom tekućine između soleusa i MGM-a. **Rezultati:** Ne postoji korelacija između promatranih anamnestičko-kliničkih parametara koji uključuju: mehanizam ozljede, tjelesnu aktivnost, bol za vrijeme ozljede, bol za vrijeme kliničkog pregleda, razliku u opsegu donjeg ekstremiteta u proksimalnoj i distalnoj trećini, opseg pokreta u nožnom zglobo ili lokalizaciju rupturi na mišićno-tetivnom spoju, u odnosu na stupanj ozljede procijenjene ultrazvučnim pregledom. **Zaključak:** Ultrazvuk je korisna dijagnostička metoda koja omogućava procjenu opsega rupturi MGM-a i treba se koristiti u cilju individualne pripreme terapijskog protokola kod ovih ozljeda.

**Cljučne riječi:** dijagnostika, klasifikacija, mišić *gastrocnemius*, ruptura, terapija, ultrazvuk

**Abstract. Aim:** To estimate the diagnostic value of ultrasound examination in patients with medial gastrocnemius muscle (MGM) rupture because it is not possible to assess the size of the muscle rupture only by clinical parameters. The assessment and classification of MGM rupture are important for individual adjustment of therapeutic protocol. **Methods:** Sixty (60) patients with a typical history for a MGM rupture have undergone an ultrasound examination within one week from injury. Injuries were classified according to the modified Bourgeois ultrasound classification in 4 degrees: 1<sup>st</sup> degree: hypoechoic, enlarged distal muscle-tendon junction without the rupture of muscle structure, 2<sup>nd</sup> degree: rupture less than 2 cm, 3<sup>rd</sup> degree: rupture more than 2 cm, 4<sup>th</sup> degree: rupture with large anechoic collection of fluid between soleus and MGM. **Results:** There is no correlation between patient's history and clinical parameters that include: mechanism of injury, physical activity, pain when the injury occurred, pain during clinical examination, difference in circumference of the lower extremity in proximal and distal third, range of motion in the ankle joint or localization of the rupture at the muscle tendon junction, and the degree of injury diagnosed by the ultrasound examination. **Conclusion:** Ultrasound is a useful diagnostic method which enables the assessment of MGM rupture and should be used for individual adjustment of the therapeutic protocol in these injuries.

**Key words:** classification, diagnosis, gastrocnemius muscle, rupture, tennis leg, therapy, ultrasound

<sup>1</sup>Zavod za traumatologiju, Klinika za kirurgiju, KBC Rijeka, Rijeka

<sup>2</sup>Klinika za anesteziju i intenzivno liječenje, KBC Rijeka, Rijeka

<sup>3</sup>Specijalna bolnica za medicinsku rehabilitaciju "Thalassotherapia Crikvenica", Crikvenica

Prišlo: 3. 4. 2012.

Prihvaćeno: 24. 7. 2012.

Adresa za dopisivanje:

**Damir Štiglić, dr. med.**

Zavod za traumatologiju, Klinika za kirurgiju, KBC Rijeka

Tome Strižića 3, 51 000 Rijeka

e-mail: damir.stiglic@ri.t-com.hr

<http://hrcak.srce.hr/medicina>

## UVOD

Ozljeda u smislu istegnuća medijalne glave *m. gastrocnemiusa* (MGM), ili *tennis leg* u anglosaksonskoj literaturi, javlja se za vrijeme ekstenzivnog istezanja aktiviranog mišića u tzv. fazi ekscentrične kontrakcije. Tipičan je položaj noge s koljenom u punoj ekstenziji i dorzalnoj fleksiji stopala<sup>1-5</sup>. Čak i kada postoje jasni anamnestički podaci, oštar i jak bol, ponekad uz čujan prasak u listu za vrijeme tjelesne aktivnosti, ozljeda se če-

Ozljeda u smislu istegnuća medijalne glave *m. gastrocnemiusa* (MGM), ili *tennis leg* u anglosaksonskoj literaturi, javlja se za vrijeme ekstenzivnog istezanja aktiviranog mišića u tzv. fazi ekscentrične kontrakcije. Tipičan je položaj noge s koljenom u punoj ekstenziji i dorzalnoj fleksiji stopala.

sto previdi i krivo dijagnosticira<sup>1-3,5-7</sup>. Uz rupturu MGM-a mogu se razviti ozbiljne komplikacije, kao što su kompartment sindrom i duboka venska tromboza<sup>1,7-12</sup>.

Ultrazvuk je sigurna i pouzdana slikovna metoda u dijagnostici mišićnih ozljeda<sup>3,6,13-20</sup>. Ozljede mogu biti različitog stupnja, od distenzije do potpune rupture distalnog mišićno-tetivnog pripoja<sup>3,14,19,21-23</sup>. U novijoj literaturi može se naći nekoliko klasifikacija, ali niti jedna se ne koristi kao standard<sup>6,16,24-26</sup>.

Cilj ove prospektivne studije je analizirati povezanost između kliničkog nalaza i ultrazvučnog nalaza kao slikovne metode kojom možemo izmjeriti opseg i klasificirati rupturu MGM-a. Hipoteza istraživanja je: ultrazvuk je korisna dijagnostička metoda za dijagnostiku rupturu MGM-a jer ne postoje klinički i epidemiološki podaci koji mogu ukazati na opseg rupturu u području mišićno-tetivnog spoja.

## BOLESNICI I METODE

U razdoblju od dvije godine pregledana su 102 bolesnika s rupturom MGM-a. Šezdeset (60) bolesnika u studiji zadovoljavalo je sljedeće kriterije:

– oštar, jak bol u listu za vrijeme aktivnosti;

- čujan prasak ili osjećaj trganja u listu za vrijeme aktivnosti;
- oštećena funkcija ekstremiteta neposredno nakon ozljede;
- jasan mehanizam ozljede s koljenom u punoj ekstenziji i dorzalnoj fleksiji stopala;
- dob od 18 do 65 godina;
- kompletan klinički i ultrazvučni pregled učinjeni u prvih 7 dana nakon ozljede.

Kriteriji za isključivanje bili su: nejasni podaci i mehanizam ozljede, ponavljane ozljede, stanja i bolesti u kojima postoji vidljiva asimetrija donjih ekstremiteta, okluzivna arterijska bolest donjih ekstremiteta, varikoziteti potkoljenica, bolesnici na antikoagulantnoj ili kortikosteroidnoj terapiji, pothranjenost bilo kojeg uzroka (Body Mass Indeks, BMI < 18).

Svi bolesnici bili su zaprimljeni u hitnu službu sa sumnjom na rupturu MGM-a i dobili su pismene upute o liječenju ozljede. Liječenje uključuje odmor i držanje ekstremiteta na povišenom položaju, lokalnu krioterapiju i kompresiju elastičnim zavojem<sup>27,28</sup>. Nesteroidni antireumatici (NSAR) bili su dopušteni za kupiranje bola samo prva tri dana nakon ozljede<sup>27,28</sup>. Nakon prvog pregleda bolesnici su upućivani u ambulantu za ultrazvuk na kompletan klinički i ultrazvučni pregled isti dan ili maksimalno tri dana nakon prvog pregleda.

Anamnestički podaci uključivali su: dob, spol, stranu ozlijeđene potkoljenice, mehanizam ozljede, fizičku aktivnost, stupanj bola u vrijeme ozljede i za vrijeme pregleda. Klinički podaci uključivali su: pojavu lokalnog hematoma, palpabilan ili vidljiv defekt mišića, opseg proksimalne i distalne trećine potkoljenice, mjerenje opsega pokreta (dorzalna fleksija stopala) i nalaz ultrazvuka.

Ovisno o mehanizmu ozljede bolesnici su podijeljeni u 3 skupine.

1. skupina: ozljeda nastala tijekom uobičajenih dnevnih aktivnosti, obično prilikom hoda po stepenicama, 2. skupina: sportske ozljede, 3. skupina: ozljede nastale prilikom velikog fizičkog opterećenja (guranje teških objekata, npr. guranje automobila).

Fizička aktivnost bolesnika klasificirala se koristeći upitnik *Lipid Research Clinics* te su bolesnici klasificirani kao vrlo aktivni, aktivni ili neaktivni<sup>29</sup>. Bol za vrijeme ozljede i za vrijeme pregleda ocje-

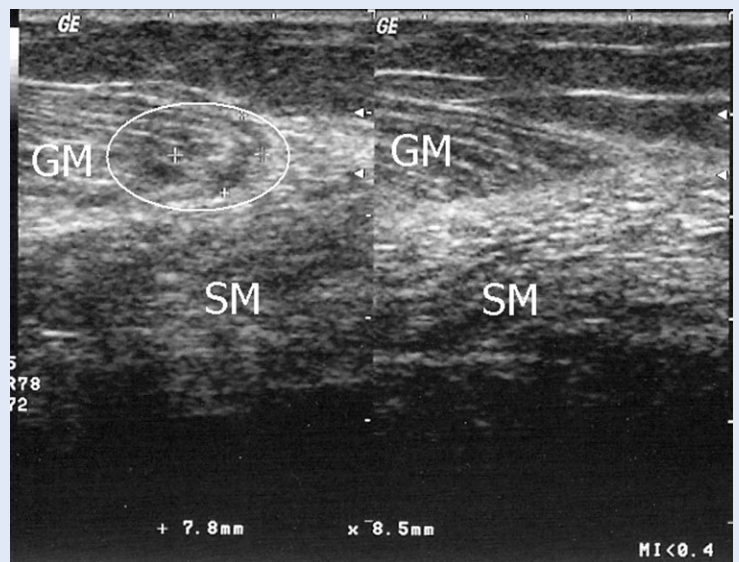
njivao se na vizualnoj analognoj ljestvici, od 1 (bez bolova) do 10 (neizdrživ bol)<sup>30</sup>. Razlika u opsegu proksimalne i distalne trećine potkoljenice zdrave i ozlijeđene noge mjerena je u centimetrima.

Stupanj istezanja medijalne glave *m. gastrocnemiusa* mjenen je u punoj ekstenziji koljena<sup>4</sup>. Mogućnost istezanja MGM-a ocjenjena je prilikom kontrakcije antagonističkih mišića kroz opseg pokreta u gornjem nožnom zglobu. Opseg gibljivosti podijeljen je u 3 stupnja: ograničenje gibljivosti jakog stupnja: dorzalna fleksija manja od nultog položaja, kretnje stopala moguće su samo u položaju plantarne fleksije, ograničenje gibljivosti srednjeg stupnja: kretnje su moguće iz položaja plantarne fleksije do nultog položaja, ograničenje gibljivosti lakog stupnja: moguće su kretnje preko nulte pozicije u položaj dorzalne fleksije. Aktivna kontrakcija *m. tricepsa surae* izbjegavala se tijekom pregleda radi prevencije daljnjeg oštećenja MGM-a.

Ultrazvučni pregled rađen je s linearnom sondom od 7.5 MHz ("Shimadzu SDU 400" Shimadzu Corporation, Kyoto, Japan or "Logic 500 PRO", General electric, Milwaukee, Wisconsin, USA). Potkoljenica je pregledana u poprečnom i uzdužnom smjeru sa sondom položenom okomito prema površini potkoljenice<sup>31</sup>. Bolesnik je za vrijeme pregleda ležao na trbuhu, s lagano flektiranim koljenima, kako bi se smanjilo bol prilikom istezanja mišića.

Posebna pažnja posvećena je distalnom mišićno-tetivnom spoju i medijalnoj granici MGM-a. Ultrazvučni kriteriji za postavljanje dijagnoze bili su: zadebljanje distalnog dijela mišića uz mišićno-tetivni spoj s hipoehogenom zonom u ozlijeđenom mišiću, gubitak normalne mišićne strukture s hipo i hiperehogenim zonama te anehogena kolekcija tekućine između soleusa i MGM-a<sup>31</sup>. Rupture su klasificirane u 4 stupnja prema modificiranoj Bourgeoisovoj ultrazvučnoj klasifikaciji iz 1983<sup>16</sup>:

1. stupanj: hipoehogeni, zadebljani distalni mišićno-tetivni spoj predstavlja distenziju mišićnih vlakana, bez vidljivog gubitka mišićne strukture (slika 1).
2. stupanj: vidljiv gubitak mišićne strukture manji od 2 cm.



**Slika 1.** Usporedni sonogram distalnog dijela medijalne glave gastroknemijusa (MGM). Lijevo: ruptura 1. stupnja: distenzija MGM-a s edemom tkiva i hipoehogenim zonama (zaokruženo), bez vidljivog defekta mišićne strukture. Desno: nepromijenjen distalni dio MGM-a. SM – *m. soleus*.

**Figure 1** Comparison sonogram of distal part of medial gastrocnemius muscle (MGM). Left: 1<sup>st</sup> degree rupture: distension of MGM with edema and hypoechoic areas (encircled), without visible disruption of muscle structure. Right: Unchanged distal part of MGM. SM – Soleus muscle.

3. stupanj: vidljiv gubitak mišićne strukture veći od 2 cm (slika 2).
4. stupanj: rupture s velikom (veća od 6 x 1 cm) anehogenom kolekcijom tekućine između soleusa i MGM-a (slika 3).

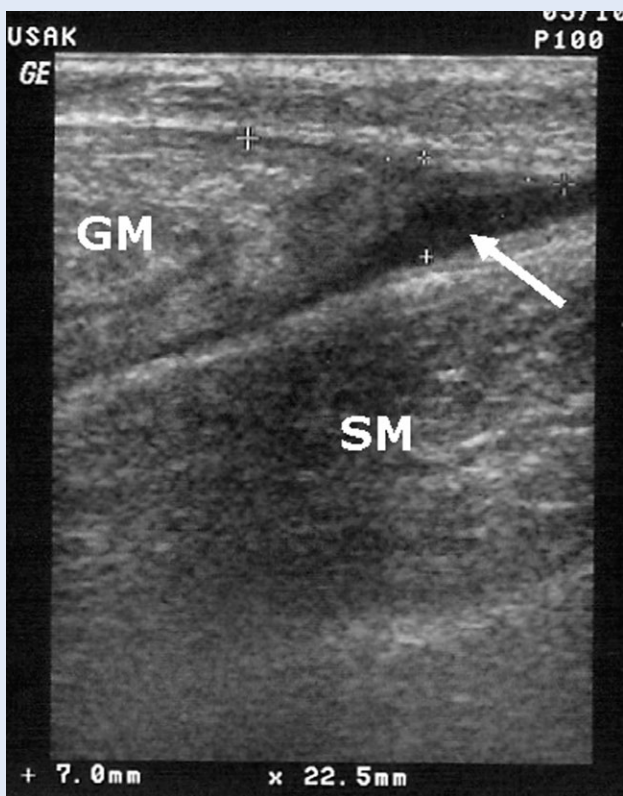
Prema lokalizaciji, mjesta rupture podijeljena su na rupture u medijalnom, srednjem ili lateralnom dijelu mišića. Bol koji se javlja pritiskom sonde na mjesto ozljede bilježio se kao pozitivan klinički znak. Prilikom ultrazvučnog pregleda uvijek je kompariran i nalaz na suprotnoj, zdravoj nozi.

Dva liječnika uzimala su anamnestičke i kliničke podatke na isti način. Treći liječnik, educiran za ultrazvučni pregled lokomotornog sustava, radio je ultrazvučne preglede i nije bio upućen u anamnestičke podatke i nalaz fizikalnog pregleda. Svi podaci bilježeni su u upitnik s priloženim slikama i pisanim nalazom ultrazvučnog pregleda.

#### Statistička obrada podataka

Svi podaci upisivani su u bazu podataka (Excel 7.0, Microsoft), a potom analizirani statističkim programom (Statistica 6.0, Soft. inc.).

Ultrazvučni nalaz kao objektivni parametar tkivnog oštećenja uspoređivan je s epidemiološkim



**Slika 2.** Ultrazvučni nalaz u ozljedi 3. stupnja. Vidljivo razdvajanje mišićnih vlakana od tetive, s anehogenom zonom većom od 2 cm (strelica). MGM – medijalna glava gastroknemijusa, SM – m. soleus.

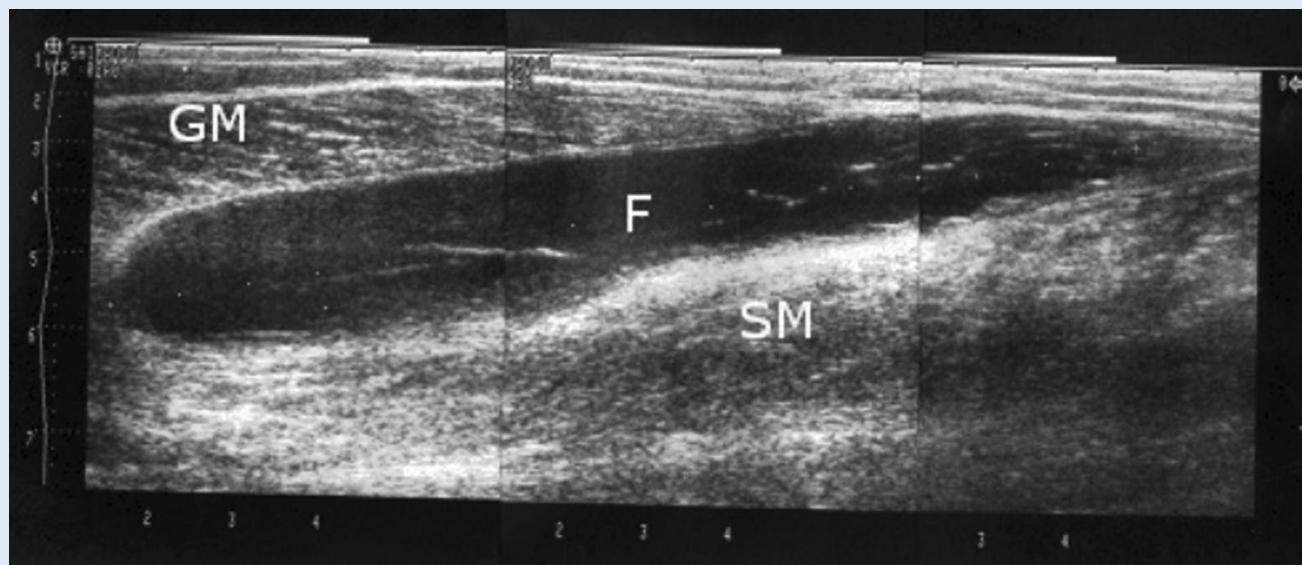
**Figure 2** Sonographic finding in 3<sup>rd</sup> degree rupture. Visible disruption of muscle from tendon with anechoic area larger than 2 cm (arrow). MGM – medial gastrocnemius muscle, SM – soleus muscle.

podacima i kliničkim nalazom. Vrijednosti su izražene kao srednja vrijednost ± standardna devijacija. Statistička analiza rađena je sa softverom Statistica 6.0 (StatSoft. Inc.), koristeći Hi-kvadrat test za usporedbu kategorijskih varijabli između skupina, te Mann-Whitneyjev U-test ili *one way* ANOVA test za usporedbu kvantitativnih varijabli nesparenih uzoraka. Korelacijske analize učinjene su s Pearsonovim koeficijentom korelacije. Statistički značajnom smatrana je razina  $P < 0,05$ .

## REZULTATI

Srednja dob ispitanika bila je  $43,6 \pm 9$ , raspon od 20 do 65 godina, a odnos muškaraca prema ženama bio je 44 (73 %) : 16 (27 %). Kod 29 (48 %) ispitanika bila je ozlijeđena desna potkoljenica, a kod 31 (52 %) lijeva. Većina bolesnika, 34 (56 %), ozljeđuju je zadobila tijekom dnevnih aktivnosti, 16 (27 %) za vrijeme sportskih aktivnosti i 10 (17 %) dok su gurali teške objekte. Najčešće su to bili bolesnici s niskim stupnjem tjelesne aktivnosti u 35 (59 %) slučajeva, aktivnih je bilo 20 (33 %), a vrlo aktivnih samo 5 (8 %).

Stupanj bola u trenutku ozljede bio je visok, srednja vrijednost  $7,8 \pm 1,6$ , dok je stupanj bola za vrijeme ultrazvučnog pregleda bio značajno manji  $4,1 \pm 1,9$  ( $P < 0,0001$ ).



**Slika 3.** Ultrazvučni nalaz u ozljedi 4. stupnja: velika anehogena kolekcija tekućine (F) između soleusa (SM) i medijalnog gastroknemijusa (GM). Udaljenost između oznaka predstavlja 1 cm.

**Figure 3** Sonographic finding in 4<sup>th</sup> degree rupture: Large anechoic fluid collection (F), between soleus muscle (SM) and medial gastrocnemius muscle (MGM). Distance between marks represents 1 cm.

**Tablica 1.** Razlika u opsegu potkoljenice u proksimalnoj i distalnoj trećini bolesne i zdrave noge.**Table 1** Difference in proximal and distal third lower leg circumference between injured and healthy leg.

Razlika u opsegu (cm)	Proksimalna trećina Broj bolesnika (%)	Distalna trećina Broj bolesnika (%)
-1	3 (5 %)	1 (2 %)
0	14 (23 %)	26 (43 %)
+1	23 (39 %)	28 (46 %)
+2	17 (28 %)	4 (7 %)
+3	3 (5 %)	1 (2 %)
<b>Ukupno:</b>	<b>60 (100 %)</b>	<b>60 (100 %)</b>

Vidljiv hematoma na potkoljenici zabilježen je u samo 5 (8 %) bolesnika. Vidljiv ili palpabilni defekt mišića nije zabilježen tijekom pregleda. Tablica 1 prikazuje razliku u opsegu ozlijeđene i zdrave potkoljenice.

Jedanaest (18 %) bolesnika imalo je ograničenu gibljivost nožnog zgloba jakog stupnja i kretnje su izvodili samo u položaju dorzalne fleksije, bez mogućnosti da dosegnu nulti položaja stopala. Osamnaest (30 %) bolesnika imalo je ograničenju gibljivosti srednjeg stupnja i mogli su iz plantarne fleksije stopala doseći nulti položaj, a 31 (52 %) bolesnika imalo je ograničenu gibljivost lakog stupnja uz opseg pokreta stopala koji je uključivao i određen opseg dorzalne fleksije.

Ozljede su ultrazvučno klasificirane kao: 1. stupanj 27 (45 %), 2. stupanj 11 (18 %), 3. stupanj 19 (32 %) i 4. stupanj kod 3 (5 %) bolesnika. Medijalni dio mišićno-tetivnog spoja bio je zahvaćen kod 43 (72 %) bolesnika, srednji dio u 12 (20 %), a lateralni samo kod 5 (8 %) bolesnika. Bol prilikom pritiska sonde na mišićno-tetivni spoj bio je prisutan u svih 60 (100 %) bolesnika. Kod 3 (5 %) bolesnika velika kolekcija tekućine punktirana je iglom pod kontrolom ultrazvuka.

Nije nađena korelacija između stupnja ozljede mjerene ultrazvukom i:

- mehanizma ozljede ( $P = 0,52$ )
- fizičke aktivnosti ( $P = 0,069$ )
- stupnja bola za vrijeme ozljede ( $P = 0,53$ ) i za vrijeme pregleda ( $P = 0,68$ )
- razlike u opsegu potkoljenice u proksimalnom ( $P = 0,15$ ) i distalnom dijelu ( $P = 0,058$ )
- opsega pokreta u nožnom zglobo ( $P = 0,58$ )
- lokalizacije rupture na mišićno-tetivnom spoju ( $P = 0,07$ ).

Ultrazvučni pregled koristan je dijagnostički postupak kod bolesnika s rupturom medijalne glave gastroknemijusa (MGM) i trebao bi se koristiti za procjenu veličine ozljede u cilju individualne pripreme terapijskog protokola, jer kliničkim parametrima nije moguće procijeniti opseg rupture mišića.

#### RASPRAVA

Ova prospektivna studija temeljila se samo na jednom pitanju: postoji li povezanost između anamnestičkih podataka i kliničkog nalaza s ultrazvučnim nalazom kod bolesnika s rupturom MGM-a? U ovoj skupini bolesnika korelacija nije nađena. Istraživanje je potvrdilo da anamnestički podaci i klinički nalaz nisu bili korisni u procjeni opsega oštećenja tkiva, koje je bilo vidljivo na ultrazvučnom prikazu. Jasna razlika između različitih stupnjeva oštećenja mišićne strukture prema ultrazvučnoj klasifikaciji važna je radi prilagodbe načina liječenja.

Do sada je u literaturi objavljeno nekoliko klasifikacija rupture mišića, ali niti jedna se ne koristi kao standard<sup>15,16,24-26</sup>. Samo Bourgeoisova klasifikacija koristi mjerenje ozljede u centimetrima<sup>16</sup>. U istraživanju je korištena modificirana Bourgeoisova klasifikacija: 1. stupanj rupture označili smo kao distenziju mišićnih vlakana, koja se slikovno prikazuje kao edem distalnog mišićno-tetivnog spoja. Ultrazvukom vidljiv defekt mišićne strukture mjereno je i klasificiran kao drugi stupanj (< 2 cm) ili treći stupanj (> 2 cm). Mjere su prilagođene mjerama MGM-a, a slične vrijednosti ruptur nađene su tijekom kirurškog zbrinjavanja ozlijeđenog mišića<sup>32</sup>.

Četvrti stupanj ozlijede, ruptura s velikom kolekcijom tekućine između soleusa i medijalne glave gastroknemijusa (slika 3), dodan je u klasifikaciju jer kod ove skupine bolesnika postoji rizik od razvoja kompartment sindroma uzrokovanog povećanim volumenom u tkivu potkoljenice. U ovoj skupini bolesnika potrebno je mijenjati standardni protokol liječenja i evakuirati serozno-hemoragijski sadržaj, kako bi se smanjio povećan volumen u zatvorenom stražnjem površnom tkivno-fascijskom prostoru potkoljenice<sup>33,34</sup>.

Evakuacija serozne kolekcije rađena je punkcijom pod kontrolom ultrazvuka. U ispitanoj skupini bolesnika kolekcija tekućine bila je relativno rijetka i evidentirana je kod 3 (5 %) bolesnika. U literaturi incidencija pojave tekuće kolekcije varira i seže čak do 65 %<sup>3,21</sup>. Prema navodima u literaturi čini se da tekuća kolekcija nastaje kasnije, za vrijeme cijeljenja rupturiranog MGM-a, a obično je praćena pogoršanjem simptoma<sup>23</sup>.

Modificirana klasifikacija pogodna je i za prilagodbu terapijskog protokola. Kod ruptura 1. stupnja moguće je nastaviti dnevne aktivnosti, uz kontrolirane vježbe i izbjegavanje težih napora i kontaktnih sportova kroz otprilike 2 tjedna, uz vježbe istezanja i lokalnu terapiju koju treba provoditi duže vrijeme. Bolesnici s rupturama 2. stupnja mogu slijediti isti terapijski protokol tijekom 3 do 4 tjedna. Za bolesnike s rupturama 3. stupnja potrebno je određeno razdoblje mirovanja, otprilike 1 tjedan, nakon čega slijedi umjerna aktivnost i fizikalna terapija. Pojava sero-hemoragične tekuće kolekcije kod ozljeda 4. stupnja zahtijeva drenažu, koja se može učiniti ultrazvučno vođenom punkcijom. Nakon razdoblja mirovanja od 1 do 3 tjedna, uz kontrolne ultrazvučne preglede i regresije kolekcije, može se započeti s fizikalnom terapijom i opterećenjem.

Tipičan položaj ekstremiteta u trenutku ozljede i anamneza bili su ključni za postavljanje dijagnoze rupture MGM-a. Ultrazvučnim pregledom može se potvrditi klinička dijagnoza, izmjeriti stupanj oštećenja tkiva i klasificirati ozljeda, a time i prilagoditi terapijski pristup. Bol izazvan pritiskom ultrazvučne sonde na mjesto promijenjenog tkiva može biti pouzdan dijagnostički znak u bolesnika s rupturom MGM-a.

Ultrasonografija je dostupna dijagnostička metoda i mora biti korištena u daljnjem praćenju bolesnika i kontroli cijeljenja ozlijede, posebno ako postoji pogoršanje simptoma uzrokovano pojavom tekućine između soleusa i MGM-a. Pojava komplikacija tijekom liječenja, kao i dijagnostičke nedoumice, mogu se razlučiti ultrazvučnim pregledom<sup>3,5,14,17,23</sup>.

Prema tehnici pregleda opisanoj u literaturi, kao i iskustvu ispitivača, ultrazvučni pregled rupture MGM-a je jednostavan, a usporedba sa zdravom stranom pomaže u razlikovanju i najmanjih promjena u mišićno-tetivnom spoju. Važno je u potpunosti pregledati medijalnu granicu mišića gdje je ruptura najčešća. Ultrazvučni pregled traje 10 do 15 minuta<sup>14</sup>, stoji znatno manje nego magnetska rezonancija, što mu daje veliku prednost, naročito u zdravstvenim sustavima gdje su financijska sredstva ograničena<sup>20</sup>. Širenjem upotrebe ultrazvuka u kliničkoj praksi, ultrazvučni pregled kod bolesnika s kliničkom sumnjom na rupturu MGM-a trebao bi se uvrstiti u osnovni algoritam pregleda.

U ovoj skupini bolesnika pojava hematoma bila je vrlo rijetka (8 %), a nije zabilježen niti jedan bolesnik s palpabilnim defektom mišića, iako su ovi klinički znakovi opisani u literaturi<sup>1,2,7</sup>.

Ograničenje studije je nedostatak *zlatnog standarda* za usporedbu (kirurški nalaz ili MR), ali citati iz literature podržavaju stav da je ultrazvuk pouzdan u dijagnostici mišićnih ozljeda nastalih istezanjem<sup>3,6,13-20</sup>. U literaturi ne postoji znanstveni dokaz o metodama liječenja i njihovim učincima na ozljede mišića nastale istezanjem<sup>27,28,35</sup>, stoga bi buduća istraživanja u ovom području trebala uključiti korelaciju ultrazvučnog nalaza i individualno prilagođenog terapijskog protokola s brzinom oporavka, odnosno povratkom u punu aktivnost.

## ZAKLJUČAK

Inicijalna hipoteza je dokazana i rezultati ove studije pokazuju da je ultrazvuk korisna dijagnostička metoda za procjenu opsega ozljede kod ruptura MGM-a nastale istezanjem, što je potrebno za odabir individualnog terapijskog protokola.

## LITERATURA

1. Anouchi YS, Parker RD, Seitz WH Jr. Posterior compartment syndrome of the calf resulting from misdiagnosis of a rupture of the medial head of the gastrocnemius. *J Trauma* 1987;27:678-80.
2. Dürig M, Schuppisser JP, Gauer EF, Muller W. Spontaneous rupture of the gastrocnemius muscle. *Injury* 1977;9:143-5.
3. Delgado GJ, Chung CB, Lektrakul N, Azocar P, Botte MJ, Coria D et al. Tennis leg: clinical US study of 141 patients and anatomic investigation of four cadavers with MR imaging and US. *Radiology* 2002;224:112-9.
4. Fleiss DJ. Tennis calf or tennis leg. *Orthopedics* 1996;19:377.
5. Gilbert TJ Jr, Bullis BR, Griffiths HJ. Tennis calf or tennis leg. *Orthopedics* 1996;19:179,182,184.
6. Gaulrapp H. "Tennis leg": ultrasound differential diagnosis and follow-up. *Sportverletz Sportschaden* 1999;13:53-8.
7. Slawski DP. Deep venous thrombosis complicating rupture of the medial head of the gastrocnemius muscle. *J Orthop Trauma* 1994;8:263-4.
8. Jarolem KL, Wolinsky PR, Savenor A, Ben-Yishay A. Tennis leg leading to acute compartment syndrome. *Orthopedics* 1994;17:721-3.
9. McClure JG. Gastrocnemius musculotendinous rupture: a condition confused with thrombophlebitis. *South Med J* 1984;77:1143-5.
10. Russell GV, Pearsall AW, Caylor MT, Nimityongskul P. Acute compartment syndrome after rupture of the medial head of the gastrocnemius muscle. *South Med J* 2000;93:247-9.
11. Straehley D, Jones WW. Acute compartment syndrome (anterior, lateral and superficial posterior) following tear of the medial head of the gastrocnemius muscle. A case report. *Am J Sports Med* 1986;14:96-9.
12. Thennavan AS, Funk L, Volans AP. Acute compartment syndrome after muscle rupture in a non-athlete. *J Accid Emerg Med* 1999;16:377-8.
13. Aspelin P, Ekberg O, Thorsson O, Wilhelmsson M, Westlin N. Ultrasound examination of soft tissue injury of the lower limb in athletes. *Am J Sports Med* 1992; 20:601-3.
14. Bianchi S, Martinoli C, Abdelwahab IF, Derchi LE, Damiani S. Sonographic evaluation of tears of the gastrocnemius medial head ("Tennis leg"). *J Ultrasound Med* 1998;17:157-62.
15. Bianchi S, Martinoli C, Waser NP, Bianchi-Zamorani MP, Federici E, Fasel J. Central aponeurosis tears of the rectus femoris: sonographic findings. *Skeletal Radiol* 2002; 31:581-6.
16. Bourgeois JM, Wagner P, Harris A. Ultrasonographic evaluation of muscle injuries in sportsmen. *J Ultrasound Med* 1983;(Suppl 2);32.
17. Dessl A, Bodner G, Springer P, Rieger M, Bale R, Waldenberger P et al. Rupture of the Medial Gastrocnemius Muscle: Diagnosis by High Resolution Ultrasound. *Ultrasound Med* 1998;19:230-3.
18. Kim HJ, Ryu KN, Sung DW, Park YK. Correlation between sonographic and pathologic findings in muscle injury: experimental study in the rabbit. *J Ultrasound Med* 2002;21:1113-9.
19. Lee JC, Healy J. Sonography of lower limb muscle injury. *Am J Roentgenol* 2004;182:341-51.
20. Takebayashi S, Takasawa H, Banzai Y, Miki H, Sasaki R, Itoh Y et al. Sonographic findings in muscle strain injury: clinical and MR imaging correlation. *J Ultrasound Med* 1995;14:899-905.
21. Cicvarić T, Fučkar Ž, Ekl D, Šustić A, Miletić D, Tepšić N. The gastrocnemius muscle strains – classification of the injury. Abstracts of 6th European Trauma Congress 2004. *European Journal of Trauma* 2004;(Suppl 1):71.
22. Cicvarić T, Šustić A, Miletić D. The Role of Ultrasound in the Treatment of Gastrocnemius Muscle Strains. Abstracts of the 1st World Congress on Ultrasound in Emergency and Intensive Care, Milan, 2005. *Acad Emerg Med* 2006;13:359.
23. Guillodo Y, Botton E, Saraux A, Le Goff P. Effusion between the aponeuroses. *J Ultrasound Med* 1999;18: 860-1.
24. O'Donoghue DO. *Treatment of Injuries to Athletes*. Philadelphia: WB Saunders; 1984.
25. Ryan AJ. Quadriceps strain, rupture and charlie horse. *Med Sci Sports* 1969;1:1106-11.
26. Zarins B, Ciuollo JV. Acute muscle and tendon injuries in athletes. *Clin Sports Med* 1983;2:167-82.
27. Clanton TO, Coupe KJ. Hamstrings Strains in Athletes: Diagnosis and Treatment. *J Am Acad Orthop Surg* 1998;6: 237-48.
28. Nooan TJ, Garrett WE. Muscle strain injury: diagnosis and treatment. *J Am Acad Orthop Surg* 1999;7:262-9.
29. Ainsworth BE, Jacobs DR Jr, Leon AS. Validity and reliability of self-reported physical activity status: the Lipid Research Questionnaire. *Med Sci Sports Exerc* 1993; 1:92-8.
30. Scott J, Huskisson EC. Graphic representation of pain. *Pain* 1976;2:175-84.
31. El-Khoury GY, Brandser EA, Kathol MH, Tears DS, Callaghan JJ. Imaging of muscle injuries. *Skeletal Radiol* 1996;25:3-11.
32. Arner O, Lindholm A. What is tennis leg? *Acta Chir Scand* 1958;116:73-7.
33. Amendola A, Twaddle BC. Compartment Syndromes. In: Browner BD, Jupiter JB, Levine AM, Trafton PG (eds). *Skeletal Trauma 2<sup>nd</sup> ed*. Philadelphia: WB Saunders Company, 1998;365-89.
34. Cicvarić T. Ozljeđe mišića i tetiva. In: Šoša T, Sutlić Ž, Stanec Z, Tonković I (eds). *Kirurgija*. Zagreb: Naknada Ljevak, 2007;991-4.
35. Meesen R, Lievens P. The use of cryotherapy in sports injuries. *Sports Med* 1986;3:398-414.