

Operacijsko liječenje sindroma bolnih križa i lumboishijalgije

Ledić, Darko; Bajek, Goran; Kolbah, Barbara; Kovačević, Damir; Eškinja, Neven; Vukas, Duje; Stanković, Branislav; Giroto, Dean; Kolić, Zlatko

Source / Izvornik: **Medicina Fluminensis : Medicina Fluminensis, 2012, 48, 327 - 332**

Journal article, Published version

Rad u časopisu, Objavljena verzija rada (izdavačev PDF)

Permanent link / Trajna poveznica: <https://um.nsk.hr/um:nbn:hr:184:892139>

Rights / Prava: [In copyright](#)/[Zaštićeno autorskim pravom.](#)

Download date / Datum preuzimanja: **2024-11-09**



Repository / Repozitorij:

[Repository of the University of Rijeka, Faculty of Medicine - FMRI Repository](#)



Operacijsko liječenje sindroma bolnih križa i lumboishijalgije

Surgical treatment of lower back pain and pain radiating to the leg

Darko Ledić, Goran Bajek, Barbara Kolbah, Damir Kovačević, Neven Eškinja, Duje Vukas, Branislav Stanković, Dean Giroto, Zlatko Kolić

Klinika za neurokirurgiju,
KBC Rijeka, Rijeka

Prispjelo: 15. 1. 2012.
Prihvaćeno: 15. 4. 2012.

Sažetak. Uvod: U modernom društvu križobolja je jedan od najčešćih bolnih sindroma. Takvo stanje u pravilu je uzrokovano hernijacijom intervertebralnog diska. Cilj je ovog članka procijeniti dvije kirurške metode liječenja križobolje i lumboishijalgije – razrađenim klasičnim pristupom, to jest mikrodisektomijom, te isti taj pristup uz postavljanje proteze Barricaid™. **Bolesnici i metode:** Uključeni su bolesnici obaju spolova, starosti od 18 do 70 godina, koji do tada nisu operirali kralježnicu. Skupina bolesnika kojima se nije ugrađivala proteza sastoji se od 46 bolesnika srednje starosti $41,1 \pm 8,6$ godina. Skupina bolesnika kojima je ugrađena proteza Barricaid™ sastoji se od 30 bolesnika (16 muškaraca i 14 žena) srednje starosti $38,2 \pm 9,5$ godina. Svaki od tri klinička rezultata (VAS rezultat za bol u nogama, VAS rezultat za križobolju i ODI) i visina diska uspoređeni su među bolesnicima kojima je ugrađena proteza i bolesnicima kojima je učinjen klasični zahvat. **Rezultati:** Bolji rezultati postignuti su u skupini kojima je ugrađena proteza Barricaid™, specifično za VAS rezultat za bol u križima (97 % vs. 70 %, $P = 0,016$) i ODI (100 % vs. 87 %, $P = 0,08$). **Zaključci:** Naši rezultati ukazuju da je važno i operacijom, disektomijom, pokušati što povoljnije utjecati na ovaj multifaktorijski bolni sindrom, tj. da očuvanje visine diskalnog prostora smanjuje ubrzane degenerativne procese oboljelog kralježničkog segmenta i time osigurava povoljnije i dulje pozitivne učinke i na smanjenje bola, kao i na neurološke simptome.

Ključne riječi: Barricaid™, hernijacija diska, križobolja, lumboishijalgija, mikrodisektomija, ponovna hernijacija diska

Abstract. Introduction: Low back pain is one of the most common syndromes of the modern society. As a rule, this condition is caused by a herniated intervertebral disk. The aim of this article is to evaluate two surgical approaches to low back pain and pain radiating to the leg – a refined classical procedure, i.e. microdiscectomy, and the same procedure coupled with the implantation of a protetic device – Barricaid™. **Patients and methods:** Patients of both genders were included, with an age range of 18 to 70 years. The group of patients that underwent the classical approach consisted of 46 patients with the median age of $41,1 \pm 8,6$ years. The group of patients to whom Barricaid™ was implanted consisted of 30 patients (16 males and 14 females) with the median age of $38,2 \pm 9,5$ years. Each of the three clinical results (VAS for leg pain, VAS for back pain and ODI), and the disk height was compared between the two groups of patients. **Results:** Better results were achieved in the group with the Barricaid™ implants, specifically for the VAS back pain result (97 % vs. 70 %, $P = 0,016$) and ODI (100 % vs. 87 %, $P = 0,08$). **Conclusions:** Our results point to the fact that maintaining the disk space and height decreases the accelerated degenerative processes of the affected spinal segment and assures more long lasting positive effects on decreasing the pain as well as the neurological symptoms.

Key words: Barricaid™, disk herniation, low back pain, microdiscectomy, pain radiating to the leg, reherniation

Adresa za dopisivanje:
*Prof. dr. sc. Darko Ledić, dr. med.
Klinika za neurokirurgiju, KBC Rijeka
Krešimirova 42, 51 000 Rijeka
e-mail: darko.ledic@gmail.com

<http://hrcak.srce.hr/medicina>

UVOD

U modernom društvu križobolja je najčešći bolni sindrom mlađe i populacije srednjih godina, često u kombinaciji s ishijalgijom – širenjem boli u nogu. Takvo stanje u pravilu je uzrokovano hernijacijom intervertebralnog diska. Hernijacija intervertebralnog diska je stanje koje ne utječe samo na kralježnicu¹. Uzrok bolnog sindroma kod hernijacije diska je oštećenje fibroznog prstena koje omogućuje mekanoj sredini (*nucleus pulposus*)

Križobolja i lumboishijalgija su među najčešćim bolnim sindromima čije liječenje još uvijek nije jednoznačno definirano. Operacijsko liječenje je u dobro indiciranim slučajevima jedino uzročno i daje vrlo dobre rezultate. Prikazali smo rezultate tzv. klasične mikrodiskektomije i relativno nove metode sa zatvaranjem anularnog defekta intervertebralnog prostora.

da se ispuhči ili "iscuri", stvarajući tako kompresiju korijena živca. Križobolja uzrokovana hernijacijom intervertebralnog diska jedan je od najčešćih razloga onesposobljenosti radno sposobne populacije². Povijesno gledano, lumboishijalgija se liječila, i još uvijek se najčešće liječi, mirovanjem i nesteroidnim protuupalnim lijekovima, međutim, u slučajevima koji ne reagiraju na takav konzervativan tretman ili se često ponavljaju, već skoro stoljeće postoji kirurški pristup liječenju hernijacije diska. Rezultat kirurškog liječenja akutno je smanjivanje bola, ponajprije u nozi, ali također i u

križima, kao i neurološki oporavak. Lumbalna diskektomija, najčešće izvođen kirurški zahvat u liječenju hernijacije intervertebralnog diska, rezultira defektom u stijenci intervertebralnog diska³. Taj otvoreni defekt stvara mogućnost za ponovnu hernijaciju i progresivni gubitak u visini diska⁴. Postotak nezadovoljavajućih rezultata nakon diskektomije je između 5 % i 20 % (ponovna hernijacija je zabilježena u 5 -11 %), a gotovo u svim slučajevima dolazi do smanjenja visine diska⁴. Prema tome, ponovljena hernijacija glavni je uzrok neuspjeha kirurškog zahvata.

Cilj je ovog članka procijeniti dvije kirurške metode liječenja križobolje i lumboishijalgije – razrađenim klasičnim pristupom, to jest mikrodiskektomijom, te isti taj pristup uz postavljanje proteze čija je svrha spriječiti ponovnu hernijaciju.

Naprava koja je korištena u našoj studiji da bi pojačala prsten intervertebralnog diska zove se Barricaid™. Ona omogućuje direktnu rekonstrukciju prstena u području hernijacije. Ugrađuje se između prstena i nukleusa koji je zaostao nakon diskektomije, u nastojanju da stvori čvrst a fleksibilan zid, koji mehanički zatvara defekt na prstenu.

BOLESNICI I METODE

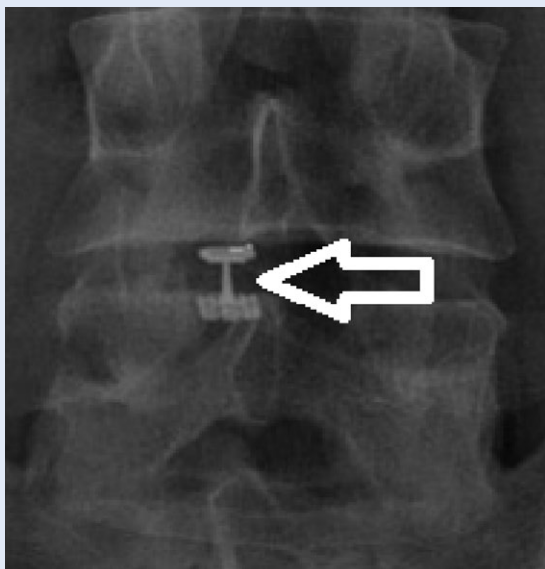
Bolesnici uključeni u studiju imali su posteriornu ili posteriolateralnu hernijaciju diska na jednoj ili dvije razine između L1 i S1, te neuralnu kompresiju potvrđenu CT-om i/ili MRI-om⁵.

Uključeni su bolesnici obaju spolova, starosti od 18 do 70 godina, koji do tada nisu operirali kralježnicu (tablica 1). Skupina bolesnika kojima se

Tablica 1. Bolesnici i karakteristike diska
Table 1 Patients and disc characteristics

		Kontrolna skupina	Barricaid™ skupina	P-vrijednost*
Bolesnici	Ukupno	46	30	n/a
	Odnos muškarci : žene	1,6 : 1,0	1,1 : 1,0	0,339
	Starost (u godinama)	41.1 8.6	38.2 9.5	0,1838
BMI		26.2 3.1	26.8 2.8	0,4233
Operirani nivo	L3-4	2	0	0,553
	L4-5	24	19	
	L5-S1	20	12	
Veličina defekta (mm ²)		48,9 ± 11,0	51,0 ± 8,3	0,3739
Odstranjen nukleus (cc)		2,2 ± 1,1	1,3 ± 0,8	< 0,001
Predoperativna visina diska (mm)		8,3 ± 1,3	8,6 ± 1,7	0,3931

*"Fisher's Exact Test" za kategoričke varijable. "Unpaired t-test" za numerička mjerenja.



Slika 1. Barricaid® proteza (Therapeutics, Woburn, MA) *in situ* (strelica) jednu godinu nakon ugradnje (ovdje prikazano u AP projekciji)

Figure 1 Barricaid® prosthesis (Therapeutics, Woburn, MA) *in situ* (arrow) one year after implantation (shown in AP projection)

nije ugrađivala proteza sastoji se od 46 bolesnika srednje starost od 41 godine (32 – 50 godina). Skupina bolesnika kojima je ugrađena proteza Barricaid™ sastoji se od 30 bolesnika (16 muškaraca i 14 žena) srednje starosti 37 godina (27 – 55 godina). Kriterij uključivanja je, osim neurološke i radiološke obrade, najmanje 6 tjedana konzervativne terapije bez uspjeha. Psihosocijalna, mentalna i fizička mogućnost pridržavanja kliničkom protokolu određena je uz korištenje "Oswestry Disability Indexa" (ODI)⁶ u najmanjoj vrijednosti od 40/100 na početku studije. Križobolja i/ili bol u nozi s ili bez neurogenih klaudikacija potvrđena je vizualno-analognom ljestvicom (VAS) te je korištena kao dodatni kriterij uključivanja.

Kontrolni pregledi učinjeni su 6 tjedana nakon operacije, te 3, 6, 9, 12 i 24 mjeseca nakon operacije. Rezultat se mjerio na sljedeći način: percepcija križobolje i bola u nozi određeni su koristeći vizualno-analognu ljestvicu (VAS), ODI, uz funkcionalne rendgenske slike, MRI i CT-snimanja, kako bi se odredila stabilnost implantata kroz vrijeme (slika 1).

Za statističku obradu podataka korišteni su Wilcoxon Rank-sum test, Fisher's Exact test i Unpaired t-test.

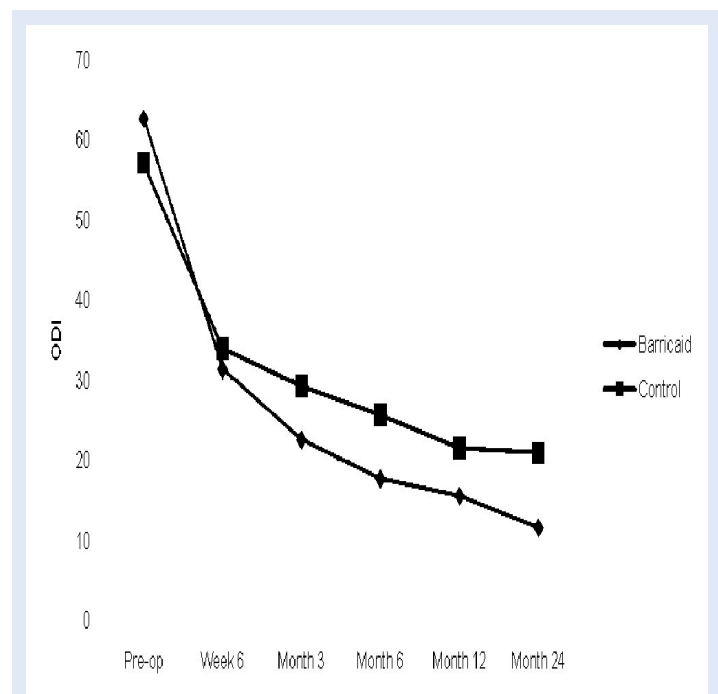
REZULTATI

Svi zahvati su uspješno izvršeni. Nije bilo komplikacija, a oporavak je bio bez posebnih događanja u svim slučajevima. Svi su bolesnici otpušteni iz bolnice unutar očekivanih vremenskih odrednica nakon kirurškog zahvata.

Na svim predviđenim kontrolnim pregledima bilo je 29 bolesnika kojima je ugrađena proteza Barricaid™. Preostali bolesnik se nakon pregleda 12 mjeseci nakon operacije više nije javio. 24 mjeseca od operacije podaci o kliničkom statusu bili su dostupni za 23 bolesnika iz kontrolne skupine, a podaci o održanosti visine intravertebralnog diska bili su dostupni za 24 bolesnika iz kontrolne skupine.

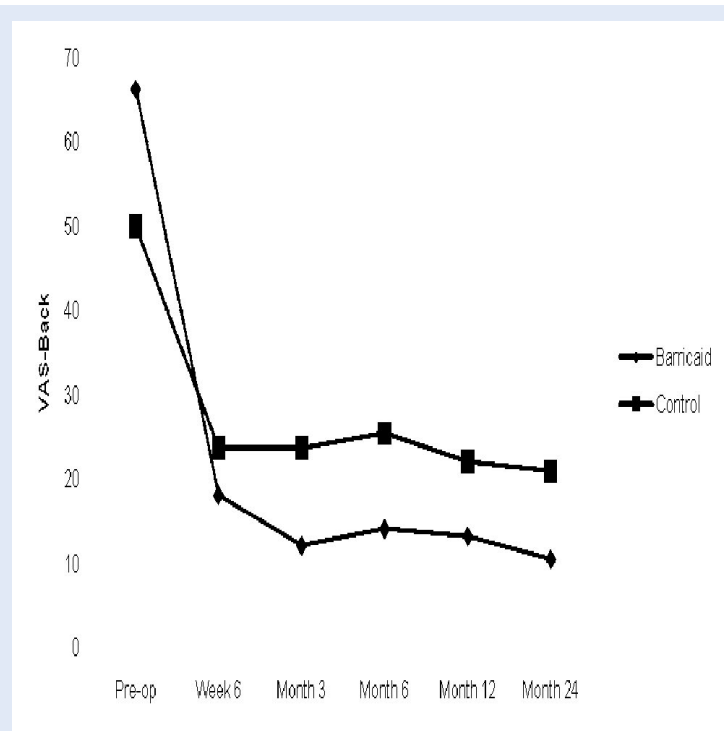
Niti kod jednog od 30 bolesnika s ugrađenom protezom nije došlo do ponovne hernijacije. Postotak simptomatske ponovne hernijacije u kontrolnoj skupini je 6,5 % (3 od 46 bolesnika) nakon dvije godine od operacije.

Prosječni VAS i ODI za obje skupine prikazani su u tablicama 2 i 4. U skupini kojoj je ugrađena proteza VAS rezultat je na ipsilateralnoj nozi smanjen (slika 2) (8,9 prema 18,3, $P = 0,01$, tablica 4), te

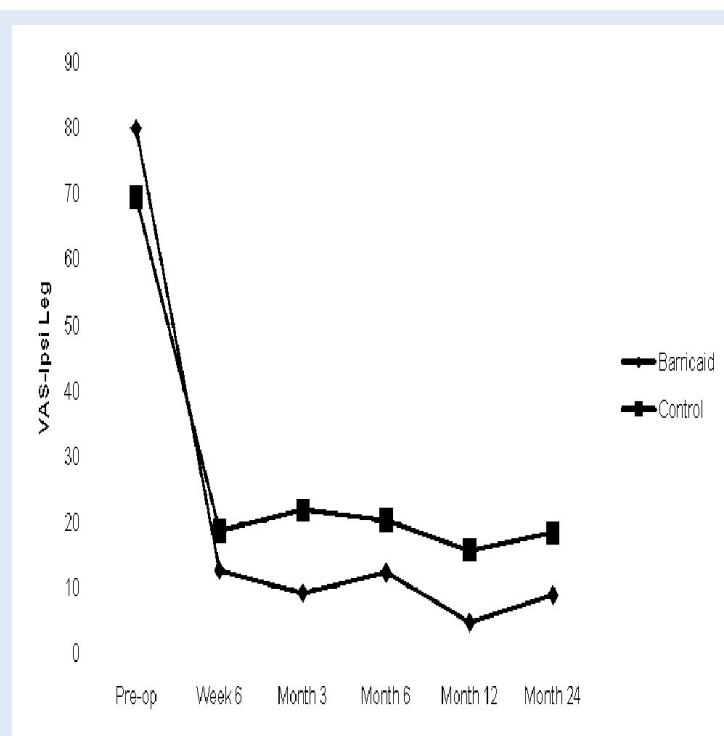


Slika 2. Percepcija bola u ipsilateralnoj nozi koristeći vizualno-analognu ljestvicu (VAS)

Figure 2 Perception of pain in ipsilateral leg using VAS



Slika 3. Razvoj "Oswestry Disability Indexa"
Figure 3 Development of "Oswestry Disability Index"



Slika 4. Percepcija križobolje uz korištenje vizualno-analogne ljestvice (VAS)
Figure 4 Perception of back pain using VAS

postoji trend smanjenja ODI-ja u skupini s ugrađenom protezom (11,6 prema 20,9, $P = 0,069$) (tablica 2, slika 3). Prosječni rezultati VAS-a za križbolju manji su u skupini s protezom, iako ne statistički značajno ($P = 0,1257$) (tablica 3, slika 4).

Svaki od tri klinička rezultata (rezultat VAS-a za bol u nogama, rezultat VAS-a za križbolju i ODI) te visina diska (slika 5) uspoređena je između bolesnika kojima je ugrađena proteza I bolesnika kojima je učinjen klasični zahvat. Bolji rezultati su postignuti u skupini bolesnika kojima je ugrađena proteza Barricaid™, specifično za rezultat VAS-a za bol u križima (97 % vs. 70 %, $P = 0,016$) i ODI (100 % vs. 87 %, $P = 0,08$).

RASPRAVA

Naši rezultati ukazuju na dobre učinke operacijskog liječenja diskalne hernije, nešto bolje kod skupine s ugradnjom proteze.

Agresivno uklanjanje tkiva diska kontroverzno utječe na rehernijaciju. Iako je moguće da smanji postotak rehernijacije, može se očekivati i daljnja destabilizacija segmenta koja rezultira progresivnom križboljom. Kod diskova s većim gubitkom materijala i volumena zbog same hernije, kao i zbog operativnog zahvata, može se očekivati ubrzani gubitak visine diska, što rezultira spondilotičkim promjenama segmenta i pojačavanjem križbolje^{4,11}. Cinotti i suradnici ponudili su logično objašnjenje po kojem incizija prstena prilikom kirurškog zahvata stvara "locus minoris resistentiae" – "slabu točku" za prolaps, naročito prilikom sportskih aktivnosti ili napora kao što je dizanje teških predmeta⁸⁻⁹.

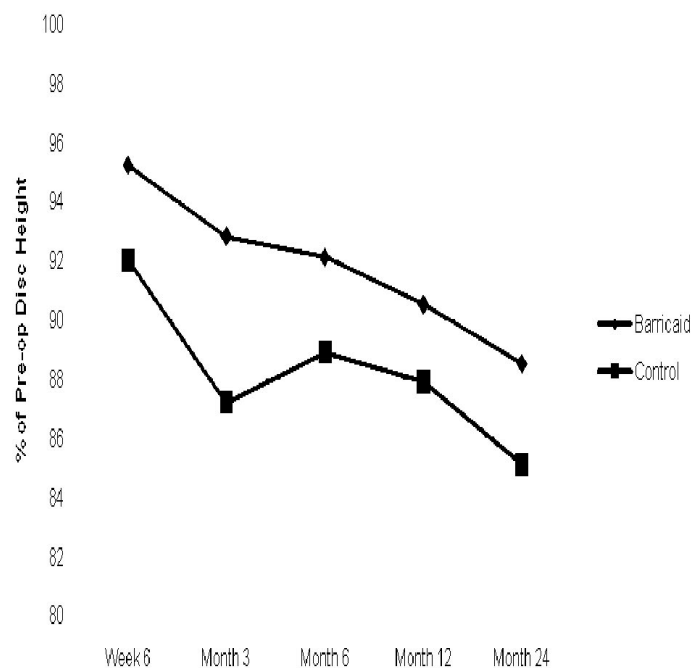
Konvencionalna diskektomija kao kirurški zahvat za ponavljajuću lumbalnu hernijaciju diska pokazala je zadovoljavajuće rezultate u kratkoročnom smanjivanju lumboishijalgije. Ovakvi rezultati se kod velikog broja bolesnika kroz vrijeme pogoršavaju. Neke studije pokazuju da je postotak ponovne operacije unutar 10 godina 25 %, sa srednjim vremenom do ponovne operacije od 24 mjeseca¹¹. Faktori rizika za primarne hernijacije intervertebralnog diska su izloženost ponovljenom dizanju teških predmeta, izloženost vibracijama, konstitucionalna slabost tkiva prstena i pušenje⁷. Izolirana trauma i ozljede nemaju važnu ulogu u etio-

logiji hernije intervertebralnog diska; takva etiologija pripisuje se tek kod 0,2 % do 10,7 % odraslih osoba s dokumentiranom hernijacijom diska⁶.

ZAKLJUČCI

Zlatni standard liječenja svake križobolje, pa i lumboishijalgije, u početku jest konzervativna terapija, dakle mirovanje i medikamentozna terapija s nastavkom rehabilitacijskih mjera po smirivanju akutne faze bolesti. Ipak, kod upornih bolova i smetnji, posebno s ishijalgičnom komponentom, kao i kod svakog ponavljanja tegoba, sve češće valja razmatrati operacijsko liječenje kao opciju koja nudi brže i kvalitetnije, uzročno liječenje ovog čestog bolnog sindroma.

Naši rezultati ukazuju da je važno i operacijom, diskektomijom, pokušati što povoljnije utjecati na ovaj multifaktorijski bolni sindrom, tj. da očuvanje visine diskalnog prostora smanjuje ubrzane degenerativne procese oboljelog kralježničnog segmenta i time osigurava povoljnije i dulje pozitivne učinke i utječe na smanjenje bola, kao i na neurološke simptome.



Slika 5. Održavanje visine diska

Figure 5 Maintaining the height of the disc

Tablica 2. Oswestry Disability Indeks

Table 2 Oswestry Disability Index

	Kontrolna skupina		Barricaid™ skupina		P-vrijednost *
	Srednja vrijednost	SD	Srednja vrijednost	SD	
Predoperativno	57,1	12,8	62,7	13,7	0,0519
6 tjedana	34,0	15,0	31,4	14,6	0,6305
3 mjeseca	29,3	13,0	22,6	10,9	0,0452
6 mjeseci	25,7	15,9	17,7	11,5	0,0424
12 mjeseci	21,5	14,6	15,6	12,2	0,0973
24 mjeseca	20,9	17,4	11,6	10,4	0,0687

* Wilcoxon Rank-sum

Tablica 3. Vizualno-analogna ljestvica (VAS) – leđa

Table 3 Visual-analog scale (VAS) – back

	Kontrolna skupina		Barricaid™ skupina		P-vrijednost *
	Srednja vrijednost	SD	Srednja vrijednost	SD	
Predoperativno	50,0	23,5	66,3	16,6	0,0012
6 tjedana	23,7	17,7	18,1	18,0	0,0917
3 mjeseca	23,7	22,1	12,1	11,1	0,0334
6 mjeseci	25,4	23,1	14,1	11,6	0,0896
12 mjeseci	22,1	22,9	13,2	15,9	0,1008
24 mjeseca	20,9	22,7	10,5	19,5	0,1257

* Wilcoxon Rank-sum

Tablica 4. Vizualno-analogni ljestvica (VAS) – ipsilateralna noga**Table 4** Visual-analog scale (VAS) – ipsilateral foot

	Kontrolna skupina		Barricaid™ skupina		P-vrijednost *
	Srednja vrijednost	SD	Srednja vrijednost	SD	
Predoperativno	69,3	17,1	79,8	12,8	0,0045
6 tjedana	18,7	18,9	12,7	18,4	0,0945
3 mjeseca	21,8	24,1	9,2	15,0	0,0120
6 mjeseci	20,3	24,1	12,3	19,3	0,1714
12 mjeseci	15,7	18,2	4,7	8,1	0,0083
24 mjeseca	18,3	18,5	8,9	20,1	0,0100

* Wilcoxon Rank-sum

Tablica 5. Održavanje visine diska (% predoperativne visine diska)**Table 5** Maintenance of disc height (% percentage of preoperative disc height)

	Kontrolna skupina		Barricaid™ skupina		P-vrijednost *
	Srednja vrijednost	SD	Srednja vrijednost	SD	
Predoperativno	92,0	9,4	95,2	9,3	0,2513
6 tjedana	87,2	7,6	92,8	9,2	0,0109
3 mjeseca	88,9	6,9	92,1	9,3	0,1465
6 mjeseci	87,9	9,4	90,5	9,0	0,2750
12 mjeseci	85,1	10,5	88,5	8,5	0,2092
24 mjeseca	92,0	9,4	95,2	9,3	0,2513

*Unpaired t-test

LITERATURA

- Gamradt SC, Wang JC. Lumbar disc arthroplasty. *Spine J* 2005;5:95-103.
- Gregory DS, Seto CK, Wortley GC, Shugart CM. Acute lumbar disk pain: navigating evaluation and treatment choices. *Am Fam Physician* 2008;78:835-42.
- Obray RW, Filice RW, Beall DP. MR imaging and osseous spinal intervention and intervertebral disk intervention. *Magn Reson Imaging Clin N Am* 2007;15:257-71, vii.
- Haden N, Latimer M, Seeley HM, Laing RJ. Loss of intervertebral disc height after anterior cervical discectomy. *Br J Neurosurg* 2005;19:469-74.
- Mascarenhas AA, Thomas I, Sharma G, Cherian JJ. Clinical and radiological instability following standard fenestration discectomy. *Indian J Orthop* 2003;43:347-51.
- Harrop JS, Hunt GE Jr, Vaccaro AR. Conus medullaris and cauda equina syndrome as a result of traumatic injuries: management principles. *Neurosurg Focus* 2004;6:e4.
- Bernard TN. Jr. Repeat lumbar spine surgery. Factors influencing outcome. *Spine (Phila Pa 1976)* 1993;18:2196-200.
- Cinotti G, Gumina S, Giannicola G, Postacchini F. Contralateral recurrent lumbar disc herniation. Results of discectomy compared with those in primary herniation. *Spine (Phila Pa 1976)* 1999;24:800-6.
- Dimitriadis AT, Papagelopoulos PJ, Smith FW, Mavrogenis AF, Pope MH, Karantanas AH et al. Intervertebral Disc Changes after 1 h of Running: a Study on Athletes. *J Int Med Res* 2011;38:569-79.
- Suk KS, Lee HM, Moon SH, Kim NH. Recurrent Lumbar Disc Herniation: Results of Operative Management. *Spine (Phila Pa 1976)* 2001;26:672-6.
- Sharif-Alhoseini M, Rahimi-Movaghgar V. Surgical treatment of discogenic sciatica. *Neurosciences (Riyadh)* 2011;16:10-7.