

Terapijske injekcije lokalnih anestetika u liječenju bola

Kolbah, Barbara; Gavranić, Ana; Šimić, Hrvoje; Vukas, Duje; Stanković, Branislav; Bajek, Goran; Ledić, Darko; Giroto, Dean; Eškinja, Neven; Kolić, Zlatko

Source / Izvornik: **Medicina Fluminensis : Medicina Fluminensis, 2012, 48, 313 - 319**

Journal article, Published version

Rad u časopisu, Objavljena verzija rada (izdavačev PDF)

Permanent link / Trajna poveznica: <https://urn.nsk.hr/urn:nbn:hr:184:924670>

Rights / Prava: [In copyright](#) / [Zaštićeno autorskim pravom.](#)

Download date / Datum preuzimanja: **2025-01-26**



Repository / Repozitorij:

[Repository of the University of Rijeka, Faculty of Medicine - FMRI Repository](#)



Terapijske injekcije lokalnih anestetika u liječenju bola

Therapeutic injections of local anesthetics in pain management

Barbara Kolbah*, Ana Gavranić, Hrvoje Šimić, Duje Vukas, Branislav Stanković, Goran Bajek, Darko Ledić, Dean Giroto, Neven Eškinja, Zlatko Kolić

Sažetak. Bol je sveprisutna tegoba i gotovo nema medicinske grane u kojoj se ne pojavljuje kao jedan od glavnih simptoma, ili kao znak pogoršanja i napredovanja bolesti, ili pak kao komplikacija terapije. Uklanjanje bola stoga je jedan od glavnih zadataka liječenja, bilo ono kurativno ili simptomatsko. Terapijske injekcije lokalnih anestetika u liječenju bola mogu koristiti bolesniku time što duže ostaje vanjski bolesnik, bez potrebe za hospitalizacijom, omogućuju mu provođenje fizikalne terapije, smanjuju potrebu za peroralnim analgeticima te odgađaju potencijalni kirurški zahvat. Ovaj članak donosi pregled osnovnih tehnika i indikacija za primjenu terapijskih injekcija lokalnih anestetika u liječenju bola.

Ključne riječi: injekcijska terapija, liječenje bola, lokalni anestetici, multimodalni pristup

Abstract. Pain is an omnipresent symptom in medicine. There is hardly a branch in which it does not appear as one of the main symptoms, the effect of disease advancement, a sign of deterioration or as a complication of therapy. The removal of pain is one of the main tasks of treatment, whether it is curative or symptomatic. Therapeutic injections of local anesthetics in pain management can help keep a patient an outpatient for longer, they can facilitate physical therapy, decrease the need for peroral analgetics and delay a potential surgical procedure. This article presents a review of the basic technique and several indications for the application of therapeutic injections of local anesthetics in the treatment of pain.

Key words: injection therapy, local anesthetic, multimodal approach, pain management

Klinika za neurokirurgiju,
KBC Rijeka, Rijeka

Prispjelo: 10. 1. 2012.
Prihvaćeno: 10. 5. 2012.

Adresa za dopisivanje:

*Barbara Kolbah, dr. med.
Klinika za neurokirurgiju, KBC Rijeka
Krešimirova 42, 51 000 Rijeka
e-mail: barbara.kolbah@gmail.com

<http://hrcak.srce.hr/medicina>

UVOD

Bol je u medicini sveprisutna tegoba i gotovo nema grane u kojoj se ne pojavljuje kao jedan od glavnih simptoma, posljedica uznapredovanja bolesti, znak pogoršanja, čak i kao komplikacija terapije. Uklanjanje bola stoga je jedan od glavnih zadataka liječenja, bilo ono kurativno ili simptomatsko. Cilj ovog preglednog članka je prikazati korištenje terapijskih injekcija lokalnih anestetika u liječenju akutnog i kroničnog bola.

Različiti bolni sindromi koji prate određena klinička stanja koja se susreću u redovitoj kliničkoj praksi mogu se dosta djelotvorno liječiti primjenom lokalnih anestetika. Primjena ovih neuobičajenih kliničkih postupaka kliničarima pruža dodatnu opciju za primjenu analgetske terapije, uz uobičajene peroralne i parenteralne (intramuskularne) injekcije. Ovaj rad detaljno opisuje primjenu navedenih postupaka.

Pristup liječenju bola temeljno se može podijeliti u četiri kategorije¹:

1. liječenje bola na mjestu nastajanja
2. liječenje bola uz putove provođenja
3. liječenje bola na mjestu percepcije
4. liječenje bola na mjestu sekundarnog učinka.

Korištenje terapijskih injekcija spada u područje refleksne terapije – stimulacija se događa izvan mjesta nastajanja bola, ali na njega djeluje refleksno. U refleksne terapije također se ubrajaju razne manualne tehnike, akupunktura te fizikalna i balneoterapija.

Terapijske injekcije lokalnih anestetika u liječenju bola mogu koristiti bolesniku time što duže ostaje vanjski bolesnik, bez potrebe za hospitalizacijom, omogućuju mu provođenje fizikalne terapije, smanjuju potrebu za peroralnim analgeticima te odgađaju potencijalni kirurški zahvat². Najčešće se koriste uz druge modalitete liječenja bola, kao što su fizikalna terapija, akupunktura i slično. Njihovim sinergijskim djelovanjem olakšava se provođenje svakog od pojedinih modaliteta te postiže bolji ishod kod bolesnika³. Bolni sindromi, naročito kada su kroničnog trajanja, često su kompleksni, pa se stoga i prilikom njihova liječenja bolesniku mora pristupiti s više strana.

PERCEPCIJA BOLA

Bol nije zaseban osjet, već pojačan intenzitet drugih osjetila, poput dodira, pritiska, topline i položaja⁴. Služi nam kao obavijest i upozorenje na ozljedu, već nastalu ili u nastajanju. Percepcija bola i nocicepcija nisu istoznačne. Nociceptori su posebni receptori u većini perifernih organa koji se aktiviraju pri ozljeđivanju tih organa u kojima se nalaze, ali njihova aktivacija ne znači nužno da će doći i do osjeta bola. Različiti ljudi različito reaguju na bolne podražaje – njihova percepcija bola je različita. Prema tome, liječenje bola mora biti individualizirano.

Osim podjele na akutni, perzistirajući i kronični bol, koji je relativno arbitraran, bol se dijeli i na nociceptivni i neurogeni bol. Nociceptivni bol rezultat je aktivacije spomenutih receptora pri ozljeđivanju tkiva, odnosno rezultat upalne promjene nastale zbog ozljede. Primjeri nociceptivnog bola su bol pri uganuću zgloba, bol uzrokovan artritisom ili pak bol zbog tumora koji invadira meka tkiva. Neurogeni bol nastaje pri direktnoj ozljedi živaca perifernog i centralnog živčanog sustava. Primjeri neurogenog bola su kompleksni regionalni bolni sindrom, postherpetička neuralgija i fantomski bol u amputiranom ekstremitetu.

Bolni podražaji u periferiji aktiviraju nekoliko vrsta živčanih završetaka nociceptivnih neurona, od kojih su najvažniji termalni, mehanički i polimodalni. Termalni i mehanički neuroni, koji se aktiviraju pri temperaturama manjim od 5 °C i višim od 45 °C te intenzivnom pritisku, imaju mijelinirane Ad aksone, koji impuls provode od 5 – 30 m/s. S druge strane, polimodalni nociceptori imaju nemijelinizirane C-aksone koji impuls provode brzinama manjim od 1 m/s, a aktiviraju ih kemijski, toplinski (toplo i hladno) i mehanički podražaji visokog intenziteta. U unutarnjim organima nalaze se tihi receptori, čiji se prag podražljivosti smanjuje u prisutnosti upale i raznih kemijskih promjena – njihova aktivacija može pridonijeti patološkim bolnim sindromima.

METODE APLIKACIJE TERAPIJSKIH INJEKCIJA

Metode aplikacije lokalnih anestetika u liječenju bola mogu se podijeliti na četiri pristupa:

1. segmentalna terapija

2. lokalna terapija
3. specijalna lokalna terapija
4. blokiranje provodnih putova.

Segmentalna terapija temelji se na činjenici da svaki segment leđne moždine korelira s određenim dermatomom, miotomom i sklerotomom. Stoga je važno imati na umu da se podrijetlo prenesenog bola iz određenih unutarnjih organa također može odrediti po razvojnom pripadanju određenom segmentu, te se segmentalnom terapijom može utjecati i na te unutarnje organe.

Lokalna terapija odnosi se na apliciranje anestetika izravno na mjesto bola, primjerice terapijske injekcije u hvatišta mišića ili intraartikularno.

Specijalna lokalna terapija (terapija preklapajućih polja) odnosi se na slučajeve kada se bol iz žarišta prenosi na relativno udaljeno mjesto bez jasnih neuralnih poveznica. Tada se djelovanjem lokalnih injekcija na mjestu uzroka smanjuje bol na udaljenom mjestu. Primjeri takvog bola su kronični tonzilitis i zubobolja, ali može biti uzrokovan i kirurškim ožiljcima i slično.

Blokiranjem provodnih putova zaustavlja se provođenje bola iz periferije u SŽS i prema tome i percepcija bola. Iako su neuralne blokade najčešće terapijske, mogu se koristiti i u dijagnostičke, prognostičke i profilaktičke svrhe⁵.

TEHNIKA TERAPIJE LOKALNIM ANESTETICIMA

Prije započinjanja ovog načina liječenja bola, nužno je prisjetiti se i slijediti nekoliko važnih pravila. Budući da ovaj modalitet liječenja bola uključuje injekcije – znači relativno agresivan način aplikacije lijeka – važno je da bolesnik zna što će mu se raditi, što od toga može očekivati, te da on, nakon što je u potpunosti informiran, na taj opisani postupak i pristaje.

Koža svakog čovjeka je potencijalni izvor infekcije. Narušavanje integriteta kože može uzrokovati infekciju, što je i najčešća komplikacija pri terapiji bola injekcijama lokalnih anestetika – što zbog izvora zaraze na samoj koži, što zbog nedovoljne sterilnosti ili nepravilnog rukovanja anestheticima, iglama i drugim instrumentarijem potrebnim za ovu terapiju⁶. I dok sav instrumentarij i lijekovi moraju biti sterilni, koža se ne može sterilizirati, već samo dezinficirati. Pri ubadanju igle kroz kožu u

dublje se slojeve unosi cilindar epidermisa – on je najčešći nosilac infekcije. Da bi se to izbjeglo, primjenjuje se tehnika subkutanog izbacivanja tog cilindra tako da se, dok smo vrhom igle prošli samu kožu u subkutanom dijelu, laganim potiskom izbaci i ostavi taj cilindar, te se igla dalje uvodi u mišić. Također, ubadanjem igle kroz kožu koja je nategnuta, stvara se znatno manji cilindar¹.

Prije injiciranja anestetika na željeno mjesto ne smije se nikada zaboraviti aspirirati – direktna injekcija lokalnih anestetika u krvožilni sustav znatno povećava mogućnost neželjenih djelovanja lijekova.

Djelotvornost injekcije lokalnog anestetika ne ovisi toliko o dozi anestetika, koliko o točnom pozicioniranju istog¹.

Kontraindikacije injekcijskoj terapiji lokanim anestheticima uključuju preosjetljivost na anestetik, poremećaje koagulacije, poremećaje provodnog sustava srca, infekcije na mjestu injekcije ili blizu njega.

Pri apliciranju injekcijske terapije na lokalizacijama koje su dublje, ili ako je mogućnost oštećivanja okolnih struktura pojačana, može se koristiti rendgen ili fluoroskopija. Tada, naravno, treba obratiti pažnju na količinu zračenja liječnika i bolesnika. Korištenje fluoroskopije otvara mogućnost za preciznije apliciranje terapije, naročito u području kralježnice⁵. Pri pisanju ovog članka naglasak je stavljen na one indikacije i lokalizacije koje ne zahtijevaju radiološko navođenje.

Osim lokalnih anestetika, u injekcijsku terapiju može se uključiti i druge supstancije, naročito kortikosteroide⁷. Tada treba obratiti pažnju na glikemijski status bolesnika.

Lokalni anestetici

Lokalni anestetici razlikuju se po kemijskoj strukturi, dužini djelovanja, jačini, ali i toksičnosti. Neki lokalni anestetici nabrojani su u tablici 1¹.

Nuspojave lokalnih anestetika su alergijske reakcije (lokalne ili sistemske), te toksične reakcije kardiovaskularnog sustava i SŽS-a.

Primjeri primjene injekcija lokalnih anestetika u liječenju bola:

1. Temporalne i parijetalne glavobolje

Pri odabiru bolesnika za liječenje injekcijskom terapijom važno je diferencijalno dijagnostički utvr-

Tablica 1. Lokalni anestetici i vrijeme njihova djelovanja**Table 1** Local anesthetics and duration of their action

Lokalni anestetik	Vrijeme djelovanja
Procain	do 45 min
Prilocain	2 – 3 h
Lidocain	2 – 4 h
Mepivacain	2 – 4 h
Bupivacain	6 – 12 h

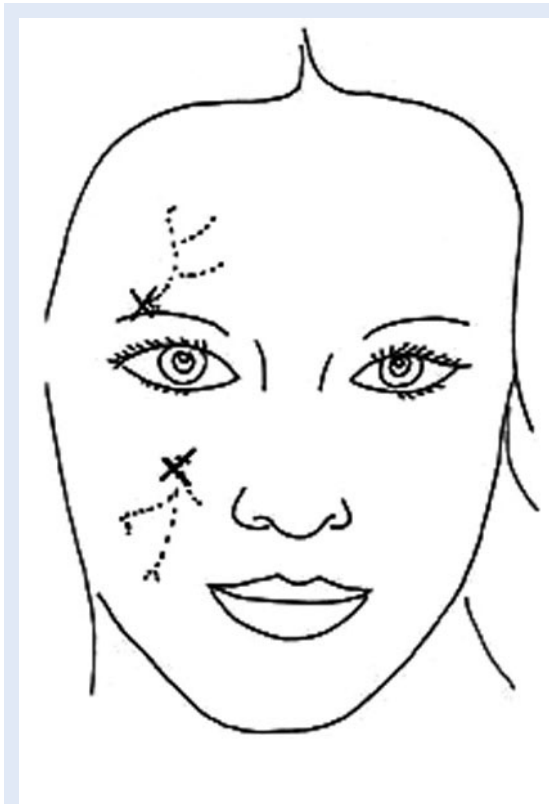
diti da se ovdje ne radi o poremećajima temporo-mandibularnog zgloba, prenesenog bola zbog poremećaja na razini pluća, srca i perikarda, hipotenzijskim ili hipertenzijskim glavoboljama te poremećajima pilorusa i tankog crijeva. Injicira se lokalni anestetik na 3 ili 4 mjesta, kako je prikazano na slici 1, ukupno 2 – 3 ml. Moguća komplikacija je ozljeda temporalne arterije. Ova terapija može se primjenjivati 2 – 3 puta na tjedan.

2. Supraorbitalni i infraorbitalni živac

Ovim pristupom može se djelovati na bol uzrokovani kroničnim upalima frontalnih, paranasalnih i maksilarnih sinusa. Mogući diferencijalno dijagnostički uzroci na koje treba obratiti pažnju su glaukom i retrobulbarni poremećaji, posebno tumori. Lokalni anestetik se injicira kod mjesta izlaska živca iz kosti (slika 2), do 0,5 ml. Zbog blizine vaskularnih struktura, važno je aspirirati prije aplikacije anestetika. Ova terapija primjenjuje se jednom tjedno, ne duže od 8 tjedana.

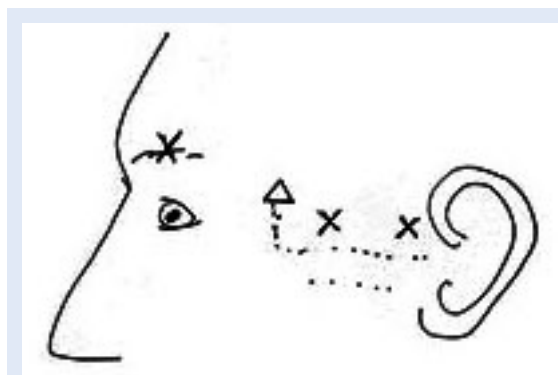
3. Nespecifični bol u vratu

Ovo je pristup za bol u stražnjem dijelu vratne kralježnice koji nema maksimalnu točku i ne odnosi se na specifičnu muskulaturu, često praćen preosjetljivošću kože na dodir. Takav bol pojačava



Slika 2. Supraorbitalni i infraorbitalni živac
X – mjesto uboda

Figure 2 Supraorbital and infraorbital nerve



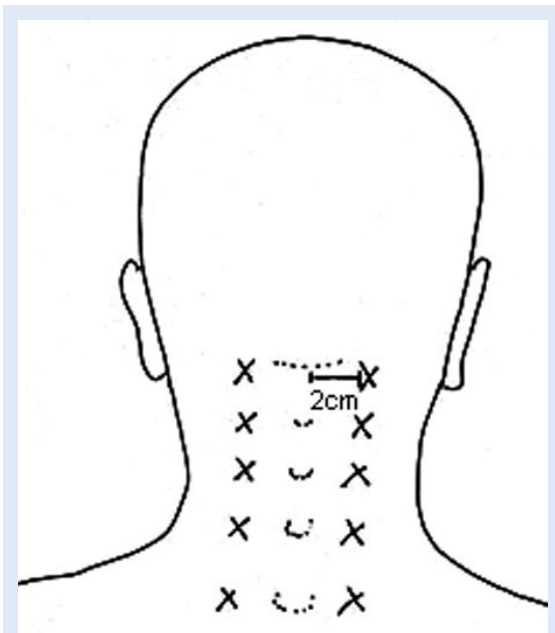
Slika 1. Temporalne i parijetalne glavobolje
X – mjesto uboda; Δ – dodatno mjesto uboda

Figure 1 Temporal and parietal headaches

se pri otporu, aktivnoj fleksiji te pri pasivnoj fleksiji. Diferencijalno dijagnostički treba isključiti artrozu malih zglobova vratne kralježnice, mijalgiju dubokih vratnih ekstenzora i interspinoznu neoartrozu. Injicira se u točke kao što je označeno na slici 3, vertikalno ubadajući iglu na dubinu od 1 – 2 cm, te se pri svakom ubodu injicira 0,5 ml anestetika. Ova terapija primjenjuje se jednom do dva puta tjedno.

4. Supraskapularni živac

Ovaj pristup koristi se kod kroničnog bolnog sindroma leđa, akromioklavikularnog zgloba i subakromijalnog područja koji ne reagiraju na drugu

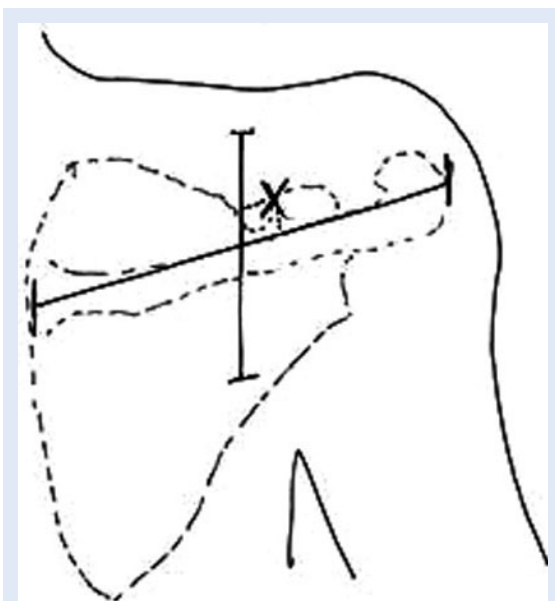


Slika 3. Nespecifični bol u vratu

X – mjesto uboda

Figure 3 Non-specific neck pain

terapiju, kao i “compartment” sindrom supraskapularnog živca. Diferencijalno dijagnostički treba isključiti radikulopatije C4/C5, “compartment” sindrom skalenijsusa, upalu unutar akromioklavikularnog zgloba i upalu subakromijalne burse. Točka za injiciranje odredi se tako da se bolesni-



Slika 4. Supraskapularni živac

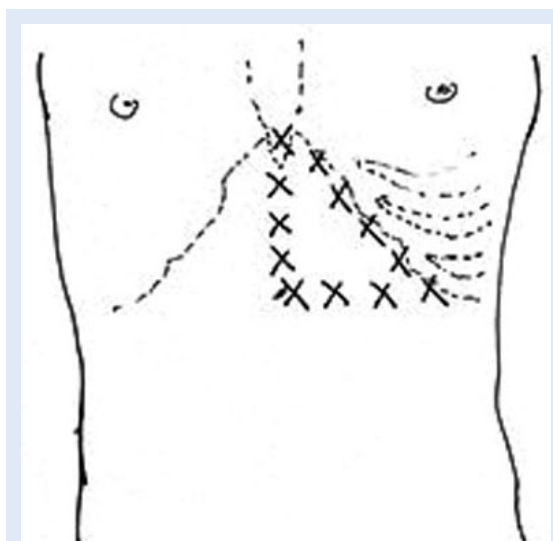
X – mjesto uboda

Figure 4 Suprascapular nerve

ku, koji sjedi s rukama prekrženim na prsima, odredi linija koja prati skapularnu kristu, te se ta točka podijeli horizontalnom linijom na pola – 2 cm lateralno i kaudalno je tražena točka (slika 4). Ubod igle doseže kost (5 – 7 cm), te se injicira 4 ml anestetika. Treba obratiti pažnju na moguću pneumotoraks kao komplikaciju zahvata. Također, može doći do djelomične paralize adukcije i vanjske rotacije za vrijeme trajanja anestezije. U prvih par dana ovaj zahvat može se primjenjivati svaki dan, a kasnije do 2 puta tjedno do ukupno 12 tjedana.

5. Kronična oboljenja želuca i duodenuma

Terapija lokalnim injekcijama anestetika na koži može se primjenjivati u kroničnom gastritisu, iri-

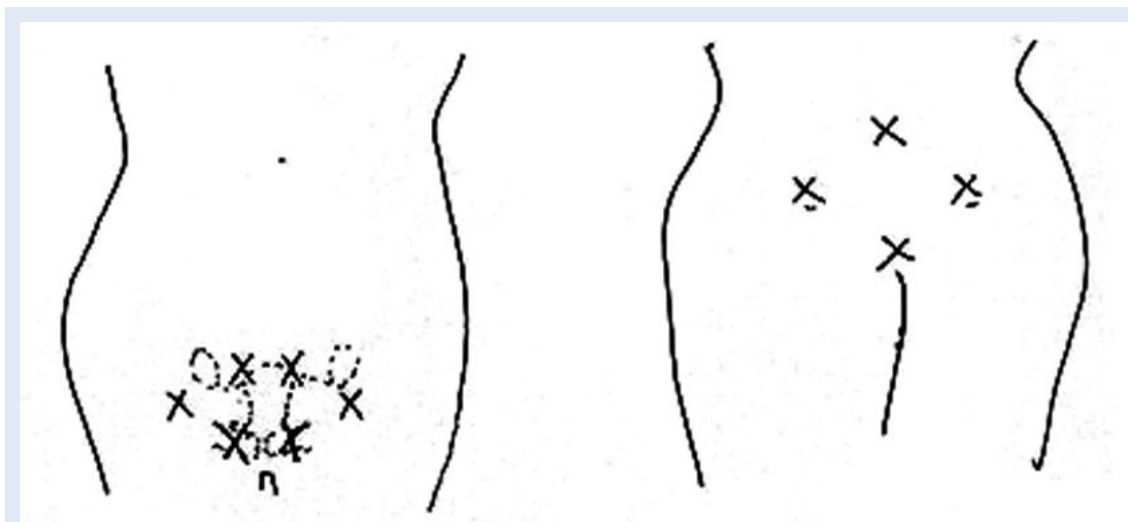


Slika 5. Kronična oboljenja želuca i duodenuma

X – mjesto uboda

Figure 5 Chronic diseases of the stomach and duodenum

taciji duodenuma, refluksnoj bolesti i spazmima pilorusa. Moraju se isključiti maligna bolest želuca i ulceracije. Injekcije se daju od ksifoida duž lijevog kostalnog luka, svakih 3 cm do mamilarne linije (slika 5). Pri ubodu prvo se intrakutano napravi mali depo od 1 ml anestetika, nakon čega se ubod nastavi do kosti, te se još 0,3 do 0,5 ml anestetika injicira epiperiostealno. Injekcije se nastavljaju davati svaka 2 cm po rubovima pravokutnog trokuta, kojemu su ubod u ksifoidu i zadnji ubod u kostalnom luku oštri kutovi, tako da se, kao i prije, načini depo intradermalno. Nakon toga igla se uvede još 0,5 cm dalje, te se injicira još 0,5 ml anestetika. Ako je ubod predubok, po-



Slika 6. Dismenoreja

X – mjesto uboda

Figure 6 Dismenorrohea

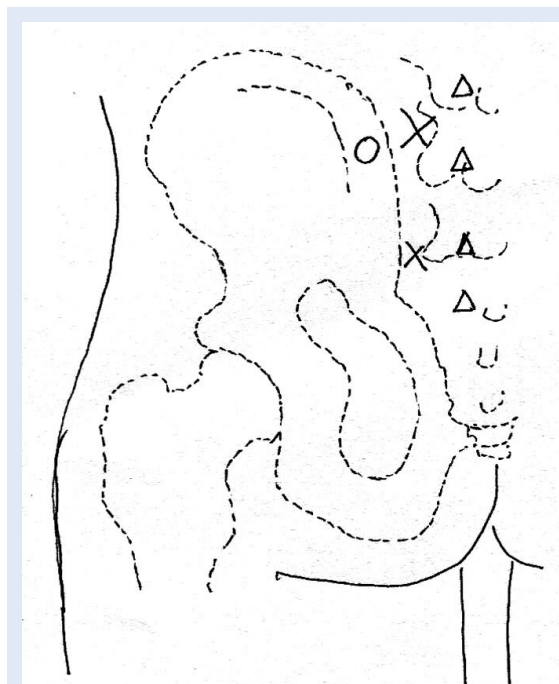
stoji mogućnost ozljede trbušnih organa. Ovakva terapije može se provoditi 1 – 2 puta tjedno do ukupno 6 tjedana.

6. Dismenoreja

Injekcije lokalnih anestetika na koži mogu se koristiti i pri smanjivanju menstrualnih bolova koji ne reagiraju na uobičajenu terapiju. Pri tome je važno isključiti mogućnost da su bolovi vezani uz probleme s mokraćnim mjehurom, trudnoću i neoplazme u ovom području. Injekcije se primjenjuju kao što je prikazano na slici 6, tako da se subkutano napravi depo od 0,1 – 0,2 ml anestetika, nakon čega se igla ubode još 1 cm, te se injicira dodatnih 0,5 ml anestetika. Injekcije se primjenjuju i na leđima u vrhovima Michaelisova romba.

7. Lumbago

Ovo je pristup za liječenje lumbalnih bolnih sindroma, bolova u području kukova i pseudoradikalarnih bolova. Treba isključiti objektivne radikulopatije i hernijacije diska, upale sakroilijakalnog zgloba, bolove prenesene od poremećaja uretera i mokraćnog mjehura, abdominalne tumore te lumbosakralnu nestabilnost. Ubodi igle su paraspinarno u visini L5 2 -3 cm lateralno od spinoznih nastavaka te oko 2 – 3 cm kaudalno (slika 7). Pri ubodu se igla prvo uvede vertikalno do kontakta s transverzalnim nastavkom, nakon čega se kroz isti ubod usmjeri prema ilijačnoj kristi. Aplicira se 2 – 3 ml anestetika u svakoj točki. Dodatno se može injicirati na nekoliko mjesta oko 1 cm od spino-



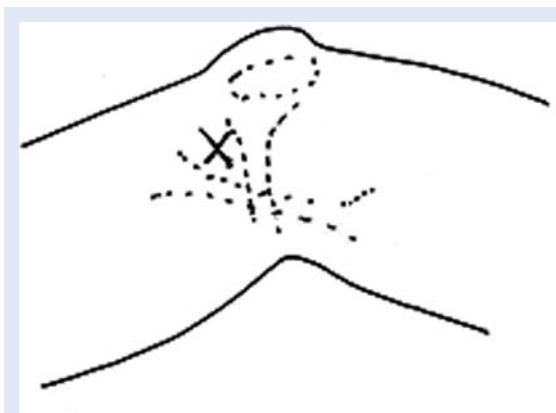Slika 7. Lumbago

X – mjesto uboda; O – smjer sekundarnog uboda;

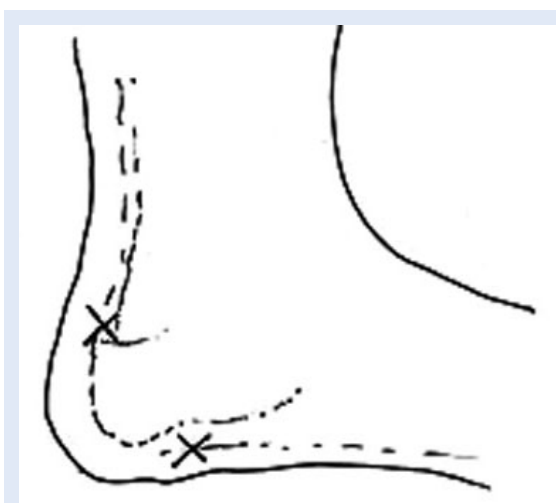Δ – dodatno mjesto uboda

Figure 7 Lower back pain

znih nastavaka počevši s L4 prema kaudalno u prostor, pazeci da pri tome ne injiciramo anestetik preblizu ili u leđnu moždinu, te u blizini velikog trohantera. Treba izbjegavati injekcije u periostr, jer su jako bolne, te se pri dodiru s kosti vratiti 1 – 2 mm unazad. Ova terapija može se primjenjivati 2 – 3 puta tjedno do 8 tjedana.



Slika 8. Infrapatelarni živac
X – mjesto uboda
Figure 8 Infrapatelar nerve



Slika 9. Bol u peti
X – mjesto uboda
Figure 9 Heel pain

8. Infrapatelarni živac

Ovim se pristupom može liječiti bolove nastale zbog patelarne hondropatije ili može služiti kao dodatna terapija u liječenju gonartroze i lezija medijalnog meniskusa. Kao što je prikazano na slici 8, ubodno mjesto je ispod zglobne linije, a iznad palpatibilnog dijela sartorijusa, ubode se u smjeru prema stopalu otprilike 3 cm, te se lokalni anestetik ispušta dok se vadi igla, ukupno oko 3 ml. Ako je ubod previše posteriorno, postoji mogućnost aneziranja *n. saphenusa* ili ozljede vene. Ova terapija koristi se 3 puta tjedno kroz 4 tjedna.

9. Bol u peti

Uzroci bolnosti pete na koje se može utjecati injekcijama lokalnog anestetika uključuju nespe-

cifičnu bolnost pete, plantarni fasciitis i koštani "trn". Diferencijalno dijagnostički treba isključiti radikulopatije, sinostoze i sindrom tarzalnog tunela. Ubodne točke su plantarno iznad kalkaneusa, gdje se kroz jedan ubod lepezasto injektira anestetik, te u hvatištu ahilove tetive na kalkaneus (slika 9). Ova se terapija može primjenjivati 2 – 3 puta tjedno kroz 12 tjedana.

ZAKLJUČAK

Terapijske injekcije lokalnih anestetika u liječenju bola prije svega su dodatno sredstvo uklanjanja bola, namijenjene primjeni uz druge modalitete, bili to oni tradicionalni, kao što su analgetici, anti-reumatici, fizikalna terapija i slično ili pak neki pristupi koji se još uvijek smatraju alternativnima, poput akupunkture. Pravilno primjenjivane, uz odgovarajuće mjere predostrožnosti, relativno su sigurna metoda liječenja, te svakako modalitet o kojem treba razmisliti pri liječenju bolesnika koji su refraktorni na samo jedan način liječenja.

LITERATURA

1. Fischer J. Atlas of Injection Therapy in Pain Management. Thieme, 2012.
2. Theodoridis T. [Value of injection therapy for degenerative diseases of lumbar spine]. *Orthopade* 2012;41:94-9.
3. Fredheim OM, Borchgrevink PC, Kvarstein G. [Post-operative pain management in hospitals]. *Tidsskr Nor Laegeforen* 2011;131:1772-6.
4. Kandel ER, Schwartz JH, Jessel TM. Principles of Neural Science. McGraw-Hill, 2000
5. Wheeler AH. Therapeutic Injections for Pain Management. Available at <http://emedicine.medscape.com/article/1143675-overview>. Accessed June 8th 2012.
6. Manchikanti L, Malla Y, Wargo BW, Fellows B. Infection control practices (safe injection and medication vial utilization) for interventional techniques: are they based on relative risk management or evidence?. *Pain Physician* 2011;14:425-34.
7. Doumouchtsis SK, Boama V, Gorti M, Tosson S, Fynes MM. Prospective evaluation of combined local bupivacaine and steroid injections for the management of chronic vaginal and perineal pain. *Arch Gynecol Obstet* 2011;284:681-5.