

# Epiduralne steroidne injekcije

---

**Gavranić, Ana; Šimić, Hrvoje; Vukas, Duje; Stanković, Branislav; Bajek, Goran; Ledić, Darko; Giroto, Dean; Eškinja, Neven; Kolbah, Barbara; Kolić, Zlatko**

Source / Izvornik: **Medicina Fluminensis, 2012, 48, 302 - 307**

**Journal article, Published version**

**Rad u časopisu, Objavljena verzija rada (izdavačev PDF)**

Permanent link / Trajna poveznica: <https://urn.nsk.hr/urn:nbn:hr:184:784028>

Rights / Prava: [In copyright](#) / [Zaštićeno autorskim pravom.](#)

Download date / Datum preuzimanja: **2024-07-16**



Repository / Repozitorij:

[Repository of the University of Rijeka, Faculty of Medicine - FMRI Repository](#)



# Epiduralne steroidne injekcije

## Epidural Steroid Injection

Ana Gavranić\*, Hrvoje Šimić, Duje Vukas, Branislav Stanković, Goran Bajek, Darko Ledić,  
Dean Giroto, Neven Eškinja, Barbara Kolbah, Zlatko Kolić

Klinika za neurokirurgiju,  
KBC Rijeka, Rijeka

Prispjelo: 20. 1. 2012.  
Prihvaćeno: 15. 4. 2012.

**Sažetak.** Epiduralne injekcije odavno se upotrebljavaju u anesteziji operativnih zahvata trupa, abdomena i donjih ekstremiteta. U posljednje vrijeme sve je učestalija uporaba epiduralnih injekcija u terapiji bolnog sindroma leđa s ciljem ubrizgavanja steroida u epiduralni prostor, radi smanjivanja upale korijena živca i okolnih struktura koje se smatraju osnovnim uzrokom radikularnog bola. U epiduralni prostor može se ući interlaminarnim ili transforaminalnim pristupom.

**Ključne riječi:** epiduralni prostor, interlaminarna epiduralna injekcija, transforaminalna punkcija

**Abstract.** Epidural injections have long been used in anesthesia for surgery on the trunk, abdomen and lower extremities. In recent years is it frequent use of epidural injections in the treatment of back pain syndrome, with the aim of injecting steroids into the epidural space to suppress inflammation in the nerve and surrounding soft tissues which is believed to be the basis for radicular pain. The epidural space can be entered with interlaminar or transforaminal approach.

**Key words:** epidural space, interlaminar epidural injections, transforaminal puncture

Adresa za dopisivanje:  
**\*Ana Gavranić, dr. med.**  
Klinika za neurokirurgiju, KBC Rijeka  
Tome Stričića 3, 51 000 Rijeka  
e-mail: agavranic@yahoo.com

<http://hrcak.srce.hr/medicina>

Kralježnica se sastoji od 33 ili 34 kralješka (7 vratnih, 12 grudnih, 5 slabinskih, 5 krstačnih sraslih u krstaču ili sakrum i 4 – 5 trtičnih sraslih u trtičnu kost). Svaki od pet kralježničnih segmenata različito je građen i posjeduje anatomske specifičnosti. Na svakom kralješku razlikujemo trup i luk koji međusobno tvore kralježnični otvor (*foramen vertebrale*); u slijedu ti otvori tvore kralježnični kanal unutar kojeg leži kralježnična moždina.

Na luku postoje tri parna nastavka; zglobovi (artikularni) gornji i donji, te poprečni (transverzalni) nastavak i jedan neparan, trnasti (spinozni) nastavak. Spinozni nastavci variraju u svom kutu prema ravnini kralješka u vratnom, grudnom i slabinskom dijelu, a upravo o tom kutu ovisi usmjerenje igle koju uvodimo u epiduralni prostor.

Epiduralni prostor je prostor između dva lista dure ili tvrde ovojnice leđne moždine. Vanjski list oblaže stijenku kralježničnog kanala, a unutarnji leđnu moždinu.

Proteže se od foramena magnuma do sakrokokcigealnog ligamenta.

Lateralno je omeđen pediklima, straga laminama i žutim ligamentom, a srijeda trupom kralježaka. Sadrži epiduralno masno tkivo, venske pleksuse i rahlo vezivno tkivo.

Sužuje se u antero-posteriornom smjeru, od slabinskog, gdje je najširi (5 – 6 mm), prema vratnom segmentu C3-C6, gdje je najuži (2 mm).

Taj prostor presijecaju spinalni živci do izlaska kroz intervertebralne otvore<sup>1,2</sup>. Postoji nekoliko površinskih struktura koje se mogu uzeti kao orijentacijske točke prilikom epiduralnih punkcija (tablica 1).

#### IZBOR BOLESNIKA

Najčešća indikacija za primjenu epiduralnih steroidnih injekcija je bol u leđima sa simptomima radikulopatije.

Simptomi radikulopatije nastaju kao posljedica upale živca, koja najčešće nastaje zbog iritacije korijena živca hernijacijom intervertebralnog diska ili foraminalnom stenozom zbog degenerativnih promjena na kralježnici. Epiduralne steroidne injekcije koriste se također u terapiji neurogenih klaudikacija koje nastaju kod centralne stenozne spinalnog kanala<sup>3</sup>.

Nema posebnih smjernica u odabiru primjene epiduralne steroidne injekcije:

- interlaminarno
- transforaminalno.

Najučinkovitiji analgetski učinak steroida u liječenju akutnih križobolja dobije se interlaminarnom ili transforaminalnom epiduralnom injekcijom. Ovi djelotvorni postupci nisu dovoljno zastupljeni u svakodnevnoj kliničkoj primjeni. U radu su detaljno opisane primjene navedenih postupaka.

Kod bolesnika s bilateralnim radikularnim simptomima koji su posljedica medijane diskalne hernijacije ili s neurogenim klaudikacijama logičan izbor čini se interlaminarni pristup kojim se lijek ravnomjerno rasporedi u epiduralnom prostoru, te oplahuje izlazišta živaca obostrano.

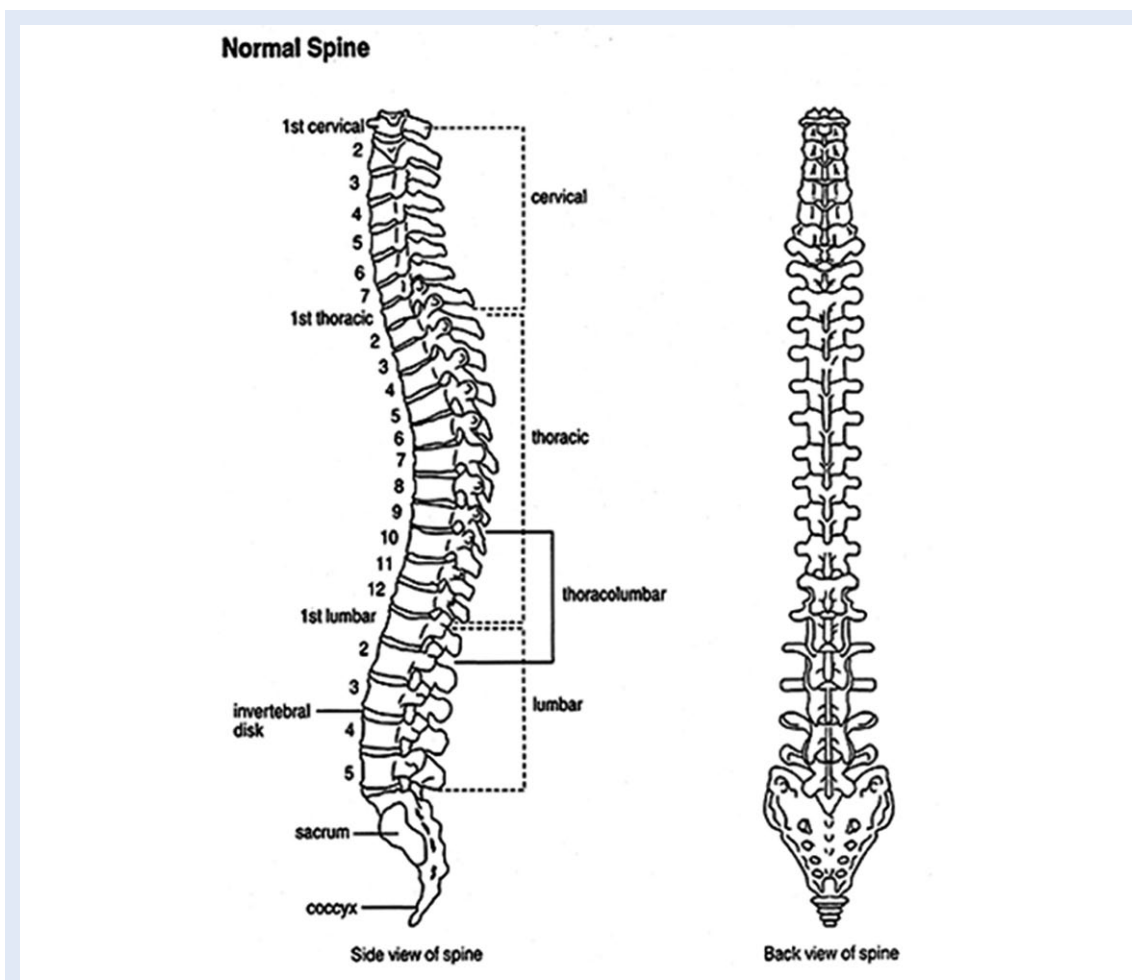
Transforaminalnim putem lijek se ciljano ubrizga oko korijena živca odgovornog za simptomatologiju, te se tako maksimalna koncentracija lijeka zadržava na mjestu patologije<sup>4</sup>.

Transforaminalno ubrizgavanje lokalnog anestetika može se koristiti i u dijagnostičke svrhe kao preoperativno planiranje, za otkrivanje živca koji uzrokuje simptomatologiju kad patologija postoji na više nivoa kralježnice<sup>4</sup>.

Nekoliko je studija pokazalo da je epiduralna primjena steroida dovela do značajnog smanjenja

**Tablica 1.** Lokalni anestetici i vrijeme njihovog djelovanja  
**Table 1** Local anesthetics and their duration period

Površinski orijentir	Nivo kralježnice
<i>Vertebra prominens</i>	C7 spinozni nastavak
Donji kut lopatice	T7 spinozni nastavak
Spojna linija između ilijačnih krista	L4 spinozni nastavak ili L4/L5 intervertebralni prostor
<i>Spina ilijaka posterior superior</i>	S2, završetak duralne vreće



**Slika 1.** Injiciranje lokalnog anestetika kod temporalnih i parijetalnih glavobolja  
**Figure 1** Injection of local anesthetic in temporal and parietal headache

bola i poboljšanja u svakodnevnom funkcioniranju bolesnika.

Iako nema značajnih razlika između interlaminarnog i transforaminalnog puta primjene, pokazano je da je transforaminalni put ipak doveo do nešto boljih rezultata u dugoročnom smanjivanju bola<sup>5,6</sup>. Prema nekim studijama, kod većine bolesnika do poboljšanja je došlo nakon primjene 4 injekcije na godinu. Procjena stanja radila se 3, 6 i 12 mjeseci nakon tretmana. Neki od kriterija procjenjivanja bili su smanjenje bola, poboljšanje u svakodnevnom funkcioniranju bolesnika te smanjenje uzimanja opioidnih anestetika<sup>7</sup>.

#### INTERLAMINARNE EPIDURALNE INJEKCIJE

##### Tehnika 'gubitkom otpora' (engl. *loss of resistance*)

Epiduralni prostor može se identificirati naslijepo, tehnikom 'gubitkom otpora'. Fluoroskopsko (rend-

gensko) vođenje omogućuje nam usmjeriti iglu prema medijanoj liniji, između lamina, no niti antero-posteriore (AP) niti lateralne (LL) projekcije ne mogu identificirati točnu lokaciju epiduralnog prostora.

Tehnika 'gubitkom otpora' jednaka je u vratnom, grudnom i slabinskom dijelu.

Na mjestu punkcije koža se dezinficira, a potkožje infiltrira lokalnim anestetikom (1 % lidokain 2 ml), zatim se uvede igla (18 – 20 Gague) u interspinozni ligament (2 – 3 cm od površine kože). Kad je igla u interspinoznom ligamentu, na nju se spoji štrcaljka s 1 – 3 ml fiziološke otopine i mjehurićem zraka (0,5 ml). Igla se potom fiksira kažiprstom i palcem nedominatne ruke i postepeno se 1 – 2 mm uvodi dublje. Istovremeno se dominantnom rukom vrši stalni lagani pritisak na klip štrcaljke, zbog čega je mjehurić zraka komprimiran.

Kada vrh igle probije žuti ligament i uđe u epiduralni prostor, osjeti se iznenadni gubitak otpora, tekućina se lako može ubrizgati, a mjehurić više nije komprimiran<sup>8,9</sup>.

### Cervikalna epiduralna injekcija

Bolesnik je u pronacijskom položaju (na trbuhu) na operativnom stolu. Rendgenski aparat je rotiran 15 – 20 stupnjeva kaudalno u odnosu na aksijalnu ravninu.

Mjesto punkcije je obično prostor C6/C7 ili C7/T1 jer je na tim nivoima najveća interlaminarna udaljenost.

Igla se uvodi u medijanoj liniji pod kutom od 15 – 20 stupnjeva prema kaudalno (u odnosu na aksijalnu ravninu) u interspinozni ligament, te se radiološki potvrdi položaj igle u AP projekciji (slika 1). Zatim se, uz stalnu radiološku kontrolu, gore opisanom tehnikom 'gubitkom otpora' uđe u epiduralni prostor.

Po ulasku vrha igle u prostor (gubitak otpora) injicira se 1 – 1,5 ml radioktrasta (iohexol 180 mg/mL). Širenje kontrasta provjeri se u AP i LL projekciji, te na taj način vizualiziramo epiduralni prostor<sup>10</sup>.

Kada je potvrđena epiduralna pozicija igle, ubrizga se steroid razrijeđen fiziološkom otopinom (80 mg metilprednizolona razrijeđeno do ukupnog volumena od 5 ml).

### Torakalna epiduralna injekcija

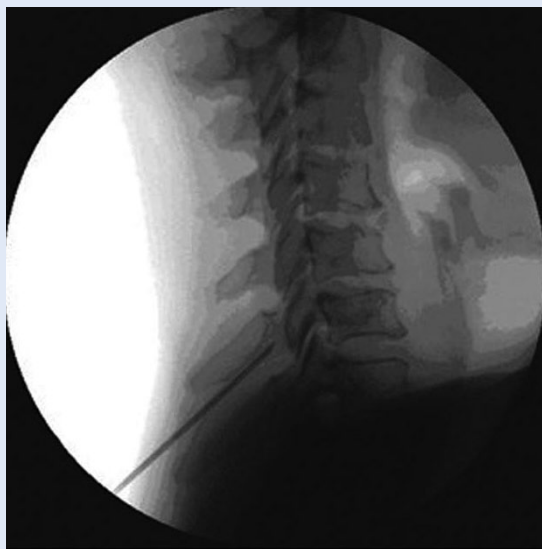Bolesnik je u pronacijskom položaju na stolu, rendgenski aparat je rotiran za 40 – 50 stupnjeva kaudalno u odnosu na aksijalnu ravninu.

Punktira se paramedijanim pristupom, 1 cm lateralno i 1 cm kaudalno od spinoznog nastavka (na željenom nivou davanja bloka), pod kutom od 10 – 15 stupnjeva prema medijano i 50 – 60 stupnjeva kaudalno u odnosu na aksijalnu ravninu (slika 1).

Takav se pristup primjenjuje zbog strmih spinoznih nastavaka u grudnom dijelu kralježnice.

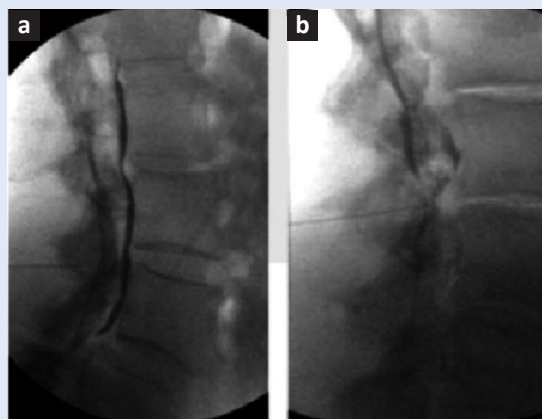
Vrh igle usmjeren je prema rubu lamine, polako se uvodi do kontakta s kosti, zatim se dodatno anestezira periost s 1 ml lidokaina, te se igla nastavi polako uvoditi uz gornji rub lamine do gubitka otpora, to jest do ulaska u epiduralni prostor.

Po ulasku u epiduralni prostor slijedi radiološka provjera kontrastom te ubrizgavanje lijeka.



**Slika 2.** Injiciranje lokalnog anestetika kod bolova uzrokovanih kroničnim upalama frontalnih, paranasalnih i maksilarnih sinusa, te blažih oblika trigeminus neuralgije

**Figure 2** Injection of local anesthetics for pain caused by chronic frontal, paranasal and maxillary sinusitis, and for mild trigeminal neuralgia



**Slika 3.** Primjena lokalnog anestetika za bol u stražnjem dijelu vratne kralježnice koji nema specifičnu radikularnu komponentu

**Figure 3** Application of local anesthetic for pain in the cervical spine without radiculopathy

### Lumbalna epiduralna injekcija

Bolesnik je u pronacijskom položaju na stolu s postavljenim jastucima pod srednji i donji dio abdomena radi izravnjavanja lumbalne lordoze i povećanja udaljenosti između spinoznih nastavaka. Rendgenski aparat postavljen je pod kutom od 15 – 20 stupnjeva kaudalno u odnosu na aksijalnu ravninu.

Epiduralni prostor punktira se kao i u vratnom dijelu, medijanim pristupom u interlaminarnom prostoru s iglom anguliranom 15 – 20 stupnjeva kaudalno.

Zatim se metodom 'gubitkom otpora' uđe u prostor, radiološki se potvrdi položaj unutar prostora kontrastom te se ubrizga lijek.

#### Transforaminalne epiduralne injekcije

Kako samo ime navodi, izvode se ubrizgavanjem lijeka kroz intervertebralni foramen, odnosno, lijek se aplicira oko samog izlazišta korijena aficiranog živca.

#### Anatomija

Intervertebralni foramen je otvor koji formiraju dva susjedna kralješka svojim urezima na korijenu luka kralješka. Kroz navedeni otvor spinalni živci napuštaju leđnu moždinu.

Gornju i donju granicu foramena tvore pedunkuli susjednih kralježaka.

Posterolateralni zid tvore gornji zglobni nastavak donjeg kralješka i djelomično donji zglobni nastavak gornjeg kralješka.

Anterolateralni zid tvore donji dio trupa gornjeg kralješka, uncinatni nastavak donjeg kralješka te dio intervertebralnog diska.

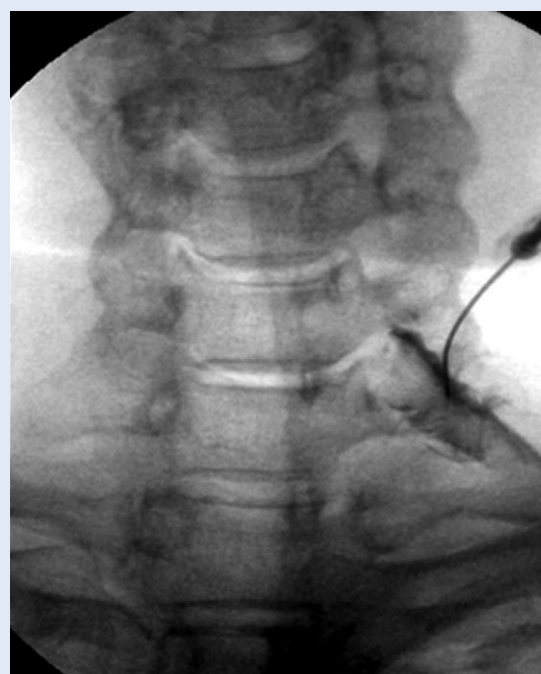
U vratnom dijelu forameni su orijentirani prema naprijed i lateralno, a spinalni živac leži u donjoj polovini foramena. Treba uvijek imati na umu da se u vratnom dijelu, odmah ispred foramena, nalazi vertebralna arterija, te da kroz foramen ulaze medularne i radikularne arterije.

U slabinskom dijelu kralježnice forameni su orijentirani prema lateralno, a živac leži u prednjem i gornjem dijelu foramena, odmah ispod pedunkula<sup>1</sup>.

#### Cervikalna transforaminalna injekcija

Bolesnik je u supinacijskom položaju na stolu (na leđima). Rendgenski aparat rotiran je ukoso 45 – 65 stupnjeva, kako bi se forameni jasno prikazali. Kao i kod interlaminarnih punkcija treba se pridržavati pravila kirurške asepse i antiseptike.

Nakon infiltracije kože i potkožja lokalnim anestetikom, igla (25 Gauge) uvodi se paramedijano, po osi foramena, usmjerena prema njegovom stražnjem dijelu kako bi se izbjegla punkcija vertebralne arterije.



**Slika 4.** Primjena lokalnog anestetika kod kroničnog bolnog sindroma leđa, akromioklavikularnog zgloba i subakromijalnog područja

**Figure 4** Application of local anesthetic for chronic back pain syndrom, acromioclavicular joint and subacromial region

Igla treba biti superponirana iznad kosti, anatomski to je iznad gornjeg zglobnog nastavka, kako bi se izbjegao ulazak u spinalni kanal. Kada igla dotakne kost, tada se za svega 2 – 3 mm uvede dublje prema naprijed kroz foramen. Dubina na kojoj se nalazi potvrdi se radiološki ubrizgavanjem kontrasta u AP projekciji. Ubrizga se 1 – 2 ml kontrasta da se potvrdi položaj igle blizu korijena te isključi intravaskularni ili intratekalni položaj (slika 4).

Kada se potvrdi položaj igle, ubrizga se otopina lokalnog anestetika i/ili steroida<sup>9,11</sup>.

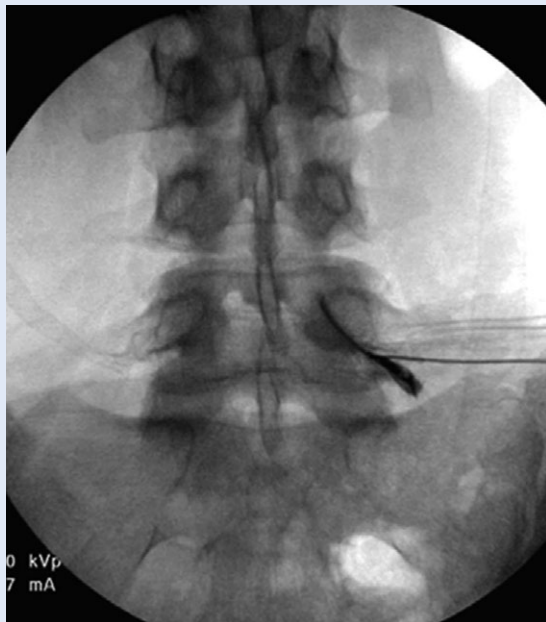#### Lumbalna transforaminalna injekcija

Bolesnik leži u pronacijskim položaju na operativnom stolu, rendgenski aparat rotiran je 20 – 30 stupnjeva ukoso.

Igla (22 ili 25 Gauge) uvodi se po osi foramena prema gornjem dijelu istog, odmah ispod pedunkula, kako bi se izbjegla ozljeda korijena živca (slika 5).

Igla se nasloni na inferolateralni rub interartikularnog nastavka i kada dođe u kontakt s kosti pod kontrolom rendgena (u LL projekciji) usmjeri se prema prednjem i gornjem dijelu foramena. Ubrizga se 1 – 2 ml kontrastnog sredstva zbog





**Slika 5.** Injiciranje lokalnog anestetika u kroničnom gastritisu, iritaciji duodenuma, refluksnoj bolesti i spazmima pilorusa

**Figure 5** Injection of local anesthetic in chronic gastritis, duodenal irritation, reflux disease and by pylorus spasms

provjere položaja igle nakon čega se može ubrizgati lokalni anestetik i/ili steroid<sup>12</sup>.

### Komplikacije

Kao i svaki invazivni postupak, epiduralne punkcije nose određeni rizik od komplikacija.

Većinom se radi o manjim komplikacijama, kao što je bol na mjestu punkcije, osjećaj utrnutosti ili vazovagalna reakcija, koje su uglavnom prolaznog karaktera<sup>13</sup>.

No, može doći i do ozbiljnijih komplikacija, kao što su duralna punkcija s razvojem postpunkcijskih glavobolja (incidencija je najveća kod lumbalnih epiduralnih punkcija) ili do reakcija hipersenzitivnosti na lijek, te razvoja likvor fistule.

Mogu se razviti teške komplikacije u vidu epiduralne infekcije ili krvarenja s formiranjem epiduralnog apscesa ili hematoma na mjestu punkcije.

Najozbiljnija komplikacija s katastrofalnim posljedicama je direktna trauma medule prilikom epiduralne punkcije s posljedičnom tetraplegijom ili paraplegijom, ovisno o nivou punkcije<sup>14</sup>.

Kod transforaminalnih punkcija ključno za izbjegavanje komplikacije je poznavanje susjednih anatom-

skih struktura. Ozbiljna komplikacija je vaskularna penetracija koja može dovesti do generaliziranih konvulzija ili ishemije mozga kod punkcije vertebralne arterije ili ishemija leđne moždine kao posljedica punkcije medularne arterije<sup>15</sup>.

Još jedna od mogućih komplikacija je i direktna trauma korijena živca.

Veća sigurnost i manja bolesnikova nelagoda povezane su s interlaminarnim injekcijama, iako transforaminalne jače reduciraju bol<sup>7</sup>.

### LITERATURA

1. Križan Z. Kompendija anatomije čovjeka II, Pregled glave, vrata i leđa. Školska knjiga, Zagreb 1999.
2. Sobotta. Atlas der Anatomie des Menschen, Band 2, Rumpf, Eingeweide, untere Extremitaet. Urban&Fisher, Munchen 2000.
3. Abram SE. Treatment of Lumbosacral radiculopathy with epidural steroids. *Anesthesiology* 1999;91:1937-41.
4. Vad V, Bhat A, Lutz G, Cammisia F. Transforaminal epidural steroid injections in lumbosacral radiculopathy. *Spine* 2002;27:11-6.
5. Radoš I, Šakić K, Fingler M, Kapural L. Efficacy of interlaminar vs transforaminal epidural steroid injection for the treatment of chronic unilateral radicular pain. *Pain Medicine* 2011;12:1316-21.
6. Gharibo CG, Variotta GP, Rhame EE, Lin EC, Bendo JA, Perloff MD. Interlaminar vs transforaminal epidural steroids for the treatment of subacute lumbar radicular pain. *Pain Physician* 2011;14:499-511.
7. Manchikanti L, Cash KA, Mcmanus CD, Damron KS, Pampati V. Lumbar interlaminar epidural injections in central spinal stenosis. *Pain Physician* 2012;15:51-63.
8. Šustić A. Kompendij iz anesteziologije, reanimatologije i intenzivnog liječenja. Medicinski fakultet Rijeka: Digital point 2002;75-80.
9. Brown DL. Atlas of Regional Anesthesia 2nd ed. Philadelphia: WB Saunders 1999:329-55.
10. Renfrew DL, Moore TE, Kathol MH, el-Khoury GY, Lemke JH, Walker CW. Correct placement of epidural steroid injections: fluoroscopic guidance and contrast administration. *Am J Neuroradiology* 1999;12:1003-7.
11. Rathmel JP, Aprill C, Bogduk N. Cervical transforaminal injection of steroids. *Anesthesiology* 2004;100:1595-600.
12. Botwin K, Gruber R, Bouchlas C, Torres-Ramos FM, Sannelli JT, Freeman ED et al. Fluoroscopically guided lumbar transforaminal epidural steroid injections in degenerative lumbar stenosis. *AM J Phys Med Rehabil* 2002;81:898-905.
13. Mcgrath JM, Schaefer MP, Malkamati DM. Incidence and characteristic of complication from epidural steroid injections. *Pain Med* 2011;12:726-31.
14. Houten JK, Ericco TJ. Paraplegia after lumbosacral nerve root block: report of three cases. *Spine J* 2002;2:70-5.
15. Windsor R, Pinzon E, Gore H. Complications of common selective spinal injections and management. *Am J Orthop* 2000;29:759-70.