

Radiologija u liječenju bola

Kukuljan, Melita; Žuža, Iva

Source / Izvornik: **Medicina Fluminensis : Medicina Fluminensis, 2012, 48, 295 - 301**

Journal article, Published version

Rad u časopisu, Objavljena verzija rada (izdavačev PDF)

Permanent link / Trajna poveznica: <https://um.nsk.hr/um:nbn:hr:184:934545>

Rights / Prava: [In copyright](#)/[Zaštićeno autorskim pravom.](#)

Download date / Datum preuzimanja: **2025-04-02**



Repository / Repozitorij:

[Repository of the University of Rijeka, Faculty of
Medicine - FMRI Repository](#)



Radiologija u liječenju bola

Radiology in pain management

Melita Kukuljan, Iva Žuža*

Sažetak. Od otkrića X-zračenja krajem 19. st. do danas, zahvaljujući brzom tehnološkom napretku i sve sofisticiranijim radiološkim uređajima, u svakodnevnoj se praksi, pored dijagnostičkih, provodi i sve veći broj terapijskih intervencija. Pod vodstvom dijaskopskih uređaja (C-luk) i uređaja za kompjutorsku tomografiju (CT), provodi se velik broj terapijskih postupaka na gotovo svim organskim sustavima. Od radiološki vođenih intervencija u neuroradiologiji, važnu ulogu ima liječenje bola. Najčešći postupci koji se provode su selektivne blokade korijena spinalnih živaca, intraartikularne injekcije i perkutane vertebroplastike. Indikacije uključuju sindrom intervertebralnih (fasetnih) zglobova, radikularni sindrom udružen s hernijacijom diska ili spinalnom stenozom, sakroileitis, perzistirajući bol uzrokovan nestabilnom frakturom u sklopu osteoporoze. Nove terapijske i dijagnostičke mogućnosti dovele su do porasta ozračivanja stanovništva. S obzirom na to da je i najmanja doza zračenja štetna, svaka radiološka pretraga zahtijeva dobro postavljenu indikaciju. Da bi se minimaliziralo izlaganje kako bolesnika tako i djelatnika, neophodno je da se liječnici koji izvode pretragu, jednako kao i oni koju su bolesnika uputili, pridržavaju poznatog A. L. A. R. A. pravila (engl. *As Low As Reasonably Achievable*), koje podrazumijeva korištenje one minimalne doza zračenja s kojom je moguće postići kvalitetnu dijagnostičku informaciju. Brza i točna dijagnoza uvjet je za pravovremeno liječenje. Primjena modernih dijagnostičkih i terapijskih metoda opravdana je ako korist koju one za bolesnika donose nadilazi štetnost.

Ključne riječi: C-luk, intervencije, radiologija

Abstract. Since the discovery of X rays until today due to the rapid technological progress and sophisticated radiological devices routine diagnostic practice is carried out by the increasing number of therapeutic interventions. Under the leadership of C-arm fluoroscopy and computer tomography (CT) are performed numerous of therapeutic procedures in almost all organ systems. Image-guided intervention has an important role in pain management. The most common procedures performed are: selective spinal nerve root blocks, intraarticular injection, and percutaneous vertebroplasty. Indications include: facet joint syndrome, radicular syndrome associated with disc herniation or spinal stenosis, inflammatory sacroiliitis, persistent pain caused by an unstable fracture in the osteoporosis. New diagnostic and therapeutic options have led to an increase in irradiation of the population. Considering that even the smallest dose of radiation is harmful, any radiological examination requires a good indication of the set. To minimize exposure to patients and staff is essential that doctors who perform a search, as well as those which send them adhere to the known rules of ALARA ("As Low As Reasonably Achievable") which involves the use of the minimal dose of radiation to achieve high-quality diagnostic information. Rapid and accurate diagnosis is a requirement for timely treatment. The application of modern diagnostic and therapeutic method is justified if the benefits for the patient is beyond harm.

Key words: C – arm, intervention, radiology

Klinički zavod za radiologiju,
KBC Rijeka, Rijeka

Prispjelo: 10. 2. 2012.
Prihvaćeno: 10. 4. 2012.

Adresa za dopisivanje:

***Iva Žuža, dr. med.**

Klinički zavod za radiologiju

Klinički bolnički centar Rijeka

Tome Strižića 3, 51 000 Rijeka

e-mail: iva.zuza276@gmail.com

<http://hrcak.srce.hr/medicina>

Informacija koju radiolog dobiva prolaskom X-zraka kroz ljudsko tijelo vremenom je postajala sve preciznija i sve specifičnija. Od otkrića X-zračenja krajem 19. st., pa sve do danas, brzi razvoj tehnologije donio je nove mogućnosti u dijagnostici i liječenju raznih bolesti. Zahvaljujući sve sofisticiranijim radiološkim uređajima u svakodnevnoj se praksi pored dijagnostičkih provodi i sve veći broj terapijskih intervencija. Tako se pod vodstvom dijaskopskih uređaja i uređaja za kompjutorsku tomografiju (CT) provodi velik broj terapijskih postupaka na gotovo svim organskim sustavima, kao što su to zahvati na krvnim žilama (dilatcije,

angioplastike, ugradnja *stentova*), drenaže, aspiracije, kemoembolizacije te brojni drugi¹.

Od radiološki vođenih intervencija u neuroradiologiji važnu ulogu ima liječenje bola.

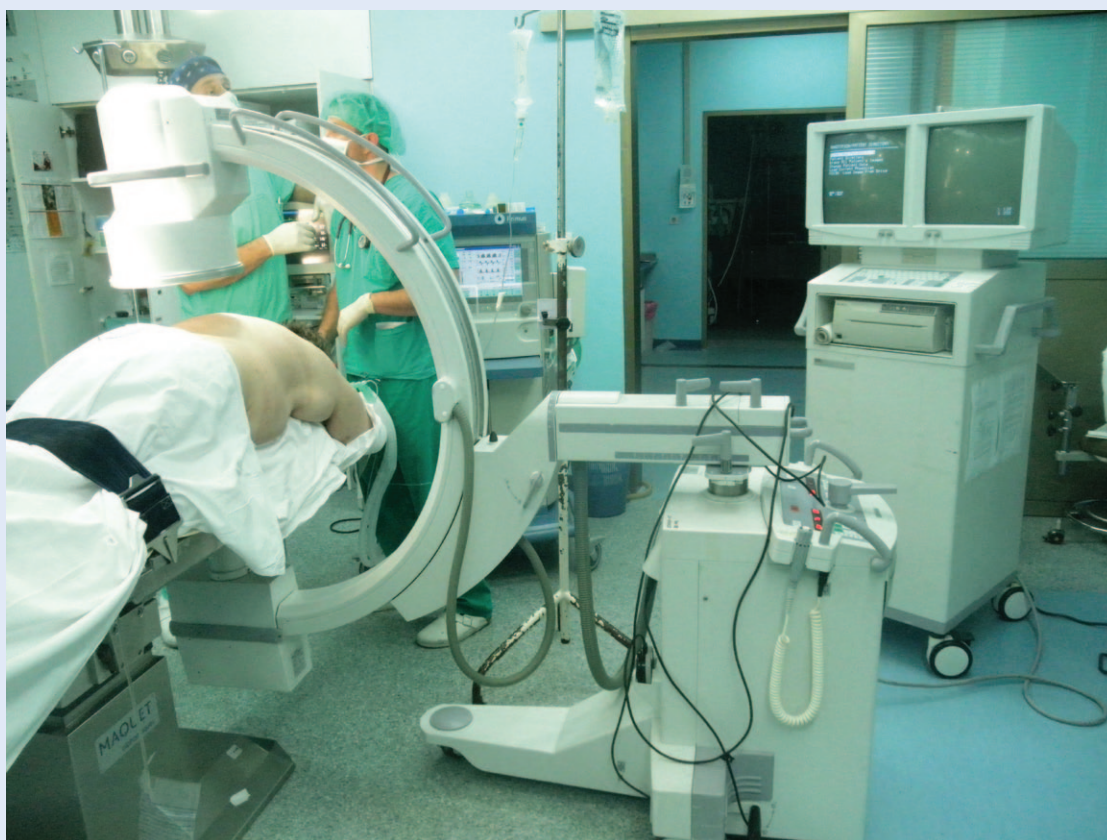Bol u križima i radikulopatije jedan su od najčešćih simptoma zbog kojih bolesnik dolazi u liječničku ordinaciju. Već se dugi niz godina za liječenje bola provodi perkutana injekcijska terapija. Provodili su je najčešće anesteziolozi bez radiološkog vodstva. Suvremeno liječenje bola u novije doba provodi se pod vodstvom dijaskopskih ili CT uređaja^{2,3}.

CT-om VOĐENE SPINALNE INTERVENCIJE

U početku se za vođenje spinalnih intervencija koristio dijaskopski uređaj, tzv. C-luk (slika 1).

Glavni dijelovi C-luka su izvor X-zraka (rendgenska cijev), elektroničko pojačalo, monitor i pokretni stol za bolesnika. Elektroničko pojačalo omogućava dobru kvalitetu slike uz manju količinu zračenja te mogućnost izvođenja intervencije pri dnevnoj svjetlosti. Pokretni stol za bolesnika i mogućnost kraniokaudalne i lateralne angulacije

Značajna uloga radiologije je u dijagnostici. Određeni broj bolesnika osjetio je terapijske blagodati postupaka koji se izvode pod kontrolom RTG-a, dok velika većina kirurških struka ne može zamisliti niti jednostavnije zahvate bez njegove uporabe. C-luk standardni je dio opreme svake operacijske dvorane.



Slika 1. C-luk u operacijskoj sali
Figure 1 C-arm in operating room

C-luka omogućava optimalan prikaz ciljne strukture bez pomicanja bolesnika (slika 2 i 3).

Zbog boljeg prikaza anatomskih struktura i njihovog međusobnog odnosa danas se preferiraju spinalne intervencije pod kontrolom CT-a. Najnoviji CT uređaji imaju i mogućnost dijaskopije. CT dijaskopija prvotno se počela koristiti kod CT-om vođenih biopsija, poglavito plućnih lezija kod kojih je zahvat posebno osjetljiv zbog respiratorne pomičnosti. Prikaz u stvarnom vremenu (engl. *real time*) operateru pomaže u preciznom pozicioniranju igle u kraćem vremenskom roku u usporedbi s klasičnim CT-om vođenim zahvatom. Doze zračenja je moguće značajno smanjiti koristeći intermitentnu umjesto kontinuirane dijaskopije³⁻⁵.

Najčešći postupci koji se provode u liječenju bola su selektivne blokade korijena spinalnih živaca, intraartikularne injekcije i perkutane vertebroplastike. Indikacije uključuju sindrom intervertebralnih (fasetnih) zglobova, radikularni sindrom udružen s hernijacijom diska ili spinalnom stenozom, sakroileitis te, primjerice, perzistirajući bol uzro-

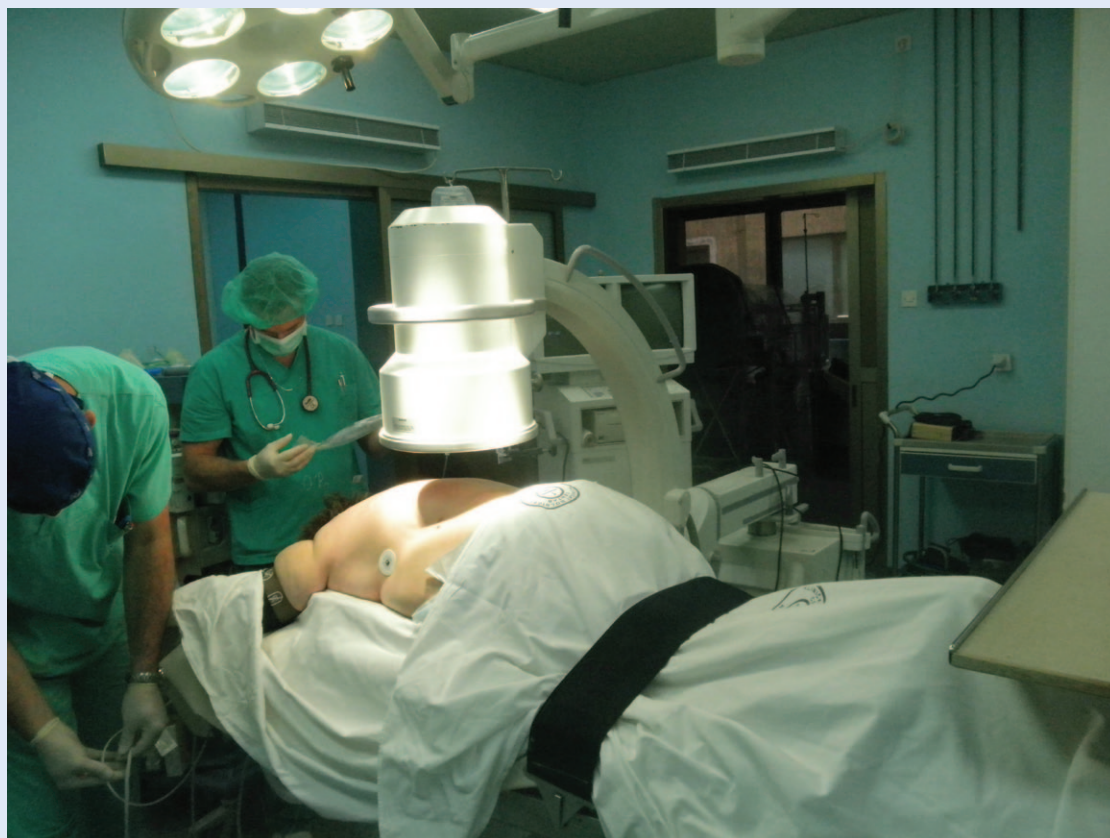kovan nestabilnom frakturom u sklopu osteoporoze. Navedene spinalne intervencije provode se kod onih bolesnika kod kojih nakon konzervativne terapije nije došlo do poboljšanja⁶ (slika 4).

Injekcijske terapije kod sindroma fasetnih zglobova

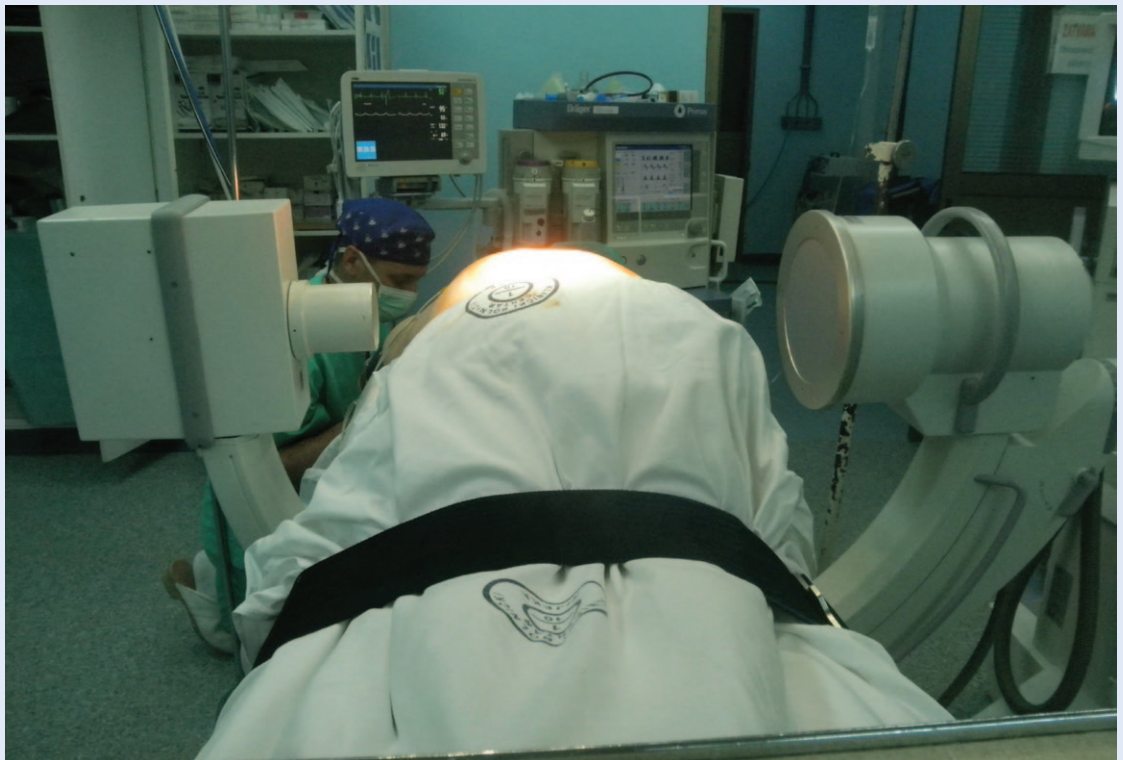Za injekcijsku terapiju sindroma fasetnih zglobova koriste se spinalne igle debljine 20 – 22G. Neposredno prije uvođenja spinalne igle u intervertebralni zglob, u kožu i potkožje aplicira se lokalni anestetik, te se po potrebi sedira bolesnika. Potom se pod vodstvom RTG-uređaja spinalna igla uvodi u ciljni zglob. Kada je igla u odgovarajućem položaju aplicira se kombinacija lokalnog anestetika i/ili kortikosteroida s produženim djelovanjem. Cilj je ovog postupka bolesniku omogućiti što duži period bez bola⁷.

Selektivna blokada korijena spinalnog živca

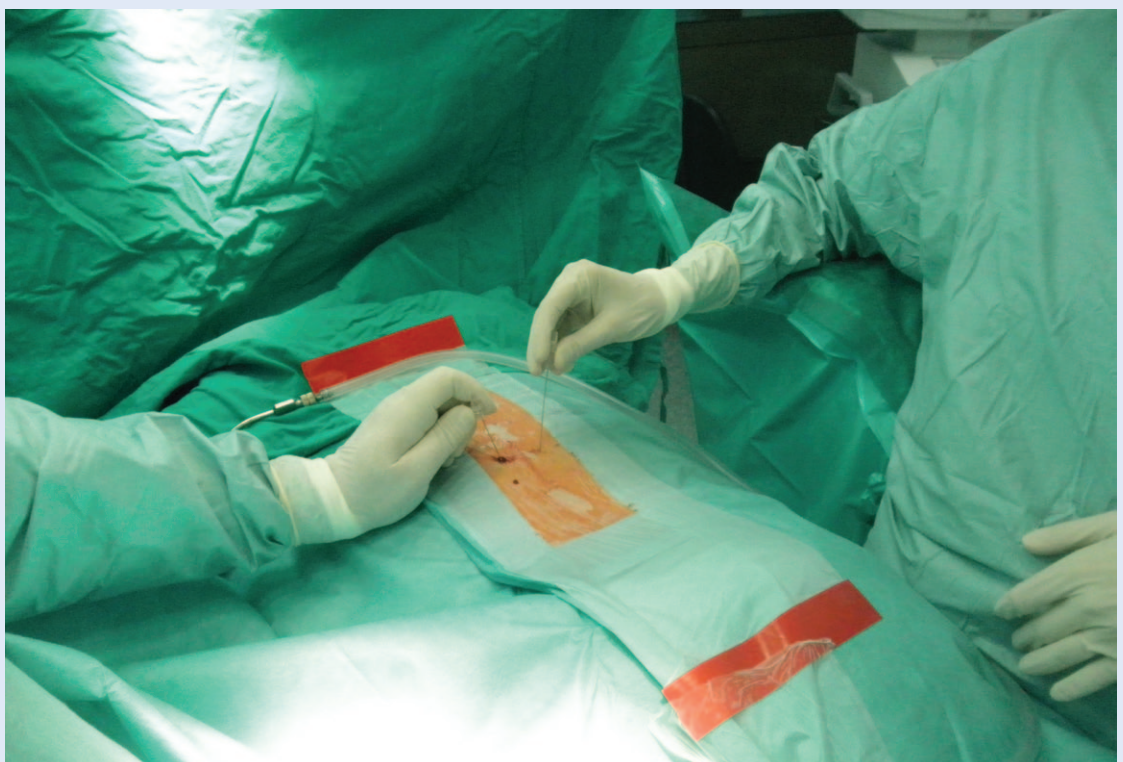Ova intervencija najčešće se izvodi pod kontrolom CT-a ili pomoću C-luka, budući da zahtijeva precizno pozicioniranje igle neposredno uz kori-



Slika 2. Položaj C-luka u a-p smjeru
Figure 2 C-arm in a-p plane



Slika 3. Položaj C-luka u lateralnoj poziciji
Figure 3 C-arm in lateral projection



Slika 4. Obostrana blokada malih zglobova
Figure 4 Facet joint syndrom injection

jen spinalnog živca. Nakon što se malom količinom kontrastnog sredstva potvrdi ekstravaskularna lokalizacija vrha igle, aplicira se lokalni anestetik⁶⁻⁸ (slika 5).

Perkutana verebroplastika

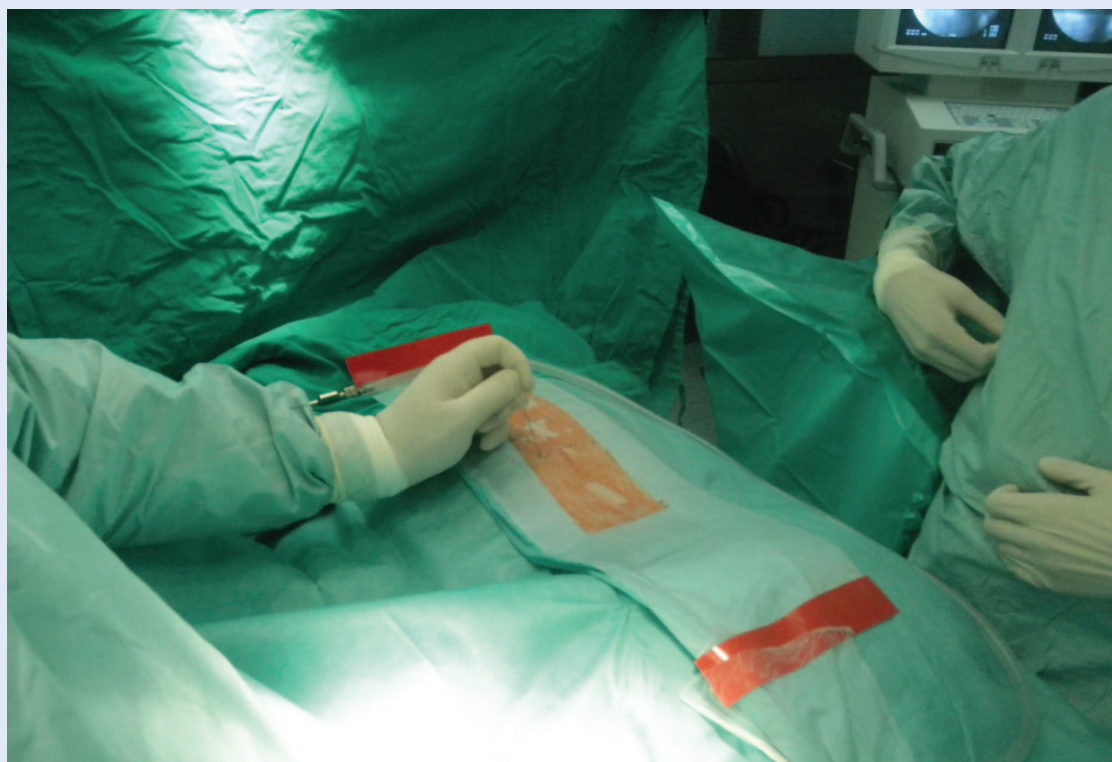Kao i kod prethodno navedenih terapijskih postupaka, ovaj zahvat započinje lokalnom anestezijom kože i potkožja te sedacijom bolesnika, ako je to potrebno. Zahvat se također provodi pod radiološkom kontrolom, a preferira se CT vodstvo (CT dijaskopija). Koriste se koštane igle debljine 11 – 14G. Kada se igla uvede u trup frakturiranog kralješka, malom količinom razrijeđenog jodnog kontrastnog sredstva potvrdi se lokalizacija igle izvan bazocervikalnog venskog pleksusa. Potom se vertebroplastika učini s polimetilakrilatnim (PMA) koštanim cementom, u količini od 6 – 7 ml⁹⁻¹⁰.

OSNOVE RENDGENSKOG ZRAČENJA I ZAŠTITA OD ZRAČENJA

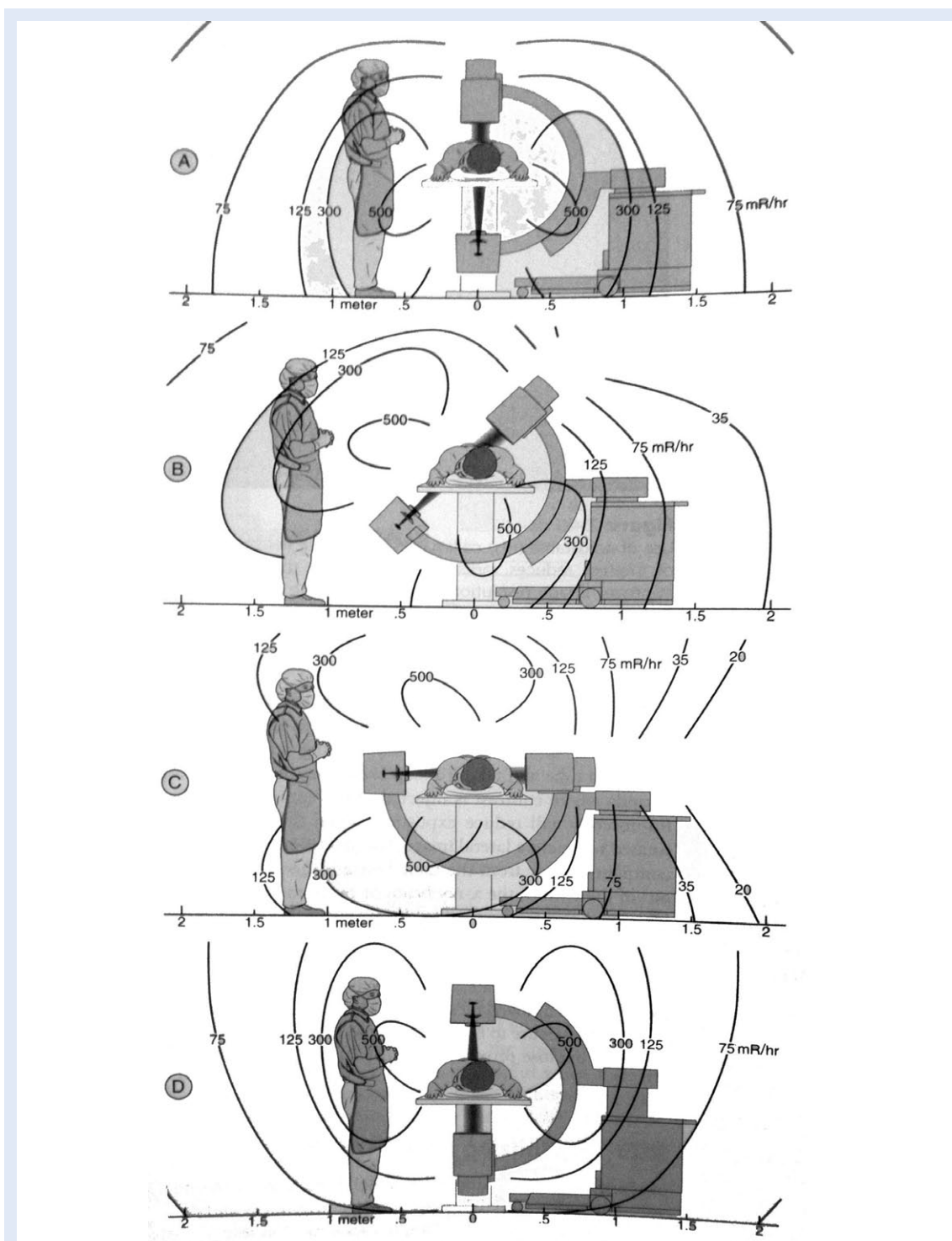
Usporedno s novim dijagnostičkim i terapijskim mogućnostima (posebice uvođenjem višeslojnih CT-a i intervencijske radiologije) neupitan je po-

rast ozračivanja stanovništva. Prosječna doza po stanovniku iz umjetnih izvora (najznačajniji su medicinski izvori) je 0,65 mSv. Međunarodno prihvaćena maksimalna prosječna doza je 1 mSv/god za opću populaciju, a 50 mSv/god za profesionalno osoblje. U svakodnevnom smo životu izloženi i određenoj dozi zračenja koju dobivamo iz prirodnih izvora (kozmičko zračenje, zračenje iz tla). Na godišnjoj razini po stanovniku to zračenje u prosjeku iznosi 3 mSv (4 – 5 puta više nego iz medicinskih izvora)⁴.

Razumijevanje bioloških učinaka ionizirajućeg zračenja ključno je za postizanje minimalnog izlaganja za vrijeme pretrage ili zahvata. S obzirom na to da je i najmanja doza zračenja štetna, svaka radiološka pretraga zahtijeva dobro postavljenu indikaciju. Da bi se minimaliziralo izlaganje kako bolesnika tako i djelatnika, neophodno je da se liječnici koji izvode pretragu, jednako kao i oni koju su bolesnika uputili, pridržavaju poznatog A. L. A. R. A. pravila (engl. *As Low As Reasonably Achievable*), koje podrazumijeva korištenje one minimalne doza zračenja s kojom je moguće postići kvalitetnu dijagnostičku informaciju.



Slika 5. Selektivna blokada korijena živca
Figure 5 Selective nerve root injection



Slika 6. Izloženost zračenju za vrijeme fluoroskopije: A) uobičajeni položaj u a-p smjeru, minimalna izloženost operatera i bolesnika; B) kosa projekcija znatno povećava izloženost operatera; C) prilikom lateralne projekcije operater se treba odmaknuti unatrag, a preporuka je stajati iza rendgenske cijevi; D) značajno povećanje izloženosti zračenju kada se izvor zračenja nalazi iznad bolesnika (preuzeto iz Rathmell JP. Atlas of Image-Guided Intervention in Regional Anesthesia and Pain Medicine. Philadelphia: LWW, 2006)

Figure 6 Radiation exposure dosage during fluoroscopy: A) routine use in a-p plane, minimize radiation exposure to the patient and practitioner B) the oblique projection results in increased exposure to the practitioner C) during use in the lateral projection, the practitioner should step completely behind the x-ray tube D) radiation exposure dramatically increased when the x-ray tube is inverted above the patient (from: JP Rathmell. Atlas of Image-Guided Intervention in Regional Anesthesia and Pain Medicine; LWW Philadelphia 2006)

Biološki učinak zračenja obuhvaća promjene što ih rendgenske zrake izazivaju u živom tkivu, na razini stanica i molekula. Promjene mogu biti reverzibilne i ireverzibilne. Najvažnije promjene nastaju na razini makromolekula nukleinskih kiselina (DNA, RNA), no zračenje štetno djeluje i na odvijanje drugih kemijskih procesa u stanicama, što dovodi do poremećaja njihove funkcije ili pak do smrti stanice. Najosjetljivije su stanice velike diobene aktivnosti (stanice koštane srži i spolne stanice). Izloženost dozi od 5 – 6 Gy kod muškaraca izaziva trajnu sterilnost, dok se kod žena radi o dozi većoj od 3 Gy. Pri ozračivanju oplodene jajne stanice događaju se štetni utjecaji na plod. Oštećenje kože u vidu eritema javlja se kod jednokratnih doza od 8 Gy, dok kod doze od 15 Gy dolazi do nekroze. Također su izuzetno osjetljive i sluznice nosa, oka i ždrijela, gdje dolazi do edema, pojačane sekrecije i krvarenja. Izlaganje oka može dovesti do katarakte. Zamućenja leće mogu nastati već nakon doza od 0,45 Gy.

Nepoznavanje osnovnih zakona o rendgenskom zračenju i njegovim posljedicama može dovesti do teških posljedica za bolesnike i medicinsko osoblje, pa je stoga prevencija i zaštita od zračenja neobično važna. Osim odabira optimalnih parametara na izvoru zračenja (mA i Kv), zaštita od zračenja provodi se i:

- smanjenjem primarnog snopa, tj. površine tijela koja se izlaže (linearni i cirkularni kolimatori – manje primarnog i raspršenog zračenja)
- prekrivanjem ostalih organa i područja koje nisu od interesa (posebice gonade, dojke)
- minimalnim vremenskim izlaganjem
- primjenom zaštitnih barijera (zaštita od raspršenog zračenja), kao i pokrivala za tijelo (pregače, rukavice, ovratnici, naočale)
- povećanjem udaljenosti od izvora zračenja
- korištenjem pulsne umjesto kontinuirane dijaskopije.

Ove mjere zaštite primjenjuju se za zaštitu kako bolesnika tako i liječnika koji izvodi pretragu i

ostalog medicinskog osoblja. Za liječnika koji izvodi intervenciju, osim navedenog, bitna je i pozicija kod izvođenja. U svakom je trenutku važno ne stajati na putu zračenju, kad je moguće treba se odmaknuti dalje od izvora zračenja, držati ruke izvan primarnog snopa zračenja (udaljavanjem od izvora na dvostruku udaljenost, doza se smanjuje četverostruko)^{4,5} (slika 6).

ZAKLJUČAK

Brza i točna dijagnoza uvjet je za pravovremeno liječenje. Primjena modernih dijagnostičkih i terapijskih metoda opravdana je ako korist koju one za bolesnika donose nadilazi njihovu štetnost.

LITERATURA

1. Lichtenstein JE. Forensic radiology. In: Gagliardi RA (ed). A history of the radiological sciences. Reston, VA: American College of Radiology Radiology Centennial 1996:586–7.
2. Berlin L. Radiation-induced skin injuries and fluoroscopy. *AJR Am J Roentgenol* 2001;177:21-5.
3. Wagner LK. CT fluoroscopy: another advancement with additional challenges in radiation management. *Radiology* 2000;216:9–10.
4. Fishman SM, Smith H, Meleger A, Seibert JA. Radiation safety in pain medicine. *Reg Anesth Pain Med* 2002;27:296-305.
5. Norris TG. Radiation safety in fluoroscopy. *Radiol Technol* 2002;73:511-33.
6. Ahn WS, Bahk JH, Lim YJ, Kim YC. The effect of introducer gauge, design and bevel direction on the deflection of spinal needles. *Anaesthesia* 2002;57:1007-11.
7. Baumgarten RK. Importance of the needle bevel during spinal and epidural anesthesia. *Reg Anesth* 1995;20:234-8.
8. Kapoor V, Rothfus WE, Grahovac SZ, Latchaw RE. Radicular pain avoidance during needle placement in lumbar diskography. *AJR Am J Roentgenol* 2003;181:1149-54.
9. Nevitt MC, Ettinger B, Black DM. The association of radiographically detected vertebral fractures with back pain and function: a prospective study. *Ann Intern Med* 1998;128:793-8.
10. Bartynski WS, Eller MT, Grahovac SZ. Severe thoracic kyphosis in the older patient in the absence of vertebral fracture: association of extreme curve with age. *AJNR Am J Neuroradiol* 2005;26:2077-4.