

Keloid uške nakon otoplastike

Kujundžić, Milodar; Vukelić, Jelena; Cvjetković, Niko; Braut, Tamara; Malvić, Goran

Source / Izvornik: **Medicina Fluminensis : Medicina Fluminensis, 2012, 48, 226 - 232**

Journal article, Published version

Rad u časopisu, Objavljena verzija rada (izdavačev PDF)

Permanent link / Trajna poveznica: <https://um.nsk.hr/um:nbn:hr:184:897567>

Rights / Prava: [In copyright](#)/[Zaštićeno autorskim pravom.](#)

Download date / Datum preuzimanja: **2024-08-04**



Repository / Repozitorij:

[Repository of the University of Rijeka, Faculty of Medicine - FMRI Repository](#)



Keloid uške nakon otoplastike

Post-otoplasty Ear Keloid

Milodar Kujundžić*, Jelena Vukelić, Niko Cvjetković, Tamara Braut, Goran Malvić

Klinika za otorinolaringologiju i kirurgiju glave i vrata, KBC Rijeka, Rijeka

Primljeno: 29. 1. 2012.

Prihvaćeno: 24. 4. 2012.

Adresa za dopisivanje:

*Dr. sc. Milodar Kujundžić, dr. med.

Klinika za otorinolaringologiju i kirurgiju

glave i vrata, KBC Rijeka

Krešimirova 42, 51 000 Rijeka

e-mail: milodar.kujundzic@ri.t-com.hr

<http://hrcak.srce.hr/medicina>

Sažetak. Uvod: Odstojeća uška predstavlja jedan od najčešćih estetskih deformiteta uške školjke. Idealno vrijeme za liječenje je predškolska dob. Pristup svakom bolesniku je individualan i uključuje detaljan pregled i uzimanje anamnestičkih podataka. Kirurško liječenje uvijek čini kombinacija nekoliko kirurških pristupa (Mustard, Converse, Bear, Pitanguy, Šercer, Stenström...). Komplikacije zahvata su rijetke, a kao jedna od mogućih izdvaja se pojava keloida ili prekomjernog ožiljka. **Prikaz slučaja:** U desetogodišnje djevojčice zbog odstojećih uški učinjena je otoplastika po Bearu. Osam mjeseci poslije operacije pojavio se manji keloid u području poslijeoperacijskog ožiljka. Promjenu smo liječili flavonoidom u vidu gela. Dvije godine poslije operacijskog zahvata kod bolesnice je ustanovljen velik grozdasti keloid na obje uške. U liječenju smo koristili kiruršku eksciziju, intralezijske kortikosteroide i terapiju argon laserom. **Rasprava:** Keloid je česta kožna lezija koja se teško liječi i ima visoku učestalost recidiviranja. Do sada nije osmišljen jedinstven terapijski pristup keloidu. On uključuje primjenu okluzivnog zavojla, intralezijske injekcije kortikosteroida, kriokirurgiju, kiruršku eksciziju, radioterapiju, lasersku terapiju, terapiju interferonom, 5 % imiquimod kremom, 5- FU (fluorouracilom) i drugu manje poznatu terapiju usmjerenu na sintezu kolagena. **Zaključak:** U našem slučaju koristili smo se pristupom koji se sastojao od kirurške ekscizije keloida te poslijeoperacijske uporabe intralezijskih injekcija kortikosteroida i primjene argon lasera. S obzirom na to da se radi o dječjoj dobi, uočili smo nedostatak literature o primjeni intralezijskih kortikosteroida. Nadamo se da će naš rad pridonijeti spoznajama o mogućnostima liječenja keloida nakon otoplastike u dječjoj dobi.

Cljučne riječi: keloid, odstojeća uška, otoplastika

Abstract. Aim: Prominent ear represents one of the most common aesthetic deformations of the auricle. The ideal time for its treatment is the pre-school age. The approach to each patient is individual and includes a detailed examination and thorough medical history. Surgical treatment always uses a combination of several techniques, including those after Mustard, Converse, Bear, Pitanguy, Šercer, Stenström et al. It is very rarely followed by some complications, one of them being keloid or excessive scar. **Case:** An otoplasty after Bear was carried out on the protruding ears of the ten year girl. Eight months after the operation, a minor keloid appeared in view of a post-operative scar which was treated by gel flavonoid. Two years after the operation a large grapelike keloid was found at both auricles. The treatment included excision, intralesional corticosteroids and argon laser therapy. **Discussion:** Keloids are skin lesions difficult to treat and are highly recidive. So far, no common therapy for keloid treatment has been established. It includes the application of occlusive bandage, intralesional corticosteroid injections, surgery, excision, radiotherapy, laser therapy, interferon therapy, therapy by 5% imiquimod cream, by 5 FU (fluorouracil) and other less utilised therapy aimed at collagen synthesis. **Conclusion:** The authors used the combined techniques of keloid excision followed by post-operative intralesional corticosteroid injections and the application of argon laser. Additionally, we observed a lack of resources dealing with intralesional corticosteroid applications in children. Therefore, our paper should encourage further research of keloid treatment, following otoplasty in childhood.

Key words: keloid, otoplasty, prominent ear

UVOD

Odstojeća uška (otapostasis – grč. *ous*, *otos* – uho, *apostaseos* – razmak) predstavlja najčešći deformitet ušne školjke¹. Radi se o estetskom poremećaju koji je moguće kirurški korigirati. Karakteriziran je aurikulomastoidnim kutom većim od 25° te posljedičnim znatnim odstojanjem ušne školjke od planuma mastoideuma. Češće se javlja obostrano nego jednostrano². U prvih 6 godina života dovršeno je 90 % rasta i razvoja uške, a preostalih 10 % odvija se u kasnijem periodu života. Zbog navedenog, predlaže se učiniti korekciju odstojećih uški (otoplastika) u predškolskoj dobi. Na taj način spriječiti ćemo polazak djeteta u školu s vidljivim estetskim deformitetom, zbog kojeg bi moglo doživjeti psihičku traumu ili kompleks manje vrijednosti.

Pristup svakom bolesniku strogo je individualan. Prije odluke o operaciji vrši se pregled na kojem se ustanovi tip deformacije uške. Izuzetno je važno uvažiti želje i očekivanja bolesnika, kako bi se zahvat mogao izvesti što kvalitetnije. Nakon sveobuhvatnog pregleda, radi se precizan kirurški plan zahvata. Sam zahvat uvijek je kombinacija nekoliko kirurških tehnika. Dosad je u medicinskoj literaturi opisano više od stotinjak različitih metoda operacija odstojećih uški (Mustard, Converse, Bear, Pitanguy, Šercer, Stenström...)³. Upravo to pokazuje da ne postoji idealna kirurška tehnika za navedenu problematiku. Cilj je operacijskog liječenja postići optimalni i trajni estetski rezultat na zadovoljstvo liječnika i bolesnika.

Otoplastika je kirurški postupak korekcije odstojećih uški koji se vrši u općoj anesteziji kod djece od 6 do 12 godina te u lokalnoj anesteziji kod odraslih. Postupak se sastoji od uklanjanja viška kože iza uha i preoblikovanja hrskavice ušne školjke do postizanja normalnog izgleda i kuta između ušne školjke i glave. Prvih tjedan dana nakon operacijskog zahvata potrebno je nositi elastični zavoj preko čela i uški. Mjesec dana nakon operacije bolesnicima se preporučuje nošenje steznika za uške tijekom noći, kako se ne bi narušio postignuti rezultat korekcije uški tijekom spavanja.

Komplikacije estetske korekcije odstojećih uški vrlo su rijetke. Moguće komplikacije su infekcija, hematoma ili krvarenje, hipertrofički ožiljci, odnosno keloidi te recidivi.

Svaki operacijski zahvat neminovno uključuje prekid integriteta kože u vidu operacijskog reza. Najčešće rana uredno zacijeli, no ako dođe do deregulacije procesa cijeljenja rane, nastaje prekomjerni ožiljak ili keloid. Keloid je posljedica prekomjernog rasta gustog vezivnog tkiva koje se obično razvija nakon cijeljenja kožne rane⁴. On je izdignut iznad razine kože te najčešće prelazi izvan rubova rane⁵. Karakterizira ga trajna hiperemija koja je ponekad praćena teleangiektazijama i sjajnom površinom⁶. Ružičaste je do ljubičaste

Odstojeća uška predstavlja jedan od najčešćih estetskih deformiteta ušne školjke. Korekcija odstojećih uški postiže se kirurškim putem. Komplikacije zahvata su rijetke, a jedna od njih je pojava keloida. Keloid je česta kožna lezija koja nastaje kao posljedica prekomjernog rasta gustog vezivnog tkiva. Karakteriziran je dugotrajnim liječenjem i visokom učestalosti recidiviranja.

boje i popraćen je hiperpigmentacijom. Keloid predstavlja primarno kozmetički defekt te je obično asimptomatski. U rijetkim slučajevima može uzrokovati kontrakture, bol i svrbež te na taj način negativno utjecati na kvalitetu bolesnikova života. Uzrok bola kod keloida je nejasan, ali moguće objašnjenje je u neuropatiji malih živčanih vlakana perikeloidne kože^{7,8}. Keloid se javlja u svih rasa. Izuzetak čine albino ljudi u kojih keloidi nisu zabilježeni^{9,10}. Oba spola jednako su zastupljena, a najveća učestalost je u 2. i 3. desetljeću života¹¹. Viša učestalost keloida zamijećena je tijekom puberteta i trudnoće¹². Etiologija keloida je nejasna. Kao predisponirajući čimbenici navode se akne, folikulitis, *piercing*, opeklinae, laceracije i prethodni kirurški zahvati na istom mjestu¹³. Većina keloida nastaje unutar 3 mjeseca od ozljede, no mogu se razviti i do nekoliko godina nakon ozljede. Zanimljivo je istaknuti da su opisani i slučajevi spontanog nastanka keloida u nedostatku prethodno učinjenog operacijskog zahvata^{14,15}. Patogeneza keloida, kao i etiologija nejasna je, te se pokušava objasniti nizom teorija od kojih je većina povezana s disfunkcijom fibroblasta. Fibroblasti u keloidu pojačano stvaraju tip I prokolagena, te se posljedično pojačano luče čimbenici rasta poput vaskularnog endotelnog čimbenika

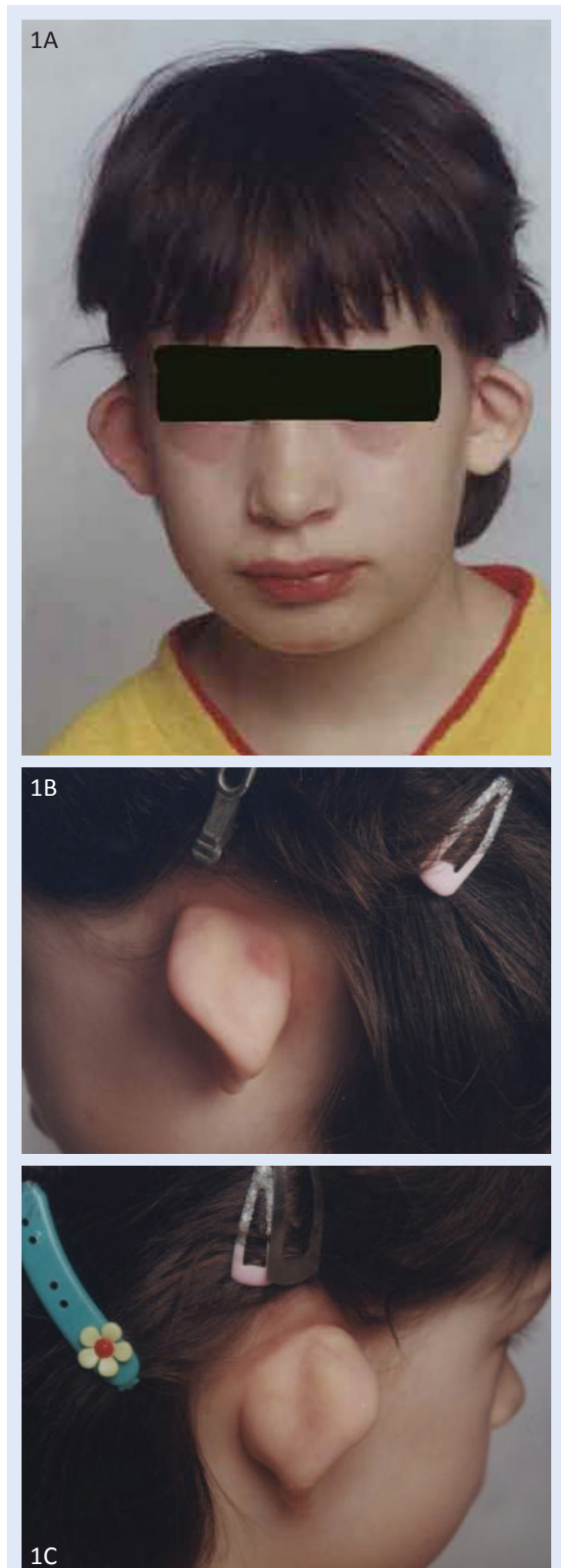
rasta (engl. *vascular endothelial growth factor*; VEGF), transformirajućeg čimbenika rasta β_1 i β_2 (engl. *transforming growth factor*; TGF β_1 i β_2) i čimbenika rasta trombocita (engl. *platelet derived growth factor*; PDGF)^{16,17}. Najčešća lokalizacija keloida je prednja strana prsnog koša, područje ramena, vrata, fleksijski dijelovi ekstremiteta i uške¹⁸. Keloid se najčešće pojavljuje u područjima visoke napetosti kože i mehaničkog stresa.

U ovom radu prikazat ćemo slučaj djevojčice s velikim keloidom na stražnjoj strani obiju uški koji je nastao nakon otoplastike.

Do sada nije osmišljen jedinstven terapijski pristup keloidu. U našem slučaju koristili smo se pristupom koji se sastojao od kirurške ekscizije keloida te poslijeoperacijske uporabe intralezijskih injekcija kortikosteroida i primjene argon lasera. Uočili smo nedostatak literature koja se bavi primjenom intralezijskih kortikosteroida u dječjoj dobi.

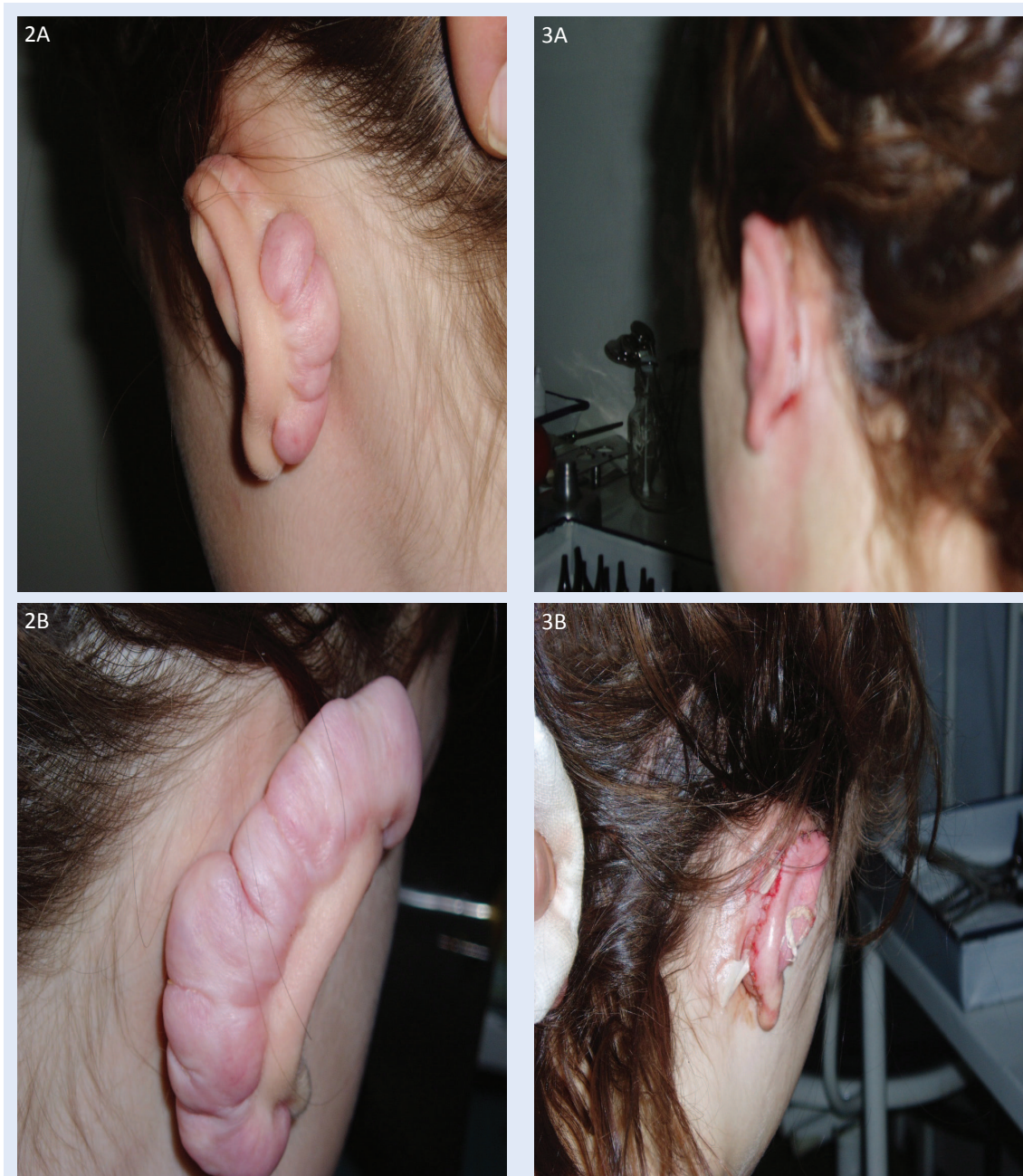PRIKAZ SLUČAJA

Naša bolesnica bila je desetogodišnja djevojčica koja je u pratnji roditelja došla u otorinolaringološku dječju ambulantu Kliničkog bolničkog centra Rijeka, zbog dogovora o liječenju odstojećih uški (slika 1A, 1B, 1C). Učinili smo detaljan pregled i uzeli anamnestičke podatke, te se nakon toga odlučili za operacijski zahvat. S obzirom na dobivene podatke, učinili smo otoplastiku po Be-aru. Rani je poslijeoperacijski tijek protekao uredno. Nakon osam mjeseci pojavio se manji keloid u području poslijeoperacijskog ožiljka. Ambulantno smo primijenili terapiju flavonoidom u obliku gela. Bolesnica se terapijom koristila dva puta dnevno tijekom nekoliko mjeseci. Na navedeno liječenje nije došlo do poboljšanja, te smo konzultirali dermatologe. Razmotrena je mogućnost liječenja kortikosteroidima, no s obzirom na moguće komplikacije i nedovoljno iskustvo u liječenju kortikosteroidima kod djece, od navedene opcije se odustalo. Sljedećih godinu dana bolesnicu smo ambulantno kontrolirali u razmacima od tri mjeseca. Dvije godine poslije operacijskog zahvata bolesnica je došla na kontrolni pregled, na kojem smo ustanovili velik grozdasti keloid na obje uške.



Slika 1. Bolesnica s odstojećim uškama prije operacijskog zahvata: A) sprijeda; B) s lijeve strane; C) s desne strane

Figure 1. The patient with prominent ears before operation A) Front view B) View from the left C) View from the right

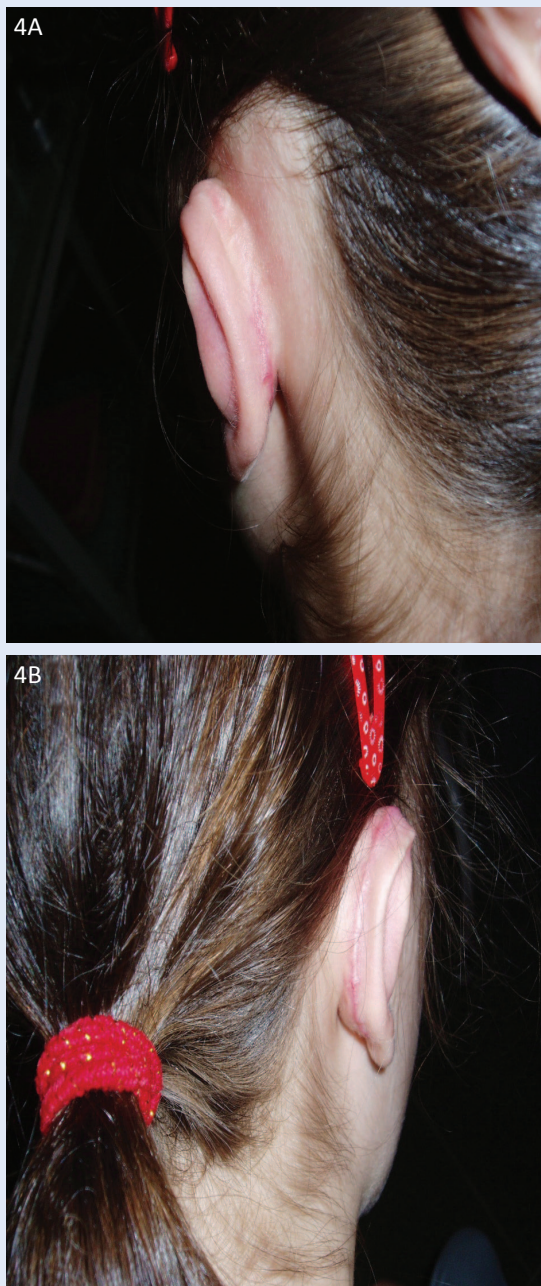


Slika 2. Keloid na ušci: A) lijeva uška; B) desna uška
Figure 2. An auricle keloid A) Left auricle B) Right auricle

Slika 3. Bolesnica 10 dana poslije ekscizije keloida:
 A) s lijeve strane; B) s desne strane
Figure 3. The patient seen 10 days after keloid excision
 A) View from the left B) View from the right

Na desnoj ušci veličina keloida bila je oko 4x3 cm, dok je na lijevoj ušci keloid bio veličine oko 4x1,5 cm (slika 2A, 2B). Tada smo u općoj anesteziji učinili kiruršku eksciziju keloida na obje uške. Zahvat je uključivao odstranjenje keloida kirurškim nožem br. 15 do hrskavice. Ranu smo primarno sašili, pri čemu smo veliku pozornost posvetili postizanju minimalne tenzije, kako bismo spriječili ponovnu pojavu keloida (slika 3A, 3B). Poslijeo-

peracijski je bolesnica kroz mjesec dana nosila kompresivni zavoj. Također, u terapiju smo uključili kortikosteroide (triamcinolon acetonid (TAC) u dozi od 10 do 40 mg/mL), koje je bolesnica primala u vidu intralezijskih injekcija. Terapiju smo primjenjivali jedanput mjesečno kroz godinu dana, sukladno preporukama Mustoa i suradnika iz 2002. godine¹⁹. Pored ove terapije u bolesnice smo ambulantno proveli deset tretmana argon



Slika 4. Bolesnica godinu dana poslije operativnog zahvata: A) s lijeve strane; B) s desne strane
Figure 4. The patient seen one year after operation
 A) View from the left B) View from the right

laserom (488 nm) jedanput tjedno. Sljedećih godinu dana kontrolirali smo bolesnicu u razmacima od dva mjeseca. U navedenom periodu nije došlo do recidiva te smo bili zadovoljni rezultatima liječenja (slika 4A, 4B).

RASPRAVA

Keloid je česta kožna lezija koja se teško liječi i ima visoku učestalost recidiviranja. Do sada nije osmišljen jedinstveni terapijski pristup keloidu, već se on određuje na temelju lokalizacije, veličine i dubine lezije, starosne dobi bolesnika i odgovora na prethodno liječenje kožnih lezija.

Liječenje keloida uključuje upotrebu okluzivnog zavoja, kompresijsku terapiju, intralezijske injekcije kortikosteroida, kriokirurgiju, kiruršku eksciziju, radioterapiju, lasersku terapiju, terapiju interferonom, 5 % imiquimod kremom, 5-FU (fluorouracilom) i drugu manje poznatu terapiju usmjerenu na sintezu kolagena.

Okluzivni zavoj nosi se 24 h tijekom 12 mjeseci te ima antikeloidni učinak zbog kombinacije okluzije i hidracije. Zavoj predstavlja kompresijsku terapiju koja stanjuje kožu tako što reducira slijepljene niti kolagena^{20,21}.

Intralezijska primjena kortikosteroida čini okosnicu u liječenju keloida. Učinkovitost ove terapije iznosi oko 50 %²². Ovim se liječenjem reducira ožiljak smanjenjem sinteze kolagena, mijenjajući sintezu glukozaminoglikana, te reduciranjem stvaranja upalnih medijatora proliferacije fibroblasta tijekom cijeljenja rane²³. Najčešće korišten kortikosteroid je triamcinolon acetonid (TAC). Koristi se u dozi od 10 do 40 mg/mL. Primjenjuje se intralezijski, u intervalu od 4 do 6 tjedana^{19,24}. Intralezijske injekcije kortikosteroida umanjuju svrbež i napetost keloida. Komplikacije dugotrajnog korištenja injekcija kortikosteroida su atrofija, telangiectazije i promjene pigmentacije.

Osim navedene konzervativne terapije u obzir dolazi i liječenje krioterapijom. Ona djeluje na mikrovaskularnoj razini uzrokujući oštećenje stanica stvaranjem intracelularnih kristala i posljedičnim nastajanjem tkivne anoksije. Da bi se postigao željeni učinak, potrebno je provesti do tri ciklusa terapije u trajanju od 10 do 30 sekundi. Tretman je potrebno ponoviti svakih 20 do 30 dana. Krioterapija čini dobar izbor za liječenje manjih lezija. Negativnu stranu predstavlja bol prilikom primjene i dugotrajni oporavak nakon tretmana²⁵. Komplikacija krioterapije je moguća pojava depigmentacije. Neki autori zagovaraju korištenje krioterapije neposredno prije injekcije kortikosteroida, kako bi izazvala edem i na taj na-

čin pojačala učinak intralezijjskih kortikostereoidnih injekcija²⁶.

Kirurško liječenje keloida podrazumijeva eksciziju. Ona naizgled predstavlja izuzetno dobar način liječenja, jer pruža dobre rezultate koji su odmah vidljivi. Nasuprot tome, često nakon ekscizije nastaje velik ožiljak koji čini predispoziciju za recidiv keloida, koji je obično veći nego prethodni²⁷. Da bismo to izbjegli, novija literatura predlaže nekoliko opcija adjuvantne terapije. U obzir dolazi poslijeekscizijska primjena intralezijjskih kortikostereoidnih injekcija, lokalna primjena Imiquimoda i Mitomycina C. Naše iskustvo pokazalo nam je da je, kako bismo postigli dobre rezultate, nakon ekscizije potrebno izbjegavati zatvaranje rane pod tenzijom, te nositi kompresivni zavoj tijekom poslijeoperacijskog perioda.

Radioterapija čini još jednu od mogućnosti u liječenju keloida. Ako se radioterapija koristi nakon ekscizije, njena učinkovitost iznosi od 65 do 99 %⁶. Provedene su mnoge studije koje su ispitala učinkovitost radioterapije. Sve zagovaraju njeno korištenje i navode izuzetno dobre rezultate. Nedostatak je u tome što nema standardnih radioterapijskih protokola, te je usporedba između studija gotovo nemoguća^{28,29}. Nuspojave liječenja radioterapijom su prolazni eritem i hiperpigmentacija. Rizik od nastanka karcinoma kao posljedice radijacijske terapije keloida izuzetno je nizak. Ipak, s obzirom na rizik, preporučuje se ograničiti radioterapiju na bolesnike kod kojih ekscizija nije dala zadovoljavajuće rezultate i na bolesnike koji imaju 21 godinu ili su stariji³⁰.

Imunoterapija je jedan od novijih pristupa u liječenju keloida. Ona uključuje intralezijjsko davanje alfa, beta i gama interferona koji smanjuju stvaranje čimbenika rasta i na taj način postižu antiproliferativni i antifibrotski efekt³¹. Dosadašnje spoznaje o korištenju interferona kao jedine terapije u liječenju keloida su razočaravajuće i ukazuju na loše rezultate. Davison i suradnici prvi su proveli istraživanje koje je pratilo rezultate korištenja interferona α -2b nakon kirurške ekscizije keloida. Nažalost, studija nije dala dobre rezultate, jer je većina bolesnika zbog nuspojava i visoke cijene terapije odustala od liječenja interferonom.

Terapija laserom uključuje primjenu četiriju vrsti lasera. Može se koristiti CO2 laser koji reže i kauterizira leziju stvarajući suhu sredinu s minimal-

nom traumom. Dobri rezultati postižu se u kombinaciji s poslijeoperacijskim injekcijama kortikosteroida (25 – 74 % recidiva)³². Osim njega u obzir dolazi i korištenje argon lasera (488 nm) koji potiče smanjenje kolagena stvaranjem povećane lokalne topline (45 – 93 % recidiva)³³. Kao najbolji izbor za tretiranje hipertrofičkih ožiljaka navodi se pulsirajući dye laser (585 nm). On omogućuje fototermolizu koja se očituje u mikrovaskularnoj trombozi³⁴. Dobar je jer je učinkovit, siguran i jeftin. Još jednu od opcija u liječenju laserskom terapijom predstavlja nd: YAG laser (1064 nm)³⁵. Visina recidiva kod primjene ove metode iznosi 53 – 100 %.

ZAKLJUČAK

Liječenje keloida predstavlja velik izazov za kirurga. Na raspolaganju imamo brojne terapijske opcije, ali niti jedna od njih nije idealna. Metodu moramo izabrati za svakog bolesnika ponaosob, ovisno o njegovoj kliničkoj slici i anamnezi. Kirurška ekscizija, intralezijjski kortikosteroidi i okluzivna silikonska terapija trenutno su najučinkovitija raspoloživa terapija. Zadaća je svakog odgovornog kirurga da upozna bolesnika s teškoćama u liječenju keloida te s mogućnošću visoke stope recidiva. Dosadašnje spoznaje većinom su vezane uz odraslu dob, a s obzirom na to da se u našem slučaju radilo o desetogodišnjoj djevojčici, uvidjeli smo da su spoznaje o liječenju keloida u dječjoj dobi izuzetno manjkave. Osobito je uočljiv nedostatak literature i iskustva vezan uz intralezijjsku primjenu kortikosteroida u dječjoj dobi. U našem pristupu odlučili smo se za eksciziju, intralezijjske kortikosteroide i terapiju laserom, te smo tako postigli zadovoljavajuće rezultate. Smatramo da bi ovaj članak trebao biti poticaj za dodatna istraživanja, kako bismo kroz iskustvo došli do spoznaje o idealnoj terapiji, te tako zbrinuli bolesnika na najbolji mogući način.

LITERATURA

1. Kelley P, Hollier L, Stal S. Otoplasty: evaluation, technique, and review. *J Craniofac Surg* 2003;14:643-53.
2. Samy A, Shehab El-Din. Combined otoplasty techniques in correction of prominent ears. *Egypt J Plast Reconstr Surg* 2003;27:19-28.
3. Petersson RS, Friedman O. Current trends in otoplasty. *Curr Opin Otolaryngol Head Neck Surg* 2008;16:352-8.

4. Peacock EE Jr, Madden JW, Trier WC. Biologic basis for the treatment of keloids and hypertrophic scars. *South Med J* 1970;63:755–60.
5. Mancini RE, Quaife JV. Histogenesis of experimentally produced keloids. *J Invest Dermatol* 1962;38:143–81.
6. Al-Attar A, Mess S, Thomassen JM, Kaufmann CL, Davidson SP. Keloid pathogenesis and treatment. *Plast Reconstr Surg*. 2006;117:286–300.
7. Lee SS, Yosipovitch G, Chan YH, Goh CL. Pruritus, pain, and small nerve fiber function in keloids: a controlled study. *J Am Acad Dermatol*. 2004;51:1002–6.
8. Hawkins HK. Pathophysiology of the burn scar. In: Herndon DN (ed.) *Total Burn Care*. Saunders Elsevier; Philadelphia: 2007;608–19.
9. Niessen FB, Spauwen PH, Schalkwijk J, Kon M. On the nature of hypertrophic scars and keloids: a review. *Plast Reconstr Surg* 1999;104:1435–58.
10. Murray CJ, Pinnel SR. Keloids and excessive dermal scarring. In: Cohen IK, Diegelmann RF, Lindblad WJ (eds). *Woundhealing, Biochemical and Clinical Aspects*. Saunders Elsevier; Philadelphia: 1992;500–9.
11. Ramakrishnan KM, Thomas KP, Sundararajan CR. Study of 1,000 patients with keloids in South India. *Plast Reconstr Surg* 1974;53:276–80.
12. Aköz T, Gideroğlu K, Akan M. Combination of different techniques for the treatment of earlobe keloids. *Aesthetic Plast Surg* 2002;26:184–8.
13. Brissett AE, Sherris DA. Scar contractures, hypertrophic scars, and keloids. *Facial Plast Surg* 2001;17:263–72.
14. Murray JC. Keloids and hypertrophic scars. *Clin Dermatol* 1994;12:27–37.
15. Leventhal D, Furr M, Reiter D. Treatment of keloids and hypertrophic scars: a meta-analysis and review of the literature. *Arch Facial Plast Surg* 2006;8:362–8.
16. Marneros AG, Krieg T. Keloids—clinical diagnosis, pathogenesis, and treatment options. *J Dtsch Dermatol Ges* 2004;2:905–13.
17. Slemp AE, Kirschner RE. Keloids and scars: a review of keloids and scars, their pathogenesis, risk factors, and management. *Curr Opin Pediatr* 2006;18:396–418. Bayat A, Arscott G, Ollier WE, Ferguson MW, Mc Groutther DA. Description of site-specific morphology of keloid phenotypes in an Afrocaribbean population. *Br J Plast Surg* 2004;57:122–33.
18. Mustoe TA, Cooter RD, Gold MH, Hobbs FD, Ramelet AA, Shakespeare PG et al. International clinical recommendations on scar management. *Plast Reconstr Surg* 2002;110:560–71.
19. Atiyeh BS. Nonsurgical management of hypertrophic scars: evidence-based therapies, standard practices, and emerging methods. *Aesthetic Plast Surg* 2007;31:468–94.
20. Van den Kerckhove E, Stappaerts K, Fieuws S, Laperre J, Massage P, Flour M et al. The assessment of erythema and thickness on burn related scars during pressure garment therapy as a preventive measure for hypertrophic scarring. *Burns* 2005;31:696–702.
21. Berman B, Flores F. Recurrence rates of excised keloids treated with postoperative triamcinolone acetone injections or interferon alfa-2b injections. *J Am Acad Dermatol* 1997;37:755–7.
22. Reish RG, Eriksson E. Scar treatments: preclinical and clinical studies. *J Am Coll Surg* 2008;206:719–30.
23. Jalali M, Bayat A. Current use of steroids in management of abnormal raised skin scars. *Surgeon* 2007;5:175–80.
24. Kelly AP. Medical and surgical therapies for keloids. *Dermatol Ther* 2004;17:212–8.
25. Lahiri A, Tsiliboti D, Gaze NR. Experience with difficult keloids. *Br J Plast Surg* 2001;54:633–5.
26. Poochareon VN, Berman B. New therapies for the management of keloids. *J Craniofac Surg* 2003;14:654–7.
27. Ragoowansi R, Cornes PG, Moss AL, Gleees JP. Treatment of keloids by surgical excision and immediate postoperative single-fraction radiotherapy. *Plast Reconstr Surg* 2003;111:1853–9.
28. Garg MK, Weiss P, Sharma AK, Gorla GR, Jaggernauth W, Yaparalvi R et al. Adjuvant high dose rate brachytherapy (Ir-192) in the management of keloids which have recurred after surgical excision and external radiation. *Radiother Oncol* 2004;73:233–6.
29. Ragoowansi R, Cornes PG, Moss AL, Gleees JP. Treatment of keloids by surgical excision and immediate postoperative single-fraction radiotherapy. *Plast Reconstr Surg* 2003;111:1853–9.
30. Davison SP, Mess S, Kauffman LC, Al-Attar A. Ineffective treatment of keloids with interferon alpha-2b. *Plast Reconstr Surg* 2006;117:247–52.
31. Garg GA, Sao PP, Khopkar US. Effect of carbon dioxide laser ablation followed by intralesional steroids on keloids. *J Cutan Aesthet Surg* 2011;4:2–6.
32. Hulsbergen Henning JP, Roskam Y, Van Gemert MJ. Treatment of keloids and hypertrophic scars with an argon laser. *Lasers Surg Med* 1986;6:72–5.
33. Manuskiatti W, Wanitphakdeedecha R, Fitzpatrick RE. Effect of pulse width of a 595-nm flashlamp-pumped pulsed dye laser on the treatment response of keloidal and hypertrophic sternotomy scars. *Dermatol Surg* 2007;33:152–61.
34. Liper GM, Perez M. Nonablative acne scar reduction after a series of treatments with a short-pulsed 1,064-nm neodymium:YAG laser. *Dermatol Surg* 2006;32:998–1006.