

Patohistološki pokazatelji i mitotski indeks kao prognostički faktori kod primarnih melanoma kože

Budisavljević, Ivana; Babarović, Emina; Ljubačev, Aleksandra; Mustać, Elvira; Zamolo, Gordana

Source / Izvornik: **Medicina Fluminensis, 2012, 48, 164 - 172**

Journal article, Published version

Rad u časopisu, Objavljena verzija rada (izdavačev PDF)

Permanent link / Trajna poveznica: <https://um.nsk.hr/um:nbn:hr:184:178304>

Rights / Prava: [In copyright](#)/[Zaštićeno autorskim pravom.](#)

Download date / Datum preuzimanja: **2024-10-05**



Repository / Repozitorij:

[Repository of the University of Rijeka, Faculty of Medicine - FMRI Repository](#)



Patohistološki pokazatelji i mitotski indeks kao prognostički faktori kod primarnih melanoma kože

Patohistological parameters and mitotic rate as a prognostic factor in primary melanoma of the skin

Ivana Budisavljević, Emina Babarović, Aleksandra Ljubačev, Elvira Mustać*, Gordana Zamolo

Zavod za patologiju,
Medicinski fakultet Sveučilišta u Rijeci,
Rijeka

Primljeno: 3. 2. 2012.
Prihvaćeno: 18. 4. 2012.

Adresa za dopisivanje:
*Prof. dr. sc. Elvira Mustać, dr. med.
Zavod za patologiju
Medicinski fakultet Sveučilišta u Rijeci
Braće Branchetta 20, 51 000 Rijeka
e-mail: elviram@medri.hr

<http://hrcak.srce.hr/medicina>

Sažetak. Maligni melanom kože nastaje malignom transformacijom melanocita. Karakterizira ga lokalna agresivnost i sklonost ranom limfogenom i hematogenom metastaziranju. Iako se nekoliko posljednjih godina bilježi bolje preživljenje, što je rezultat dijagnoze u ranoj fazi bolesti, i dalje se nastoje naći prognostički pokazatelji koji bi omogućili pouzdanije predviđanje tijeka bolesti uz modifikaciju terapije. Stoga je svrha ovog preglednog rada bila utvrditi koji patohistološki i klinički parametri imaju ulogu u prognozi bolesnika s malignim melanomom i mogu li nam ti pokazatelji pomoći u određivanju terapije kod bolesnika. Ovisno o histološkom tipu tumora, spol, histološka razina invazije, debljina tumora i mitotski indeks važni su za prognozu bolesnika s malignim melanomom kože, dok neovisno o histološkom tipu tumora u prognozi bolesnika ulogu ima histološka razina invazije kože, debljina tumora i mitotski indeks.

Ključne riječi: maligni melanom, mitotski indeks, patohistološki pokazatelji

Abstract. Malignant melanoma of the skin arises due to neoplastic transformation of melanocytes. Its behavior is characterized not so much by the local aggressiveness of the primary tumor but rather by the pronounced and often very early tendency to produce lymphogenous and hematogenous metastases. In the last few years a better rate of survival has been observed as a result of early diagnosis. However, recent studies have been focused on determining reliable prognostic parameters which would allow more consistent and predictable course of disease with modification of therapy. The aim of this review was to determine the most important histopathological and clinical parameters which influence the prognosis and outcome of patients with malignant melanoma, and whether they can aid in the choice of the most suitable form of therapy. Depending of the histological type of tumor, patient gender, histological level of tumor progression according to Clark, tumor thickness according to Breslow and mitotic rate are considered to be the parameters of crucial importance for the prognosis of patients with malignant melanoma of the skin. The histological level of tumor progression according to Clark, tumor thickness according to Breslow and mitotic rate were proven to be independent, statistically significant parameters relevant for the outcome of patients with this disease.

Key words: malignant melanoma, mitotic rate, patohistological parameters

DEFINICIJA MALIGNOG MELANOMA

Maligni melanom (MM) zloćudni je tumor melanocita i spada među najzloćudnije tumore kože i sluznica, odmah nakon rijetkog tumora Merkelovih stanica. Klinički se očituje na različite načine i razlikuje se u boji, od hiperpigmentiranih do amelanotičnih promjena^{1,2}. Karakterizira ga izrazita sklonost ranom limfogenom i hematogenom metastaziranjem, dok lokalna agresivnost nije toliko izražena³. Iako melanom čini samo 2 do 3 % svih tumora kože, on je uzrok smrti u 75 % slučajeva tumora kože^{2,4}. Budući da nastaje iz melanocita, može se naći na svim dijelovima tijela gdje su oni prisutni – osim kože, to mogu biti oko, sluznice dišnog i probavnog sustava, moždane ovojnice, pa čak i limfni čvorovi.

BIOLOGIJA MELANOCITA

Prekursori melanocita su melanoblasti, koji migriraju u prvom trimestru embrionalnog razvoja iz neuralnog grebena i nastanjuju kožu, meninge, oko, limfne žlijezde, ektodermalnu sluznicu respiratornog i probavnog sustava. Diferencijacija melanoblasta u koži za vrijeme embrionalnog i neonatalnog razvoja dovodi do stvaranja dendritičnih, tamno pigmentiranih, zrelih melanocita. Potpuno diferencirani melanociti zadržavaju se u predjelu bazalne membrane epidermisa i sintetiziraju pigment melanin u melanosomima pod utjecajem enzima tirozinaze. Melanin služi kao zaštita od štetnog utjecaja ultraljubičastog zračenja (engl. *ultraviolet radiation*; UVR). Jačina pigmentacije kože ne ovisi o broju melanocita, nego o njihovoj mogućnosti produkcije melanina⁵.

EPIDEMIOLOGIJA MALIGNOG MELANOMA

MM čini oko 5 % svih primarnih zloćudnih tumora kože i uzrokuje oko 75 % svih smrti uzrokovanih kožnim tumorima. MM čini približno 2 do 3 % svih zloćudnih tumora i uzrokuje 1 do 2 % ukupnog mortaliteta od malignih bolesti⁶. Epidemiološke studije o učestalosti MM-a pokazuju da se broj oboljelih uvelike razlikuje prema geografskom položaju. Tako je u području Australije i Novog Zelanda 10 puta više bolesnika nego u Europi, što je u izravnoj vezi s oštećenjem ozonskog

zaštitnog omotača koji filtrira UV zračenje. Incidencija i mortalitet stalno su u porastu⁵. MM se javlja uglavnom između 20. i 60. godine života, s vrhom incidencije u 5. desetljeću. Izuzetno rijetko javlja se u dječjoj dobi. Displastični nevi povećavaju rizik melanoma u djece, osobito u obitelji s obiteljskim MM-om⁷. Na temelju proučavanja u Europi, zaključeno je da je, s obzirom na spol, MM dva puta češći kod žena nego kod muškaraca, dok je u većini američkih studija taj odnos 1 : 1⁶. Opsežni epidemiološki podaci podupiru ne-

Prema podacima Svjetske zdravstvene organizacije, godišnje se u svijetu dijagnosticira između 2 i 3 milijuna zloćudnih tumora kože, od čega 160.000 melanoma. U ukupnoj incidenciji zloćudnih tumora, na melanom otpada 2 % u cijelom svijetu, a u Hrvatskoj oko 3 %. Incidencija melanoma posljednjih desetljeća u stalnom je porastu, s prosječnim godišnjim porastom od 3 do 8 % u različitim dijelovima svijeta, a taj postotak u europskim zemljama iznosi približno 5 %.

gativnu korelaciju između stupnja pigmentacije i rizika razvoja MM-a, stoga se MM češće javlja u osoba svijetle kože, plavih očiju i plave ili crvene kose. Incidencija MM-a približno je deset puta veća u bijelaca nego u crnaca koji žive na istom području⁵. Uočeno je da se 75 % MM-a pojavljuje na otkrivenim dijelovima kože, te da pojedina anatomski mjesta pokazuju veću sklonost razvoju ovog tumora među različitim etničkim skupinama. Najčešća lokalizacija MM-a kod muškaraca su trup, gornji ekstremiteti, glava i vrat, a kod žena leđa, potkoljenice, gornji ekstremiteti, glava i vrat².

ETIOLOGIJA MALIGNOG MELANOMA

MM nastaje kao rezultat maligne transformacije melanocita ili alteracije nevus stanica u prekursorским lezijama. Takve promjene najčešće se zbivaju u kongenitalnom i displastičkom nevusu, u *lentigo maligna* ili melanocitnom plavom nevusu. Vrlo rijetko MM nastaje alteracijom visceralno smještenih melanocita¹⁰. Kako do danas nije poznat pravi uzrok MM-a, postoje brojne hipoteze koje pokušavaju dovesti u uzročnu vezu taj tumor i određene endogene ili egzogene čimbenike^{5,6}.

Među egzogenim čimbenicima možemo navesti UVR, oštećenje ozonskog sloja, onkogene viruse, kemikalije, lijekove te još nerazjašnjenu ulogu trauma^{7,8}. Izloženost UVR-u smatra se glavnim rizikom u razvoju MM-a, bazocelularnog i planocelularnog karcinoma kože¹². Čimbenike povećanog rizika za razvoj MM-a prvenstveno čine prisutnost brojnih nevusa, osobito displastičnih nevusa, sklonost pojavi sunčevih pjega, podatak o jakom "izgaranju" na suncu unutar prvih deset godina života ili intermitentnom izlaganju jakom suncu, intenzivno izlaganje suncu prije desete godine života, podatak o postojanju MM-a u obitelji i svijetla put⁵.

KLINIČKA SLIKA I PREKURSORI MALIGNOG MELANOMA KOŽE

Rane lezije MM-a imaju izgled nepravilnog, tamno pigmentiranog plaka ili makule. S vremenom dolazi do pojave papule ili čvora, što označava prodiranje stanica melanoma u dublje dijelove dermisa. Sekundarne promjene unutar MM-a koje se odnose na pojavu erozije, ulceracije, kruste, krvarenja pridonose raznolikosti kliničke slike. MM kože može se razviti na prethodno nepromijenjenoj koži ili iz prekursorskih lezija koje uključuju kongenitalne i stečene melanocitne nevuse, displastične nevuse (DN) i *lentigo maligna* (LM), a vrlo rijetko može nastati i iz melanocitnog plavog nevusa i kod *xeroderma pigmentosum*^{2,9}. Kliničke osobine DN-a su nejednolika pigmentacija, nepravilan oblik, neoštri rubovi prema zdravoj koži i promjer veći od 5 mm¹⁶. Karakterizira ih ne samo klinička, već i histološka atipija. Nevus stanice histološki su poligonalnog izgleda, također izlučuju melanin, ali nisu prisutne u koži svih ljudi. Najčešće su nasljedno uvjetovane, makar se javljaju i sporadično^{2,11}. Danas se govori i o biljezima MM-a koji se odnose prvenstveno na fenotip bolesnika. Uočeno je da je rizik pojave MM-a u osoba svijetle kose čak do sedam puta veći u usporedbi s osobama crne kose, skoro četiri puta veći u osoba svijetlosmeđe kose i dva puta češći u osoba smeđe kose¹⁵. Svjetska zdravstvena organizacija postavila je na temelju pet glavnih simptoma pri promjeni nevusa u melanom osnovne kriterije, poznatih kao ABCDE simptomi, koji označavaju asimetriju, nepravilnost rubova, ne-

jednolikost boje, promjer i uzdignutost pigmentirane lezije, a dobiveni su na temelju akronima engleskih riječi (A – *asymmetry*, B – *border irregularity*, C – *color variegation*, D – *diameter*, E – *elevation*). Pri pregledu bolesnika s pigmentiranim lezijama kože svaku suspektanu pigmentiranu kožnu leziju valja kirurški odstraniti u cijelosti i histološki verificirati¹⁶.

PATOHISTOLOGIJA MALIGNOG MELANOMA KOŽE

Patohistološka analiza pruža niz podataka koji, osim u postavljanju dijagnoze, mogu pomoći u određivanju prognoze i terapije bolesnika. Mikroskopskom pretragom dobiju se podaci o:

- načinu rasta tumora, odnosno stupnju njegove invazije
- histološkom tipu tumora
- vrsti stanica
- količini pigmenta melanina
- upalnoj infiltraciji na bazi i rubovima¹³.

Načini rasta malignog melanoma

MM može pokazivati dva načina rasta, radialni i vertikalni. *Radijalna faza rasta* karakterizirana je histološki proliferacijom melanocita u epidermisu uzduž bazalne membrane (MM *in situ*) i/ili u površinskom dijelu papilarnog dermisa. Smatra se da tumori u ovoj fazi rasta imaju izrazito povoljnu prognozu. *Vertikalnu fazu rasta* karakterizira sposobnost proliferacije tumora i stvaranje tumorske mase u dermisu¹³.

Određivanje stupnja invazivnosti malignog melanoma

Kod svake maligne bolesti liječenju mora prethoditi potvrda dijagnoze, a to se može postići samo biopsijom. No kod melanoma se biopsijom ne postiže samo potvrda dijagnoze, već i određuje stupanj lokalne proširenosti bolesti, tako da je ispravno liječenje bez prethodne biopsije jednostavno nemoguće. Suvremeno stupnjevanje bolesti (*staging*) zahvaljujemo dvojici patologa. Clark je 1969. godine prvi dokazao korelaciju dubine tumora s učestalošću metastaziranja i pogoršanjem prognoze bolesnika. On je primarni melanom klasificirao u pet stupnjeva, ovisno o dubini kože koja je zahvaćena tumorom. Breslow je go-

dinu dana kasnije postavio sličnu korelaciju, ali je kao kriterij uzeo debljinu samog tumora. Izvorno prema Breslowu dubina je podijeljena na skupine¹⁸.

Stupanj invazivnosti MM-a moguće je odrediti na dva načina:

- ovisno o histološkoj razini kože koju tumor infiltrira, prema Clarku (tablica 1) i
- ovisno o debljini tumora u milimetrima, prema Breslowu (tablica 2).

Histološki tipovi melanoma

Budući da je u velikom broju slučajeva teško klinički razlikovati melanom od drugih lezija, sve se sumnjive lezije moraju patohistološki verificirati nakon biopsije. Histološki razlikujemo tri faze u progresiji melanoma: *melanom in situ* koji predstavlja najraniju fazu razvoja melanoma, u cijelosti se nalazi u epidermisu i ne prodire kroz bazalnu membranu; *fazu horizontalnog širenja*, kada dolazi do prodora melanomskih stanica kroz bazalnu membranu u gornji papilarni sloj dermisa i *fazu vertikalnog širenja*, u kojoj melanom prodire dublje u dermis ili čak u potkožno masno tkivo¹⁷. Ovisno o fazi razvoja melanoma, možemo procijeni

jeniti potencijalnu sposobnost metastaziranja, što je ključno za određivanje prognoze i odabir prikladnog oblika liječenja. U prvoj, najranijoj fazi melanoma *in situ* i u fazi horizontalnog širenja melanom rijetko metastazira, dok je prognoza lošija u vertikalnoj fazi rasta, kada se smatra da melanom zadobiva veću sposobnost metastaziranja. Danas morfološki razlikujemo četiri najčešća histološka tipa MM-a koja se međusobno razlikuju po sijelu, tipu stanica, načinu rasta i kliničkom ponašanju¹⁴.

Melanom koji se širi površinski (engl. *superficial spreading melanoma*; SSM) najčešći je tip MM-a kože i čini oko 70 % svih slučajeva. Javlja se na svim dijelovima tijela, a najčešće na leđima i kod žena na nogama, što ukazuje na povezanost s intermitentnim sunčanjem i opeklinama iz djetinjstva. Nastaje iz običnog ili DN-a najčešće u osoba srednje životne dobi. U histološkoj slici nazočna je pagetoidna proliferacija atipičnih melanocita s posljedičnim zadebljanjem epidermisa (slika 1). Atipične stanice nepravilno su raspoređene unutar epidermisa, pojedinačno ili u nakupinama, te zahvaćaju većinom gornje dijelove epidermisa na način sličan Pagetovoj bolesti. Stanice su velike,

Tablica 1. Stupnjevanje malignog melanoma prema Clarku¹⁷

Prognoza melanoma koja ovisi o fazi rasta i dubini invazije u kožu, odnosno potkožno masno tkivo.

Table 1. Staging of malignant melanoma according to Clark¹⁷

The prognosis of melanoma which depends on the growth phase and skin or subcutaneous fat tissue invasion depth.

STUPANJ	OPIS
Stupanj I	tumor samo u epidermisu (<i>melanoma in situ</i>)
Stupanj II	tumor infiltrira u papilarni dermis
Stupanj III	tumor ispunjava i proširuje papilarni dermis + tumori koji se nalaze na papilarno retikularnoj granici, ali ne zahvaćaju retikularni sloj kože
Stupanj IV	tumor infiltrira retikularni dermis
Stupanj V	tumor infiltrira subkutano masno tkivo

Tablica 2. Stupnjevanje malignog melanoma prema Breslowu¹⁸

Debljina melanoma prema Breslowu mjeri se od vrha zrnatog sloja, pa do najdublje točke invazije.

Table 2. Staging of malignant melanoma according to Breslow¹⁸

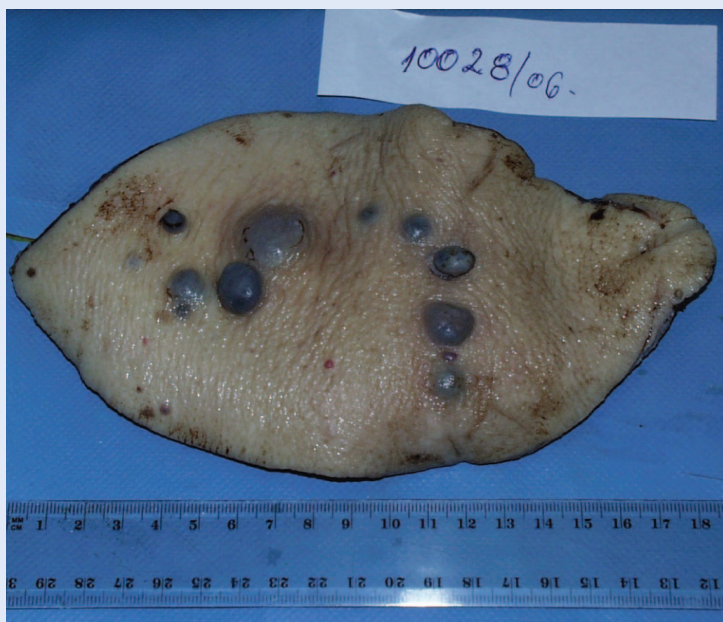The thickness of melanoma according to Breslow is measured from the top of stratum granulosum to the lowest point of invasion.

STUPANJ	DEBLJINA
Stupanj I	< 0,76 mm
Stupanj II	0,76 – 1,50 mm
Stupanj III	1,51 – 2,50 mm
Stupanj IV	2,51 – 3,00 mm
Stupanj V	> 3,00 mm

bogate citoplazmom, pleomorfne vezikulozne jezgre s naglašenom eozinofilnom jezgrićom. U dermisu je prisutan upalni infiltrat. Horizontalni način rasta traje obično dugo, nakon čega prelazi u vertikalni, invazivni oblik tumora¹⁴.

Nodularni melanom (engl. *melanoma nodulare*; MN) javlja se u 10 do 15 % slučajeva. S obzirom na lokalizaciju i dob dijagnosticiranja sličan je SSM-i. Najčešće nastaje *de novo*, tek rijetko iz nevusa. Javlja se u obliku smeđecrnog čvorića koji može biti ulceriran i krvariti (slika 1). U histo-

Najvažniji samostalni prognostički čimbenik melanoma je debljina tumora po Breslowu. Veća debljina znači lošiju prognozu: kod tumora debljine do 1 mm petogodišnje preživljenje je 95 do 100 %, od 1 do 2 mm – 80 do 95 %, od 2.01 do 4 mm 60 do 75 %, a iznad 4 mm 50 %. Veća debljina po Breslowu povezana je s povećanim rizikom za razvoj metastaza regionalnih limfnih čvorova, *in transit* metastaza i lokalnog recidiva. Drugi važni prognostički čimbenici su ulceracija, dubina prodora po Clarku, mitotska aktivnost, lokalizacija i tip primarnog tumora, te dob i spol bolesnika.



Slika 1. Nodularni melanom s izraženim satelitskim lezijama
U reseciranom isječku kože na površini se nalazi crno pigmentirani čvor okružen brojnim satelitimima (subkutane metastaze melanoma).

Figure 1. Nodular melanoma with distinctive satellite lesions
The resected skin fragment contains black pigmented nodule encircled with numerous satellite lesions (subcutaneous metastases of melanoma).

loškoj slici nazočni su intradermalni sferoidalni čvorići sastavljeni od velikih epitelioidnih melanocita s izraženim jezgama, dok atipični melanociti pokazuju svijetle jezgre i izražene jezgrice (slika 2). Karakteriziran je isključivo vertikalnom fazom rasta atipičnih melanocita, čime se objašnjava izrazita agresivnost ovog tumora^{13,14}.

Akrolentiginozni melanom (ALM) javlja se u 5 do 10 % slučajeva svih MM-a. Nastaje na akralnim predjelima u osoba starije životne dobi, najčešće na dlanovima, stopalima i sluznicama. Ne prethode mu nevusi, kao ni markeri povećanog rizika, niti nastaje na fotoekspoziranim mjestima. U histološkoj slici atipični vretenasti melanociti smješteni su u donjim dijelovima epidermisa, te zamjenjuju većinu bazalnih keratinocita, iako mogu biti zahvaćeni i gornji dijelovi epidermisa. Pojedinačne stanice su pleomorfne s hiperkromatskom jezgrom i izraženom jezgrićom. Česte su mitotske figure. Karakterizira ga horizontalni i vertikalni način rasta²⁴.

Lentigo melanoma malignum (LMM) javlja se u 5 % slučajeva u obliku pigmentirane makule na fotoekspoziranim mjestima osoba starije životne dobi. Razvija se iz *lentigo maligna* (LM), lezije koju karakterizira višegodišnja radialna faza rasta. S prijelazom u vertikalnu fazu rasta nastaje LMM. Histološki LMM karakteriziraju atipični vretenasti melanociti, atrofičan epidermis i aktinička elastoza, tj. povećana količina vezivnog tkiva u gornjem dermisu. Atipični melanociti nazočni su uzduž bazalne membrane epidermisa, a zahvaćaju i dlačne folikule. Imaju nepravilnu hiperkromatsku jezgru i vakuoliziranu citoplazmu. S progresijom lezije, nakupine atipičnih stanica zahvaćaju epidermodermalnu granicu i prelaze u dermis (slika 3)¹⁴.

Izuzetno rijetki su sljedeći oblici MM-a:

Amelanotični MM klinički se pojavljuje kao crveni ili ružičasti plak ili čvorić, stoga se dijagnoza postavlja tek histološkom analizom. Biološki je znatno agresivniji nego pigmentirana varijanta MM-a^{14,15}.

MM svijetlih stanica je MM mekih česti, koji se razvija u blizini tetiva ili aponeuroze ekstremiteta mlađih osoba između 20. i 40. godine. Tumor se sastoji od gnijezda ili tračaka poligonalnih ili vretenastih stanica s vezikularnom jezgrom i velikom bazofilnom jezgrićom, svijetlom ili blijedom cito-

plazmom, od stanica s eozinofilnom citoplazmom i od multinuklearnih gigantskih stanica¹³.

Dezmoplastični – neurotropni MM agresivna je varijanta MM-a, građena od vretenastih stanica. Karakteriziran je dubokom invazijom vretenastih melanocita i nježnih fibroblasta koji su posloženi u tračke uronjenih u kolagensku stromu. Vrlo ga je teško histološki razlikovati od ožiljka. Većina dezmoplastičnih melanoma nastaje iz invazivne vertikalne faze prethodnog LMM-a. Kada dezmoplastični melanom formira strukture koje nalikuju žvcima ili invadiraju živce u dermisu, dobiva naziv neurotropni melanom¹⁹.

Miksoidni MM predstavlja metastatski MM u kojeg stroma pokazuje miksoidnu promjenu. Histološki je karakteriziran epiteloidnim tumorskim stanicama koje formiraju gnijezda ili tračke u miksoidnom matriksu, nastalom iz reaktivnih stromalnih stanica²⁰.

Vrsta stanica

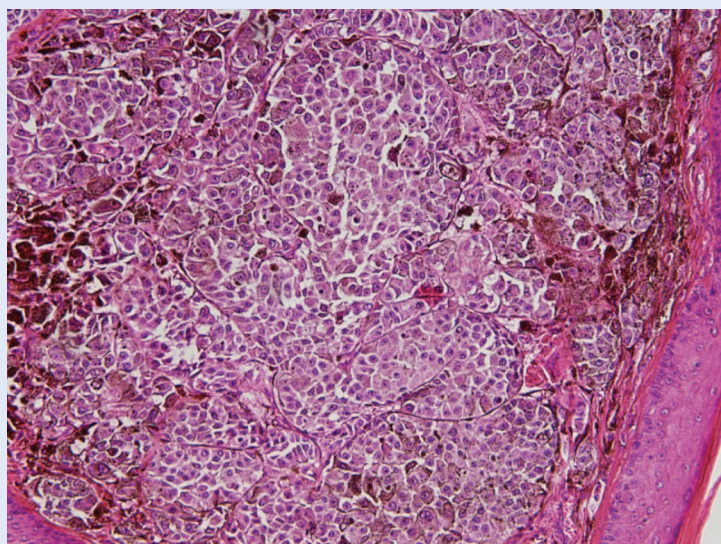
Veličina i izgled tumorskih stanica u dermisu pokazuju velike varijacije. Ipak, mogu se razlikovati dva tipa stanica, kubični i vretenasti. Većina tumora pokazuje oba tipa stanica, ali obično jedan prevladava. Kubične stanice češće su nego vretenaste i imaju tendenciju smještaja unutar alveolarnih formacija. Alveolarno raspoređene kubične stanice okružene su tankim vlaknima kolagena koja sadržavaju malo fibroblasta¹⁴.

Količina pigmenta

Količina pigmenta melanina vrlo se razlikuje u MM-u. U nekim tumorima se veća količina melanina nalazi ne samo unutar tumorskih stanica, nego i u melanofagima koji se nalaze u stromi. U drugima nema znakova melanina u hematoksilin-eozinom obojenim preparatima, no bojenje preparata sa srebrnim nitratom otkriva u većine malignih melanoma koji izgledaju amelanotični nekoliko stanica s melaninom¹.

Količina upalnog infiltrata

U ranim invazivnim malignim melanomima na bazi tumora nalazi se mononuklearni upalni infiltrat. Kada jednom dođe do dublje invazije dermisa, upalni infiltrat se smanjuje, a u uznapredovanim stadijima može biti odsutan¹.

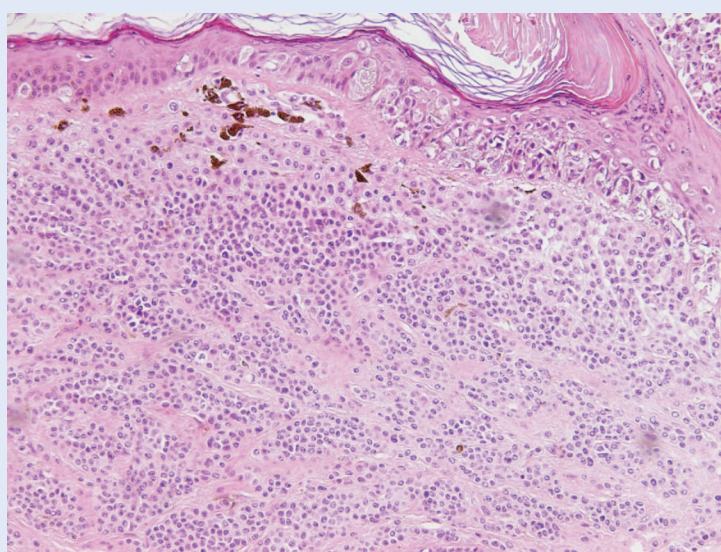


Slika 2. Nodularni melanom (100×HE)

U isječku kože s tumorskim čvorom na dijelu površine je hiperkeratotičan epidermis, a u dermisu je čvor građen od nakupina i gnijezda atipičnih epiteloidnih melanocita. U citoplazmama pojedinih melanocita nađe se grudasti pigment melanin.

Figure 2. Nodular melanoma (100×HE)

In the resected skin fragment, the part of the surface of tumor nodule shows hyperkeratotic epidermis, and dermis contains a nodule built from conglomerates and nests of atypical epithelioid melanocytes.



Slika 3. Dermalni nevus i lentigo maligni melanom (100×HE)

U isječku kože u dermisu su nakupine i gnijezda pravilnih nevus stanica, dok se kroz cijelu dubljinu epidermisa nalaze nakupine atipičnih melanocita. Subepitelno su prisutni pigmentirani makrofazi.

Figure 3. Dermal nevus and lentigo maligna melanoma (100×HE)

The dermis of the resected skin fragment has conglomerates and nests of regular nevus cells, while the conglomerates of atypical melanocytes are visible throughout the whole depth of epidermis. Pigmented macrophages are visible in subepithelial layers.

Imunohistokemija malignog melanoma

Imunohistokemijsko prepoznavanje novotvorina nevemelanocitnog podrijetla vrši se dokazivanjem biljega, kao što je vimentin, S-100 protein i HMB-45 antigen, a u svrhu potvrde histološke dijagnoze ili u slučaju postojanja sumnje na nedefinirani tumor²¹. S-100 protein pozitivan je kod različitih tipova madeža, kao i kod različitih histoloških oblika MM-a. Kod MM-a postotak S-100 pozitivnih stanica varira od 50 do 95 %. Određivanje S-100 proteina može se koristiti za točnije mjerenje debljine tumora u slučaju kada su duboko smještene melanomske stanice skrivene upalnim stanicama, kao i za procjenu ekscizijskih rubova. Iako je senzitivni marker, S-100 protein nije specifičan za melanocitne tumore; izražavaju ga i drugi tumori, npr. tumori žlijezda znojnice, švanomi, neurofibromi, hondrocitni tumori, histiocitoza Langerhansovih stanica i lipomi²¹. Monoklonsko protutijelo HMB-45 prepoznaje antigen nezrelih melanosoma i često se koristi u dijagnozi melanocitnih tumora. HMB-45 ne pokazuje križnu reakciju s nemelanocitnim tumorima (osim u slučajevima gdje tumorske stanice fagocitiraju melanosome, kao npr. kod metastatskog karcinoma dojke). Protutijelo HMB-45 više je specifično za melanocite, iako nije uvijek pozitivno, kao ni kod primarnih kožnih MM-a, tako ni kod metastatskog MM-a. Postotak MM-a koji su imunoreaktivni na HMB-45 protutijelo iznosi 88 do 93 %. Druga protutijela koja se mogu koristiti u dijagnozi MM-a uključuju NKI/beteb, NKI-C3 i protutijela na tirozinazu²¹.

Stadiji malignog melanoma

Godine 1992. *American Joint Committee on Cancer staging* (AJCC) usvojio je *staging* sustav za melanom, temeljen na patohistološkom nalazu te na TNM klasifikaciji.

Danas se najsveobuhvatnijim smatra *sustav stupnjevanja prema AJCC-u* (engl. *American Joint Committee on Cancer*) iz 2010. godine²² (tablica 3). Bazira se na uobičajenom TNM stupnjevanju prema: T – osobinama primarnog tumora, N – metastazama regionalnih limfnih čvorova i M – prisutnosti udaljenih metastaza. Ovaj se sustav temelji na znanstveno utvrđenim prognostičkim čimbenicima, a osmišljen je tako da svaki viši stupanj ujedno predstavlja i statistički značajno lošiju prognozu.

Stadiji 1 i 2 odnose se na lokaliziranu bolest, stadij 3 na bolest uz zahvaćenost regionalnih limfnih čvorova, a stadij 4 na bolest uz prisutnost udaljenih metastaza. U bolesnika s više primarnih melanoma, stadij se određuje u odnosu na melanom s najlošijim prognostičkim karakteristikama. Opisani sustav danas je prihvatila Svjetska zdravstvena organizacija, EORTC (engl. *European Organization for Research and Treatment of Cancer*) i UICC (engl. *Union Internationale Contre le Cancer*).

PROGNOSTIČKI ČIMBENICI KOD MALIGNOG MELANOMA

U literaturi se navode brojni prognostički čimbenici koji pomažu u ocjeni biološkog ponašanja tumora i određivanju terapije. Klinički stupanj pokazao se najvažnijim parametrom u određivanju prognoze, stoga se novi prognostički čimbenici određuju s obzirom na proširenost bolesti²³. MM stadija I i II predstavlja primarni tumor bez metastaza u regionalne limfne čvorove i bez udaljenih metastaza. Jedan od parametara koji se pokazao značajnim u ovoj skupini bolesnika je anatomska lokalizacija ovih tumora. Naime, bolesnici s MM-om na ekstremitetima imaju statistički značajnije duže preživljenje nego bolesnici s MM-om u predjelu glave, vrata, trupa, šake i stopala²³. Iz skupine patohistoloških čimbenika koji utječu na ishod ovog stadija MM-a statističku značajnost ima debljina tumora koja korelira s rizikom lokalne rekurencije, pojavom *in transit* (metastaze unutar limfnih žila dermisa i subkutisa između primarnog tumora i regionalnih limfnih čvorova), satelitskih (kožne promjene unutar 2 cm od primarne lezije) i metastaza u regionalne limfne čvorove. Prisutnost ulceracije označava biološki agresivniji tumor. Razina invazije prema Clarku obrnuto je proporcionalna s preživljenjem²³. Način rasta MM-a također je značajan prognostički pokazatelj. Tako vertikalni način rasta od samog postanka nodularnog melanoma predstavlja lošiju prognozu¹³. Količina limfocitnog upalnog infiltrata obrnuto je proporcionalna debljini tumora, a u uznapredovanim slučajevima prisutna je samo na rubovima¹³. Ulogu prognostičkog čimbenika ima i aneuploidija, koja korelira sa slabim ukupnim preživljenjem, kratkom remisijom bolesti i visokom stopom rekurencije. Isto se odnosi i na tumore s mitotskim

Tablica 3. TNM klasifikacija melanoma²²

AJCC je 1992. počeo koristiti *staging* temeljen na TNM klasifikaciji. Podjela debljine tumora prema Breslowu promijenjena je u kategorije od 1 mm, 1.01 – 2.00, 2.01 – 4.00 i više od 4.01 mm debljine.

Table 3. TNM staging system for melanoma²²

The AJCC started to use the staging system based on TNM classification in 1992. The Breslow classification of tumor thickness is changed into categories of 1, 1.01-2.00, 2.01-4.00 and more than 4.01 mm.

STADIJ ²²	pT	N	M
I. stadij	pT1 pT2	N0	M0 M0
II. stadij	pT3 pT4	N0 N0	M0 M0
III. stadij	bilo koji pT bilo koji pT	N1 N2	M0 M0
V. stadij	bilo koji pT	bilo koji N	M1

Primarni tumor (T)	Opis
Tx	nepoznati primarni tumor
T0	bez primarnog tumora
Tis	melanoma <i>in situ</i>
T1	≤ 1.0 mm s ili bez ulceracije
T1a	≤ 1.0 mm i Clark II ili III bez ulceracije
T1b	≤ 1.0 mm i Clark IV ili V ili s ulceracijom
T2	1.01 – 2.0 mm s ili bez ulceracije
T2a	1.01 – 2.0 mm bez ulceracije
T2b	1.01 – 2.0 mm s ulceracijom
T3	2.01 – 4.0 mm s ili bez ulceracije
T3a	2.01 – 4.0 mm bez ulceracije
T3b	2.01 – 4.0 mm s ulceracijom
T4	> 4.01 mm s ili bez ulceracije
T4a	> 4.01 mm bez ulceracije
T4b	> 4.01 mm s ulceracijom
Limfni čvor (N)	Opis
Nx	nepoznati
N0	bez regionalnih metastaza
N1	metastaza u jednom limfnom čvoru
N1a	klinički okultna (mikroskopska) metastaza
N1b	klinički vidljiva (makroskopska) metastaza
N2	metastaze u 2 ili 3 regionalna čvora ili intralimfatična regionalna metastaza bez metastaze u limfnom čvoru
N2a	metastaze u limfnom čvoru
N2b	klinički okultna (mikroskopska) metastaza
N2c	klinički vidljiva (makroskopska) metastaza sateliti ili <i>in transit</i> metastaze bez metastaze u limfnom čvoru
N3	metastaze u 4 ili više regionalnih limfnih čvorova ili <i>in transit</i> metastaze ili sateliti s metastazama u regionalne limfne čvorove
Distalne metastaze	Opis
Mx	nepoznate
M0	bez distalnih metastaza
M1	distalne metastaze
M1a	metastaze u koži, potkožnom masnom tkivu ili limfnom čvoru
M1b	udaljenom od regionalnog limfnog čvora
M1c	metastaze u plućima metastaze u ostale visceralne organe ili povišena serumska laktička dehidrogenaza (LDH)

indeksom (broj mitoze na jedan mm² u vertikalnoj fazi rasta tumora) većim od 5²⁴. Od ostalih nepovoljnih čimbenika spominje se veći volumen jezgara (koji označava stanice u S-fazi) i mikro-

skopske satelitoze (nakupine melanomskih stanica većih od 0,05 mm u promjeru, odvojene od tumora, smještene u dermisu ili subkutisu)²³. Prema AJCC klasifikaciji stadij III MM-a karakterizira

prisutnost metastaza u regionalnim limfnim čvorovima²². Prognostički čimbenici stadija III obuhvaćaju broj i lokalizaciju zahvaćenih regionalnih limfnih čvorova, dob bolesnika, kao i prisustvo ulceracije u primarnom tumoru²³.

U dobi do 50 godina preživljenje je bolje nego u dobi iznad 50 godina²⁴. Broj pozitivnih limfnih čvorova značajniji je od veličine limfnih čvorova²¹. Bolesnici s metastazama u aksilarne limfne čvorove imaju veću sklonost udaljenoj diseminaciji nego oni sa zahvaćenim limfnim čvorovima u ingvinalnoj regiji²³. Točno određivanje statusa limfnih čvorova od presudnog je značaja u postavljanju plana liječenja. Naime, metastaza melanoma može se javiti kao jedna tumorska stanica u limfnom čvoru. Za bolju detekciju takvih mikrometastaza, uz bojenje hematoksilin-eozinom, uvode se još senzitivnije metode analize *limfnog čvora stražara* (engl. *Sentinel lymph node*; SLN). To uključuje imunohistokemijska bojanja (*HMB-45* i *S-100 protein*), te analizu *reverznom transkriptaza polimeraza lančanom reakcijom* (engl. *reverse transcriptase polymerase chain reaction*; RT-PCR). Pozitivan nalaz upućuje na prisutnost metastatskih stanica melanoma, čime se otkrivaju bolesnici s mikrometastazama i provodi ekstenzivniji operativni tretman i adjuvantna terapija²⁵.

LIJEČENJE MALIGNOG MELANOMA

Terapija MM-a prvenstveno se provodi kirurški, a u nekim slučajevima, ovisno o stadiju bolesti, primjenjuju se kemoterapija, imunoterapija, bioterapija i, u rjeđim slučajevima, radioterapija^{4,5}.

LITERATURA

- Damjanov I, Linder J. *Anderson's pathology*. 10th edition. St. Louis: Mosby-Year Book, Inc; 1996:2438-41.
- MacKie RM. *Clinical dermatology*. 4th edition. Oxford: Oxford University Press; 1997:294-8.
- Schuchter LM. Melanoma and other skin neoplasms. *Curr Opin Oncol* 1998;10:151-2.
- Newton Bishop JA. The treatment of melanoma. In: Chu AC, Edelson RL (eds). *Malignant tumors of the skin*. London: Arnold; 1999:78-94.
- Nesbit M, Setaluri V, Herlyn M. Biology of melanocytes and melanoma. In: Balch CM, Hough AN, Sober AJ, Soong S (eds). *Cutaneous melanoma*. 3th edition. St. Louis, Missouri: Quality Medical Publishing, Inc; 1998:463-70.
- Riegel DS. Epidemiology and prognostic factors in malignant melanoma. *Ann Plast Surg* 1992;28:7-8.
- De Grujil FR. Skin cancer and solar UV radiation. *Europ J Cancer* 1999;35:2003-9.
- International Agency for Research on Cancer World Health Organization. International association of cancer registries. *Cancer incidence in five continents*. Volume VII. Report No.:143. Issued by performing agency: Parkin DM, Whelan SL, Ferlay J, Raymond L, Young J, editors. Lyon: IARC Scientific publications; 1997.
- Pappo AS, Kaste SC, Rao BN, Pratt CB. Childhood melanoma. In: Balch CM, Hough AN, Sober AJ, Soong S (eds). *Cutaneous melanoma*. 3th edition. St. Louis, Missouri: Quality Medical Publishing, Inc; 1998:175-86.
- Longstreth JD. Melanoma genesis: putative causes and possible mechanisms. In: Balch CM, Houghton AN, Sober AJ, Soong SJ (eds). *Cutaneous Melanoma*. 3th edition. Quality Medical Publishing, St. Louis, 1998:535-50.
- Halpern AC, Guerry DIV, Elder DE, Clark WH, Jr, Synnevstedt M, Norman S et al. Dysplastic nevi as risk markers of sporadic (nonfamilial) melanoma: A case-control study. *Arch Dermatol* 1991;127:995.
- Doré JF, Pedoux R, Lefort K, Boniol M. Molecular biology of cellular response to UV: Specific induction of genesis. *Melanoma Res* 2001;1(Suppl 11):33.
- Elder DE, Murphy GF. Malignant tumors (melanomas and related lesions). In: Elder DE, Murphy GF (eds). *Melanocytic tumors of the skin*. Atlas of Tumor Pathology. Washington DC: Armed Forces Institute of Pathology, 1990:103-205.
- Weedon D. *Skin pathology*. 2nd edition. London: Churchill Livingstone; 2002:821-58.
- Setlow RB. Spectral regions contributing to melanoma: a personal view. The journal of investigative dermatology. Symposium proceedings / the Society for Investigative Dermatology, Inc. [and] European Society for Dermatological Research 1999;4:46-9.
- Hauschild A, Kiene P, Christophers E. Melanoma – clinical. In: Chu AC, Edelson RL (eds). *Malignant tumors of the skin*. London: Arnold; 1999:66-77.
- Clark WH, From L, Bernardino EA, Mihm MC. The histogenesis and biologic behavior of primary human malignant melanomas of the skin. *Cancer Res* 1969;29:705-27.
- Breslow A. Thickness, cross-sectional areas and depth of invasion in the prognosis of cutaneous melanoma. *Ann Surg* 1970;172:902-8.
- Bruijn JA, Mihm MC, Barnhill RL. Desmoplastic melanoma. *Histopathology* 1992;20:197-205.
- Bhuta S, Mirra JM, Cochran AJ. Myxoid malignant melanoma. A previously undescribed histologic pattern noted in metastatic lesions and a report of four cases. *Am J Surg Pathol* 1986;10:203-11.
- Wallace M, Smoller B. Immunohistochemistry in diagnostic dermatopathology. *J Am Acad Dermatol* 1996;34:163-83.
- Melanoma of the Skin. In: American Joint Committee on Cancer Staging Manual, 7th, Edge SB, Byrd DR, Compton CC, et al. (eds). Springer, New York; 2010:325.
- Stadelmann WK, Rapaport DP, Soon SJ, Reintgen DS, Buzaid AC, Balch CM. Prognostic clinical and pathologic features. In: Balch CM, Hough AN, Sober AJ, Soong S. *Cutaneous melanoma*. 3th edition. St. Louis, Missouri: Quality Medical Publishing, Inc; 1998:11-35.
- Salmann SM, Rogers GS. Prognostic factors in thin cutaneous malignant melanoma. *J Surg Oncol* 1990;16:413.
- National Comprehensive Cancer Network. Houghton AN, Bloomer WD, Chu D, Coit DG, Eisenber BL, Guitard JG. Practice Guidelines in Oncology. Melanoma. Version 2;2009.