

Subarahnoidalno krvarenje

Gavranić, Ana; Šimić, Hrvoje; Škoro, Ivan; Stanković, Branislav; Rotim, Krešimir; Kolić, Zlatko

Source / Izvornik: **Medicina Fluminensis : Medicina Fluminensis, 2011, 47, 143 - 156**

Journal article, Published version

Rad u časopisu, Objavljena verzija rada (izdavačev PDF)

Permanent link / Trajna poveznica: <https://um.nsk.hr/um:nbn:hr:184:305414>

Rights / Prava: [In copyright](#)/[Zaštićeno autorskim pravom.](#)

Download date / Datum preuzimanja: **2025-01-21**



Repository / Repozitorij:

[Repository of the University of Rijeka, Faculty of Medicine - FMRI Repository](#)



Subarahnoidalno krvarenje

Subarachnoid haemorrhage

Ana Gavranić^{1*}, Hrvoje Šimić¹, Ivan Škoro², Branislav Stanković¹, Krešimir Rotim², Zlatko Kolić¹

Sažetak. Spontano subarahnoidalno krvarenje (SAH) u najvećem broju slučajeva nastaje kao posljedica rupture aneurizme, najčešće unutarnje karotidne arterije, prednje komunikantne ili srednje cerebralne arterije. Veličina i lokalizacija aneurizme su značajni neovisni prognostički čimbenici. Prema smještaju na krvnim žilama mozga aneurizme se dijele na aneurizme prednje i stražnje moždane cirkulacije (odnosno karotidnog i vertebrobasilarnog sliva). Ishodi liječenja su bitno nepovoljniji u bolesnika s aneurizmama stražnje cirkulacije zbog relativne kirurške nedostupnosti i blizine moždanog debla. Klinički se SAH manifestira naglim nastupom jake glavobolje, poremećajima svijesti uz znakove povišenog intrakranijskog tlaka, te kočenjem šije. Dijagnostičke metode izbora su računalna tomografija i cerebralna angiografija koja je zlatni standard u dokazivanju aneurizmatičkog proširenja. Liječenje može biti kirurško ili endovaskularno, a ovisi o stanju bolesnika, anatomskom smještaju aneurizme i sposobnostima kirurga. Kirurški pristup ovisi o lokalizaciji aneurizme.

Ključne riječi: aneurizma, angiografija, kraniotomija, subarahnoidalno krvarenje, vazospazam

Abstract. Spontaneous subarachnoid hemorrhage (SAH) is usually caused by a ruptured intracranial aneurysm, most frequently the aneurysm of internal carotid artery, anterior communicating artery or middle cerebral artery. Significant prognostic factors include the localization and size of the aneurysm. Intracranial aneurysms can be divided according to their anatomical location to aneurysms of anterior and posterior brain circulation (i.e. aneurysm of the carotid and vertebrobasilar circulation). Due to the localization and closeness to the brain stem, patients with aneurysms of the posterior circulation have a poor outcome. The most common clinical symptom of SAH is sudden and severe headache, reduced level of consciousness, signs of increased intracranial pressure and nuchal rigidity. Diagnostic methods of choice are computerized tomography scans and cerebral angiography which represent the gold standard. The treatment of SAH can be surgical or endovascular and the choice depends on patient status, anatomical localization of the aneurysm and surgeon competencies. The surgical approach depends on the anatomical localization of the aneurysm.

Key words: aneurysm, angiography, craniotomy, subarachnoid hemorrhage

¹Klinika za neurokirurgiju,
KBC Rijeka

²Klinika za neurokirurgiju,
KBC "Sestre milosrdnice"

Prispjelo: 1. 2. 2011.

Prihvaćeno: 10. 4. 2011.

Adresa za dopisivanje:

*Ana Gavranić, dr. med.

Klinika za neurokirurgiju

KBC Rijeka

Tome Strižića 3, 51 000 Rijeka

e-mail: neurokirurgija@kbc-rijeka.hr

<http://hrcak.srce.hr/medicina>

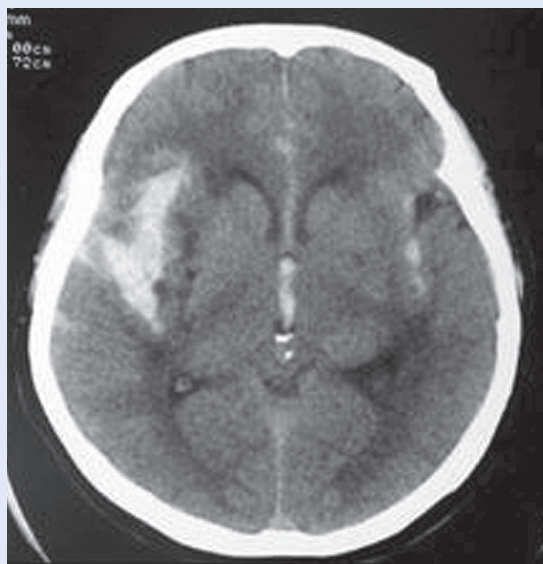
UVOD

Subarahnoidalno krvarenje (SAH) označava prisustvo krvi u subarahnoidalnom prostoru. Radi se o krvarenju između mekih ovojnica mozga i leđne moždine (pije i arahnoidne), gdje cirkulira cerebrospinalni likvor. Ovaj prostor smješten je ekstracerebralno, a značajan je zbog činjenice da kroz njega prolaze velike krvne žile mozga. Subarahnoidalno krvarenje može biti prouzrokovano rupturom bilo koje vaskularne strukture koja ko-

Pojava spontanih subarahnoidalnih krvarenja češća je u proljeće i jesen. 30 % krvarenja javlja se tijekom spavanja, dok 40 – 50 % bolesnika ima upozoravajuće simptome u obliku glavobolja na strani aneurizme dva do tri tjedna prije krvarenja. Smrtnost bolesnika sa SAH-om kreće se oko 40 – 45 %, a morbiditet oko 60 %.

municira s intrakranijskim ili intraspinalnim subarahnoidalnim prostorom (slika 1).

Razlikujemo spontano i traumatsko subarahnoidalno krvarenje. Spontano subarahnoidalno krvarenje je u pravilu arterijsko (aneurizmatičko), dok



Slika 1. CT mozga pokazuje krv u subarahnoidalnom prostoru Sylvijevih fisura, interhemisferične cisterne i III. moždanoj komori. Radi se o tipičnom izgledu aneurizmatičkog SAH-a.

Figure 1. Brain CT showing subarachnoidal bleeding in the Sylvian fissure, interhemispheric cistern and IIIrd ventricle. The scan is showing a typical aneurysmatic bleeding.

je traumatsko subarahnoidalno krvarenje gotovo redovito posljedica traumatske lezije subarahnoidalnih vena¹⁻³.

Najčešći uzroci spontanih subarahnoidalnih krvarenja su: aneurizme (75 – 80 %) i arteriovenske malformacije (AVM) (4 – 5 %). Ostali mogu biti: razni vaskulitisi i vaskulopatije (periarteritis nodosa, Wegenerova granulomatoza, Takayasu sindrom), tumori mozga, disekcija karotidne ili vertebralne arterije, ruptura malih kortikalnih arterija, tromboza venskih sinusa, spinalne AV malformacije, infarkt hipofize, koagulacijski poremećaji, jatrogeni uzroci, predoziranje opijatima, nepoznati uzroci (14 – 22 %).

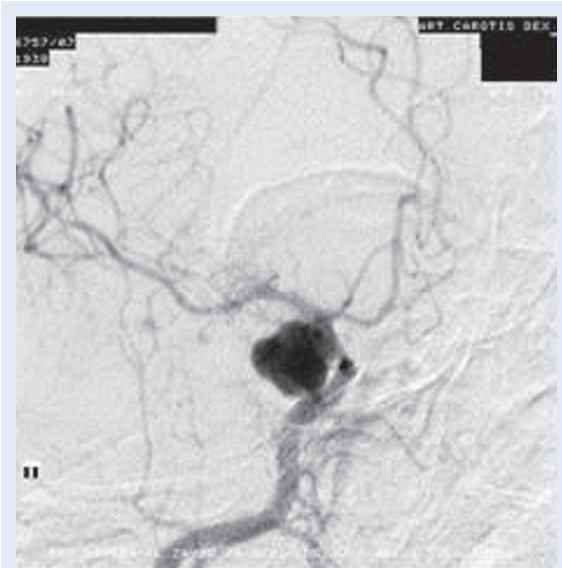
EPIDEMIOLOGIJA

Incidencija subarahnoidalnog krvarenja je od 10 – 15/100 000 stanovnika. Veća je pojavnost u starijoj životnoj dobi, iznad 70 godina i u žena. Oko 20 % bolesnika sa spontanom subarahnoidalnim krvarenjem mlađe je od 45 godina, dok bolesnici stariji od 70 godina imaju lošiju prognozu. Spontano subarahnoidalno krvarenje je bolest srednje životne dobi (55 – 60 godina) s relativno visokim stupnjem mortaliteta i morbiditeta. U europskim zemljama najveća incidencija je u Finskoj, od 15,1 – 29,8/100 000 stanovnika, a najmanja u Francuskoj, 2,2/100 000^{4,5}.

Prevalencija bolesnika s intrakranijskim aneurizmama je nepoznata, ali se pretpostavlja da je veća od incidencije subarahnoidalnog krvarenja. Obdukcijски nalazi ukazuju da 5 % populacije ima jednu ili više aneurizmi. Oko 10 – 15 % bolesnika umire prije nego stigne do liječnika, 10 % umire unutar prvih par dana, a smrtnost bolesnika sa svim oblicima SAH-a iznosi do 45 %. Morbiditet je značajan, s obzirom na to da ih se 66 % nikada ne vrati na raniji posao, niti ima istu kvalitetu života^{1,6,7}.

Okolo 30 % krvarenja javlja se tijekom spavanja, dok 40 – 50 % bolesnika ima upozoravajuće simptome u obliku glavobolja na strani aneurizme dva do tri tjedna prije krvarenja^{8,9}.

Aneurizme su češće na arterijama karotidnog sliva (80 – 85 %), a manje česte (8.42 – 15 %) na arterijama vertebrobasilarnog sliva. Smatra se da su najčešće sjelo aneurizmi unutarnja karotidna arterija (37.0 – 41.2 %), prednja komunikantna

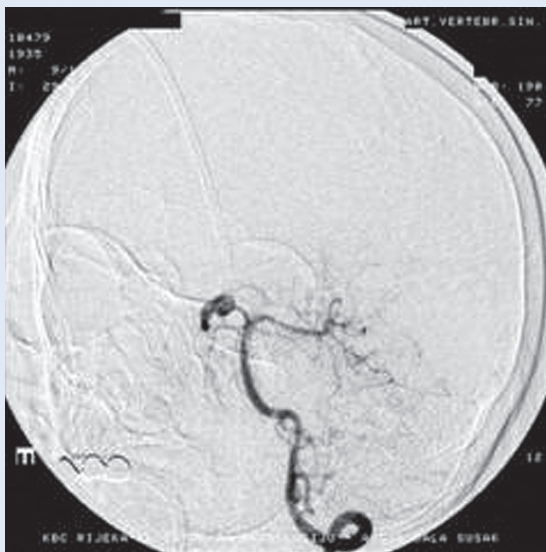


Slika 2. Digitalna subtrakcijska angiografija (DSA): sakularna aneurizma unutarnje karotidne arterije
Figure 2. Digital subtraction angiography (DSA) image: saccular aneurysm of internal carotid artery

(30.7 – 33.5 %) i srednja cerebralna arterija (13.4 – 19.8 %)^{1,10}.

ČIMBENICI RIZIKA

Predisponirajući čimbenici za nastanak spontanog subarahnoidalnog krvarenja su: povišen krvni tlak i njegove dnevne varijacije, konzumiranje oralnih kontraceptiva, narkotika – kokaina, te pu-



Slika 3. DSA: sakularna aneurizma stražnje moždane arterije
Figure 3. DSA image: saccular aneurysm of posterior cerebral artery

šenje cigareta, trudnoća i postporađajni period, starija životna dob, te određena patološka stanja (policistična bolest bubrega, moyamoya, Ehlers–Danlos tip IV, Marfanov sindrom, obiteljski intrakranijski aneurizmatički sindrom, koarktacija aorte, Osler–Weber–Rendu sindrom, ateroskleroza, bakterijski endokarditis).

TIPOVI I SIJELA ANEURIZMI

Intrakranijske aneurizme su lokalna proširenja moždanih arterija, uzrokovane strukturalnim promjenama arterijske stijenke i hemodinamskim čimbenicima. Uzrok pojave aneurizmi još nije posebe jasan, posebno odnos prirođenih čimbenika i stečenih degenerativnih promjena. U usporedbi s ekstrakranijalnim krvnim žilama, stijenka krvnih žila mozga sadrži manje mišićnice te ima izraženiju elastičnu laminu. S obzirom na to da kranijalne krvne žile leže u subarahnoidalnom prostoru, one imaju značajno manje potpornog tkiva, što pridonosi razvoju aneurizmi^{11–13}.

Aneurizme prema obliku dijelimo na:

- vrećaste aneurizme (sakularne aneurizme)
- aterosklerotične, vretenaste aneurizme (fuziformne aneurizme)
- disecirajuće aneurizme

Sakularne ili vrećaste aneurizme su kuglastog oblika, uskog vrata. Mogu se naći na bilo kojem dijelu cerebralne arterije, no najčešće se javljaju na račvištima velikih krvnih žila baze lubanje ili na odvojištima njihovih grana (slika 2,3).

Jedna teorija je da nastaju radi defekta u razvoju tunike medije krvne žile tijekom embrijskog razvoja. Na tom mjestu tijekom života, pod utjecajem hemodinamskih zbivanja, postupno se razvija sve veće sakularno izbočenje – aneurizma. Stoga zapravo sama aneurizma nije kongenitalna formacija, nego je kongenitalan bazični defekt na temelju kojeg se ona kasnije oblikuje i raste.

Prema drugoj teoriji nastaju radi oštećenja endotela i bazalne membrane (tunike interne) krvne žile, koje pod utjecajem hemodinamskih sila postupno istanjuje tuniku mediju, prolabira kroz nju i stvara vrećasto izbočenje.

Fuziformne aneurizme su rijetke, predstavljaju oko 2 % svih intrakranijskih aneurizmi. Nastanak fuziformnih aneurizmi povezuje se s aterosklerozom. Radi se o poststenotičnom proširenju arteri-

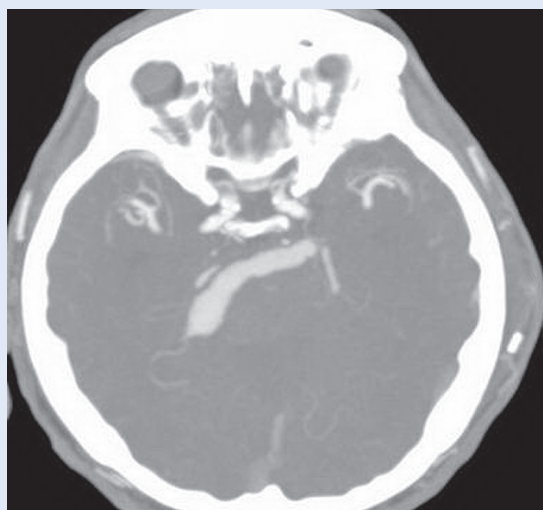
je iza aterosklerotskog plaka, nastalom zbog pojačanog strujanja krvi u suženom dijelu. Može doći do aterosklerotične opstrukcije lumena aneurizme ili intraluminalne tromboze, pa takve aneurizme mogu biti polazište embolusa, odnosno uzrok moždane ishemije. Aterosklerotične fuziformne aneurizme najčešće se javljaju na bazilarnoj i unutarnjoj karotidnoj arteriji (slika 4).

Disecirajuće aneurizme nastaju tako da krv prodre kroz uzuriranu intimu i odjeljuje pojedine slojeve arterijske stijenke, između kojih se krv širi, a vanjski oslabljeni slojevi se izbočuju. Disecirajuće aneurizme najčešće se javljaju na unutarnjoj karotidnoj arteriji, srednjoj cerebralnoj arteriji, a potom na arterijama vertebro-bazilarnog sliva, dok su u intrakranijskim arterijama rijetkost¹².

NERUPTURIRANE ANEURIZME

Nerupturirane intrakranijske aneurizme uključuju aneurizme otkrivene kao slučajni nalaz i aneurizme s pratećom simptomatologijom bez znakova krvarenja (npr. proširenje zjenice zbog pareze trećeg moždanog živca). Značaj liječenja nerupturiranih intrakranijskih aneurizmi najbolje se očituje u činjenici da prilikom prvog SAH-a umre oko 65 % bolesnika.

Među bolesnicima bez dotadašnjeg subarahnoidalnog krvarenja rizik rupture cerebralne aneurizme manje od 10 mm u promjeru je zanemarivo



Slika 4. MSCT angiografski prikaz fuziformne aneurizme bazilarne arterije

Figure 4. MSCT angiography showing basilar artery fusiform aneurysm

mali, prosječno 0,05 %. Nasuprot tome, aneurizme iste veličine u osoba koje u povijesti bolesti imaju subarahnoidalno krvarenje je 11 puta veći. Veličina i lokalizacija aneurizme su značajni prognostički čimbenici. Aneurizme većeg promjera i aneurizme koje se nalaze na vrhu bazilarne arterije, na vertebro-bazilarnom spoju i na arteriji cerebri posterior imaju veći rizik rupture. U skladu s navedenim činjenicama, potrebno je bolesnike razvrstati kako bi se izabrao optimalni način liječenja. U najmanje rizičnoj skupini preporučuje se praćenje rasta pomoću magnetske rezonancije (engl. *magnetic resonance imaging*; MRI) jednom godišnje, te medicinska intervencija prilikom prvog znaka povećanja aneurizme¹⁴.

VIŠESTRUKI ANEURIZME

Incidencija multiplih aneurizmi ovisi o metodi pretraživanja, angiografiji i/ili autopsiji.

Multiple aneurizme najčešće se javljaju na unutarnjoj karotidnoj arteriji (43 %) te na srednjoj cerebralnoj arteriji (27 %). Arterijska hipertenzija često je udružena s nalazom multiplih aneurizmi¹⁵.

Kod višestrukih aneurizmi postavlja se pitanje o tome koja od njih nije rupturirala. Postoji nekoliko znakova koji su korisni u traženju odgovora na to pitanje: ako su na istoj žili, vjerojatnije je da je rupturirala proksimalnije smještena aneurizma; ako je jedna veća ili nepravilnijeg oblika, vjerojatnije je da je ona rupturirala; ako su smještene obostrano, a računalnom tomografijom (engl. *computerized tomography*, CT) utvrdi se prisutnost većih količina krvi na jednoj strani, rupturirala je aneurizma na toj strani. Postojanje spazma krvnih žila na angiografiji također može ukazati na rupturiranu aneurizmu, kao i fokalni neurološki ispadi.

TRAUMATSKE ANEURIZME

Traumatske aneurizme rijetke su i obuhvaćaju manje od 1 % dijagnosticiranih intrakranijskih aneurizmi^{16,17}. Veći dio traumatskih aneurizmi zapravo su "lažne aneurizme" ili pseudoaneurizme (ruptura stijenke krvne žile kroz sve slojeve i stvaranje nove stijenke od cerebralnih struktura iz bliskog okružja).

Uzroci traumatskih aneurizmi jesu penetrantne traume (prostrijelne rane), zatvorene ozljede (tra-

uma stijenke žile, uklještenje žile u frakturnoj pukotini), te jatrogeni uzroci (npr. nakon operativnih zahvata).

Najčešća prezentacija traumatskih aneurizmi je odgođeno intrakranijsko krvarenje. Traumatske aneurizme sklonije su rupturi od drugih tipova aneurizmi.

MIKOTIČNE ANEURIZME

Mikotične (infektivne) aneurizme danas su prilično rijetke, prvenstveno zbog uspješne terapije upalnih procesa. Nastaju zbog embolizacije cerebralnih arterija inficiranim embolusima, najčešće kod subakutnog bakterijskog endokarditisa. Intima arterije, a često i dio medije, budu razoreni upalnim procesom, dok se preostali dijelovi stijenke izbočuju formirajući aneurizmatsko proširenje. Mogu nastati i zbog ekstravaskularne cerebralne infekcije: meningitisa, osteitisa kranijuma i tromboflebitisa kavernoznog sinusa.

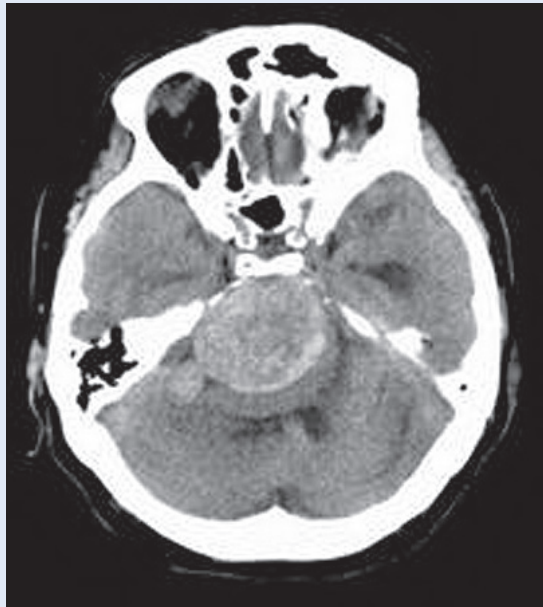Mikotične aneurizme su redovito malenih promjera i viđaju se najčešće u perifernim zonama mozga, poglavito duž ogranaka srednje cerebralne arterije²⁰.

GIGANTSKE ANEURIZME

Gigantske ili orijaške aneurizme predstavljaju zasebnu skupinu sakularnih aneurizmi. To su aneurizme promjera većeg od 25 mm (slika 5,6).

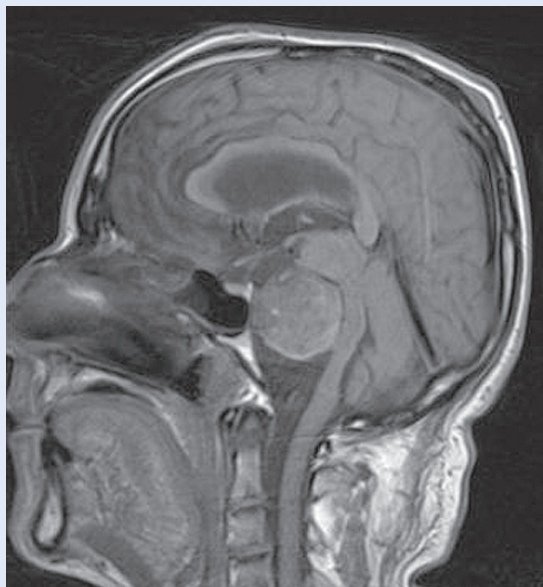
Njihova učestalost iznosi oko 5 %. Najčešće lokalizacije su unutarnja karotidna arterija (54,1 %), bazilarna arterija (15,6 %) i prednja komunikantna arterija (10,2 %). Zbog svoje veličine one se, puno češće od aneurizmi manjeg promjera, očituju pritiskom na okolne moždane strukture. Uzrokuju neurološke ispade koji vode kliničara do dijagnoza, a rjeđe rupturiraju i uzrokuju subarahnoidnu hemoragiju. Utvrđeno je da se aneurizme većeg promjera od 20 mm počinju očitovati simptomima kompresije okolnih struktura, odnosno da uzrokuju istu simptomatologiju kao i drugi spaciokompresivni intrakranijski procesi²¹.

Aneurizme mogu bez izuzetaka nastati na svakoj intrakranijskoj arteriji. Prema smještaju na krvnim žilama mozga svrhovito je aneurizme podijeliti na aneurizme prednje i stražnje moždane cirkulacije (odnosno karotidnog i vertebrobazilarnog sliva), budući da se razlikuju po operacijskom pristupu.



Slika 5. MSCT prikaz gigantske aneurizme bazilarne arterije

Figure 5. MSCT image of basilar artery giant aneurysm



Slika 6. MRI prikaz gigantske aneurizme bazilarne arterije

Figure 6. MRI showing basilar artery giant aneurysm

Ishodi liječenja su bitno nepovoljniji u bolesnika s aneurizmama stražnje cirkulacije zbog relativne nedostupnosti i blizine moždanog debla.

KLINIČKA SLIKA SAH-a

Nakon rupturiranja aneurizme nastaje dulje ili kraće krvarenje u subarahnoidalni prostor, zbog čega

dolazi do akutnih promjena intrakranijskog tlaka, smanjenja moždane perfuzije i poremećaja energetske metabolizma mozga.

Nakon ruptur aneurizme dolazi do naglog povišenja intrakranijskog tlaka (engl. *intracranial pressure*; ICP). Zbog povišenja intrakranijskog tlaka krvarenje se u određenom trenutku zaustavlja i stvara se ugrušak na mjestu prsnuća aneurizme. Povišeni ICP uzrokuje prolazno sniženje ukupnog moždanog protoka krvi (engl. *cerebral blood flow*; CBF) ili samo sniženje regionalnog protoka (engl. *regional cerebral blood flow*; RCBF) u području rupturirane aneurizme, što se očituje prolaznom ishemijom i hipoksijom. Ako mozak svojim kompenzacijskim sposobnostima, u vidu povećanja resorpcije likvora, pojačanog odtoka venske krvi, Cushingova odgovora (1901. g. Cushing je utvrdio da mozak na povišenje ICP i smanjenje CBF reagira povišenjem sistemskog tlaka i na taj način osigurava sebi primjeren dotok krvi i normaliziranje CBF), uspije nadvladati početna zbivanja u razmaku od nekoliko minuta, dolazi do normalizacije ICP i CBF.

U slučaju neuspjeha dolazi do razvoja lokaliziranih ili difuznih ishemijskih promjena koje mogu rezultirati lepezom oštećenja, od pojedinačnih neuroloških ispada, prolazne ili trajne prirode, do različitih stupnjeva poremećaja svijesti i letalnog ishoda. Promjene koje nastaju neposredno nakon subarahnoidnog krvarenja nazivamo akutnim ishemijskim neurološkim oštećenjima (engl. *acute ischemic neurological deficits*; AIND)³¹.

U kliničkoj slici promjene koje se događaju neposredno nakon krvarenja karakterizira nagli početak, nagla pojava glavobolje, koja je najčešće vrlo intenzivna, zatim vrtoglavice, mučnine i povraćanja (simptomi povišenog ICP). Stanje svijesti može oscilirati od somnolencije do duboke kome. Kod bolesnika može biti vrlo izražen nemir i konfuzija te njihova klinička slika može nalikovati psihotičnoj. Može doći do rane pojave konvulzija zbog izravnog oštećenja korteksa mozga mlazom krvi ili zbog razvoja ishemije, hipoksije i posljedične acidoze. Neposredno nakon hemoragije dolazi i do podražaja mekih moždanih ovojnica, što se očituje kočenjem šije te također glavoboljom, mučninom i povraćanjem, eventualno preosjetljivošću na jaki zvuk i fotofobijom. U oko 20 % bolesnika sa SAH-om dolazi i do intraokularnog krvarenja, koje se manifestira kao okrugli, tamnocrveni prsten oko optičkog diska. Ovisno o opsegu i težini intrakranijskih zbivanja nakon SAH-a može doći i do niza sistemskih poremećaja: kardiovaskularnih (hipertenzija, aritmije, srčani infarkt, tromboflebitis); respiratornih (pneumonija, atelektaza, ARDS, plućna embolija); hematoloških (anemija, poremećaji koagulacije); gastrointestinalnih (krvarenja, insuficijencija funkcije jetre). Zbog potrebe strogog mirovanja, najčešće sistemske komplikacije kod bolesnika sa subarahnoidnim krvarenjem su upala pluća, atelektaza, razvoj tromboflebitisa (u oko 2 % slučajeva), razvoj plućne embolije (u oko 1 % slučajeva)³¹.

Težina kliničke slike određuje tijek i ishod bolesti, pa zbog toga mnogi autori predlažu stupnjevanje kliničke slike u bolesnika sa SAH-om. I drugi fakto-

Tablica 1. Hunt & Hess ljestvica kliničkog stupnjevanja SAH-a
Table 1. Hunt & Hess grading scale of SAH

Stupanj	Klinička slika
I	asimptomatska, blaga glavobolja s blagim kočenjem šije
II	paraliza kranijalnih živaca (npr. III, VII), umjerena do jaka glavobolja s kočenjem šije
III	blagi žarišni ispad, somnolentnost ili konfuzija
IV	stupor, umjerena do teška hemipareza, rani decerebracijski rigiditet
V	duboka koma, decerebracijski rigiditet, moribundnost
0	nerupturirana aneurizma
Ia	bez akutne meningealne reakcija s fiksiranim neurološkim deficitom

Tablica 2. Fisherova ljestvica za procjenu količine krvi na CT-u
Table 2. Fisher scale for blood amount on the CT scan

Stupanj	Klinička slika
I	nema krvi u subarahnoidalnom prostoru
II	difuzni ili vertikalni sloj krvi, debljine manje od 1 mm
III	lokalizirani ili vertikalno položeni krvni ugrušci, debljine veće od 1 mm
IV	intracerebralni ili intraventrikularni ugrušci s difuznim subarahnoidalnim krvarenjem ili bez njega

ri utječu na prognozu bolesnika sa SAH-om, kao što su to dob, kronične bolesti u anamnezi, količina krvi u subarahnoidalnom prostoru, prisustvo hematoma ili vazospazma i ostalo.

Najvažnije stavke u prognoziranju ishoda su stanje svijesti i prisustvo neurološkog poremećaja. Stanje svijesti je u direktnoj vezi s ishodom u vidu neurološkog poremećaja i smrti, a prisustvo neurološkog poremećaja je pretkazivač trajnog neurološkog oštećenja, ali ne i smrtnog ishoda.

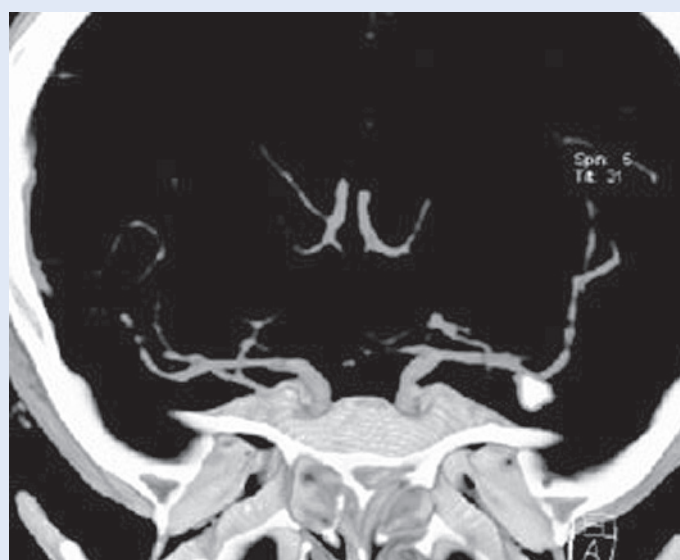Najprihvaćenija i najčešće korištena ljestvica za gradaciju kliničke slike bolesnika sa SAH-om je i dalje klasifikacija po Huntu i Hessu iz 1968. g., koja se temelji na pet kliničkih stupnjeva i dvije modifikacije³².

DIJAGNOSTIKA SAH-a

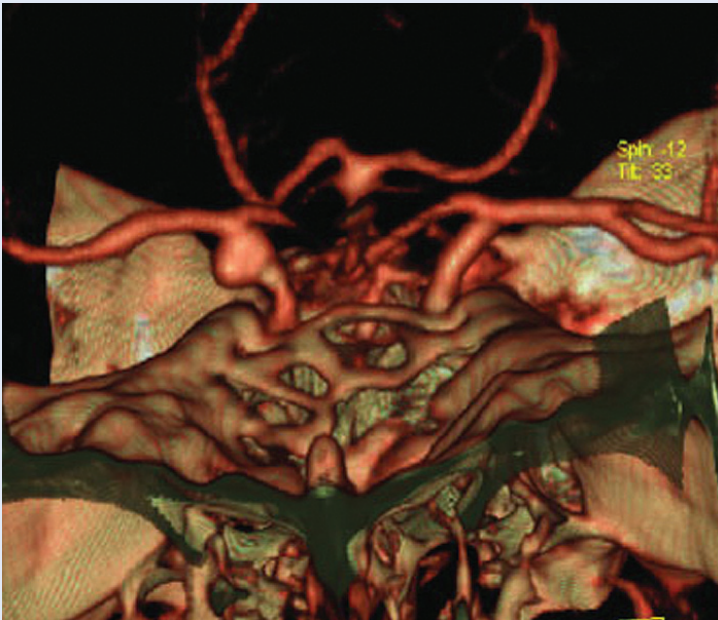
Dijagnostička metoda izbora za ranu detekciju SAH-a i drugih, mogućih, neposrednih posljedica i komplikacija rupture aneurizme je CT mozga. Osjetljivost CT-a opada s vremenom proteklom od nastupa krvarenja. SAH se CT-om može dijagnosticirati u 95 % slučajeva unutar prva 2 dana. Nakon toga osjetljivost CT-a na SAH opada, do 7 dana po nastupu krvarenja. Nakon 7 dana krvarenje se više ne opaža^{33,34}. CT-om se određuje količina krvi u subarahnoidalnom prostoru i ventrikularnom sustavu. Budući da stupanj intraventrikularnog i subarahnoidalnog krvarenja po mišljenjima mnogih autora ima prognostički značaj, predloženo je nekoliko načina stupnjevanja količine krvi. Fischer i suradnici su 1980. godine predložili, prema nalazu količine krvi na inicijalnom CT skenu, klasifikaciju bolesnika u četiri skupine³⁵: CT-om se može dijagnosticirati istovremeno i širina ventrikla, pridruženo krvarenje, ishemija, količina krvi u cisternama i fisurama, predvidjeti sa 78 %-tnom sigurnošću lokalizaciju rupturirane aneurizme.

CT angiografija je kontrastna CT pretraga koja zahtijeva naglo injiciranje jednog kontrastnog sredstva 3 – 4 ml/sec ukupno 65 – 70 ml, radi prikaza moždanog krvožilja. Mnogi centri danas koriste ovu pretragu kao jedinu dijagnostičku metodu u detekciji cerebralnih aneurizma, s osjetljivošću od 97 %. Ovom pretragom možemo dobiti i trodimenzionalnu sliku koja nam pomaže u prijeoperacijskom planiranju^{36,37} (slika 8, 9).

Magnetska rezonancija nije standardna pretraga u bolesnika sa SAH-om. U prvih 24 – 48 sati krvarenja zbog premalo methemoglobina – met-Hb osjetljivost MRI nije dostatna za dijagnozu SAH-a, osobito kada su tanji slojevi krvi u subarahnoidalnom prostoru. Osjetljivost je bolja nakon 4 – 7 dana krvarenja, a mnogo bolju osjetljivost ima i FLAIR (Fluid-attenuated inversion recovery), tehnika snimanja na MRI-u³⁸.

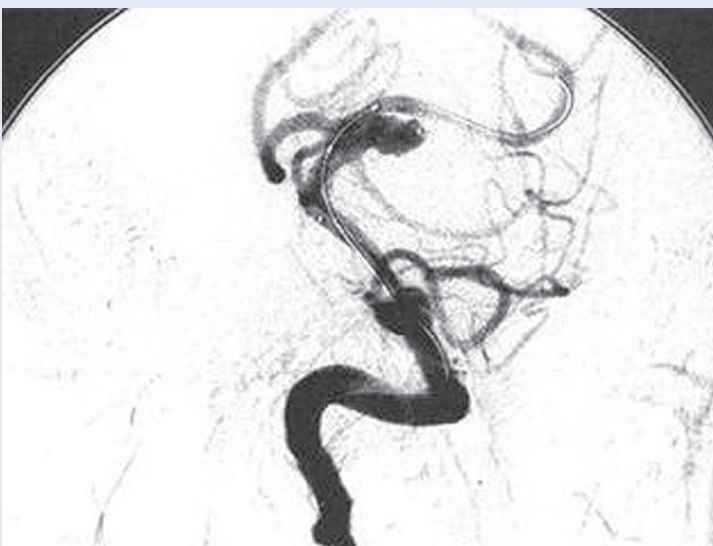


Slika 7. MSCT angiografija
Figure 7. MSCT angiography



Slika 8. MSCT angiografija
Figure 8. MSCT angiography

MR angiografija (MRA) ima sposobnost otkriti intrakranijsku aneurizmu ovisno o njezinoj veličini i smjeru strujanja krvi u odnosu na magnetsko polje. Osjetljivost ove pretrage je 87 %, a specifičnost 92 % u odnosu na DSA, sa značajno slabijom osjetljivošću za aneurizme manje od 3 mm. MRA može poslužiti kao dobar test probira za rizičnu skupinu bolesnika.



Slika 9. DSA prikaz prednje cirkulacije s uvedenim kateterom u srednju moždanu arteriju
Figure 9. DSA showing anterior circulation with catheter placed inside the medial cerebral artery

Transkranijски dopler (TCD) je neinvazivna metoda mjerenja protoka krvi kroz intrakranijske arterije. Ona se može koristiti za procjenu promjene protoka kroz ICA, MCA, VA, BA i uz manju sigurnost kroz ACA. Ova metoda je zbog svoje neinvazivnosti posebno korisna pri procjeni razvoja vazospazma u bolesnika sa subarahnoidalnim krvarenjem.

Lumbalna punkcija je metoda kojoj su godinama, kao prvom dijagnostičkom postupku, podvrgavani bolesnici sa sumnjom na SAH. Krvav likvor, dobiven lumbalnom punkcijom, ukazuje na krvarenje u subarahnoidalnom prostoru. Ima visoku osjetljivost, pozitivan nalaz je prisutan već nakon 2 – 4 sata po krvarenju i ostaje u 40 % bolesnika i nakon 4 tjedna od početka krvarenja. Ponekad se jave i lažno pozitivni nalazi kod traumatskih punkcija kada su punkcijom zahvaćene epiduralne krvne žile.

Cerebralna angiografija temeljna je dijagnostička metoda za utvrđivanje ishodišta krvarenja. Pritom je digitalna subtraksijska angiografija (DSA) u izrazitoj prednosti u odnosu na konvencionalnu angiografiju³⁹ (slika 10).

Osnovni principi kod cerebralne angiografije su selektivna kateterizacija obje unutarnje karotidne arterije i vertebralne arterije. Najprije se ulazi u krvnu žilu na kojoj postoji najveća sumnja na patološki nalaz. Pretraga se dalje nastavlja kateterizacijom preostalih triju krvnih žila čak i kad već imamo nalaz, kako bismo dobili potpuniji pregled i sliku o orijentaciji same aneurizme, širini vrata i kolateralnoj cirkulaciji.

Prije proglašavanja cerebralne angiografije negativnom, potrebno je prikazati obje vertebralne arterije zbog mogućnosti postojanja aneurizme na mjestu spajanja vertebralnih arterija u arteriju bazilaris.

Opisuje se oko 20 % negativnih angiografija uz prisutstvo SAH-a. Radi se o rupturi sitne krvne žile u subarahnoidalnom prostoru radi hemodinamskih zbivanja (hipertenzija udružena s aterosklerozom) ili o lažno negativnoj angiografiji (učestalost do 3 %), kad aneurizma nije prikazana zbog privremene okluzije vrata ugruškom ili zbog spazma arterije na kojoj se aneurizma nalazi. U slučaju negativne angiografije preporučuje se ponavljanje cerebralne angiografije kroz mjesec dana^{31,42}.

Danas je prihvaćeno stanovište da je najpovoljnije vrijeme za izvođenje angiografije u prvih 24 sata po nastupu krvarenja, nakon čega u slučaju pozitivnog nalaza treba uslijediti operativni zahvat. Ako zbog bilo kojeg razloga nije moguće izvesti angiografski pregled u prvih 24 sata, odluka o izvođenju angiografije donijet će se na temelju kliničkog stanja bolesnika. Pritom moramo voditi računa o vazospazmu i mogućnosti ponovnog krvarenja, što se najčešće događa između 4 i 10 dana od nastanka subarahnoidalnog krvarenja. Ruptura aneurizme značajno smanjuje šanse za preživljavanje.

LIJEČENJE BOLESNIKA SA SUBARAHNOIDALNIM KRVARENJEM

Inicijalni postupci u liječenju bolesnika sa SAH-om odnose se na sprečavanje ponovnog krvarenja, liječenja akutnog hidrocefalusa, elektrolitskog disbalansa, epilepsije, te na prevenciju duboke venske tromboze i plućne embolije, kao i na sprečavanje posljedica vazospazma koji se razvija nakon četvrtog dana od krvarenja.

Cilj medicinskih postupaka u liječenju SAH-a je održavanje stabilnog moždanog protoka – CBF i zaštita moždanih stanica – neuroprotekcija.

Održavanje normalnog protoka kroz mozak nakon SAH-a postiže se povećavanjem perfuzijskog tlaka antiagregacijskom medikamentoznom terapijom, održavanjem normovolemije i normalnog intrakranijskog tlaka.

Glede neuroprotekcije još uvijek nema efektivnih lijekova koji se mogu preporučivati kao standardni postupak u kliničkoj praksi.

Ovisno o težini kliničke slike, praćenje bolesnika sa SAH-om vrši se u jedinicama intenzivnog liječenja uz kompletan nadzor nad bolesnikom: EKG, urinarni kateter, arterijska linija, intubacija uz respiracijski suport, ventrikulostomija i mjerenje ICP-a, te Swann-Ganz kateter koji je još uvijek predmet diskusije intenzivista. Provodi se parenteralna prehrana preko nazogastrične sonde, nadoknada tekućine i elektrolita.

Upotreba antiepileptika u preventivnom smislu je upitna, iako brojni autoriteti na ovom području daju postoperacijski antiepileptike kroz tjedan dana^{43,44}.

Sedacija s propofolom i analgezija s fentanilom smanjuju ICP. Blokatori kalcijevih kanala u peroral-

noj primjeni od 60 mg svaka četiri sata daju se u prvih četiri dana od početka krvarenja radi prevencije vazospazma. Protekcija želučane sluznice blokatorima protonske pumpe i H₂ blokatorima, radi prevencije stresa ulkusa. Primjena parenteralnih antikoagulanata, volumnih ekspandera i kortikosteroida je upitna i izaziva brojne polemike.

Adekvatna oksigenacija, kod neintubiranih je preporuka 2 litre O₂ preko nazalnog katetera. Održavanje sistoličkog tlaka kod neokludirane aneurizme između 120 – 150 mmHg, rendgenska kontrola srca i pluća.

Transkranijalni dopler u praćenju vazospazma ako dozvoljavaju tehničke mogućnosti.

Kontrola laboratorijskih nalaza krvi i osmolariteta urina zbog hipovolemije i hiponatrijemije koje prate SAH. Tijekom SAH-a dolazi do oslobađanja atrijskog natriuretskog faktora – ANF, i moždanog netriuretskog peptida – BNP koji su povezani s negativnim balansom tekućine u tijelu. Hiponatrijemija prikriva odloženi ishemijski neurološki deficit, a bolesnici s hiponatrijemijom imaju tri puta veću mogućnost za razvoj vazospazma od normonatrijemičnih bolesnika^{45,46}.

Metode liječenja

Aneurizme možemo liječiti endovaskularnim ili kirurškim tehnikama. Endovaskularnom tehnikom izaziva se tromboza aneurizmatičkog proširenja, a neurokirurškom tehnikom se isključuje aneurizmatičko proširenje iz cirkulacije ili se oblaže fundus aneurizme različitim materijalima (mišić, pamuk, muslin, plastični polimeri, teflon i fibrinsko lijepilo) kako bismo ojačali stijenku aneurizme⁴⁷.

Čimbenici koji su povoljniji za kirurško liječenje aneurizme u odnosu na endovaskularno liječenje su: mlađa životna dob, aneurizma srednje moždane arterije, gigantske aneurizme dijametra većeg od 20 mm, i male dijametra manjeg od 2 mm, nerupturirane aneurizme koje imaju kompresivni učinak na kranijalne živce. Aneurizme širokog vrata i one s rezidualnim punjenjem nakon endovaskularnog zahvata⁴⁸.

Čimbenici koji su povoljniji za endovaskularno liječenje su: bolesnici stariji od 75 g., lošija klinička slika, širina vrata manja od 5 mm, odnos fundus – vrat ≥ 2 , kirurški nepristupačne aneurizme i zahtjevne za postavljanje klipse na vrat aneurizme.

Još uvijek nije raščišćeno područje oko nerupturiranih aneurizmi, osobito nerupturiranih aneurizmi na granici M1 u M2 srednje moždane arterije. Nema jasnog stava niti dovoljno podataka oko vremena okluzije krvareće aneurizme endovaskularnom tehnikom, kao niti o utjecaju o vremenu kada je izveden endovaskularni zahvat na ishod liječenja^{49,50}.

Osim odluke o načinu liječenja aneurizmatičkog proširenja postoje i nesuglasice oko vremena kirurškog liječenja, "rani kirurški zahvat" do trećeg dana po krvarenju ili "kasni kirurški zahvat" nakon desetog dana od početka krvarenja.

"Rani kirurški zahvat" predlaže se zbog eliminacije ponovnog krvarenja, uspješnijeg tretmana vazospazma, odstranjivanja potencijalnih spazmogena čimbenika, te zbog manjeg mortaliteta bolesnika koji su operirani u ranoj fazi. Čimbenike koji pogoduju odluci o "ranom zahvatu" imaju bolesnici dobrog općeg statusa s dobrim neurološkim statusom H&H ≤ 3 , većom količinom krvi u subarahnoidalnom prostoru, većim ugruškom s kompresivnim efektom, ponovnim krvarenjem ili prijetećim ponovnim krvarenjem radi nestabilnog tlaka^{52,53}.

Razlozi koji se protive "ranom kirurškom zahvatu" su jaki edem u ranoj fazi nakon krvarenja, koji zahtijeva pojačanu moždanu retrakciju, a istovremeno je zbog edema moždani parenhim mekan, te dolazi do njegovog oštećenja. U ranoj fazi je često prisutan i krvni ugrušak, te je povećan rizik od intraoperacijske ruptуре, kao i mogućnost razvoja mehaničkog vazospazma radi pojačane manipulacije. Čimbenike koji pogoduju odluci o "kasnom zahvatu" imaju bolesnici lošeg općeg i neurološkog stanja, visokog stupnja H&H ≥ 4 , s teško pristupačnom aneurizmom s opsežnim edemom mozgovine i prisustvom vazospazma^{54,56}.

Godine 1980. sastavljena je međunarodna skupina koja se bavila istraživanjem pravog trenutka za liječenje krvarećih aneurizmi – International Cooperative Study on the Timing of Aneurysm Surgery – ICSTAS. Navedena istraživanja koja su se provodila kroz cijelo desetljeće donijela su zaključke da rana okluzija krvareće aneurizme (mikrokirurški ili endovaskularno) eliminira mogućnost ponovnog krvarenja i poboljšava konačni ishod liječenja⁵⁷⁻⁶¹.

Mikrokirurško liječenje intrakranijskih aneurizmi

Posebni izazov je kirurško liječenje aneurizmi. Operacijski zahvati vrše se uglavnom u hitnosti nakon rupturiranja aneurizmi, te je bolesnik tada, najčešće, u određenom stupnju neurološkog deficita. Kirurški izazov je operacijski zahvat koji je otežan prisustvom moždanog edema, subarahnoidalnog krvarenja, intracerebralnog krvarenja, intraventrikularnog krvarenja, venske staze i slično⁶².

Kako se većina aneurizmi nalazi na prednjem dijelu Willisovog kruga, najčešći pristup pri operaciji aneurizmatičkih proširenja je fronto-temporalna kraniotomija. Središnja anatomska orijentacija ovog pristupa je pterion, te se kraniotomija naziva i pterionalna kraniotomija⁶³.

Pterionalnim pristupom pristupa se supraklinoidalnom segmentu unutrašnje karotide prateći njene ogranke do stražnje komunikantne arterije i bifurkacije na prednju i srednju moždanu arteriju, prednjoj komunikantnoj arteriji, srednjoj moždanoj arteriji i njenoj bifurkaciji (ili trifurkaciji), kao i spoju stražnje moždane arterije i bazilarne arterije.

Za širi pristup temelju mozga, ujedno i za širi pristup prednjem segmentu Willisovog kruga, rabi se prošireni fronto-orbito-zigomatični pristup kada se u kraniotomiju uključi i gornji i lateralni rub (zid) orbite kao i zigomatični nastavak⁶⁴.

Planiranjem kraniotomijskog otvora više straga u prednju (ili srednju) subtemporalnu kraniotomiju otvara se pristup bazi srednje lumanjske jame s mogućnošću kirurškog liječenja aneurizmi bazilarne arterije, stražnje moždane arterije i stražnje komunikantne arterije uz bolju verifikaciju i kontrolu talamo-perforatnih arterija kao i (N III) trećeg moždanog živca⁶⁵.

Grananje i tijek središnje moždane arterije uglavnom prati sulcus lateralis cerebri (Sylvijeva brazda). Transsilvijski pristup otvara mogućnost pristupa prednjem segmentu, ali i cijeloj brazdi, ovisno o sijelu aneurizme. Ono je najčešće u projekciji osnovne bifurkacije navedene žile. Najdominantniji ogranci prednje moždane arterije, arteria pericalosa i arteria caloso-marginalis, također su, doduše znatno rjeđe, sijela aneurizmatičkih proširenja. Pristup navedenim anatom-

skim strukturama vrši se bifrontalnom kraniotomijom kada se uglavnom uz poštedu gornjeg sagitalnog sinusa pristupa istima⁶⁶.

Kombinirani supra i infratentorijalni presigmoidalni pristup omogućava kirurgu pristup na bazilarnu arteriju te na aneurizme duž iste. Najčešće se navedeni kirurški pristup rabi za operacije aneurizmi koje nastaju na ogranku prednje donje cerebelarne arterije te na projekciji spoja vertebralnih arterija u bazilarnu arteriju⁶⁷.

Bazilarnoj arteriji, kao i njenim ograncima, također je moguć pristup i subokcipitalnom kraniotomijom koji kirurgu omogućava ujedno i uvid te kontrolu donje galerije moždanih živaca.

Arterija mora biti prikazana proksimalno od aneurizme uz spremnost privremene okluzije žile kod puknuća aneurizme prilikom prepariranja; potrebna je vizualizacija cijelog lumena žile, početna disekcija vrši se na vratu same aneurizme te se tek potom vrši disekcija fundusa. Perforatori moraju biti odvojeni od vrata aneurizme prije postavljanja klipa, pristup (koštani zaklopac) treba biti planiran tako da je tijekom operacijskog zahvata potrebno što manje manipulirati mozgovinom uz važnost inspekcije okoline nakon definitivnog postavljanja klipa⁶⁸.

Endovaskularne okluzije intrakranijskih aneurizmi

Endovaskularni tretman moždanih aneurizmi značajno se razvio posljednjih dvadeset godina, a njegova uspješnost prvenstveno ovisi o dostupnosti svih instrumenata i pomagala koji se koriste u trombozi aneurizmatskog proširenja i zatvaranju aneurizme. Razvoj različitih pomagala kao što su uvođači, vodilice, kateteri, mikrokateteri, mikrožice, elektrolitski odvojive uzvojnice, materijali za embolizaciju, stentovi i baloni prate tehnološki razvoj posljednjih dvadeset godina.

Revolucionaran početak je bio otkriće uzvojnice koja se odvaja elektrolizom, a taj sistem je uveo početkom devedesetih godina prošlog stoljeća Guido Guglielmi. Početak endovaskularnih tretmana ispočetka se zasnivao na kvaliteti uzvojnice (engl. *coil*), međutim tretman aneurizmi ne ovisi samo o uzvojnici, već i o položaju aneurizme, širini vrata, odnosu fundus – vrat aneurizme, dostupnosti aneurizme uvođenju različitih katetera, što

je ograničavalo indikacije za endovaskularne zahvate.

Osim razvoja različitih tehnoloških pomagala razvijale su se i različite endovaskularne metode zatvaranja aneurizmi, kao što su balon ili stent asistiranje endovaskularne okluzije.

Opće je prihvaćeno da se endovaskularnim putem tromboziraju aneurizme u stražnjoj cirkulaciji i aneurizme unutarnje karotide, osobito kavernoznog sinusa^{69,70}.

Mortalitet u bolesnika sa SAH-om još je uvijek vrlo visok, unatoč bitnim kvalitativnim pomacima u njihovu liječenju, unapređenju mikrokirurških i endovaskularnih tehnika te kvalitativnim pomacima u perioperacijskom liječenju (usvajanjem novih spoznaja o etiologiji i patofiziologiji zbivanja nakon SAH-a i mogućnostima medikamentoznog liječenja komplikacija).

KOMPLIKACIJE SAH-a

Brojni čimbenici mogu komplicirati subarahnoidalno krvarenje. Neposredno po rupturi aneurizme može se uz subarahnoidalno krvarenje javiti intraventrikularno, intracerebralno i subduralno krvarenje. Može doći do razvoja akutnog hidrocefalusa do trećeg dana nakon krvarenja, ili kroničnog hidrocefalusa nakon dva tjedna.

Posebnu pozornost nakon SAH-a izaziva vazospazam moždanih arterija i cerebralna ishemija. Javlja se u 30 – 70 % slučajeva djelovanjem raspadnih produkata krvi na arterijski zid zbog čega su poremećeni dilatacijsko-konstriktorski mehanizmi unutar stijenke arterija. Spazam može dovesti do ishemije mozga i razvoja ishemičnog infarkta. Jasno definiran i klinički prepoznatljiv vazospazam može se uočiti tek nakon trećeg dana od krvarenja i tada govorimo o kasnom, odgođenom ili kroničnom vazospazmu. Vrhunac ovog spazma je između petog i osmog dana, a povlači se nakon dva tjedna od početka krvarenja. Karakteriziran je neurološkim pogoršanjem zbog cerebralne ishemije, a javlja se u 36 % bolesnika sa SAH-om, dok se angiografski potvrđen vazospazam nalazi kod 70 % bolesnika²⁴⁻²⁶.

Vazospazam u akutnoj fazi, prije trećeg dana, klinički i angiografski nije jasno uočljiv. Može se evi-

dentirati već nakon 3 sata od krvarenja. Rani vazospazam očituje se prije svega u smanjenju moždanog protoka i cerebralnoj ishemiji, što može dovesti do opsežnog moždanog infarkta. Zbunjuje činjenica zašto neki bolesnici razviju klinički manifestan vazospazam, dok kod drugih to nije slučaj, pogotovo u skupini bolesnika koji imaju angiografski dokazano suženje pojedinih arterija (samo ih 30 % ili manje razvije kliničku sliku). Također je uočeno da je vazospazam vrlo rijedak u slučaju rupture aneurizme u području stražnje moždane cirkulacije²⁷.

Zakašnjeli neurološki ishemični deficit (engl. *delayed ischaemic neurological deficit*; DIND) ili jednostavno kasni ishemijski deficit je novo nastali neurološki poremećaj koji se ne može objasniti hematomom, epileptičkim napadom, metaboličkim poremećajem ili postoperacijskom komplikacijom, a javlja se nakon četvrtog dana od krvarenja i u bliskom je odnosu s vazospazmom. Vazospazam smanjuje dotok krvi u moždani parenhim, što rezultira ishemijom i hipoksijom koje dovode do oštećenja moždanih stanica. Iz oštećenih moždanih stanica oslobađaju se proteolitički enzimi (prostaglandini, leukotrieni i slobodni radikali) koji uzrokuju dodatna oštećenja i uspostavljaju se *circulus vitiosus* koji vodi u masivna oštećenja i smrt.

Jedna od ozbiljnih komplikacija subarahnoidalnog krvarenja je ponovno krvarenje koje je u pravilu opsežnije i čije posljedice su puno teže. Najučestalije je u prvih 6 sati nakon SAH-a, te prvog dana i javlja se u 4 % bolesnika. U prva dva tjedna rekrvarenje se javi kod 15 – 20 % bolesnika. 50 % bolesnika ponovno prokrvari unutar šest mjeseci kod konzervativno liječenih bolesnika. Posebno je porazan podatak da je smrtnost pri ponovnom krvarenju i do 56 % unatoč liječenju u visokospecijaliziranim ustanovama, a da je morbiditet preživjelih oko 90 %²⁹⁻³¹.

ISHOD LIJEČENJA BOLESNIKA SA SAH-OM

Mortalitet u bolesnika sa SAH-om još je uvijek vrlo visok, unatoč bitnim kvalitativnim pomacima u njihovu liječenju, unapređenju mikrokirurških i endovaskularnih tehnika te kvalitativnim pomacima u perioperacijskom liječenju (usvajanjem novih spoznaja o etiologiji i patofiziologiji zbivanja

nakon SAH-a i mogućnostima medikamentoznog liječenja komplikacija). Smrtnost bolesnika sa SAH-om kreće se oko 40 – 45 %, a morbiditet oko 60 %. Većina preživjelih bolesnika nakon SAH-a ima neki neurološki ispad, čiji je oporavak prilično teško predvidjeti. Smetnje nakon SAH-a mogu biti različite: od glavobolje, smetnji vida i sluha, slabosti u ekstremitetima, smetnji u hodu, promijenjene spoznaje, neurofizioloških abnormalnosti, sve do nesvijesti i vegetativnog stanja.

LITERATURA

1. Bederson JB, Connolly ES Jr, Batjer HH, Dacey RG, Dion JE, Diringer MN et al. Guidelines for the management of aneurysmal subarachnoid hemorrhage: A statement for healthcare professionals from a special writing group of the stroke council, American Heart Association. *Stroke* 2009;40:994-1025.
2. Armonda RA, Bell RS, Vo AH, Ling G, DeGraba TJ, Crandall B et al. Wartime traumatic cerebral vasospasm: recent review of combat casualties. *Neurosurgery* 2006;59:1215-25.
3. Bederson JB, Levy AL, Ding WH, Kahn R, DiPerna CA, Jenkins AL 3rd et al. Acute vasoconstriction after subarachnoid hemorrhage. *Neurosurgery* 1998;42:352-60.
4. Linn FHH, Rinkel GJE, Algra A, Van Gijn J. Incidence of subarachnoid hemorrhage. Role of region, year and rate of computed tomography: A meta-analysis. *Stroke* 1996;27:625-9.
5. Broderick JP, Brott T, Tomsick T, Huster G, Miller R. The risk of subarachnoid and intracerebral hemorrhage in blacks as compared to whites. *N Engl J Med* 1992;326:733-6.
6. Phillips LH II, Whisnant JP, O'Fallon WM, Sundt TM Jr. The unchanging pattern of subarachnoid hemorrhage in a community. *Neurology* 1980;30:1034-40.
7. Johnston SC, Selvin S, Gress DR. The burden, trends and demographics of mortality from subarachnoid hemorrhage. *Neurology* 1998;50:1413-8.
8. Leblanc R. The minor leak preceding subarachnoid hemorrhage. *J Neurosurg* 1987;66:35-9.
9. Hauerberg J, Anderson BB, Eskesen V, Rosenørn J, Schmidt K. Importance of the recognition of a warning leak as a sign of ruptured intracranial aneurysm. *Acta Neurol Scand* 1991;83:61-4.
10. Yasargil MG. *Microneurosurgery. Clinical considerations, Surgery of the intracranial aneurysms and results. Vol. 2.* Stuttgart: Thieme, 1984;126-212.
11. Rhoton AL. Anatomy of saccular aneurysms. *Surg Neurol* 1980;14:59-66.
12. Santos-Franco JA, Zenteno M, Lee A. Dissecting aneurysms of the vertebrobasilar system. A comprehensive review on natural history and treatment options. *Neurosurg Rev* 2008;31:131-40.
13. Tew JM. *Guidelines for management and surgical treatment of intracranial aneurysms.* New York, 1983;21-36.
14. The International Study of Unruptured Intracranial Aneurysm Investigators. *Unruptured intracranial aneurysm*

- sms – risk of rupture and risks of surgical intervention. *N Engl J Med* 1998;339:1725-33.
15. Ostergaard JR, Høj E. Incidence of multiple intracranial aneurysms. *J Neurosurg* 1985;63:49-55.
 16. Schivink WI, Limburg M, Dreissen JJ, Peeters FL, ter Berg HW. Screening for unruptured familial intracranial aneurysms, subarachnoid hemorrhage 2 years after angiography negative for aneurysms. *Neurosurgery* 1991;29:434-7.
 17. Parkinson D, West M. Traumatic intracranial aneurysms. *J Neurosurg* 1980;52:11-20.
 18. Kieck CF, de Villiers JC. Vascular lesion due to transcranial stab wounds. *J Neurosurg* 1984;60:42-6.
 19. Ahuya A, Guterman LR, Hopkins LN. Carotid cavernous fistula and false aneurysm of the cavernous carotid artery: complications of transsphenoidal surgery *Neurosurgery* 1992;31:774-8.
 20. Bohmfalk GL, Story JL, Wissinger JP, Brown WE Jr. Bacterial intracranial aneurysm. *J Neurosurg* 1978;48:369-82.
 21. Drake CG. Giant intracranial aneurysms: experience with surgical treatment in 174 patients. *Clin Neurosurg* 1979;26:12-95.
 22. Pluta RM, Afshar JK, Boock RJ, Oldfield EH. Temporal changes in perivascular concentrations of oxyhemoglobin, deoxyhemoglobin, and methemoglobin after SAH. *J Neurosurg* 1998;88:557-61.
 23. Sobey CG, Faraci FM. Effects of a novel inhibitor of guanylyl cyclase on dilator responses of mouse cerebral arterioles. *Stroke* 1997;28:837-43.
 24. Murayama Y, Malisch T, Guglielmi G, Mawad ME, Viñuela F, Duckwiler GR et al. Incidence of cerebral vasospasm after endovascular treatment of acutely ruptured aneurysms. Report on 69 cases. *J Neurosurg* 1997;87:830-5.
 25. Treggiari-Venzi M, Suter PM, Romand JA. Review of medical prevention of vasospasm after aneurysmal subarachnoid hemorrhage: A problem of neuro-intensive care. *Neurosurgery* 2001;48:249-62.
 26. Wiebers DO, Piepgras DG, Brown RD Jr, Meissner I, Torner J, Kassell NF et al. Unruptured aneurysms. *J Neurosurg* 2002;96:50-1.
 27. Smith RR, Clower BR, Grotendorst GM, Yabuno N, Cruse JM. Arterial wall changes in early human vasospasm. *Neurosurgery* 1985;16:171-6.
 28. Yamamoto Y. Pathology of intracerebral hematoma produced by ruptured aneurysm of the anterior cerebral artery. *No To Shinkei* 1981;33:385-91.
 29. Kassell NF, Drake CG. Review of the management of saccular aneurysms. *Neurol Clin* 1983;1:73-86.
 30. Demarin V. Klinička slika i etiološki vidovi moždanoga udara. Moždani krvotok. Klinički pristup. Zagreb: Naprijed, 1994;50-69.
 31. Wheelock B, Weir B, Watis R, Mohr G, Khan M, Hunter M et al. Timing of surgery for intracerebral hematomas due to aneurysm rupture. *J Neurosurg* 1983;58:476-81.
 32. Hunt WE, Hess RM. Surgical risk as related to time of intervention in repair of intracranial aneurysms. *J Neurosurg* 1968;28:14-20.
 33. Rumbaugh CL, Wang AM, Tsai FY. Cerebral Blood Flow. In: Cerebrovascular disease. Imaging and interventional treatment options. New York-Tokyo, Igaku-Shoin, 1995;23-32.
 34. Rosenorn J, Eskesen V, Madsen F, Schmidt K. Importance of cerebral panangiography for detection of multiple aneurysms in patients with aneurysmal subarachnoid haemorrhage. *Acta Neurol Scand* 1993;87:215-8.
 35. Fisher CM, Kistler JP, Davis JM. Relation of cerebral vasospasm to subarachnoid hemorrhage visualized by CT scanning. *Neurosurgery* 1980;6:1-9.
 36. Hoh BL, Cheung AC, Rabinov JD, Pryor JC, Carter BS, Ogilvy CS. Results of a prospective protocol of computed tomographic angiography in place of a catheter angiography as the only diagnostic and pretreatment planning study for cerebral aneurysms by a combined neurovascular team. *Neurosurgery* 2004;54:1329-40.
 37. Chaudhary SR, Ko N, Dillon WP, Yu MB, Liu S, Cricqui GI et al. Prospective evaluation of multidetector-row CT angiography for the diagnosis of vasospasm following subarachnoid hemorrhage: A comparison with digital subtraction angiography. *Cerebrovasc Dis* 2008;25:144-0.
 38. Hackney DB, Lesnick JE, Zimmerman RA, Grossman RI, Goldberg HI, Bilaniuk LT. MR identification of bleeding site in subarachnoid hemorrhage with multiple intracranial aneurysms. *J Comput Assist Tomogr* 1986;10:878-80.
 39. Demarin V. Digitalna suptraksijska angiografija (DSA). In: Moždani krvotok. Klinički pristup. Zagreb: Naprijed, 1994;178-205.
 40. Coupe NJ, Athwal RK, Marshman LA, Brydon HL. Subarachnoid hemorrhage emanating from a ruptured infundibulum: Case report and literature review. *Surg Neurol* 2007;67:204-6.
 41. Archer CR, Silbert S. Infundibula may be clinically significant. *Neuroradiology* 1978;15:247-51.
 42. Maffei L, Bracard S, Bendre A, Per A, Anxionnat R, Marchal JC, Picard L. Interest of repeated cerebral angiography in subarachnoid hemorrhages. *Eur Radiol* 1995;5:492-4.
 43. Deutschman CJ, Heines SJ. Anticonvulsant prophylaxis in neurological surgery. *Neurosurgery* 1985;17:510-7.
 44. Biller J, Godersky JC, Adams HP Jr. Management of aneurysmal subarachnoid hemorrhage. *Stroke* 1988;19:1300-5.
 45. Wijdicks EFM, Schievink WI, Burnett JC Jr. Natriuretic peptide system and endothelin in aneurysmal subarachnoid hemorrhage. *J Neurosurg* 1997;87:275-80.
 46. Wijdicks EFM, Vermeulen M, Hijdra A, van Gijn J. Hyponatremia and cerebral infarction in patients with ruptured intracranial aneurysms; Is fluid restriction harmful? *Ann Neurol* 1985;17:137-40.
 47. Cossu M, Pau A, Turtas S, Viola C, Viale GL. Subsequent bleeding from ruptured intracranial aneurysms treated by wrapping or coating: A review of the long-term results in 47 cases. *Neurosurgery* 1993;32:344-6.
 48. Chen PR, Amin-Hanjani S, Albuquerque FC, McDougall C, Zabramski JM, Spetzler RF. Outcome of oculomotor nerve palsy from posterior communicating artery aneurysms; Comparison of clipping and coiling. *Neurosurgery* 2006;58:1040-6.
 49. Debrun GM, Aletich VA, Kehrli P, Misra M, Ausman JI, Charbel F. Selection of cerebral aneurysms for treatment using Guglielmi detachable coils: The preliminary University of Illinois at Chicago experience. *Neurosurgery* 1998;43:1281-95.

50. Regli L, Uske A, de Tribolet N. Endovascular coil placement compared with surgical clipping for the treatment of unruptured middle cerebral artery aneurysms: A consecutive series. *J Neurosurg* 1999;90:1025-30.
51. Baltasavias GS, Byrne JV, Halsey J, Coley SC, Sohn MJ, Molyneux AJ. Effects of timing of coil embolisation after aneurysmal subarachnoid hemorrhage on procedural morbidity and outcomes. *Neurosurgery* 2000;47:1320-9.
52. Milhorat TH, Krautheim M. Results of early and delayed operations for ruptured intracranial aneurysms in two series of 100 consecutive patients. *Surg Neurol* 1986;26:123-8.
53. Kassell NF, Torner JC, Jane JA, Haley EC Jr, Adams HP. The international cooperative study on the timing of aneurysm surgery. Part 2: Surgical results. *J Neurosurg* 1990;73:37-47.
54. Le Roux PD, Elliot JP, Newell DW, Grady MS, Winn HR. Predicting outcome in poor-grade patients with subarachnoid hemorrhage: A retrospective review of 159 aggressively managed cases. *J Neurosurg* 1996;85:39-49.
55. Disney L, Weir B, Grace M. Factors influencing the outcome of aneurysm rupture in poor-grade patients: A prospective series. *Neurosurgery* 1988;23:1-9.
56. Le Roux PD, Elliot JP, Newell DW, Grady MS, Winn HR. The incidence of surgical complication is similar in good and poor grade patients undergoing repair of ruptured anterior circulation aneurysms: A retrospective review of 355 patients. *Neurosurgery* 1996;38:887-93.
57. Kassell NF, Torner JC, Haley EC Jr, Jane JA, Adams HP, Kongable GL. The International Cooperative Study on the Timing of Aneurysm Surgery. I Overall management results. *J Neurosurg* 1990;73:18-36.
58. Rosenørn J, Eskesen V, Schmidt K, Espersen JO, Haase J, Harmsen A et al. Clinical features and outcome in 1076 patients with ruptured intracranial saccular aneurysms: A prospective consecutive study. *Br J Neurosurg* 1987;1:33-45.
59. Chyatte D, Ford N, Sundt T Jr. Early versus late intracranial aneurysm surgery in subarachnoid hemorrhage. *J Neurosurg* 1988;69:326-31.
60. Haley EC Jr, Kassell NF, Torner JC. The International Cooperative Study on the Timing of Aneurysm Surgery: The North American experience. *Stroke* 1992;23:205-14.
61. Hernesniemi J, Vapalahti M, Niskanen M. One year outcome in early aneurysm surgery: A 14 year experience. *Acta Neurochir* 1993;122:1-10.
62. Ogilvy CS, Rordorf G. Mechanism and Treatment of Coma After Subarachnoid Hemorrhage. In: *Subarachnoid Hemorrhage: Pathophysiology and Management*, Bederson JB (ed.). Neurosurgical Topics. The American Association of Neurological Surgeons, Park Ridge IL, 1997;157-71.
63. Yasargil MG. *Microneurosurgery*. Stuttgart, Thieme, 1984;33-122.
64. Al-Mefty O. The cranio-orbital zygomatic approach for intracranial lesions. *Contemp Neurosurg* 1992;14:1-6.
65. Saeki N, Rhoton AL Jr. Microsurgical anatomy of upper basilar artery and posterior circle of Willis. *J Neurosurg* 1977;46:563-78.
66. Sehkar LN, Fessler RG. *Atlas of Neurosurgical Techniques*, Stuttgart, Thieme, 2006;152-9.
67. Rhoton AL Jr, Saeki N, Perlmutter D, Zeal A. Microsurgical anatomy of common aneurysm sites. *Clin Neurosurg* 1979;26:248-306.
68. Rhoton AL Jr, Cranial anatomy and surgical approaches. *J Neurosurg* 2003;53:168-73.
69. Guglielmi G, Vinuela F, Dion J, Duckwiler G. Electrotrombosis of saccular aneurysms via endovascular approach. Part 2: Preliminary clinical experience. *J Neurosurg* 1991;75:8-14.
70. Fessler RD, Ringer AJ, Qureshi AI, Guterman LR, Hopkins LN. Intracranial stent placement to trap an extruded coil during endovascular aneurysms treatment: Technical note. *Neurosurgery* 2000;46:248-51.